



TRABAJO FIN DE MÁSTER

“ANÁLISIS DE FACTORES TOMOGRÁFICOS PREDICTORES DE RESPUESTA A TRATAMIENTO CON CORTICOIDES INTRAVITREOS EN PACIENTES CON EDEMA MACULAR DIABÉTICO REFRACTARIO DE LARGA EVOLUCION”

MÁSTER DE RETINA - UNIVERSIDAD DE VALLADOLID

Autor: María Rosalba Ramoa Osorio

Tutor: Dra. María Isabel López Gálvez.

Valladolid, Septiembre del 2015

AGRADECIMIENTOS

- A la Dra. Isabel López Gálvez, por su afecto y su paciencia, así como por su incansable labor como docente y su afán de transmitir a las siguientes generaciones sus conocimientos basados en el buen hacer, la honestidad y el don de gente.
- Al Prof. José Carlos Pastor por su interés en la formación capaz de los oftalmólogos jóvenes, compartiendo sus conocimientos y experiencia profesional.
- A la Dra. Lucia Manzanas y al Dr. Ignacio Alonso por su gran labor docente y por el compañerismo demostrado diariamente.
- Al Dr. Felix Manco por su apoyo incondicional y su inapreciable ayuda.
- A la Dra. Theodora Duna, por su amistad y su cariño.
- A mis compañeras del máster, por haberme ofrecido su amistad y su apoyo que han sido de gran valor.
- A Yolanda Zalama por su incansable labor asistencial que han hecho más llevadera la labor.

INDICE

1- ABREVIATURAS.....	6
2- RESUMEN.....	7
3- INTRODUCCIÓN	8
a. DIABETES MELLITUS Y RETINOPATIA DIABÉTICA.....	8
b. EDEMA MACULAR DIABÉTICO:	
i. CONCEPTO.....	9
ii. EPIDEMIOLOGIA Y FACTORES DE RIESGO.....	9
iii. FISIOPATOLOGIA DEL EMD.....	9
iv. CLASIFICACIÓN DEL EMD.....	11
v. LA OCT EN EL DIAGNOSTICO DEL EMD.....	12
vi. TRATAMIENTO DEL EMD.....	12
vii. RESPUESTA AL TRATAMIENTO CON CORTICOIDES.....	14
c. JUSTIFICACIÓN DEL PROYECTO	16
4- HIPÓTESIS Y OBJETIVOS	17
5- MATERIAL Y MÉTODOS	18
a. DISEÑO.....	18
b. POBLACIÓN DEL ESTUDIO	18
i. Criterios de inclusión	
ii. Criterios de exclusión	
c. VARIABLES	19
d. MEDICIONES.....	20
i. Agudeza visual.....	20
ii. PIO.....	20
iii. Protocolo de recogida de las variables tomográficas.....	20
iv. Hemoglobina glicosilada (HbA1C)	22
v. Respuesta al tratamiento con Ozurdex.....	22
e. ANÁLISIS ESTADÍSTICO	24
6- RESULTADOS	25
7- DISCUSIÓN	32
8- CONCLUSIONES	35
9- BIBLIOGRAFIA	36

ABREVIATURAS

- AGEs: Advanced glycation end products o productos finales de glicación avanzada.
- AGF: Angiografía con fluoresceína.
- AV: Agudeza visual.
- BHR: Barrera hemato-retiniana.
- CFNR: Capa de fibras nerviosas retinianas.
- CMT: Central Macular Thickness o espesor macular central.
- DCCT: Diabetes Control and Complications Trial.
- DD: Diámetro de disco.
- DE: Desviación estándar o típica.
- DL: Dislipidemia.
- DM: Diabetes Mellitus
- DNS: Desprendimiento neurosensorial o del neuroepitelio.
- DRCR.net: Red Norteamericana de Investigación en Retinopatía Diabética.
- EMA: European Medicines Agency
- EMCS: Edema macular clínicamente significativo.
- EMD: Edema macular diabético.
- EMQ: Edema macular quístico
- EPR: Epitelio pigmentario de la retina.
- ETDRS: Early Treatment Diabetic Retinopathy Study Group.
- FDA :Federal Drug Administration
- FID: Federación Internacional de Diabetes.
- GCL: Ganglion Cell Layer.
- GDRPG: Global Diabetic Retinopathy Project Group.
- HbA1C: Hemoglobina glicosilada.
- HRS: Hyperreflective spots o puntos hiperreflectivos.
- HTA: Hipertensión Arterial.
- IL: Interleucina.
- ILM: Internal Limitant Membrane o membrana limitante interna.
- INL: Inner Nuclear Layer.
- IPL: Inner Plexiform Layer.
- IRMA: Intraretinal microvascular abnormalities.
- IVM: Interfase vítreo-macular
- logMAR: Logaritmo del mínimo ángulo de resolución
- MAVC: Mejor agudeza visual corregida.
- MLE: Membrana limitante externa.
- MLI: Membrana limitante interna.
- NFL: Nerve fiber layer o capa de fibras nerviosas.
- OLM: Outer limitant membrane o membrana limitante externa.
- ONL: Outer nuclear layer o capa nuclear externa.
- OPL: Outer plexiform layer o capa plexiforme externa.
- RD: Retinopatía diabética.
- RDNP: Retinopatía diabética no proliferativa.
- RDP: Retinopatía diabética proliferativa.
- SERV: Sociedad Española de Retina y Vítreo.
- TNF: Factor de Necrosis Tumoral.
- VEGF: Vascular endothelial grow factor o Factor de crecimiento vascular endotelial.
- VPP: Vitrectomía pars plana.
- VRC: Volúmen Retiniano Central.

RESUMEN

El edema macular diabético (EMD) representa un importante reto terapéutico para el oftalmólogo. Es la principal causa de discapacidad visual en los pacientes diabéticos y no todos los pacientes responden al tratamiento clásico, como lo es el láser ó a las terapias más actuales como son los anti-VEGF intravítreos. En la última década los implantes de liberación prolongada de corticoides como el Ozurdex® han ido adquiriendo un protagonismo cada vez mayor en el abordaje de los pacientes no respondedores, representando actualmente la primera opción de tratamiento para estos como así se refleja en las distintas guías de práctica clínica. Sin embargo, y a pesar del avance que esto ha supuesto no todos los pacientes se benefician de esta alternativa de tratamiento.

Objetivo: El objetivo principal de este estudio ha sido valorar la respuesta al tratamiento con Ozurdex® e identificar los principales factores en la OCT, cuantitativos y/o cualitativos, que pueden condicionar la respuesta a este tratamiento en el EMD de larga evolución y refractario a otras terapias.

Métodos: Se trata de un estudio observacional, analítico, retrospectivo y de corte transversal de 6 meses de duración que se ha llevado a cabo en 34 pacientes con EMD refractario a otros tratamientos, tratados con Ozurdex® en el Hospital Clínico Universitario de Valladolid durante los años 2012-2014. La variable principal del estudio fue la respuesta tanto anatómica como funcional al tratamiento con una inyección intravítrea de Ozurdex®. Las variables secundarias fueron las variables clínicas y tomográficas cualitativas y cuantitativas.

Resultados: Los pacientes presentaron una mejoría en la MAVC media de al menos 1 línea LogMAR estadísticamente significativa al 1º mes y 3º mes tras el tratamiento, pero no estadísticamente significativa al 6º mes. La disminución del espesor macular medio que fue máxima al mes permaneció estadísticamente significativa hasta el 6º mes.

Los factores tomográficos que anticiparon la recidiva o la necesidad de acortar los intervalos de retratamiento con Ozurdex® en los edemas maculares quísticos de larga evolución, fueron el cambio de patrón al tercer mes y el aumento del tamaño de los quistes en relación al espesor central y los factores tomográficos que condicionaron la respuesta funcional al tratamiento fueron la alteración de la línea de elipsoides, la presencia de HRS y la alteración de la MEL (presentes es en 68%, 70% y 94%) así como de la alteración de IVM (38.2%). Dentro de los factores clínicos los pacientes que habían recibido tratamiento, previamente a Ozurdex®, con terapia combinada de láser asociado a fármacos anti-angiogénicos presentaron peores visiones basales y no mejoraron de forma significativa la MAVC media durante el seguimiento de 6 meses.

Conclusiones: El tratamiento con Ozurdex® produce una mejoría anatómica y funcional limitada a corto plazo en los pacientes con EMD de larga evolución, siendo la respuesta anatómica superior a la respuesta funcional. La alteración de la línea de elipsoides, la presencia de HRS y la alteración de IVM son factores tomográficos que condicionan la respuesta funcional y el aumento en el tamaño de los quistes junto al del espesor retiniano, al tercer mes podrían considerarse indicadores de recidiva y de la necesidad de anticipar el tratamiento en estos pacientes .

INTRODUCCION

DIABETES MELLITUS Y RETINOPATÍA DIABÉTICA:

La Diabetes Mellitus (DM) constituye un importante problema de salud pública, debido a que es una de las principales causas de muerte, incapacidad y pérdidas económicas en todo el mundo. La Organización Mundial de la Salud (OMS) estima que para el 2030 la cifra global de diabéticos será de 370 millones. En Europa esta cifra será de 66,2 millones según la Federación Internacional de Diabetes (IFD).

La retinopatía diabética (RD) es una de las complicaciones más frecuentes de la Diabetes Mellitus, debida a la alteración severa de la microcirculación retiniana. Aproximadamente el 25% de los diabéticos presentan algún grado de Retinopatía Diabética.

La RD tiene importantes repercusiones socioeconómicas ya que constituye la primera causa de ceguera en los pacientes en edad laboral activa en el mundo occidental y el edema macular que habitualmente la acompaña, la principal causa de discapacidad funcional severa. (1)

Es además, una enfermedad de progresión lenta y progresiva, en la que se han establecido distintos estadios de severidad en función del riesgo de progresión hacia la ceguera. La clasificación considerada como Gold Standard es la del Estudio para el tratamiento precoz de la retinopatía diabética (ETDRS). Sin embargo y dado que se basa en la evaluación de fotografías estereoscópicas de los 7 campos de la retina, se han propuesto otras clasificaciones alternativas.

Las guías de práctica clínica de la Sociedad Española de Retina y Vítreo (2) recomiendan la utilización de la Escala Internacional de Severidad de RD propuesta por el Global Diabetic Retinopathy Project Group (GDRPG), por considerarla de manejo más sencillo para la práctica clínica, que la originalmente propuesta por el Early Treatment Diabetic Retinopathy Study (ETDRS). (Tabla 1)

Tabla 1: Clasificación Clínica Internacional de la RD (GDRPG).

Sin RD aparente	Ausencia de microaneurismas (μ A).
RD No proliferante (RDNP) leve	Sólo μ A.
RDNP moderada	μ A asociado a menos de 20 hemorragias (H) intrarretinianas en cada uno de los 4 cuadrantes (C), exudados duros (ED), "exudados" algodanosos (EA), arrosariamiento venoso en 1 sólo C.
RDNP severa	μ A junto a uno de los siguientes hallazgos: <ul style="list-style-type: none">- Hemorragias intrarretinianas severas (>20) en cada uno de los 4 C- Arrosariamiento venoso en > 2 C- Anomalías microvasculares intrarretinianas (AMIR) en > 1 C.
RDNP muy severa	μ A junto al menos dos de los hallazgos anteriores.
RD Proliferante (RDP)	Neovasos y/o Hemorragia prerretiniana o Hemovítreo.

EDEMA MACULAR DIABÉTICO:

El edema macular diabético es una entidad clínica caracterizada por el engrosamiento retiniano debido a la acumulación de líquido en la retina, como consecuencia de la ruptura de la barrera hemato-retiniana (BHR). Es un proceso de etiopatogenia multifactorial y compleja en el que la existencia de una hiperglucemia crónica y mantenida se considera el factor desencadenante de una serie de cambios metabólicos y bioquímicos que determinan el aumento de radicales libres, de algunos mediadores inflamatorios (Interleucina 6 (IL-6), Factor de Necrosis Tumoral (TNF) y del Factor de Crecimiento Vascular Endotelial (VEGF), todo lo cual, da lugar al aumento de la permeabilidad y a la ruptura de la BHR.

Epidemiología y Factores de Riesgos del Edema Macular Diabético.

Varios estudios epidemiológicos han permitido detectar los factores que influyen sobre la incidencia y prevalencia del EMD. La prevalencia del EMD depende principalmente del tipo y de la duración de la diabetes. En los pacientes con diabetes tipo I, el EMD se produce a los 5 años después del diagnóstico de diabetes. Mientras que en los pacientes con diabetes tipo II, alrededor del 5% ya tenía EMD cuando se les diagnosticó diabetes. (3)

En el estudio epidemiológico de Wisconsin de retinopatía diabética (WESDR), la incidencia de EMD clínicamente significativo fue del 4,3% en pacientes diabéticos tipo I, del 5,1% en los de tipo II en tratamiento con insulina y del 1,3% en los de tipo II en tratamiento con insulina. A los 10 años, desarrollaron EMD el 20,1% en los pacientes con diabetes tipo I, el 25,4% en los pacientes diabéticos tipo II que recibían insulina y 13,9% en aquellos sin tratamiento con insulina.

Además se han identificados varios factores de riesgo sistémicos que influyen en el desarrollo del EMD. En los pacientes de menos de 30 años de edad, los factores de riesgo para el EMD son además de la mayor duración de la diabetes: la presencia de proteinuria, el género, los antecedentes de enfermedad cardiovascular, la utilización de diuréticos y una hemoglobina glicosilada (HbA1C) elevada. En los pacientes de más de 30 años de edad, la incidencia de EMD se asocia fundamentalmente con: mayor duración de la diabetes, presión arterial sistólica elevada y HbA1c elevada. La proteinuria solo se asoció positivamente en los pacientes dependientes de insulina. La hipercolesterolemia también parece ser un factor de riesgo para los pacientes con diabetes tipo I.(3-4)

Pero sin duda alguna, el factor modificable más importante es la hiperglucemia crónica tal y como han mostrado los resultados a largo plazo de los pacientes incluidos en el Diabetes Control and Complications Trial (DCCT). Se produce una reducción en la prevalencia de EMD del 2,3 % a 0,9%, en un periodo de 25 años, en los pacientes sometidos a un control estricto. (4)

Desde el punto de vista local, el grado de RD es también un factor de riesgo importante. De acuerdo con los resultados del WESDR la prevalencia del EMD es de un 3% en los casos de retinopatía diabética no proliferativa (RDNP) leve, de un 38% en RDNP moderada a severa y de un 71% en ojos con retinopatía diabética proliferativa (RDP).

Fisiopatología del Edema Macular Diabético.

El mecanismo exacto por el que la existencia de una hiperglucemia crónica y mantenida conduce a la aparición del EMD no está del todo bien definido.. Se sabe que la hiperglucemia activa 4 vías metabólicas de la glucosa: 1) la vía del poliol (sorbitol), 2) la vía de los productos finales de la glicación avanzada/ receptores para productos finales de glicación avanzada, 3) la vía de diacilglicerol (DAG -proteína quinasa C (PKC), y 4) la vía de la hexosamina. Todos estos caminos conducen a un aumento del estrés oxidativo, la inflamación y la disfunción vascular. El estrés oxidativo y la inflamación resultan en la regulación positiva de factores de

crecimiento y citoquinas, tales como VEGF, angiopoyetinas, factor de necrosis tumoral (TNF), interleuquinas (ILS), y metaloproteinasas de la matriz (MMPs), que contribuyen a la ruptura de la BHR y al posterior desarrollo del EMD. (Figura 2) (3)

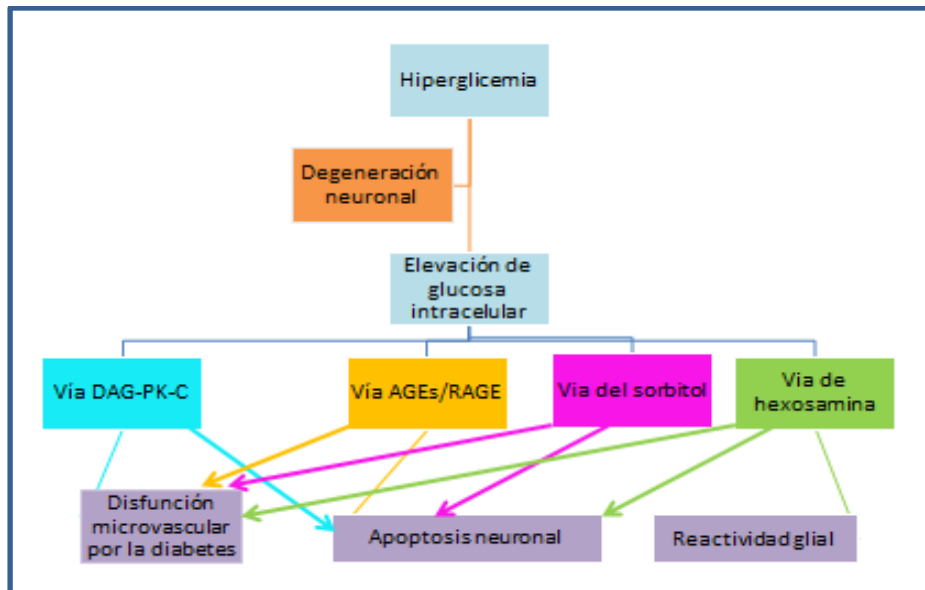


Figura 2: Vías metabólicas activadas por la hiperglicemia y sus efectos en la patogenia del EMD. Tomada de Zhang et al. Diabetic macular edema: new concepts in patho-physiology and treatment. Cell & Bioscience 2014, 4:27. (3)

La BHR regula el movimiento de iones, proteínas y el flujo de agua en la retina. Consta de 2 componentes: la BHR interna que está formada por las uniones estrechas entre las células endoteliales de los capilares no fenestrados de la retina; y la BHR externa formada por las uniones estrechas entre las células del epitelio pigmentario de la retina (EPR). Las uniones tipo zonula ocludens o “tight junctions” que integran estas barreras forman extensos complejos de unión que sellan los espacios entre las células. (3)

La impermeabilidad de la BHR interna, que evita la fuga de las moléculas desde los capilares de la retina, depende de la integridad de las uniones zonula ocludens entre las células endoteliales, de la existencia de una membrana basal normal, y de los pericitos que se asientan en la pared exterior de los capilares. Tres alteraciones importantes que se producen en la RD son: la ruptura de las uniones zonula ocludens, el engrosamiento de la membrana basal y la pérdida de pericitos. (5)

El fracaso de la BHR, especialmente la BHR interna, provoca el paso de fluido desde la sangre hacia la retina con la consecuente edematización del tejido retinano. Este edema puede ser inicialmente intracelular (edema citotóxico) o extracelular (edema vasogénico). El edema intracelular fue descrito, por microscopía electrónica, como el aumento de líquido dentro del citoplasma de las células de Muller. (3,5)

La homeostasis de fluidos en los capilares se mantiene gracias al equilibrio entre las fuerzas hidrostática intravascular y oncótica extravascular, y puede explicarse según la ley de Starling. Las condiciones que aumenten la presión hidrostática intravascular (HTA, insuficiencia cardiaca congestiva, insuficiencia renal) o aquellas que disminuyan la presión oncótica extravascular (hipoalbuminemia) pueden colaborar a comprometer aún más la función de esta barrera ya dañada por la DM. (5)

Aunque la RD y el EMD se consideran principalmente un fenómeno vasculares, existen trabajos recientes que sugieren que la patogenia radica en la alteración de la unidad neurovascular, la cual se ha visto que controla el transporte de fluidos y transferencia de metabolitos gracias a la interacción dinámica e íntima

entre las neuronas de la retina y las células gliales que rodean los capilares retinianos. Esta unidad está constituida por: células de Müller, astrocitos, células ganglionares, células amácrinas, células endoteliales vasculares de la retina, y pericitos. (3,5)

La disfunción neuronal en la RD es probablemente debida a: el deterioro del metabolismo de glutamato, la pérdida de dendritas y sus sinapsis, y la apoptosis de las células ganglionares. Se han descrito varios cambios visuales funcionales en la RD temprana (disminución de la visión de los colores, pérdida de la sensibilidad al contraste, anormalidades en el electroretinograma, defectos del campo visual), incluso antes de que aparezcan las lesiones vasculares, los cuales podrían explicar las alteraciones neuronales. Se han propuesto dos hipótesis básicas para explicar la pérdida neuronal en la diabetes. La primera indica que la alteración de BHR conduce al edema y al cambio en la composición del fluido extracelular con la subsiguiente pérdida de células neuronales. La segunda hipótesis señala que la hiperglucemia puede causar directamente la apoptosis de estas células, la cual se traduce en la ruptura de BHR. Aún no se ha dilucidado qué mecanismo llevaría al otro. (5)

Clasificación del Edema Macular Diabético. (2)

a-) Clasificación Biomicroscópica.

La clasificación biomicroscópica del Early Treatment Diabetic Retinopathy Study Group (ETDRS) es la más utilizada para la investigación clínica:

- **Sin edema macular**
- **Con edema macular (EM):** engrosamiento retiniano dentro de 1 diámetro de disco (DD) del centro de la mácula, determinado en el examen estereoscópico con la lámpara de hendidura o con fotografías estereoscópicas a color (30°). En el ETDRS también se clasificó como EM cuando existían exudados duros dentro de 1 DD del centro.
- **Con Edema Macular Clínicamente Significativo (EMCS):** define al engrosamiento retiniano que pone en riesgo a la agudeza visual y por tanto en el que está indicado el tratamiento y se define como:
 - 1) Engrosamiento retiniano en las 500 µm centrales.
 - 2) Exudados duros en las 500 µm asociados a engrosamiento retiniano adyacente.
 - 3) Engrosamiento retiniano de al menos 1 DD, localizado en un área de un diámetro de disco del centro de la mácula.

b-) Clasificación Angiográfica.

Clásicamente el EMD es clasificado según el patrón de fuga que presenta en la angiografía fluoresceínica (AGF), en:

- **EM focal:** Área bien definida de difusión procedente de microaneurismas individuales o asociados. También se considera EM focal aquel con un área de difusión en la que >67% está asociada a microaneurismas. Su imagen fundoscópica característica es de un anillo circinado que amenaza o compromete el centro de la mácula.
- **EM multifocal:** es aquel que presenta varias áreas de difusión focal.
- **EM difuso:** Se ha definido como un área de hiperfluorescencia de difusión tardía >2 diámetros de papila con afectación foveal o como aquella hiperfluorescencia de la cual >33% está asociada a microaneurismas. Suele ser bilateral y asimétrico. Clínicamente se traduce por un área de edema poco definida, con escasos microaneurismas y pocos exudados duros. En ocasiones se aprecian brillos y opacidad de la hialoides posterior, con o sin membranas epirretinianas. Se asocia con frecuencia al edema macular quístico (EMQ).

- **EM mixto:** Ambos tipos de edema, focal y difuso, pueden coexistir dando lugar al llamado edema macular de tipo mixto.

c-) Clasificación Tomográfica.

Clasificación basada en la tomografía de coherencia óptica (OCT) más utilizada es la de Panozzo, se divide en:

- **Según la morfología del edema:**

- **E1: Engrosamiento simple** (en esponja o esponjiforme, que afecta a las capas más externas de la retina y en donde no se observan espacios cistoides).
- **E2: Engrosamiento cistoide o quístico (EMQ).** Engrosamiento de la retina que se asocia con quistes aumentando de severidad de “a” (de 2 a 4 pequeños quistes) hasta “c” (coalescencia de varios quistes).
- **E3: Desprendimiento del neuroepitelio o neurosensorial (DNS).** Puede presentarse aislado o asociado a engrosamiento retiniano simple o quístico.

- **Según la existencia de tracción epirretiniana:**

- **T0:** ausencia de la línea hiperreflectante.
- **T1:** presencia de la línea continua hiperreflectante pegada a la retina pero sin distorsionarla.
- **T2:** la línea continua hiperreflectante tiene múltiples puntos de unión a la retina y la distorsiona.
- **T3:** tracción anteroposterior con la configuración típica en “alas de gaviota”.

La OCT en el diagnóstico del edema macular diabético:

La tomografía de coherencia óptica (OCT) es una técnica de imagen no invasiva que permite obtener imágenes transversales de la retina, similares a los cortes histológicos, siendo un método objetivo y fiable en la detección del edema macular. (Figura 3) Esta técnica ha revolucionado el abordaje del edema macular y ha ayudado a comprender mejor su patogenia, al observar los cambios estructurales que se producen en el EMD.

La OCT proporciona datos cuantitativos y cualitativos. Fundamentalmente cuantifica el engrosamiento retiniano, lo que nos permite evaluar, de una manera objetiva, la eficacia de los tratamientos. Cualitativamente se pueden evaluar el patrón del edema (quístico o esponjiforme), la presencia de desprendimiento neurosensorial (DNS), alteraciones en la interfase vítreo-macular (IVM) o la conservación de las capas de fotorreceptores, entre otros. (6)

Tradicionalmente se ha relacionado el grosor central (CMT) con la AV en el EMD, pero se han observado casos paradójicos en los que ha disminuido la AV a pesar de la resolución del edema o que haya mejorado la AV con un aumento del espesor. Estos datos sugieren que existen otros parámetros que se deben de evaluar y no sólo el espesor retiniano. Todos estos factores se han relacionado de una manera u otra con el pronóstico de la enfermedad y la eficacia de los tratamientos intravítreos.

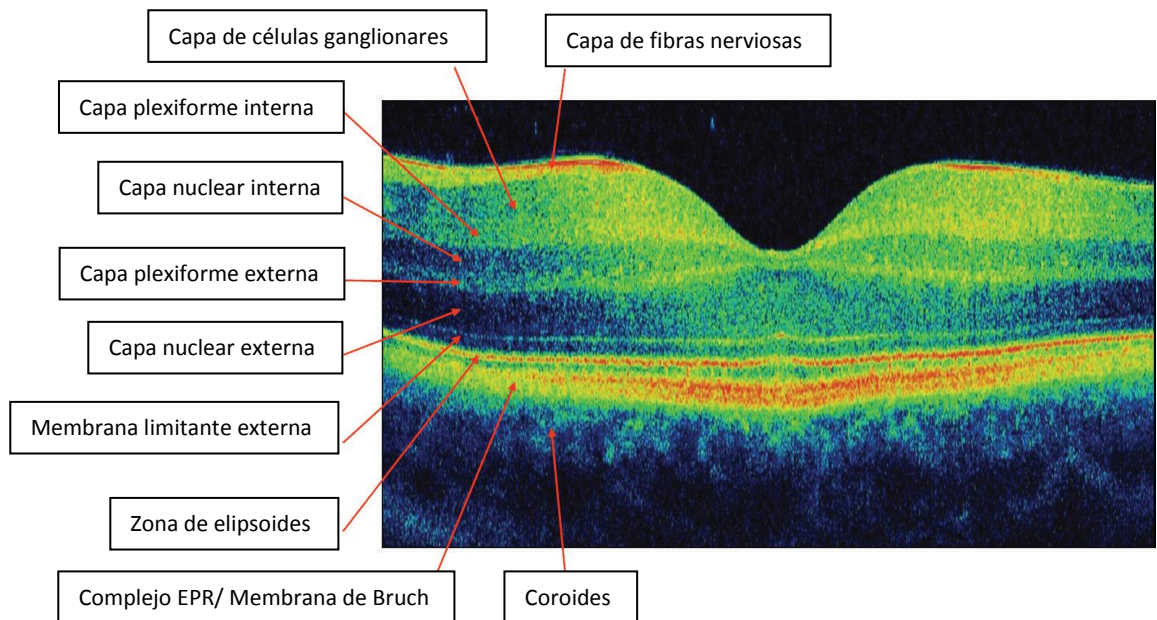
Tratamiento del Edema Macular Diabético:

El tratamiento del edema macular diabético ha ido variando conforme se han ido dando a conocer los resultados de diversos ensayos clínicos que han ido modificando la práctica clínica. La fotocoagulación láser ha sido el tratamiento de elección para detener la progresión del edema y mantener la agudeza visual desde la publicación de los resultados del estudio para el tratamiento precoz de la retinopatía diabética (ETDRS) en 1985. Sin embargo, la incapacidad de esta técnica de mejorar el pronóstico funcional visual y los avances experimentados en el conocimiento de la patogenia de esta enfermedad ha facilitado la búsqueda de nuevas dianas terapéuticas, siendo el bloqueo del VEGF una de las más estudiadas.

De hecho, la introducción de la terapia antiangiogénica intravítrea en oftalmología ha revolucionado el tratamiento de las enfermedades retinianas. Estas sustancias tienen la capacidad de inhibir el VEGF, factor

involucrado en el aumento de permeabilidad vascular (edema) y en la formación de neovasos. Actualmente, ranibizumab (Lucentis®, Novartis) y Aflibercept (Eylea®, Bayer) están aprobados para su uso en el edema macular diabético, tanto por la FDA (Federal Drug Administration, USA) como por la EMA (European Medicines Agency), mientras que Bevacizumab (AVASTIN®, Roche) se usa fuera de indicación.

Figura 3: Nomenclatura normalizada del Consenso Internacional para la nomenclatura de OCT (7).



Diversos ensayos clínicos realizados con ranibizumab en pacientes con EMD y disminución de la AV (READ-2, RESOLVE, RESTORE, RISE/RIDE, DRCR.net) han demostrado que la administración de este fármaco por vía intravítrea puede estabilizar o mejorar la visión y disminuir el grosor macular central en pacientes con EMD. Similares beneficios se han obtenido con la administración de otros fármacos antiangiogénicos como bevacizumab en el estudio BOLT y aflibercept en los estudios VISTA/VIVID.

Pero no todos los pacientes con EMD responden a la terapia antiangiogénica, probablemente porque en su desarrollo no solo está implicado el VEGF sino que además participan otros factores de crecimiento y determinadas citoquinas inflamatorias, por lo que el empleo de un fármaco capaz de neutralizar tanto al VEGF como a estas moléculas, podría ser de gran utilidad en el tratamiento de esta enfermedad. Este hecho explica por qué, el papel de los corticoides en el control del EMD viene siendo objeto de numerosos estudios desde hace ya más de una década.

El primer fármaco utilizado, por vía intravítrea, con esta finalidad fue el acetónido de triamcinolona, a pesar de no disponer de la aprobación de la indicación. Su capacidad de producir importantes mejorías anatómicas y funcionales a corto plazo favoreció su uso generalizado en la práctica clínica a la dosis de 4 mg. Sin embargo, el hecho de que su efecto fuera transitorio y que con las inyecciones repetidas apareciesen importantes efectos secundarios ha favorecido el desarrollo de nuevas formulaciones de corticoides para su uso intravítreo que permitan reducir tanto el número de inyecciones como los efectos adversos de la triamcinolona.

Ozurdex® (Allergan Inc., Irvine, CA, EE.UU.), es un sistema de liberación prolongada de fosfato de dexametasona, de administración intravítrea, inicialmente comercializado para el tratamiento del edema

macular secundario a las oclusiones venosas retinianas y en la actualidad también para el EMD gracias a los resultados del estudio MEAD.(8)

El estudio MEAD (8) es el ensayo de fase III diseñado para evaluar la seguridad y eficacia de este fármaco en pacientes con edema macular diabético de tipo naive. Sus resultados han ayudado a establecer la pauta de tratamiento y el perfil de paciente susceptible del mismo, pero no determina la utilidad de este fármaco en EMD refractarios, donde la respuesta puede verse modificada por la cronicidad o por la existencia de tratamientos previos. Existen varias publicaciones indexadas en pubmed que intentan abordar este problema de forma retrospectiva sin que por el momento se haya llegado a ningún consenso.

Protocolo actual de tratamiento del EMD.

Según el protocolo de la Sociedad Española de Retina y Vítreo (SERV), revisado en Marzo del 2015, el tratamiento del EMD sería el siguiente: (2)

➤ **EMCS focal o multifocal:**

- Sin afectación central: fotocoagulación láser.
- Con afectación central: Terapia antiVEGF.

➤ **EMCS difuso / mixto:**

- Con poca afectación de AV y tratable con láser: Rejilla macular con láser.
- Con afectación importante de AV / no tratable con láser: Terapia antiVEGF.
 - EMCS refractario al tratamiento: corticoides intravítreos.
 - EMCS con tracción vítreoretiniana: Vitrectomía.

No hay una pauta de tratamiento recomendada para los casos refractarios con Ozurdex® sino que se deja a criterio del oftalmólogo. En los pacientes naive Ozurdex® se administra en intervalos de 4-6 meses en caso de persistencia del edema, siguiendo las recomendaciones de la ficha técnica.

Respuesta al tratamiento con corticoides:

El primer corticoide utilizado por vía intravítrea, aunque fuera de indicación, en pacientes con EMD fue el acetónido de triamcinolona. De hecho son muchos los trabajos que hablan de su efecto beneficioso a corto plazo (Silva et al., 2009) en el EMD y que han favorecido durante un tiempo su uso indiscriminado fuera de indicación.

En un intento de aclarar el papel real de este fármaco en el EMD, la Red Norteamericana de investigación en Retinopatía Diabética (DRCR.net) puso en marcha en 2005 un ensayo clínico para valorar de forma comparativa la seguridad y eficacia de la triamcinolona intravítrea frente al gold estándar. Los resultados a 3 años fueron publicados en 2009 demostrando que la triamcinolona no es superior al láser a largo plazo con el agravante de que su uso se acompaña de importantes efectos secundarios con una excepción, la de los pacientes pseudofáquicos donde el comportamiento fue algo más favorable.

La terapia combinada de triamcinolona y láser tampoco consiguió optimizar los resultados. Su evaluación coincide con la incorporación al arsenal terapéutico del oftalmólogo de la terapia antiangiogénica. De nuevo la DRCR.net pone en marcha un ensayo clínico, el protocolo I para evaluar esta pauta de combinación frente a la terapia con ranibizumab y laser precoz o diferido. Los resultados a 12 meses muestran la clara superioridad de la terapia antiangiogénica con láser precoz o diferido con una excepción la de los pacientes pseudofáquicos donde la combinación de triamcinolona y laser obtuvo resultados similares.

Sin embargo, la frecuencia de las reinyecciones, el aumento de la PIO que se producía de forma secundaria y el hecho de que no se dispusiera de un fármaco específicamente diseñado para su uso por vía intravítrea favorecieron el uso de la terapia antiangiogénica, incluso en los pacientes pseudofáquicos.

En un intento de conseguir reducir estos efectos se comenzaron a desarrollar sistemas de liberación prolongada de corticoides, que una vez insertados en la cavidad vítrea consiguieran liberar durante un largo periodo de tiempo corticoide a dosis bajas.

Hasta el momento actual se han desarrollado 3 sistemas de liberación prolongada de corticoides para su uso intravítreo: Ozurdex[®], Retisert[®] e Iluvien[®]. Aunque solo Ozurdex[®] e Iluvien[®] han conseguido la aprobación de la indicación del EMD por parte de las autoridades sanitarias (FDA, EMA).

Ozurdex[®] es un copolímero de polilactico glicólico biodegradable que contiene fosfato de dexametasona en su interior que se va liberando lentamente en la cavidad vítrea durante 4 a 6 meses.

La respuesta al tratamiento con Ozurdex[®] en el EMD, en términos de AV, en los principales ensayos clínicos, ha sido la siguiente:

- El ensayo MEAD (8) evaluó la seguridad y eficacia del implante intravítreo de dexametasona (Ozurdex[®]) de 0,7 mg y 0,35 mg en el tratamiento del EMD en pacientes naive. Es un ensayo fase III aleatorizado, multicéntrico, enmascarado, y controlado con tratamiento simulado.

Se incluyeron 1.048 pacientes con EMD, con MAVC de entre 20/50 y 20/200, y con un espesor central de la retina (CRT) de ≥ 300 micras en la OCT. Los pacientes fueron aleatorizados en una proporción 1: 1: 1, para recibir implante de dexametasona de 0,7 mg, o de 0,35 mg, o el procedimiento simulado. Fueron seguidos durante 3 años. Los pacientes que cumplieran criterios de retratamiento podrían ser tratados de nuevo con una frecuencia no menor a 6 meses. La variable principal de eficacia fue la ganancia ≥ 15 letras en MAVC respecto al valor basal al final del estudio.

El porcentaje de pacientes con una mejoría en MAVC ≥ 15 letras, al final del estudio respecto al valor basal, fue mayor con el implante de dexametasona 0,7 mg (22,2%) y con el implante de dexametasona 0,35 mg (18,4%), que con el tratamiento simulado (12,0%), $p \leq 0,018$. Las tasas de eventos adversos relacionados con cataratas en ojos fáquicos fueron 67,9%, 64,1% y 20,4% con el implante de dexametasona 0,7 mg, con el implante de dexametasona 0,35 mg y con el tratamiento simulado, respectivamente. El aumento de la PIO se controló por lo general con medicamentos o con ningún tratamiento; sólo 2 pacientes (0,6%) en el grupo con implante de dexametasona 0,7 mg, y 1 paciente (0,3%) del grupo con implante de 0,35 mg, requirieron trabeculectomía.

- El estudio CHAMPLAIN (9), investigó la seguridad y eficacia de Ozurdex[®] (implante intravítreo de dexametasona 0,7 mg) en el tratamiento del EMD en ojos vitrectomizados. Fue un estudio prospectivo, multicéntrico, abierto, de 26 semanas de seguimiento.

Se incluyeron a 55 pacientes con EMD resistente al tratamiento y con antecedente de vitrectomía pars plana (VPP) en el ojo del estudio, los cuales recibieron una única inyección intravítrea de implante intravítreo de dexametasona 0,7 mg. La variable principal de eficacia fue el cambio en el CMT de la retina en la OCT, desde el inicio hasta la semana 26.

La duración media del EMD fue de 43 meses. La media del cambio de CMT fue de $-156 \mu\text{m}$ en la semana 8 ($P < 0,001$) y de $-39 \mu\text{m}$ en la semana 26 ($p = 0,004$). La media del aumento de la MAVC desde el inicio fue de 6 letras en la semana 8 ($p < 0,001$) y 3 letras en la semana 26 ($p = 0,046$). En la semana 8, el 30,4% de los pacientes había ganado ≥ 10 letras de MAVC. Los eventos adversos más comunes fueron hemorragia conjuntival, hiperemia conjuntival, dolor ocular, y aumento de la PIO.

- El estudio PLACID, (10) evaluó la eficacia de Ozurdex[®] 0,7 mg combinado con fotocoagulación láser en comparación con el láser solamente, para el tratamiento de EMD difuso.

Fue un estudio aleatorizado, controlado, multicéntrico, doble ciego, de grupos paralelos. Los pacientes fueron asignados al azar en dos grupos: a-) Tratamiento combinado; (Inyección de Ozurdex[®] al inicio del

estudio más láser en el mes 1), b-) Láser solo; (simulación de inyección de Ozurdex® al inicio del estudio y el láser en el mes 1). Los pacientes podrían recibir hasta 3 tratamientos con láser adicionales y 1 implante de Ozurdex® adicional o tratamiento simulado, según fuera necesario.

La variable principal de eficacia fue el porcentaje de pacientes que ganaban ≥ 10 letras de mejor agudeza visual corregida (MAVC) desde el inicio al mes 12. Se concluyó que no hubo diferencia significativa entre los grupos al mes 12. Sin embargo, se vio una mejoría significativa en la MAVC en el grupo de tratamiento combinado al mes 1 ($p < 0,001$) y el mes 9 ($p = 0,007$). El aumento de la PIO fue más frecuente con el tratamiento combinado. No se requirieron cirugías para resolver la elevación de la PIO.

Todos estos estudios muestran como tampoco con Ozurdex® la respuesta es favorable en el 100% de los pacientes y que hay un porcentaje de pacientes que tampoco responde al corticoide incluso en los casos naive. La razón no es otra que la diversidad de los mecanismos implicados en la patogenia del EMD.

De acuerdo con Dong. y colaboradores es importante además tener en cuenta el momento en el que se inicia el tratamiento del EMD ya que aunque participan en el de forma activa los mediadores inflamatorios existen trabajos que demuestran que el papel de la inflamación es tanto más importante cuanto más avanzado es el EMD.

Esto puede explicar también que la variabilidad de la respuesta observada en los pacientes con EMD refractario, sobre todo en los de larga evolución donde en muchos casos se obtienen buenas respuestas anatómicas pero no funcionales. (11-15)

La influencia de la situación al inicio del tratamiento, de las variables clínicas y tomográficas está adquiriendo cada vez un mayor protagonismo y este problema es el que se pretende abordar en los pacientes con EMD refractario tratados con Ozurdex® en el servicio de oftalmología del área Este de Valladolid.

JUSTIFICACION DEL TRABAJO

La OCT se ha convertido en una herramienta fundamental en el diagnóstico y seguimiento de las patologías retinianas, sobre todo aquellas que pueden tener afectación central, como el edema macular diabético. Permite precisar la localización de las alteraciones retinianas, el tipo de afectación y también obtener medidas de las lesiones o diferentes estructuras retinianas.

Sería relevante utilizar algunos parámetros que se obtienen con este instrumento, para describir factores que sean de utilidad en el pronóstico tanto funcional como anatómico, de aquellos pacientes con EMD, y más aún de aquellos que no responden a los tratamientos de primera línea, en los que aún no existe una pauta de tratamiento aprobada y en los que se ve como una alternativa de tratamiento el uso de dispositivos de liberación prolongada como Ozurdex®

Identificar los factores predictores de la respuesta a Ozurdex® en el edema macular diabético refractario supondría un avance en el abordaje de esta patología, en el sentido de determinar que pacientes deberán ser retratados o aquellos que no mejorarían o incluso empeorarían con el tratamiento, pudiendo evitar gastos sanitarios innecesarios y el hecho de supeditar al paciente a un tratamiento ineficaz y no libre de probables efectos adversos.

HIPÓTESIS

El análisis de las imágenes y los datos proporcionados por la tomografía de coherencia óptica (OCT) permite identificar factores cuantitativos y cualitativos que ayudan a predecir la respuesta al tratamiento con Ozurdex® en pacientes con edema macular diabético de larga evolución y refractario a otras terapias.

OBJETIVOS

El objetivo principal:

- Identificar los principales factores en la OCT, cuantitativos y/o cualitativos, que influyen en la mala respuesta funcional al tratamiento con Ozurdex® en el edema macular diabético refractario a otros tratamientos.

Como objetivos secundarios, se plantean:

- Evaluar las características clínicas de los pacientes con EMD refractario.
- Valorar las características tomográficas de los pacientes con EMD refractario y su repercusión en la respuesta al tratamiento.
- Determinar la respuesta anatómica y funcional al tratamiento con Ozurdex® en el EMD refractario a otros tratamientos.
- Evaluar la influencia de los tratamientos previos en el resultado de la terapia con Ozurdex®

MATERIALES Y MÉTODOS

1- Diseño:

Se trata de un estudio observacional, analítico, retrospectivo y de corte transversal.

2- Población de estudio:

Pacientes diabéticos diagnosticados de edema macular diabético refractario a otros tratamientos, atendidos en el Hospital Clínico Universitario durante los años 2012, 2013 y 2014.

Se definió como **EMD refractario** a otros tratamientos a aquel que presente CMT mayor a 250 micras medidas por OCT, que dura por lo menos 6 meses tras el tratamiento con láser o Anti-VEGF/corticoides.

Criterios de inclusión:

- Mayor de 18 años.
- Diagnosticado de edema macular diabético refractario.
- Sometido a tratamiento con Ozurdex®.
- Si ambos ojos fueron tratados, se incluyó a el ojo con mejor pronóstico visual (mayor MAVC basal).

Criterios de exclusión:

- Pérdida de seguimiento durante más de 3 meses o ausencia durante 2 visitas consecutivas.
- Ausencia de datos en OCT en las visitas inicial y final.
- Opacidad de medios que no permita la correcta interpretación de la OCT.
- La presencia de otra patología oftalmológica que pueda comprometer la AV a juicio del investigador.
- EMD tipo traccional.
- Cirugía intraocular previa, salvo facoemulsificación si se ha producido al menos 6 meses antes de la inclusión en el estudio.
- Realización de algún tipo de procedimiento que pueda afectar la AV (capsulotomía, facoemulsificación) durante el tiempo del estudio.
- En caso de que la retinopatía diabética haya sido tratada previamente, deben haber pasado al menos:
 - 4 meses tras tratamiento con láser (PRFC, láser focal o rejilla).
 - 4 meses tras tratamiento con anti-VEGF.
 - 6 meses tras tratamiento con triamcinolona intravítrea.
- Enfermedad renal importante que requiera diálisis.

El proyecto se realizó, previa aprobación del comité ético del Hospital Clínico Universitario de Valladolid, respetando la normativa vigente en el tratamiento de datos clínicos (Ley Orgánica 15/1999, de 13 de diciembre, de Protección de Datos de Carácter Personal) y de acuerdo a las guías internacionales de buena práctica clínica.

3- Variables de estudio:

Variable Principal:

La variable principal del estudio es la “respuesta al tratamiento con Ozurdex®”. Entendiéndose como “respuesta funcional” la mejoría de al menos 1 línea de AV. Y como “respuesta anatómica” la disminución de al menos un 10% del espesor central en las distintas valoraciones.

Variables secundarias:

❖ Demográficas:

- Edad (años).
- Sexo (hombre / mujer).

❖ Sistémicas:

- HbA1c (%), realizada en los 6 meses previos a la inclusión en el estudio.
- Tipo de Diabetes Mellitus (I/II).
- Insulinodependencia (sí/no).
- Tiempo de evolución de la DM (<5 años, 5-10, 10-15, 15-20, >20 años).

❖ Clínicas:

- Mejor Agudeza Visual Corregida (MAVC) inicial o basal.
- Mejor Agudeza Visual Corregida (MAVC) tras el tratamiento, al mes 1, 3 y 6.
- PIO basal y tras el tratamiento al mes, 3º mes y 6º mes.
- Pseudofaquia (sí/no).
- Estadio de la retinopatía diabética (leve, moderada, severa, proliferativa).
- Tiempo desde el diagnóstico de EMD (años).

❖ Tratamiento previo:

- Tratamiento Láser: panretinofotocoagulación (PRFC), láser focal, rejilla macular.
- Tratamiento Anti-VEGF.
- Triamcinolona intravítrea.

❖ Retratamiento.

- Necesidad de retratamiento (sí/no).

❖ Tomográficas cuantitativas:

- Espesor foveal central (CMT) (μm) inicial y tras el tratamiento, al mes 1, 3 y 6.
- Volumen medio central (VRC) del cubo (mm^3), inicial y tras el tratamiento, al mes 1, 3 y 6.

❖ Tomográficas cualitativas:

- Integridad de la línea de elipsoides (sí/no).
- Integridad de la MLE (sí/no).
- Patrón del EMD (quístico/difuso).
- Presencia de DNS (sí/no).
- Porcentaje del espesor retinano que afectan los quistes, inicial y tras el tratamiento en el mes 1 y 3.
- Localización de los quistes (capas externas/capas internas).
- Presencia de puntos hiperreflectivos o Hyperreflective spots (HRS) (sí/no).
- Anomalía en interfase vítreo-macular (sí/no).

4- Mediciones:

- Las variables demográficas, sistémicas, clínicas y relacionadas con el tratamiento previo y actual se recogieron de las historias clínicas de los pacientes.
- Todos los datos se anotaron en una hoja de recogida de datos y se creó una base de datos informatizada para trabajar con la información.

I. Agudeza visual.

Las mediciones de la AV en el Hospital Clínico se realizaron con la escala decimal aunque se transformaron a la escala logMAR (logaritmo del mínimo ángulo de resolución) para los estudios estadísticos. Se utilizó para la transformación la siguiente fórmula: (16)

$$AV \text{ Log MAR} = -\log_{10}(AV \text{ decimal})$$

II. Presión intraocular (PIO).

Los datos de Presión intraocular se tomarán de las historias clínicas. En el Hospital Clínico Universitario se miden por tonometría de aplanación, utilizando el tonómetro de Perkins.

III. Variables tomográficas.

Los datos tomográficos se obtuvieron a partir de la base de datos de la OCT del Hospital Clínico de Valladolid:

- El modelo de OCT en el Hospital Clínico Universitario es: TOPCON 3D OCT-1000.
- La pauta de adquisición fue un cubo macular de 6x6mm, realiza 512 cortes axiales por cada una de las 128 líneas horizontales.

Protocolo de recogida de las variables tomográficas en el estudio.

- Centrado de la cuadrícula del ETDRS en fóvea.** Las mediciones cuantitativas en la OCT se realizaron en base a la cuadrícula del ETDRS. Esta cuadrícula está centrada en fóvea y muestra el grosor promedio total en nueve sectores. Consta de tres círculos concéntricos con diámetros de 1 mm, 3 mm y 6 mm. Excepto por el círculo central, se divide en los cuadrantes superior, nasal, inferior y temporal. Por lo tanto, el círculo central tiene un radio de 500 micras (diámetro de 1 mm) y es lo que se identifica como espesor macular central (CMT).
- El modelo TOPCON 3D OCT-1000,** determina el límite de la retina externa en la porción interna del EPR.

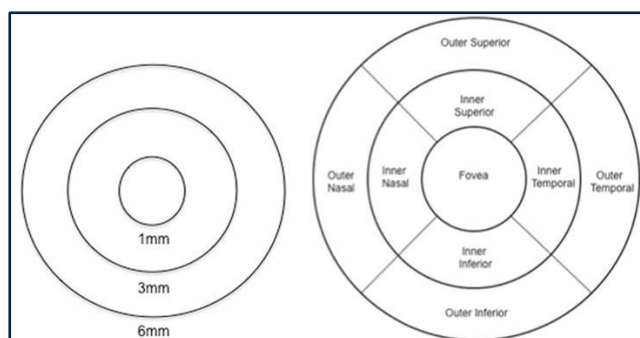


Figura 3: Cuadrícula del ETDRS. Tomado de: Adhi M, Aziz S, Muhammad K, Adhi MI. Macular Thickness by Age and Gender in Healthy Eyes Using Spectral Domain Optical Coherence Tomography. PLoS ONE. 2012;7(5) (17)

Determinación de variables tomográficas cuantitativas.

- El CMT se obtuvo de la cuadrícula ETDRS (centrada en fovea) y el volumen total se obtuvo del informe generado de cada OCT.

Determinación de variables tomográficas cualitativas.

- Se analizarán los cambios observados en la OCT en la basal, al mes y al tercer mes para valorar los cambios en el patrón tomográficos: patrón tomográfico del edema, la línea IS/OS, la membrana limitante externa, los quistes, los puntos hiperreflectivos y la interfase vítreo-macular.
 - A. **Integridad de la línea de elipsoides:** Se definió la integridad de la línea de elipsoides como la no interrupción de la línea correspondiente a los elipsoides dentro del círculo 1 de la cuadrilla del ETDRS, no valorando como interrupciones las pérdidas de continuidad en la línea debidas a las sombras producidas por entes hiperreflectivos, como por ejemplo, los exudados duros retinianos.
 - B. **Integridad de la MLE:** se siguieron los mismos criterios que para la determinación de la línea de los elipsoides.
 - C. **El patrón tomográfico del EMD:** se describió en función de la estructura predominante del engrosamiento retiniano a lo largo de todo el cubo macular, según la Clasificación de Panozzo, ya descrita anteriormente.
 - D. **La presencia de desprendimiento del neuroepitelio (DNE):** se definió como el acúmulo localizado de fluido subfoveal, por encima de la capa hiperreflectante correspondiente al EPR/Membrana de Bruch.
 - E. **Tamaño de los quistes:** Para valorar el cambio del tamaño de los quistes se utilizará la clasificación propuesta por Helmy y Atta (18):
- **Clasificación de Helmy y Atta:**
 - **CME I:** Quistes que ocupan menos del 30% del espesor macular.
 - **CME II:** Quistes que ocupan entre el 30 y el 60% del espesor macular.
 - **CME III:** Quistes que ocupan entre el 60 y el 90% del espesor macular.
 - **CME IV:** Quistes que ocupan más del 90% del espesor macular.

Esta medición se llevará a cabo del siguiente modo:

Todos los pacientes diagnosticados de EMQ que dispongan de OCT valorable en la visita basal, al mes y a los 3 meses se incluirán para este sub-análisis en el que se medirá el diámetro vertical de los quistes maculares en la zona de máximo espesor central y el mayor diámetro retiniano foveal, utilizando la herramienta Calliper. Se calculará el porcentaje correspondiente a la altura del quiste en relación al mayor espesor central, según la siguiente fórmula:

$$\text{Porcentaje del tamaño del quiste} = \frac{\text{Altura del quiste}}{\text{Mayor espesor retiniano}} \times 100$$

Se consideran espacios quísticos, en la OCT B-scans as circular, a los espacios ovoides hiporreflectivos presentes en la misma localización transversa de dos B-scans adyacentes. (Figura 3)

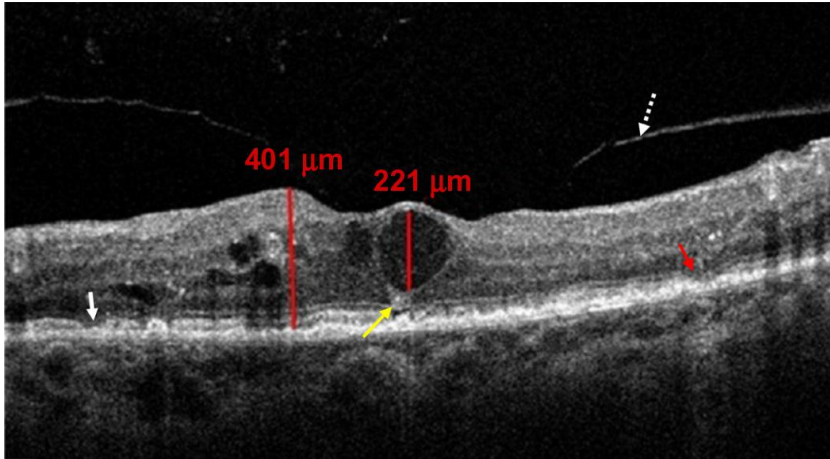


Figura 4: Manera de medición del tamaño de los quistes en relación al mayor espesor retiniano. (18) Tomado de Helmy YM, Atta Allah HR. Optical coherence tomography classification of diabetic cystoid macular edema. Clin Ophthalmol. 2013;7:1731-7.

F. **Localización de los quistes intrarretinianos:** se clasificaron según su localización a lo largo de todo el cubo macular en:

- **Sólo externos:** Únicamente se observan estructuras quísticas desde la capa correspondiente al EPR/Membrana de Bruch hasta la nuclear interna (incluída).
- **Sólo internos:** Si los quistes están situados únicamente entre la plexiforme interna y la CFNR, ambas incluídas.
- **Externos e internos:** Existen quistes en ambas localizaciones.

G. **La presencia de puntos hiperreflectivos** o Hyperreflective spots (HRS) fue estimada ante la visualización de lesiones pequeñas, puntiformes e hiperreflectivas intrarretinianas a lo largo de todo el cubo macular, no coincidentes con exudados duros en la retinografía. Para valorar su localización se siguieron los mismos criterios que con los quistes intrarretinianos.

H. **Alteración de la interfase vítreo-retiniana**, al darse alguna de las siguientes condiciones en el área correspondiente al círculo 1 de la cuadrícula del ETDRS:

- Presencia de una adhesión vítrea a la superficie retiniana que modifica la depresión foveal (tracción vítreomacular, TVM).
- Existencia de una banda hiperreflectiva que causa pliegues en la superficie de la retina interna o modificación del perfil foveal (membrana epirretiniana, MER).

IV. Hemoglobina glicosilada (HbA1C) basal.

Al tratarse de un estudio retrospectivo se ha tomado la cifra de **HbA1c basal** dentro de un período de hasta 6 meses antes del tratamiento con el fin de conocer el estado de control metabólico basal de los pacientes.

V. Respuesta al tratamiento.

Para determinar la respuesta o no al tratamiento, se han definido las siguientes variables de éxito:

- **Respuesta anatómica:** Reducción de al menos un 10% del CMT inicial.

- **Respuesta funcional:** Mejoría de al menos una línea de agudeza visual en escala decimal o 5 letras en escala ETDRS.

- **Respuesta total:** Cuando coinciden respuesta anatómica y funcional.

Para la realización de los cálculos estadísticos, se definieron también, las siguientes variables cuantitativas:

Porcentaje de reducción del CMT:

$$\text{Reducción central} = \frac{\text{CMT inicial} - \text{CMT final}}{\text{CMT inicial}} \times 100$$

Ganancia de AV:

$$\text{Ganancia de AV} = \text{AV inicial} - \text{AV final}$$

5- Análisis estadístico:

Los datos han sido introducidos, codificados y analizados utilizando el programa estadístico SPSS versión 21.0.

Para resumir los valores observados en la muestra en variables numéricas calculamos la media, la desviación típica (SD), la mediana y los valores máximo y mínimo. En el caso de variables cualitativas calculamos frecuencias absolutas y porcentajes para cada categoría. La hipótesis de normalidad en las variables cuantitativas fue contrastada mediante el test de Komogorov-Smirnov.

Para estudiar la relación entre variables cualitativas obtuvimos tablas de contingencia y el test chi-cuadrado, usando, en los casos en los que la conveniencia de este test no estuvo garantizada, la prueba exacta de Fisher.

Para medir la relación entre variables cuantitativas se utilizaron el coeficiente de correlación de Pearson (en caso de variables normales) y el de Spearman (en caso de variables no normales). En algunos casos se utilizaron los coeficientes de correlación parcial para anular la posible influencia de terceras variables.

En el estudio de la relación entre variables cuantitativas y cualitativas se emplearon el test t de Student o el Análisis de la varianza, para variables normales, y el test de Mann-Whitney-Wilcoxon o de Kruskall-Wallis, para variables que evidenciaron falta de normalidad, en función del número de categorías en la variable no numérica.

RESULTADOS

40 pacientes con EMD refractario a otros tratamientos habían sido tratados por primera vez con Ozurdex® durante los años 2012, 2013 y 2014 en el servicio de oftalmología del hospital clínico de Valladolid. Pero sólo 34 pacientes cumplían con todos los criterios de inclusión.

De estos, 15 fueron mujeres (44,1%) y 19 hombres (55,9%), con una edad media de $74,2 \pm 7,86$ y $66,28 \pm 9,63$ años respectivamente.

La distribución de los antecedentes de HTA, DL o si requerían o no tratamiento con insulina pueden verse en la tabla 2.

Tabla 2: Porcentajes de Pacientes con Antecedentes de HTA, DL o tratamiento con insulina.

	HTA		DL		Tratamiento con Insulina	
	Si	No	Si	No	Si	No
Porcentajes	91,2	8,8	67,6	32,4	82,4	17,6

En cuanto a los datos clínicos de los pacientes, el 94,1% eran diabéticos tipo 2. Con un valor medio de la Hb A1c de $7,63 \pm 1,23$.

La media del tiempo de evolución de la DM fue de $21,75 \pm 8,6$ años. En la Tabla 3 puede verse la distribución de los pacientes por años de evolución de la DM.

Tabla 3: Porcentajes de distribución de los pacientes por años de evolución de DM.

Tiempo de Evolución DM (años)	Porcentaje
Entre 5-10 años	12,5
Entre 11-15 años	15,6
Entre 16-20 años	12,5
Mayores de 20 años	59,4
Total	100,0

Con respecto al estadio de la RD en el ojo de estudio, se vió que ningún paciente tenía RDNP leve, el 14,7% pertenecían a un estadio de RDNP moderada, el 38,2% tenían una RDNP severa y el 47,1% correspondían a un una RDP. El tiempo medio de Evolución del EMD en años fue de $4,72 \pm 3,55$.

El valor medio de la PIO basal fue de $15,03 \pm 2,521$. Los pacientes que presentaron una PIO por encima de 21 mmHg fueron: al mes solamente 4 (11,7%). Al 3º mes 2 pacientes (5,8%), y al 6º mes se encontraron 3 pacientes (8,8%). Todos respondieron al tratamiento hipotensor tópico. Al 91% de los pacientes se les realizó la prueba de sensibilidad a la dexametasona antes del tratamiento y en ninguno aumentó la PIO.

El porcentaje de pseudofáquicos fue de 61,8%.

En relación al tratamiento previo, la frecuencia de distribución pueden verse en la Tabla 4

Tabla 4: Tratamientos previos al uso de Ozurdex®

Tratamiento previo	Frecuencia	Porcentaje
Láser Focal	15	44,12
Anti-VEGF	7	20,59
Anti-VEGF + Láser Focal	12	35,29
Total	34	100

Los valores de la MAVC media basal y en los meses 1, 3 y 6 posteriores al tratamiento y los valores de significación están reflejados en la tabla 5.

Tabla 5: MAVC media basal y tras el tratamiento en los meses 1, 3 y 6.

Mediciones	N	MAVC Media \pm DE	Significancia estadística
MAVC Basal	34	0,855 \pm 0,44	
MAVC 1º mes		0,758 \pm 0,51	p < 0,05
MAVC 3º mes		0,760 \pm 0,58	p < 0,05
MAVC 6º mes		0,815 \pm 0,45	p = 0,24

En relación a la respuesta funcional, la tabla 6 muestra la proporción de pacientes que ganan o pierden más de una línea de visión en los tiempos analizados.

Tabla 6: Porcentaje de pacientes que ganan, mantienen o pierden MAVC en relación a la MAVC basal.

Respuesta funcional	1º mes	3º mes	6º mes
Ganancia de al menos 1 línea de MAVC	42%	62%	34%
Sin cambios en MAVC	55%	23%	50%
Pérdida de al menos 1 línea de MAVC	3%	15%	16%

Con respecto a la respuesta anatómica, la tabla 7 muestra los porcentajes de los pacientes que tuvieron una respuesta anatómica, obtenidos en los mismos tiempos.

Tabla 7: Porcentaje de pacientes con reducción del CMT del 10%.

Respuesta anatómica	1º mes	3º mes	6º mes
Con reducción del 10% CMT	84%	79%	65%
Sin reducción del 10% CMT	16%	21%	35%

Las medias del CMT basal y durante el seguimiento junto con los valores de significación están reflejados en la tabla la tabla 8.

Tabla 8: Valores de la media de CMT basal y durante el seguimiento.

Mediciones	N	CMT Media ± DE	Significancia estadística
CMT Basal	34	516,06 ± 148	
CMT 1ºmes		312,48 ± 83	p < 0,05
CMT 3ºmes		394,17 ± 124	p < 0,05
CMT 6ºmes		462,58 ± 141	p < 0,05

Los valores de las medias de VRC presentaron un comportamiento similar que las del CMT. (Tabla 9).

Tabla 9: Medias de VRC basal y durante el seguimiento.

Mediciones	N	VRC Media ± DE	Significancia estadística
VRC Basal	34	0,41 ± 0,12	
VRC 1ºmes		0,24 ± 0,07	p < 0,05
VRC 3ºmes		0,30 ± 0,08	p < 0,05
VRC 6ºmes		0,36 ± 0,11	p < 0,05

Con respecto a la integridad de la línea de los elipsoides, en la visita basal el 68% de los pacientes tenían alterada esta variable. Los pacientes que tenían respetada la línea de los elipsoides antes del tratamiento presentaban una mejor AV media basal y una ganancia de AV estadísticamente significativa al mes y 3º mes, en comparación con aquellos pacientes que presentaban alteraciones de este parámetro. (Tabla 10)

Tabla 10: Estado basal de la banda de elipsoides con la MAVC basal y al mes 1º y 3º tras el tratamiento.

Estado basal de capa de elipsoides	Mediciones	N	MAVC (log MAR) Media ± DE	Significancia estadística
Alterada	MAVC Basal	23	1,002 ± 0,43	
	MAVC 1º mes		0,930 ± 0,53	p = 0,07
	MAVC 3º mes		0,955 ± 0,62	p = 0,16
No alterada	MAVC Basal	11	0,546 ± 0,29	
	MAVC 1º mes		0,414 ± 0,21	p < 0,05
	MAVC 3º mes		0,388 ± 0,24	p < 0,05

En relación a la Integridad de la MLE basal, el 94% de los pacientes, presentaban alteración central de la misma, por lo que esta variable no fue utilizada para análisis estadísticos comparativos, ya que los grupos no serían comparables por el escaso número de pacientes (2 pacientes) con MLE no alterada.

Con respecto a la presencia de puntos hiperreflectivos (HRS), en la evaluación basal se encontraron en el 70,6% de los ojos. Los pacientes que no tenían HRS antes del tratamiento presentaron una mejor AV media basal y una ganancia de AV estadísticamente significativa al mes, 3º mes y 6º mes de seguimiento. (Tabla 11)

Tabla11: Relación entre la presencia de HRS basal y MAVC media.

Puntos Hiperreflectivos Basal	N	Mediciones	MAVC (logMAR) Media ± DE	Significancia estadística
SI	24	MAVC Basal	0,935 ± 0,47	
		MAVC 1º mes	0,865 ± 0,53	p < 0,05
		MAVC 3º mes	0,870 ± 0,62	p = 0,17
		MAVC 6º mes	0,931 ± 0,46	p = 0,75
NO	10	MAVC Basal	0,661 ± 0,32	
		MAVC 1º mes	0,471 ± 0,32	p < 0,05
		MAVC 3º mes	0,480 ± 0,37	p < 0,05
		MAVC 6º mes	0,559 ± 0,32	p < 0,05

Con respecto al patrón tomográfico del EMD el más frecuente fue el E2 (EMQ) presentándose en el 71% de los casos (24 pacientes). La tabla 12 muestra el porcentaje de los Patrones tomográficos basal y al 6º mes tras el tratamiento. El patrón cambió a los 6 meses en 6 pacientes:

- 4 EMD tipo E3 (DNS) cambiaron a EMD tipo E2 (EMQ) a los 6 meses.
- 1 EMD tipo E3 (DNS) cambió a EMD tipo E1 (Espongiforme) a los 6 meses.
- 1 EMD tipo E2 (EMQ) cambió a EMD tipo E1 (Espongiforme) a los 6 meses.

Tabla12: Porcentaje de los Patrones tomográficos basal y al 6º mes tras el tratamiento.

Patrón tomográfico	Basal	6º mes
E1 (Espongiforme)	14,7%	17,6%
E2 (EMQ)	70,6%	82,4%
E3 (DNS)	14,7%	0%

En el estudio de los quistes, se incluyeron solamente a los pacientes con EMQ (24 pacientes). Se encontró que los quistes estaban tanto en capas internas como externas en el 79,2% de los casos, en el 12,5% se localizaron en capas internas y en 8,3% se encontraron en las capas externas.

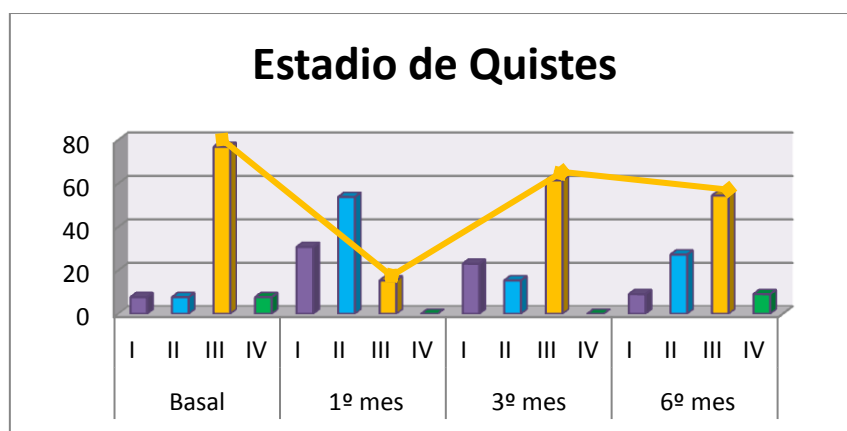
En el análisis del porcentaje del tamaño de los quistes en relación con el espesor retiniano, en la medición basal se encontró que la mayoría correspondía a un estadio III (79%); al mes del tratamiento esta cifra disminuyó llamativamente, viéndose que la mayor parte de los casos pasaron a un estadio I o II. (Tabla 13)

Al 3º mes nuevamente la mayor parte de los casos vuelve a pertenecer al estadio 3. (Figura 6)

Tabla 13: Estadio del tamaño de los quistes en relación el espesor macular central.

Estadio de Quistes Retinianos	Basal	1º mes	3º mes
I (Menor de 30%)	7%	30,8%	23,1%
II (Entre 30-60%)	7%	53,8%	15,4%
III (Entre 60-90%)	79%	15,4%	61,5%
IV (Mayor 90%)	7%	0%	0%

Figura 5: Cambio del estado del porcentaje de los quistes en relación al espesor foveal, durante el seguimiento.



La presencia de alteraciones en la interfase vítreo macular (IVM) en la valoración basal se encontró en el 38,2% de los casos. Estas se trataban de MER sin claras muestras de tracción vítreo-macular.

Se compararon los valores medios de MAVC y CMT basales y tras el tratamiento entre los pacientes con y sin alteraciones en IVM. Los valores se muestran en las Tablas 14 y 15.

Tabla 14: Alteraciones en IVM basal y MAVC media.

Alteración IVM Basal	N	Mediciones	MAVC (logMAR) Media ± DE	Significancia estadística
SI	13	MAVC Basal	0,97 ± 0,48	
		MAVC 1º mes	0,96 ± 0,59	p = 0,71
		MAVC 3º mes	0,98 ± 0,79	p = 0,38
		MAVC 6º mes	0,87 ± 0,52	p = 0,06
NO	21	MAVC Basal	0,79 ± 0,41	
		MAVC 1º mes	0,64 ± 0,43	p < 0,05
		MAVC 3º mes	0,63 ± 0,38	p < 0,05
		MAVC 6º mes	0,79 ± 0,42	p = 0,88

Tabla 15: Relación entre la presencia de Alteraciones en IVM basal y CMT.

Alteración IVM Basal	N	Mediciones	CMT Media ± DE	Significancia estadística
SI	13	CMT Basal	578 ± 180	
		CMT 1ºmes	347 ± 103	p < 0,05
		CMT 3ºmes	418 ± 155	p < 0,05
		CMT 6ºmes	493 ± 176	p < 0,05
NO	21	CMT Basal	478 ± 113	
		CMT 1ºmes	293 ± 67	p < 0,005
		CMT 3ºmes	382 ± 110	p < 0,05
		CMT 6ºmes	444 ± 118	p = 0,10

Se analizaron los valores medios MAVC y CMT de los pacientes que previamente al tratamiento con Ozurdex[®], habían recibido láser focal (Tabla 16 y 17)

Tabla 16: MAVC media basal y durante el seguimiento en pacientes con tratamiento previo con láser focal.

Mediciones	N	Media ± Desviación estándar	Sig. estadística
MAVC Basal	15	0,82 ± 0,48	
MAVC 1º mes		0,74 ± 0,49	p = 0,04
MAVC 3º mes		0,63 ± 0,39	p = 0,01
MAVC 6º mes		0,79 ± 0,48	p = 0,75

Tabla 17: CMT media en pacientes con antecedentes de laser focal previo.

Mediciones	N	Media ± Desviación estándar	Sig. estadística
CMT Basal	15	516,87 ± 163	
CMT 1ºmes		302,55 ± 74	p = 0,003
CMT 3ºmes		397,73 ± 163	p = 0,033
CMT 6ºmes		487,67 ± 180	p = 0,239

También se examinaron las medias dela MAVC y del CMT de los pacientes que previamente al tratamiento con Ozurdex[®], habían recibido tratamiento Anti-VEGF, los valores se muestran en las Tablas 18 y 19.

Tabla 18: MAVC media basal y durante el seguimiento en pacientes con tratamiento previo con Anti-VEGF.

Mediciones	N	Media ± Desviación estándar	Sig. estadística
MAVC Basal	7	0,73 ± 0,28	
MAVC 1º mes		0,52 ± 0,23	p = 0,05
MAVC 3º mes		0,62 ± 0,30	p = 0,03
MAVC 6º mes		0,67 ± 0,28	p = 0,46

Tabla 19: CMT media basal y durante el seguimiento en pacientes con tratamiento previo con Anti-VEGF.

Mediciones	N	Media ± Desviación estándar	Sig. estadística
CMT Basal	7	476,29 ± 62	
CMT 1ºmes		323,00 ± 104	p = 0,046
CMT 3ºmes		446,00 ± 71	p = 0,225
CMT 6ºmes		431,60 ± 102	p = 0,684

Por último se compararon las medias de MAVC y CMT de los pacientes que recibieron previamente Anti-VEGF+Láser focal, los valores obtenidos se muestran en las tablas 20 y 21.

Tabla 20: MAVC media basal y durante el seguimiento en pacientes con tratamiento previo con láser focal+Anti-VEGF.

Mediciones	N	Media ± Desviación estándar	Sig. estadística
MAVC Basal	12	0,96 ± 0,46	
MAVC 1º mes		0,88 ± 0,60	p = 0,23
MAVC 3º mes		1,00 ± 0,83	p = 0,78
MAVC 6º mes		0,90 ± 0,48	p = 0,46

Tabla 21: CMT media basal y durante el seguimiento en pacientes con tratamiento previo con láser focal+Anti-VEGF.

Mediciones	N	Media ± Desviación estándar	Sig. estadística
CMT Basal	12	538,25 ± 167	
CMT 1ºmes		318,25 ± 89	p = 0,012
CMT 3ºmes		356,88 ± 79	p = 0,012
CMT 6ºmes		446,33 ± 104	p = 0,008

Al buscar las correlaciones de las características clínicas entre sí y con la MAVC y CMT. Se encontraron los valores reflejados en las tablas 20 a 24.

Tabla 22: Correlación entre Hb A1c con otras variables clínicas, MAVC y CMT

	Hb A1c	
	r	Significancia estadística
Evolución EMD	0,035	0,855
Evolución DM	0,370	0,052
MAVC Basal	-0,097	0,617
CMT Basal	0,177	0,359

Tabla 23: Correlación entre tiempo de evolución de EMD con otras variables clínicas, MAVC y CMT.

	Tiempo de Evolución EMD	
	r	Significancia estadística
HbA1c	0,035	0,855
Evolución DM	-0,082	0,655
MAVC Basal	-0,275	0,116
CMT Basal	-0,419	0,014

Tabla 24: Correlación entre tiempo de evolución de DM con otras variables clínicas, MAVC y CMT.

	Tiempo de Evolución DM	
	r	Significancia estadística
HbA1c	0,370	0,052
Evolución EMD	-0,082	0,655
MAVC Basal	-0,042	0,822
CMT Basal	0,069	0,708

Tabla 25: Correlación entre MAVC con otras variables clínicas y CMT.

	MAVC Basal	
	<i>r</i>	<i>Significancia estadística</i>
HbA1c	-0,097	0,617
Evolución EMD	-0,275	0,116
Evolución DM	-0,042	0,822
CMT Basal	0,470	0,005

Tabla 26: Correlación entre MAVC con otras variables clínicas y CMT.

	CMT Basal	
	<i>r</i>	<i>Significancia estadística</i>
HbA1c	0,177	0,359
Evolución EMD	-0,419*	0,014
Evolución DM	0,069	0,708
MAVC media Basal	0,470	0,005

DISCUSION

El edema macular diabético constituye la principal causa de discapacidad funcional severa en los pacientes con retinopatía diabética.

Tradicionalmente la fotocoagulación con láser ha sido considerada el tratamiento estándar del EMD. Sin embargo desde el advenimiento de los tratamientos Anti-VEGF intravítreos, estos se han convertido en la primera opción terapéutica sobre todo cuando hay afectación central. El problema es que no todos los pacientes responden del mismo modo, probablemente porque se trata de un problema de etiopatogenia multifactorial y compleja donde participan además del VEGF otros muchos mediadores, sobretodo en los edemas crónicos de larga evolución.

En la última década los implantes de liberación prolongada de corticoides como el Ozurdex® han ido adquiriendo un protagonismo cada vez mayor en el abordaje de esta enfermedad debido a sus efectos anti-inflamatorios, a que inhiben la síntesis de VEGF y a que reducen la permeabilidad vascular. Representan por este motivo la primera opción de tratamiento para aquellos pacientes que no responden favorablemente a ninguna de las terapias convencionales.

El problema es que no existe evidencia de nivel I para su uso en estos pacientes y los resultados de las series publicadas son muy variables. Las razones probablemente se encuentren en la disparidad de las muestras analizadas. El concepto de edema macular refractario no es un concepto bien definido y en los edemas crónicos el tiempo de evolución es un factor determinante como ya se demostró en el estudio FAME.(19)

Los EMD de la muestra analizada en este trabajo son de muy larga evolución, con $4,72 \pm 3,55$ años de media con un daño estructural importante ya que en el momento del rescate con Ozurdex el 94% de los pacientes tenían alterada la membrana limitante externa y un 68% la banda de los elipsoides. Los pacientes que tenían respetada la línea de los elipsoides antes del tratamiento tenían una mejor AV media basal y una ganancia de AV estadísticamente significativa al mes y 3º mes, en comparación con los pacientes que presentaban alteraciones iniciales de este parámetro.

Un dato que también apoya el importante daño estructural de partida es la presencia de puntos hiperreflectivos (HRS). Uji y colaboradores han identificado una asociación patológica entre los HRS de las capas externas de la retina, la interrupción de las líneas de MLE y de los elipsoides, como un signo de la degeneración de fotorreceptores en el EMD. Esto apoya los resultados obtenidos ya que los ojos sin HRS tenían una MAVC media basal más alta y presentaron ganancias estadísticamente significativas en los meses 1, 3 y 6, mientras que en los ojos con HRS en la evaluación basal la ganancia de MAVC sólo fue significativa al mes del tratamiento.

La respuesta funcional observada es muy semejante al de otros trabajos (12-14). A los 3 meses del tratamiento se encuentra el mayor porcentaje de pacientes que ganan al menos 1 línea de la MAVC y los valores de las medias de MAVC mostraron mejorías que fueron estadísticamente significativos al mes y al 3º mes de tratamiento, pero no al llegar al 6º mes. Existen otras publicaciones que hablan de resultados funcionales muchos más favorables con diferencias estadísticamente significativas y mejoría superiores de la agudeza visual a las encontradas en EMD refractarios a los 6 meses tras la inyección de Ozurdex (15), sin embargo, en este estudio los autores no tuvieron en cuenta el tiempo de duración del EMD, pudiendo ser esta variable la que ha condicionado el resultado.

Con respecto a la respuesta anatómica, entendiéndolo como tal la disminución del 10% del espesor macular central (CMT) se observa que esta no va paralela a la respuesta funcional como así lo han reflejado ya otros autores. El porcentaje de pacientes en los que se produce una disminución de un 10% del CMT fue mayor al

mes de tratamiento en relación al 3º y 6º meses, pero las disminuciones medias CMT fueron estadísticamente significativas hasta el 6º mes de seguimiento. Al igual que otros estudios revisados. (11,15) Un dato importante al analizar las características de la OCT es que en un alto porcentaje (71%) se trata de edemas maculares quísticos. Además, en todos los pacientes que en la valoración basal presentaron un edema tipo E3 (DNS), este se resolvió tras el tratamiento con Ozurdex coincidiendo con lo publicado en otras series.

En los EMQ se vio, siguiendo la clasificación de Helmy y Atta, que en un importante porcentaje de los pacientes cambiaba de estadio del edema al mes del tratamiento con Ozurdex® pero que este no se mantenía en el tiempo y comenzaba a regresar ya en el tercer mes. Entre los meses 1 y 3 un 54% de los EMQ pasaban de un estadio I o II a un estadio II o III respectivamente. Ver Apéndice 1.

Esto coincide además con un aumento correlativo del CMT superior al 10% en el 44% de los edemas del primer al tercer mes y podría considerarse un factor de pobre respuesta y de necesidad de retratamientos si se tiene en cuenta que desde el punto de vista funcional permanecen aún las diferencias estadísticamente significativas de ganancia de agudeza visual.

Al analizar los pacientes con y sin alteraciones en la IVM en la valoración basal, se apreció que los ojos sin alteración de IVM basal tenían mejor MAVC media basal. Además se vio que tras el tratamiento presentaron ganancia de MAVC media estadísticamente significativa al mes 1 y 3 a diferencia del grupo con alteraciones en la IVM basal.

También se comparó la presencia de alteraciones en la interfase vitreomacular (IVM) basal con el CMT medio encontrándose que aquellos con alteración en IVM poseían un CMT medio basal mayor que aquellos sin alteración IVM. Tras el tratamiento, se vio que en ambos grupos hubo disminución en los valores del CMT medio estadísticamente significativos en todas las valoraciones, sin embargo la diferencia fue mayor en los ojos sin alteraciones en IVM.

Un aspecto que ha sido objeto de un amplio debate es la relación de la respuesta de los tratamientos intravítreos en los edemas refractarios con tratamientos previos.

Los pacientes que previamente al tratamiento con Ozurdex® habían recibido sólo tratamiento antiangiogénico o sólo láser focal presentaron mejores AV basales que los pacientes que habían recibido terapia combinada de Anti-VEGF con láser. Además los pacientes tratados sólo con láser o Anti-VEGF tenían mejoría en la MAVC media al 1º y 3º mes estadísticamente significativa, mientras que los pacientes que fueron sometidos a terapia combinada no experimentaron mejoría en la MAVC media estadísticamente significativa durante todo el seguimiento. Este dato podría explicarse porque aquellos pacientes con antecedentes de EMD refractario a diferentes tipos de tratamiento son de más larga evolución y tienen mayor daño estructural lo que limita la respuesta al tratamiento con Ozurdex®.

La influencia de las variables clínicas ha sido también analizada ya que en la persistencia del EMD influyen tales como la HTA, la duración de la DM y el estadio de severidad de la retinopatía diabética.

En este caso se trata de pacientes diabéticos tipo 2, de larga evolución (20 años), en su mayoría hipertensos (91,2%), con dislipemias (67,2%), en tratamiento con insulina (82,4%) y un estadio avanzado de retinopatía diabética. Llama la atención la cifra de Hb A1c media, que hablaría de un relativo buen control metabólico dentro de la muestra, la cual podría deberse al alto porcentaje de pacientes que reciben insulino terapia tal y como se ha reflejado en la literatura. También resalta la importancia de HTA como factor de riesgo en el EMD.

Un 91 % de los pacientes eran HTA y son muchas las publicaciones en las que se señala a la HTA como un factor de riesgo casi tan importante o más en el desarrollo y progresión de las complicaciones crónicas de la diabetes, particularmente el edema macular diabético.

Al apuntar a la patología oftalmológica se vio que la mayoría de los ojos corresponden a un estadio avanzado de RD, casi el 50% pertenecían a una RDP.

En el estudio de correlaciones entre las variables clínicas, MAVC y CMT se encontraron correlaciones positivas y estadísticamente significativas entre la Hb A1c y el tiempo de evolución de la DM, así como entre la MAVC y el CMT. Y correlaciones negativas y estadísticamente significativas entre el CMT y el tiempo de evolución del EMD.

Las limitaciones de este estudio se encuentran fundamentalmente en que se trata de un estudio retrospectivo, con un escaso número de pacientes y con la necesidad de recoger datos de historias clínicas no informatizadas y donde no se ha seguido un mismo esquema de recogida de datos. Todos los pacientes disponían de OCTs en la visita basal e inicial como se marcaba en los criterios de inclusión pero no todos disponían de datos tomográficos en las visitas intermedias.

La ausencia de un criterio único y de evidencia de primer nivel con respecto al abordaje de los edemas crónicos refractarios explica también la diversidad de tratamientos recibidos y constituye también una limitación importante.

Por otro lado, y con respecto a la metodología de estudio de las OCTs un sesgo importante es que el análisis solo se ha llevado a cabo por un observador de manera que la interpretación subjetiva de los hallazgos, a pesar de haberse diseñado y seguido un protocolo estricto para este fin ha podido influir en los resultados.

Además se ha recurrido la clasificación del Helmy y Atta para evaluar el cambio de los quistes si bien es cierto que a diferencia del trabajo original en este no se han excluido los pacientes previamente fotocoagulados ya que se trata de edemas refractarios de larga evolución y el láser ha sido la primera opción de tratamiento del EMD durante más de tres décadas. Se desconoce la influencia que este hecho puede tener en su comportamiento.

Finalmente señalar que a pesar de todas estas limitaciones, y aunque se precisan estudios prospectivos a más largo plazo, la serie analizada que está compuesta por pacientes con una prolongada historia de DM, con alto porcentaje de HTA y DL; cuyos ojos presentaban estadios muy avanzados de RD y con EMD de muy larga evolución. Aporta datos interesantes sobre la respuesta funcional con Ozurdex en ojos con esas características y da a conocer algunos factores tomográficos que pueden ayudar a predecir la respuesta o la necesidad de anticipar los retratamientos en los edemas maculares quísticos de larga evolución, tales como el aumento en el CMT de un 10% del primer al tercer mes y el aumento del tamaño de los quistes en relación al espesor central. Además confirma un hecho ampliamente descrito que es la influencia sobre el pronóstico visual de otros factores predictores tomográficos como la alteración de la línea de elipsoides, la presencia de HRS y la alteración de IVM.

CONCLUSIONES

- 1- El tratamiento con Ozurdex® produce una mejoría anatómica y funcional limitada a corto plazo en los pacientes con en los edemas maculares diabéticos refractarios de larga evolución
- 2- El aspecto tomográfico de la retina externa (MLE, HSR en capas externas y la interrupción de la línea de elipsoides) condiciona la respuesta funcional al tratamiento con Ozurdex® en el edema macular diabético refractario de larga evolución.
- 3- La respuesta anatómica a la terapia con Ozurdex® es superior a la respuesta funcional y permanece durante más tiempo aunque se ve condicionada por el estado de la IVM.
- 4- El aumento en el tamaño de los quistes junto al del espesor retiniano al tercer mes podría considerarse un indicador de recidiva y de la necesidad de anticipar el tratamiento
- 5- El tratamiento combinado de láser focal asociado a anti-VEGF limita la respuesta funcional a Ozurdex® en mayor grado que el tratamiento aislado con fármacos antiangiogénicos o láser focal en los pacientes con EMQ refractario.

BIBLIOGRAFIA

- 1- Wild S, Roglic G, Green A, Sicree R, King H. Global Prevalence of diabetes for the year 200 and projections for 2030. *Diabetes Care*. 2004 May; 27(5):1047-53.
- 2- Pareja Ríos A, López Gálvez M. Guías de Práctica Clínica de la SERV: Manejo de las complicaciones oculares de la diabetes. Retinopatía Diabética y Edema Macular, 2ª Revisión. Sociedad Española de Retina y Vítreo, Marzo 2015.
- 3- Zhang X, Zeng H, Bao S, Wang N, Gillies MC. Diabetic macular edema: new concepts in patho-physiology and treatment. *Cell Biosci*. 2014;4:27.
- 4- Klein R, Knudtson MD, Lee KE, Gangnon R, Klein BE: The Wisconsin Epidemiologic Study of Diabetic Retinopathy XXIII: the twenty-five-year incidence of macular edema in persons with type 1 diabetes. *Ophthalmology* 2009, 116:497–503.
- 5- Das A, McGuire PG, Ranganamy S, Diabetic macular edema: new concepts in patho-physiology and treatment: *Ophthalmology*. 2015 Jul;122(7):1375-94.
- 6- Murakami T, Yoshimura N. Structural changes in individual retinal layers in diabetic macular edema. *J Diabetes Res*. 2013;2013:920713.
- 7- Staurengi G, Sadda S, Chakravarthy U, Spaide RF, International Nomenclature for Optical Coherence Tomography (IN•OCT) Panel. Proposed Lexicon for Anatomic Landmarks in Normal Posterior Segment Spectral-Domain Optical Coherence Tomography: The IN•OCT Consensus. *Ophthalmology*. 2014;121(8):1572-1578.
- 8- Boyer DS, Yoon YH, Belfort R Jr, Bandello F, Maturi RK, Augustin AJ, Li XY, Cui H, Hashad Y, Whitcup SM; Ozurdex MEAD Study Group. Three-Year, Randomized, Sham-Controlled Trial of Dexamethasone Intravitreal Implant in Patients with Diabetic Macular Edema. *Ophthalmology*. 2014 Oct; 121(10):1904-14.
- 9- Boyer DS1, Faber D, Gupta S, Patel SS, Tabandeh H, Li XY, Liu CC, Lou J, Whitcup SM; Ozurdex CHAMPLAIN Study Group. Dexamethasone intravitreal implant for treatment of diabetic macular edema in vitrectomized patients. *Retina*. 2011 May;31(5):915-23.
- 10- Callanan DG, Gupta S, Boyer DS, Ciulla TA, Singer MA, Kuppermann BD, Liu CC, Li XY, Hollander DA, Schiffman RM, Whitcup SM; Ozurdex PLACID Study Group. Dexamethasone intravitreal implant in combination with laser photocoagulation for the treatment of diffuse diabetic macular edema. *Ophthalmology*. 2013 Sep;120(9):1843-51.
- 11- Dutra Medeiros M, Postorino M, Navarro R, Garcia-Arumí J, Mateo C, Corcóstegui B. Dexamethasone Intravitreal Implant for Treatment of Patients with Persistent Diabetic Macular Edema. *Ophthalmologica*. 2014;231(3):141-6.
- 12- Zucchiatti I, Lattanzio R, Querques G, Querques L, Del Turco C, Cascavilla ML, Bandello F. Intravitreal dexamethasone implant with persistent diabetic macular edema. *Ophthalmologica*. 2012;228(2):117-22.
- 13- Pacella E, Vestri AR, Muscella R, Carbotti MR, Castellucci M, Coi L, Turchetti P, Pacella F. Preliminary results of an intravitreal dexamethasone implant (Ozurdex®) in patients with persistent diabetic macular edema. *Clin Ophthalmol*. 2013;7:1423-8.
- 14- Haller JA, Kuppermann BD, Blumenkranz MS, Williams GA, Weinberg DV, Chou C, Whitcup SM. Dexamethasone DDS Phase II Study Group. Randomized controlled trial of an intravitreal dexamethasone drug delivery system in patients with diabetic macular edema. *Arch Ophthalmol*. 2010 Mar;128(3):289-96.
- 15- Escobar-Barranco JJ, Pina-Marín B, Fernández-Bonet M. Dexamethasone Implants in Patients with Naïve or Refractory Diffuse Diabetic Macular Edema. *Ophthalmologica*. 2015;233(3-4):176-85.
- 16- Khoshnood B, Mesbah M, Jeanbat V, Lafuma A, Berdeaux G. Transforming scales of measurement of visual acuity at the group level. *Ophthalmic Physiol Opt J Br Coll Ophthalmic Opt Optom*. 2010;30(6):816-823.
- 17- Adhi M, Aziz S, Muhammad K, Adhi MI. Macular Thickness by Age and Gender in Healthy Eyes Using Spectral Domain Optical Coherence Tomography. *PLoS ONE*. 2012;7(5)
- 18- Helmy YM, Atta Allah HR. Optical coherence tomography classification of diabetic cystoid macular edema. *Clin Ophthalmol*. 2013;7:1731-7.
- 19- Cunha-Vaz J, Ashton P, Iezzi R, Campochiaro P, Dugel PU, Holz FG, Weber M, Danis RP, Kuppermann BD, Bailey C, Billman K, Kapik B, Kane F, Green K; FAME Study Group. Sustained delivery fluocinolone acetonide vitreous implants: long-term benefit in patients with chronic diabetic macular edema. *Ophthalmology*. 2014 Oct;121(10):1892-903.