

# LA CIRUGIA ENDOVASCULAR EN EL SIGLO XXI

## *ENDOVASCULAR SURGERY IN XXIth CENTURY*

Carlos Vaquero Puerta\*, Paloma de Marino\*\*, Álvaro Revilla

\*Académico de Número

\*\*Académico Corresponsal

Servicio de Angiología y Cirugía Vascular. Hospital Clínico Universitario de Valladolid.  
España

Comunicación presentada el 5 de Diciembre de 2013

An Real Acad Med Cir Vall 2014; 51: 87-101

---

### RESUMEN

Los autores realizan una revisión de las aportaciones realizadas en el campo de la cirugía endovascular en los últimos años. Se analiza en el trabajo las distintas aplicaciones que técnicas mínimamente invasivas tienen en los diferentes sectores vasculares y patologías del aparato circulatorio periférico. Se señalan las ventajas que presentan estas técnicas en relación con las convencionales de cirugía abierta y por último se señala los nuevos recursos que optimizaran el tratamiento quirúrgico a nivel endovascular como son los quirófanos híbridos y el robot de aplicación endovascular

**Palabras clave:** cirugía endovascular, técnicas quirúrgicas, navegación, quirófano híbrido, robot quirúrgico

### ABSTRACT

The authors review the contributions made in the field of endovascular surgery in recent years. Work is analyzed in different applications in minimally invasive techniques have different vascular areas and peripheral circulatory disorders. The advantages of these techniques in connection with conventional open surgery are identified and finally the new resource that will optimize the level endovascular surgery, such as hybrid operating room and the application robot indicated endovascular techniques

**Key words:** endovascular surgery, surgical techniques, navigation, hybrid theatre, surgical robot

## INTRODUCCIÓN

Las técnicas endovasculares se fundamenta en procedimientos repermeabilizadores, técnicas de exclusión fundamentalmente aneurismática, técnicas oclusivas de cierre de vasos, que en su conjunto da solución a diversos procesos patológicos de soporte vascular.(1)

Las técnicas repermeabilizadoras, se realizan fundamentalmente a nivel del sistema arterial en todos los niveles. Se trata de volver a hacer permeables sectores arteriales parcialmente o totalmente ocluidos y estos se produce a nivel de todos los sectores. Este nivel la técnica de la angioplastia o dilatación por balón es muy frecuente, pero en otras ocasiones, es necesario apuntalar estos sectores repermeabilizados mediante la implantación de stent sistema de soporte de la revascularización. Los balones de angioplastia suelen ser globos que se hinchan logrando ampliar la luz por sistema mecánico, pero a esta acción se añaden a veces algunas propiedades que se le confiere al balón como el soportar de alta resistencia a la ruptura con lo que se logra una mayor fuerza mecánica o en otros caso dotarles de aristas cortante para tratar oclusiones muy fibrosadas y por lo tanto resistentes al tratamiento. Los stent son metálicos generalmente de acero, cromo-cobalto o nitinol, existiendo dos formas estándar que son los desplegados mediante un balón o los autoexpandibles que lo hacen por las características del metal de su composición. A estos tipos de stent mecánicos se han unido recientemente otros denominados reabsorbibles que desaparecen después de un tiempo, que se considera el adecuado para tratar la lesión. La eficacia de estos últimos dispositivos todavía no ha sido contrastada. (2,3)

Las técnicas de exclusión, se aplican fundamentalmente a nivel de las formaciones aneurismáticas. Se basa su principio terapéutico en la colocación de los denominados stent recubiertos o endoprótesis, que tienen la características de tener una estructura metálica de soporte pero estar cubierta la misma por material plástico generalmente poliéster o teflón de tal forma que logran formar neoconductos donde circula la sangre en su interior sin que pueda pasar a las zonas que excluyen estos dispositivos. Estos dispositivos se introducen plegados hasta llegar a la zona a tratar que es donde se liberan para realizar su función. (4,5)

Los métodos oclusivos, fundamentan su actuación en la oclusión del vaso patológico. Esta circunstancia se da en patología congénita con el desarrollo de vasos anómalos como es el caso de las angiodisplasias y donde es necesario excluir totalmente los mismos y en l caso de la patología varicosa realizando cierres de los vasos por generalmente esclerosis que se suele realizar de forma física aplicando radiofrecuencia o energía laser, aunque también es posible su realización forma mecánica o química inyectando sustancias esclerosantes en forma líquida o de espuma. No obstante en otras patologías como las arteriales que necesitamos ocluir y también en las referidas angiodisplasia, por técnicas endovasculares es posible introducir en los mismos dispositivos metálicos o con fibras que inducen la trombosis controlada del lugar de implantación. Otros dispositivos para estos fines son los tapones o plugs y

también sustancias tipo pegamento o sustancias de ocupación que cierran el espacio patológico.(6)

Desde el punto de vista conceptual la cirugía endovascular se basa fundamentalmente en llegar al lugar de la actuación para el tratamiento de la patología, accediendo de una forma mínimamente invasiva, generalmente mediante punción del vaso al interior del mismo y posteriormente utilizando sistemas alámbrico denominados guías avanzar a través de la luz, a veces ayudados por finos catéteres en lo que se denomina navegación hasta alcanzar zona de tratamiento. A este nivel se aplica la técnica requerida en cada caso ya sea de angioplastia, colocación de stent, oclusión del vaso o exclusión del mismo, retirando los dispositivos empleados y realizando la pertinente hemostasia y cierre del vaso en el lugar de acceso. Estos procedimientos se realizan mediante la asistencia y utilización de sistemas radiológicos o ultrasónicos de forma más reciente. (7)

### **NUEVOS USOS DE LA CIRUGIA ENDOVASCULAR: ATERECTOMIA ARTERIAL**

Parece lógico que cuando se ocluye un vaso se intente desobstruir el mismo eliminando el material oclusivo. Esto se puede realizar mediante los denominados enterótomos, algunos de sofisticado diseño tecnológico. Estos dispositivos de muy pequeño calibre, pueden recorrer la zona afectada limitando la misma, retirando por corte el material oclusivo e introducirlo en una cámara reservorio que llevar el propio dispositivo para que no sea embolicado de forma distal por la luz del vaso. Si bien los resultados a corto y medio plazo han resultado muy buenos, a largo plazo el desarrollo de la propia enfermedad ateromatosa, tiende a reocluir el vaso aterectomizado. (8)

### **TRATAMIENTO MEDIANTE STENT O BALON CON DROGAS DE LA LESIONES**

Al tratamiento mecánico de los vaso ocluidos mediante angioplastia por balón o implantación de un stent, se ha propuesto complementar esta actuación con otra biológica utilizando la acción farmacológica de algunos fármacos como el plaquitaxel que irían soportado en las superficies del balón o sistema metálico del stent. El fármaco pasaría a la pared patológica y aquí realizaría su función inhibiendo procesos proliferativos a nivel de la placa de ateroma que condicionaría la reobstrucción del vaso arterial. (9,10)

### **DENERVACION RENAL**

Una propuesta también endovascular, ha sido la utilización de este tipo de técnicas para llegar a nivel de las arterias renales y a este nivel realizar denervación del vaso con la utilización de radiofrecuencia y que estaría indicado para el tratamiento de la hipertensión vasculo renal en pacientes seleccionados rebeldes al tratamiento y que precisan para su mantenimiento de tratamientos farmacológicos complejos con varios fármacos. Su eficacia está pendiente de valoración. (11)

## **APORTACIONES A NIVEL DE LAS DIFERENTES PATOLOGIAS**

### **Aportaciones en el tratamiento de la patología de los Troncos supraórticos**

Las arterias proximales emergentes del cayado de la aorta, tanto el tronco braquiocéfálico y sus ramas arteria subclavia derecha, carótida común derecha, la carótida común izquierda y la subclavia izquierda son lugares donde tiene el asiento la enfermedad aterosclerosa. Presentan lesiones más o menos limitadas no muy extensas y donde el tratamiento endovascular se muestra como rápido, efectivo, poco invasivo y resolutivo. Evitar grandes abordajes lo que hace que la técnica sea la de elección en este tipo de lesiones.(12,13)

A nivel del tratamiento de la estenosis carotídea, la angioplastia y stent carotídeo no han mostrado grandes ventajas en relación con las técnicas convencionales de endarterectomía abierta. Los riesgos y resultados, en base a las aportaciones realizadas en estudios y registros y difundidos a nivel de publicaciones hacen que la inicial tendencia de utilizar la técnica de stenting carotídeo para repermeabilizar la arteria incluso con sistema de protección cerebral ha retrocedido en lo que respecta a la indicación terapéutica. (14,15)

### **Tratamiento de las arterias del miembro superior**

No muy frecuente la patología en el miembro superior. Posibles lesiones esteatóticas a nivel de las arterias de este miembro se muestra sencilla y eficaz (16,17)

### **Aportaciones a nivel de la Patología de la aorta torácica**

La patología quirúrgica de la aorta, ha representado durante mucho tiempo una cirugía complicada, agresiva, con riesgos elevados lo que conllevaba en ocasiones malos resultados. La llegada de la cirugía endovascular con la implantación fundamentalmente de stent y endoprótesis para excluir la lesión ha representado un avance espectacular en el tratamiento de la patología de este sector, disminuyendo la mortalidad y aumentando la posibilidad de tratamiento en un mayor número de centros y cirujanos. Patología aneurismática, traumática de la aorta, úlceras aórticas, disecciones, coartaciones han sido las principales beneficiarias tanto a nivel de la aorta descendente como del arco aórtico aunque en ocasiones las técnicas endovasculares hayan tenido que combinarse con otras convencionales constituyendo la cirugía híbrida. La cirugía de la aorta toráco-abdominal se centra fundamentalmente en la aneurismática abdominal, que aunque si bien se sigue practicando en determinados enfermos considerados jóvenes o de bajo riesgo, la cirugía endovascular se ha desarrollado de forma eficaz para tratar el perfil de enfermo de edad avanzada o de alto riesgo quirúrgico. A la exclusión del aneurisma mediante la implantación de endoprótesis accediendo a través de las arterias femorales se muestra como método de bajo riesgo, seguro y de eficacia contrastada. (18,19,20,21) Fig. 1.

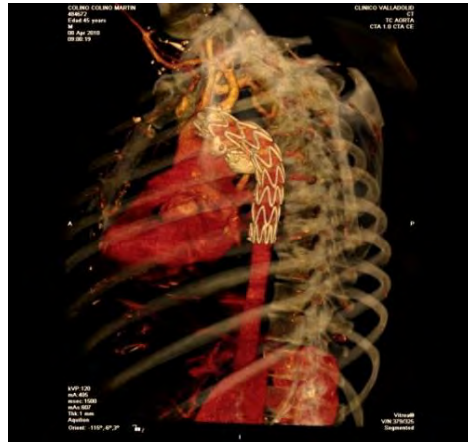

Fig. 1. Tratamiento endovascular de la aorta torácica.

### Patología tóraco-abdominal

Sector muy complicado desde el punto de vista de la actuación terapéutica y donde tradicionalmente la cirugía se ha mostrado con alta tasa de mortalidad y morbilidad. Recientemente se han desarrollado dispositivos customizados es decir fabricado de forma específica al paciente y de acuerdo a su anatomía y patología que aunque si bien su implantación resulta laboriosa y complicada se resuelve con un riesgo muy inferior la problemática de esta región con mejores resultados que la cirugía convencional (22,23) Fig. 2.

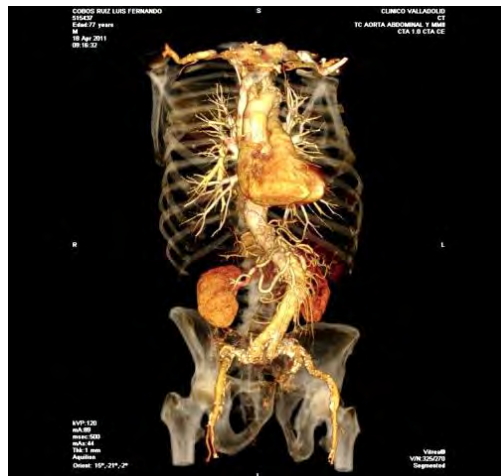

Fig. 2 Tratamiento endovascular del sector toraco-abdominal

### **Aportaciones al tratamiento de las arterias viscerales**

El tratamiento de las arterias renales en la patología estenótica se muestra para la cirugía endovascular como una técnica sencilla y segura y de bajo riesgo. De la misma forma la aneurismática, no suele mostrarse como procedimientos complicados y donde la implantación de stent cubiertos o la oclusión de la zona dilatada constituyen la técnica de elección. (24)

El tratamiento de las arterias digestivas en cirugía convencional con acceso por apertura de la cavidad abdominal, siempre han constituido una cirugía de riesgo, laboriosa al encontrarse la patología en el origen de los vasos tras su emergencia de la aorta abdominal y donde se requería un laboriosa disección para aislar el vaso no sencilla en determinados pacientes en especial los obesos. La cirugía endovascular proporciona una alternativa más sencilla, menos agresiva enmarcada en la cirugía mínimamente invasiva que en bases de las técnicas de angioplastia o stenting ya sea con dispositivos abiertos o cubiertos se pueden solucionar gran número de problemas patológicos. (25,26). Fig. 3.

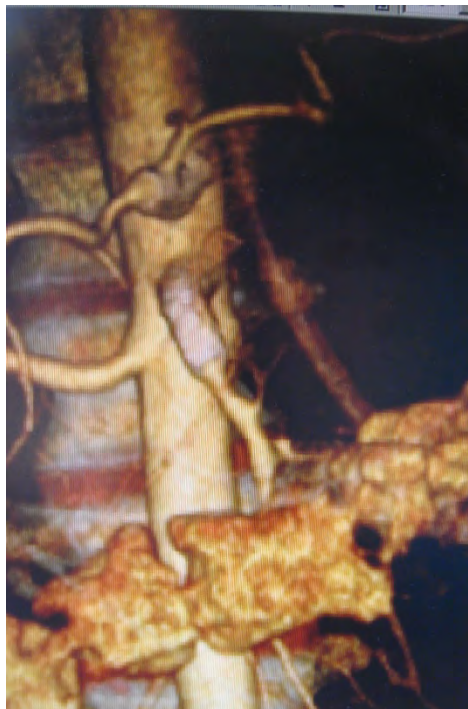


Fig. 3 Stent de tronco celiaco y mesentérica superior

### **Aportaciones a nivel de la patología de las arterias periféricas**

Es posiblemente a este nivel donde más frecuentemente se utilizan las técnicas de cirugía endovascular. Con respecto este tipo de tratamiento se ha diferenciado diferentes sectores que tienen sus peculiaridades tanto en la filosofía de actuación, como de dispositivos y medios necesarios para abordarlos.

### **Tratamiento de las arterias del sector aorto iliaco**

Posiblemente sea en este sector de la aorta terminal y ejes ilíacos donde las técnicas endovasculares se han mostrado más eficaces. Las técnicas de angioplastia a nivel de la arteria iliaca externa y las de stenting en la primitiva son actuaciones de comprobada eficacia y resolución. La patología aneurismática de las arterias de este sector suele estar vinculada con las de la aorta abdominal. (27,28) Fig. 4.

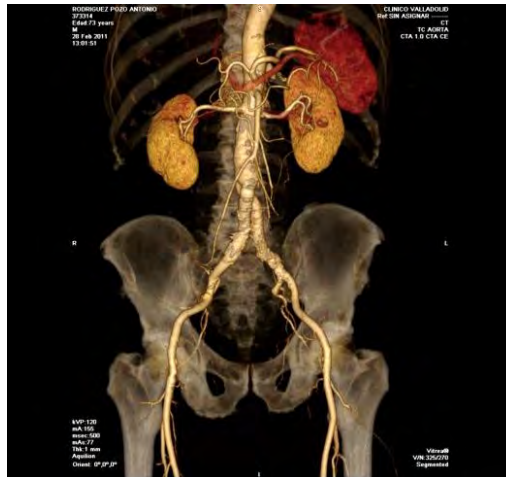

Fig. 4. Control de aorta aneurismática tratada con endoprotesis

### **Tratamiento de las arterias del sector fémoro-poplíteo**

Discutida la aplicación de técnicas endovasculares pero que de forma progresiva se van imponiendo. Técnicas de angioplastia y sobre todo stenting se indican en un sector que tiene la característica de una arteria femoral superficial con torsiones, elongaciones y plicaturas en lo que respecta a las distintas posiciones del miembro inferior que por otra parte al afectación aterosclerosa tiene una especial predilección de asentamiento. (29,30).

### **Tratamiento de las arterias distales**

Sector de complicado abordaje desde el punto de vista convencional y que el convencional poco a poco va incrementando sus actuaciones y muy especialmente en el paciente con arteriopatía diabética donde este tipo de actuaciones pueden ser respectivas aportando consecutivas soluciones a una enfermedad evolutiva que exige este tipo de actuaciones. Poco a poco las técnicas van siendo más sofisticadas logrando actuar en el momento actual en vasos de muy pequeño calibre (31,32).

### **Aportaciones a nivel de la reparación de los accesos de hemodiálisis**

El acceso de hemodiálisis es un dispositivo biológico creado por el cirujano con objeto de poder extraer y reponer sangre a gran débito para el tratamiento del enfermo mediante hemodiálisis. Estas composiciones basadas en la unión de una arteria con una vena, con el paso del tiempo y sobre todo su uso tiende a realizar fundamentalmente estenosis o cierres que es preciso reparar para que el sistema de alto débito superficial creado siga funcionando. La actuación mediante la punción del vaso y actuación mediante técnicas de angioplastia que suelen requerir balones especiales se muestran muy eficaces para seguir pudiendo utilizar el dispositivo creado (33).

### **Aportaciones a nivel del tratamiento de la Patología Venosa (34,35).**

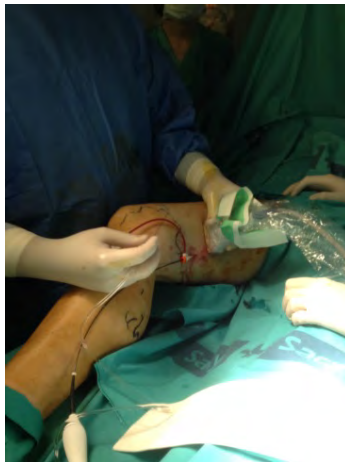

Fig. 5 Tratamiento endovascular de las varices

El síndrome varicoso, tratado tradicionalmente con la extirpación de los segmentos venosos afectado o la exclusión de la vena mediante la inyección de esclerosantes. Otras técnicas se han añadido al arsenal terapéutico para esta patología destacando las de esclerosis mediante la utilización de radiofrecuencia o laser.



### Laser

La utilización de la fuente energética laser se utiliza mediante la introducción de catéteres sondas en el interior de la vena y que la punta una vez que discurren a través de ella la van cerrando logrando tratar de esta forma esta patología

### Radiofrecuencia

Técnica parecida desde el punto de vista filosófico a la tecnología del laser intraluminal que permite la esclerosis del vaso en este caso de la fuente energética de la radiofrecuencia

### Otras técnicas

Técnicas basadas en la lesión del endotelio de la vena patológica cimentan otra alternativa terapéutica desde el punto de vista endovascular. Lesión mecánica del endotelio o por métodos químicos utilizando esclerosante pueden provocar la exclusión del vaso. Otras fuentes energéticas como el vapor de agua pueden ser incluidas en este apartado.

## **Tratamiento de la trombosis venosa profunda**

La trombosis venosa por coagulación del contenido hemático del vaso, también puede ser tratado por métodos y técnicas endovasculares. En algunos casos la técnica se cimienta en la extracción mecánica del trombo una vez triturado mediante sistemas mecánicos y en otros por aspiración tras tratamiento químico o farmacológico. Se trata de repermeabilizar eliminado el obstáculo accediendo a la zona trombosa de forma mínimamente invasiva (36).

## **Tratamiento de la insuficiencia venosa pélvica**

El tratamiento de la insuficiencia venosa pélvica en el caso más frecuente de la mujer y más rara en el varón se puede tratar mediante técnicas endovasculares con la cateterización de las venas incompetentes y la oclusión de las mismas inducción la trombosis introduciéndose materiales o sustancias trombogénicas en especial coils. (37,38).

## **Tratamiento endovascular de las angiodisplasias**

Patología de difícil tratamiento y en donde un pasado se realizaban técnicas muy agresivas y en muchos casos de dudosa eficacia en el momento actual es posible excluir el sector vascular afecto mediante la oclusión del vaso introduciendo materiales trombogénicos tipo coils, sustancias ocluseras, adhesivos o sustancias esclerosantes que logran excluir zonas y aunque no puedan solucionar de una forma radical la patología por el propio perfil de la misma si aliviar de forma importante el problema. (39)

## NUEVOS ELEMENTOS PARA EL DESARROLLO DE LA CIRUGIA ENDOVASCULAR

### QUIROFANO HIBRIDO

Los procedimientos endovasculares han cambiado de forma espectacular los requerimientos de infraestructura y medios para poder realizar el adecuado tratamiento de la patología vascular que es tributaria de este tipo de tratamiento quirúrgico. Las antiguas técnicas basadas en maniobras manuales e instrumentales han tenido que evolucionar en otras soportadas en el concepto de cirugía mínimamente invasiva, realizadas a distancia con una serie de instrumentos diferentes y guiada su actuación fundamentalmente por medios fluoroscopios.

Inicialmente, para realizar este tipo de técnicas, se realizaron en las salas de radiología, aprovechando estas, inicialmente diseñadas para otros fines. Posteriormente, y base de unos requerimientos quirúrgicos, fundamentalmente por la necesidad de realizar procedimientos híbridos o por la precaución de poder solventar de una forma adecuada las posibles complicaciones derivadas de los procedimientos endovasculares, comenzaron a realizarse en los quirófanos convencionales complementados con medios radiológicos tipo arco. En el primer caso, las salas no estaban acondicionadas para realizar procedimientos convencionales si eran necesarios al desarrollar los procedimientos, al no disponer ni de aparatos de anestesia, ni mesas operatorias adecuadas, ni instrumental quirúrgicos, medios de resucitación, infraestructura quirúrgica o la capacitación de los propios profesionales para realizarlas. En el caso de los quirófa-

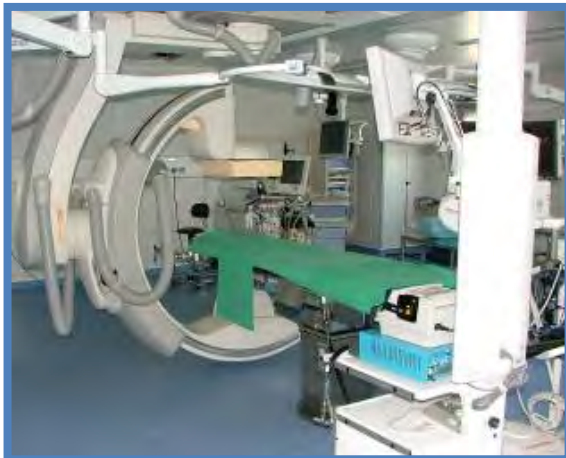

Fig. 6. Sala con quirófano híbrido

procedimientos endovasculares, naciendo un nuevo concepto de quirófano híbrido, donde el profesional de angiología y cirugía vascular pueda realizar sin limitaciones tecnológicas el más adecuado tratamiento al paciente vascular. El quirófano híbrido

nos, independientemente de no disponer a veces del material adecuado, la mayor servidumbre se centraría en no prestar la adecuada calidad de imagen, maniobrabilidad de los aparatos utilizados para estos fines. Ante esta situación, el desarrollo tecnológico de la industria, la adecuación también tecnológica de los hospitales y el cambio conceptual del tratamiento de la patología vascular, ha ocasionado y provocado el diseño de un nuevo entorno para poder realizar adecuadamente los

combina un tradicional quirófano con un sistema angiográfico capaz de generar y utilizar imágenes de alta definición en la realización de procedimientos endovasculares. (11) Fig. 6.

### SISTEMAS DE NAVEGACIÓN

El sistema de imagen quirúrgica O-arm®, consiste en una plataforma móvil de imágenes en 2 y 3 dimensiones, especialmente diseñado para su empleo intraoperatorio.

La imagen intraoperatoria es de dos tipos; fluoroscopia y tomografía computarizada (TC) de rayo cónico (cone beam CT o cbCT en literatura anglosajona). La gran ventaja de este sistema es la capacidad de rotar el sistema de adquisición de imágenes alrededor del paciente, y producir imágenes cbCT, similares al TAC convencional, permitiendo la visualización del plano axial.

Este tipo de sistemas fueron desarrollados inicialmente para su uso en cirugía de columna vertebral y traumatología, ya que la alta densidad de los tejidos óseos permite obtener imágenes de gran calidad. Sin embargo su uso se ha extendido a diversos campos quirúrgicos; estando en expansión en el momento actual (11). Fig. 7.

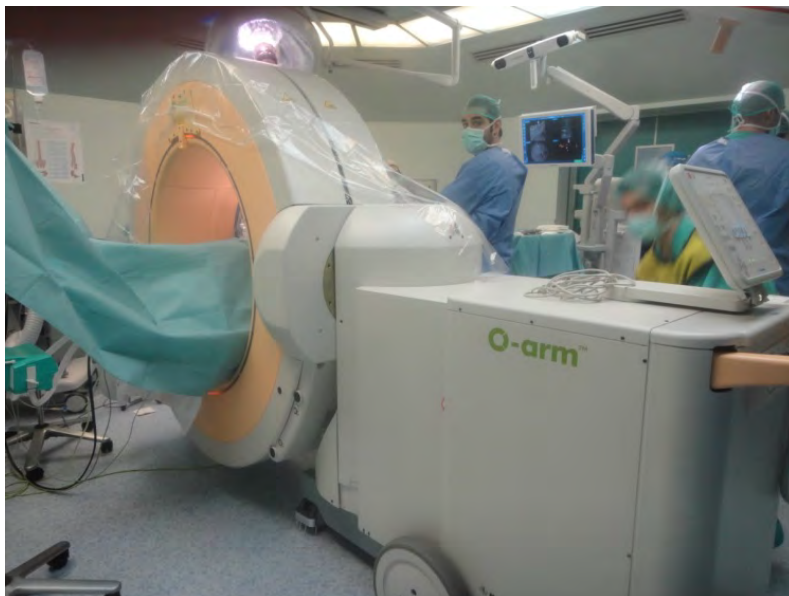

Fig. 7. Sistema de navegación O-arm

## EL ROBOT VASCULAR

El intento de robotización de la técnica quirúrgica sigue vigente y para lo cual también en el campo endovascular se han realizado proyectos y desarrollado sistemas de robotización aunque sí sólo existe un dispositivo destinado a ayudar a realizar estas técnicas de una forma más sencilla y sobre todo más precisa. El modelo existente y ya comercializado debe de demostrar su eficacia y sigue pendiente de valoración. (11) Fig. 8.



Fig. 8. Consola del robot endovascular Maguellan

## BIBLIOGRAFIA

1. Vaquero C y Ros E. Ed. Procedimientos oclusivos terapéuticos vasculares. Graficas Andres Martín S.L. Valladolid. 2010.
2. San Norberto EM, Merino B, Gastambide V, Taylor JH, Estevez I, Fuente R, Vaquero C. Procedimientos endovasculares infrapopliteos: indicaciones clínicas y tipos de lesiones. Rev Esp Inv Quir 2013;14,1:32-36.
3. Cenizo N, Vaquero C. Retrograde approach for endovascular salvage of an infrapopliteal vein bypass. Ann Vasc Surg 2012; 26: 421.e7e421.e10 .
4. Gastambide MV, Cenizo N, Gutierrez V, Revilla A, Merino B, Taylor J. Estevez, I, Vaquero C. Manejo de la arteria hipogástrica en el tratamiento endovascular de aneurismas aorto-iliacos. Rev Esp Inv Quir, 2012, 15,3:157-62.

5. Merino B, Gutierrez V, Cenizo N, Revilla A, Vaquero C. Tratamiento de endoleak tipo IB tras reparación endovascular de aneurisma de aorta torácica mediante sándwich technique. *Angiología* 2012; 64(4):183-5.
6. San Norberto EM, Gutierrez VM, Taylor J, Vaquero C. Coil embolization of persistent false lumen after stent graft repair of type B aortic dissection. *J Vasc Surg* 2011;54:201-4
7. San Norberto EM, González-Fajardo JA, Gutierrez V, Fernandez B, San Roman A, Vaquero C. Open Surgical repair and endovascular treatment in adult coarctation of the aorta. *Ann Vasc Surg* 2010;24:1068-74.
8. Ibáñez MA, Cenizo N, Río L, Sánchez A, San Norberto E, Brizuela JA, Gutiérrez V, Vaquero C. Clinical and haemodynamic evolution of lesions treated by means of atherectomy with SilverHawk in the femoropopliteal sector. *Eur J Radiol (impact factor 2.941)*.2011;80:543-7.
9. San Norberto EM, Revilla A, Merino B, Gastambide V, Taylor J, Estevez I, Vaquero C. Angioplastia con balones liberadores de fármacos en arterias distales de extremidades inferiores. Revisión y puesta al día. *Rev Esp Inv Quir* 2011;14,4:245-9.
10. San Norberto EM, Taylor JH, Carrera S, Vaquero C. Percutaneous transluminal angioplasty with drug-eluting balloons for salvage of infrainguinal bypass grafts. *J Endovasc Ther.* 2014; 21(1):12-21.
11. Vaquero C (Ed.). Nuevas tecnologías endovasculares. Graficas Gutierrez Martín S.L. Valladolid. 2011.
12. Martín-Pedrosa M, Gutiérrez V, Merino B, Carrera S, Vaquero C. Embolización de los tumores del cuerpo carotídeo. *Rev Esp Inv Quir* 2010;4:169-74.
13. Ramos MJ, González-Fajardo JA, Vaquero C, Vallina-Vitoretto M, Vicente M, Vaquero F, Alvarez A, Alvarez J. Asymtomatic carotid stenosis in patients with intermittent claudication: epidemiological study *J Cardiovas Surg (impact factor 1.352)* 2011;52:1-2
14. Brizuela JA, González JA, Revilla A, Merino B, Arce N, Vieira AC, Vaquero C. Avaliação por ecodoppler da progressao da doença aterosclerótica em pacientes com endarterectomia carotídea contralateral. *Rev Por Cardio-toracia e Vascular* 2011; 18,2:99-104
15. Torres A, Bodega B, Gómez FJ, Edo G, Ortiz E, Vaquero C. Comparación Hemodinámica entre dos tipos de stent carotídeo. *Rev Esp Inv Quir* 2013;4:163-7.
16. Del Río L, Cenizo N, Ibañez MA, Estevez I, Gutierrez V, Vaquero C. Traumatismos vasculares del miembro superior. *Rev Esp Inv Quir* 2013;4:185-93.
17. Cenizo NM, Gonzalez-Fajardo JA, Ibanez MA, Gastambide V, Martín-Pedrosa M, Gutierrez V, Taylor J, Vaquero C. Endovascular Management of Radiotherapy-Induced Injury to Innominate Artery Using Covered Stents. *Ann Vasc Surg* . 2013 Dec 6. [Epub ahead of print].
18. Revilla A, San Norberto E, Mengibar L, Salvador R, Merino B, Gastambide VMV, Brizuela JA, Martín-Pedrosa M, Ibáñez MA, Cenizo N, Del Río L, González-Fajardo JA, De Marino P, Gutierrez MV, Carpintero L, Carrera S, Vaquero C. Traumatismo de aorta torácica. Revisión y puesta al día. *Rev Esp Inv Quir* 2010;2:81-4.
19. Martín-Pedrosa M, Cenizo N, Gutierrez V, González-Fajardo JA, Vaquero C. Endovascular therapy of ascending thoracic aorta. *Ann Vasc Surg (Impact factor 1.262)* 2010;24:696-8.

20. Gutierrez V, San Norberto E, Martín-Pedrosa M, Cenizo N, Vaquero-Puerta C. Traumatismos de la aorta torácica. *Rev Esp Inv Quir* 2010;4:183-90.
21. San Norberto EM, González-Fajardo JA, Gutierrez V, Fernandez B, San Roman A, Vaquero C. Open Surgical repair and endovascular treatment in adult coarctation of the aorta. *Ann Vasc Surg* (Impact factor 1.217) 2010;24:1068-74.
22. San Norberto E, Taylor J, Vaquero C. Comentario: Aortic false lumen thrombosis and remodeling: The paradigm for endovascular repair of aortic dissection. *J Endovasc Ther* (impact factor 2.9) 2012;19:546-8 .
23. Merino B, Gutierrez V, Cenizo N, Revilla A, Vaquero C. Tratamiento de endoleak tipo IB tras reparación endovascular de aneurisma de aorta torácica mediante sándwich technique. *Angiología* 2012; 64(4):183-5.
24. San Norberto E, González JA, Gutierrez V, Chehayeb J, Taylor J, Cenizo N, Vaquero C. Percutaneous treatment of acute mesenteric ischemia and liver failure. *Técnicas Endovasculares* 2011,14,1:3752.
25. Merino B, Del Río L, San Norberto E, Martín-Pedrosa JM, Salvador R, Revilla A, Gastambide V, Taylor J, Carrera S, Vaquero C. Tratamiento endovascular de la isquemia mesentérica. Revisión y puesta al día. *Rev Esp Quir* 2011;14(3):181-6.
26. Vaquero C, San Norberto E, Martín-Pedrosa M, Del Río L, Cenizo N, Taylor J, González-Fajardo JA. Endovascular management of splenic artery aneurysms. *Rev Port Cir Cardiorac Vasc.* 2013 Apr-Jun;20(2):97-10.
27. Gastambide MV, Cenizo N, Gutierrez V, Revilla A, Merino B, Taylor J, Estevez, I, Vaquero C. Manejo de la arteria hipogástrica en el tratamiento endovascular de aneurismas aorto-iliacos. *Rev Esp Inv Quir*, 2012, 15,3:157-62.
28. Vaquero C, San Norberto E, Gutierrez V. Iliac total arterial occlusions recanalization using the OffRoad Re-entry catéter system. *Clinical Vision.* 2013;22:2.
29. Vaquero C, San Norberto E, Gutierrez V. Femoro-popliteal arterial occlusions recanalizations using the OffRoad Re-Entry Catheter system. *Clinical Vision.* 2013;22:3
30. Vaquero C Ed. *Cirugía del sector fémoropopliteo.* Graficas Andres Martín S.L. Valladolid. 2011.
31. Vaquero C, San Norberto E, Martín Pedrosa M, Brizuela JA, González-Fajardo JA, Merino B. Tratamiento endovascular de las arterias distales del miembro inferior. *Revista Argentina de Cirugía Cardiovascular* 2011;9,2:88-98.
32. San Norberto EM, Merino B, Gastambide V, Taylor JH, Estevez I, Fuente R, Vaquero C. Procedimientos endovasculares infrapopliteos: indicaciones clínicas y tipos de lesiones. *Rev Esp Inv Quir* 2013;14,1:32-36.
33. Vaquero C. Ed. *Manual de guías de procedimientos endovasculares.* Gráficas Andrés Martín S.L. Valladolid 2009.
34. García-Gimeno M, Rodríguez-Camarero S, Tarrago-Villalba S, Ramalle-Gomara E, Ajona JA, Gonzalez-Arranz MA, López-García D, Gonzalez-Gonzalez E, Vaquero Puerta C. Reflux or not reflux ¿Reflexiones sobre la publicación anglosajona del término en las varices primarias de los miembros inferiores en relación con nuestro entorno. *Angiología* 2010;62(2):65-70.

35. San Norberto E, Merino B, Taylor JH, Vizcaina I, Vaquero C. Low-molecular- weight heparin for prevention of venous thromboembolism after varicose vein surgery in moderate-risk patients: a randomized, controlled trial. *Ann Vasc Surg* (Impact factor: 1.332) 2013;27:940-6.
36. Fariña-Casanova X, Rivera-Chavarrí I, Pérez-Bermejo D, Revilla-Calavia A, González-Fajardo JA, Vaquero-Puerta C. Síndrome de Trousseau. *Rev Esp Inv Quir* 2012; 15(2):103-8.
37. Estevez I, San Norberto E, Taylor J, Gastambide V, Fuente R, Vaquero C. Embolización de venas hipogástricas como tratamiento de síndrome de congestión pélvica. *Angiología* 2013;65:231-3 .
38. Estevez I, Martín-Pedrosa M, Fuente R, Taylor J, Gastambide V, Gutierrez D, Vaquero C. Insuficiencia venosa pélvica. *Rev Iberoam Cir Vasc* 2014;2,1:41-4.
39. Vaquero C. Ed. Guiones de Angiología y Cirugía Vascular. Graficas Andres Martín S.L. Valladolid. 2010.