



**Universidad de Valladolid**

**2012**

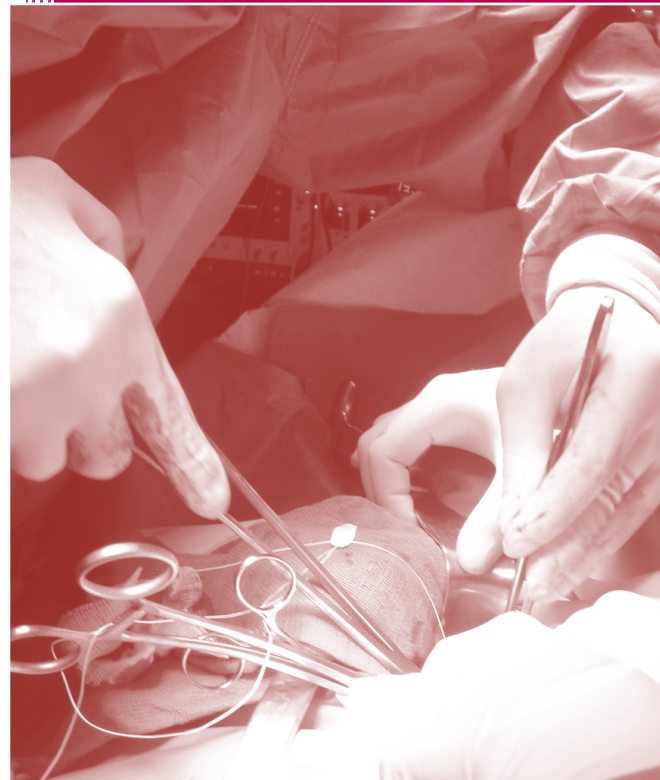**VALORACIÓN DEL DAÑO PARIETAL A NIVEL VASCULAR, TRAS LA APLICACIÓN DE MÉTODOS EXTRALUMINALES DE OCLUSIÓN TEMPORAL**

**FACULTAD DE MEDICINA**

**DEPARTAMENTO DE CIRUGÍA**

**TESIS DOCTORAL**

**Ángel José Álvarez Barcia**





---

**Universidad de Valladolid**

**FACULTAD DE MEDICINA**

**DEPARTAMENTO DE CIRUGÍA**

**TESIS DOCTORAL**

**VALORACIÓN DEL DAÑO PARIETAL A NIVEL  
VASCULAR, TRAS LA APLICACIÓN DE MÉTODOS  
EXTRALUMINALES DE OCLUSIÓN TEMPORAL**

Ángel José Álvarez Barcia

2012



---

**Universidad de Valladolid**

**FACULTAD DE MEDICINA**

**DEPARTAMENTO DE CIRUGÍA**

---

**TESIS DOCTORAL**

**VALORACIÓN DEL DAÑO PARIETAL A NIVEL  
VASCULAR, TRAS LA APLICACIÓN DE MÉTODOS  
EXTRALUMINALES DE OCLUSIÓN TEMPORAL**

---

Doctorando:

Ángel José ÁLVAREZ BARCIA

Directores:

Prof. Carlos VAQUERO PUERTA

Dr. Enrique María SAN NORBERTO GARCÍA

Agradecimientos:

Al **Prof. Dr. Carlos Vaquero Puerta**, por su ayuda, consejo y motivación en mi labor universitaria y a quien debo la dirección de esta Tesis Doctoral

Al **Dr. Enrique San Norberto García**, por su gran apoyo y ayuda en cada uno de los capítulos de este trabajo y por su colaboración en la dirección del mismo.

A mis compañeros en el “Servicio de Investigación y Bienestar Animal”, **Juan José Arribas Casado** y **Eulogio Félix Gómez Sarmentero**, por su dedicación y atención en el cuidado de los animales y el cariño y generosidad con que diariamente se emplean en su bienestar.

A **Dña. María Victoria Valdivieso** por su trabajo en la preparación de las muestras histológicas.

A los **Profesores Daniel Queipo, Agustín Mayo** y **Emiliano Quinto** por su ánimo y apoyo para que esta tesis doctoral llegara a buen término.

A mi compañero y amigo **Pedro Muñumer Muñumer** por ilustrarme con sus inagotables conocimientos del mundo universitario a lo largo de estos años, y ayudarme con las gestiones administrativas en tantas ocasiones.



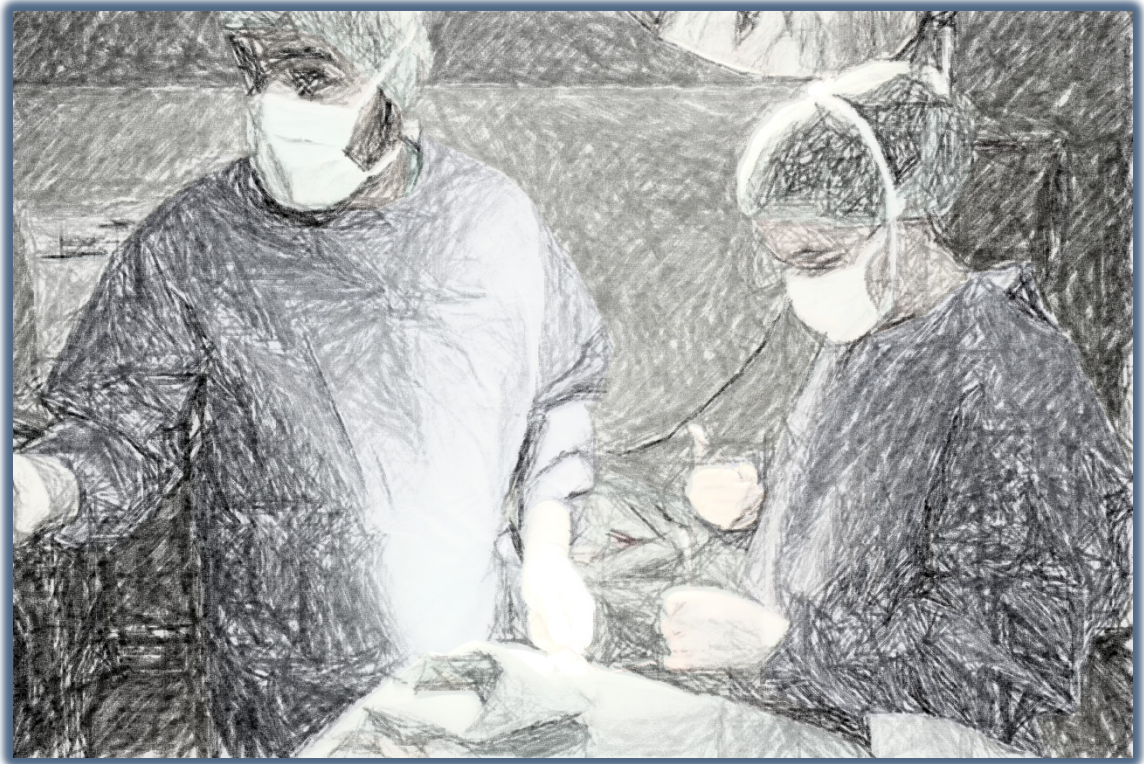**A mis padres y hermanos**

**A mi esposa, Belén**

**A mis hijas, Belén, Anabel y Ángela**

**Gracias.**

# ÍNDICE



---

## ÍNDICE

1. INTRODUCCIÓN.....	2
1.1. Revisión y planteamiento del problema: daño histológico tras oclusión vascular extraluminal. ....	2
1.2. Recuerdo embriológico, anatómico, histológico y fisiológico de la pared arterial.....	4
1.2.1. Características embriológicas del sistema vascular. ....	4
1.2.2. Características anatómicas de la arteria carótida común.....	6
1.2.3. Características histológicas de la pared vascular.....	9
1.2.3.1. Estructura de los vasos sanguíneos.....	9
a) Túnica íntima.....	9
b) Túnica media.....	10
c) Túnica adventicia.....	10
1.2.3.2. Tejidos de la pared vascular.....	16
a) Músculo liso vascular.....	16
b) Tejido conectivo vascular.....	17
c) Cuerpos carotídeos.....	17
1.2.3.3. Irrigación e inervación.....	18
a) Vascularización: <i>Vasa vasorum</i> .....	18
b) Inervación: <i>Nervi vascularis</i> .....	18
1.2.3.4. Tipos arteriales.....	19
a) Arterias elásticas.....	19
b) Arterias musculares.....	20
c) Capilares.....	22

---

1.2.4.	Características fisiológicas de la pared arterial.....	23
1.2.4.1.	El sistema circulatorio.....	23
1.2.4.2.	Funciones del sistema arterial.....	25
1.2.4.3.	El endotelio.....	26
1.3.	La pared vascular en estados patológicos.....	30
1.3.1.	Respuestas adaptativas de la pared arterial.....	30
1.3.1.1.	Grosor intimal.....	31
1.3.1.2.	Diámetro de la luz.....	33
1.3.2.	Aterosclerosis.....	35
1.3.3.	Mecanismos de daño celular endotelial.....	36
a)	Tabaco.....	37
b)	Factores hemodinámicos: hipertensión.....	38
c)	Hiperlipidemia.....	39
d)	Diabetes mellitus.....	40
e)	Infección.....	41
1.3.4.	Hiperplasia intimal.....	42
1.4.	Técnicas de oclusión vascular.....	53
1.4.1.	Métodos Intravasculares:.....	54
1.4.1.1.	El balón de Fogarty.....	54
1.4.1.2.	<i>El Florester Internal Vessel occluder</i> .....	56
1.4.1.3.	El Poloxámero 407.....	56
1.4.2.	Métodos Extravasculares:.....	57
1.4.2.1.	Métodos “Tangenciales”: Clamps Vasculares.....	57
1.4.2.2.	Métodos “Circunferenciales”.....	63

---

a) Lazo de Potts - Bandas de silicona .....	63
b) Torniquete de Rumel.....	64
1.4.3. Microcirugía. ....	66
1.5. Lesión histológica de la oclusión vascular extraluminal. ....	67
1.6. Modelo experimental.....	68
1.6.1. Características anatómicas de la arteria carótida de la rata.....	68
2. HIPÓTESIS.....	72
3. OBJETIVOS.....	74
3.1. OBJETIVO PRINCIPAL.....	74
3.2. OBJETIVOS ESPECÍFICOS.....	74
4. MATERIAL Y MÉTODO.....	77
4.1. Animales.....	77
4.2. Protocolo experimental. ....	83
4.2.1. Técnica anestésica.....	83
4.2.2. Técnica quirúrgica. ....	84
4.3. Estudio histopatológico.....	88
4.3.1. Preparación de la muestra. ....	88
4.3.2. Fijación. ....	88
4.3.3. Lavado. ....	88
4.3.4. Deshidratación. ....	88
4.3.5. Inclusión en parafina.....	89
4.3.6. Formación de bloques y montaje en portaobjetos.....	90
4.3.7. Desparafinación de los cortes. ....	90
4.3.8. Tinción con hematoxilina eosina.....	91

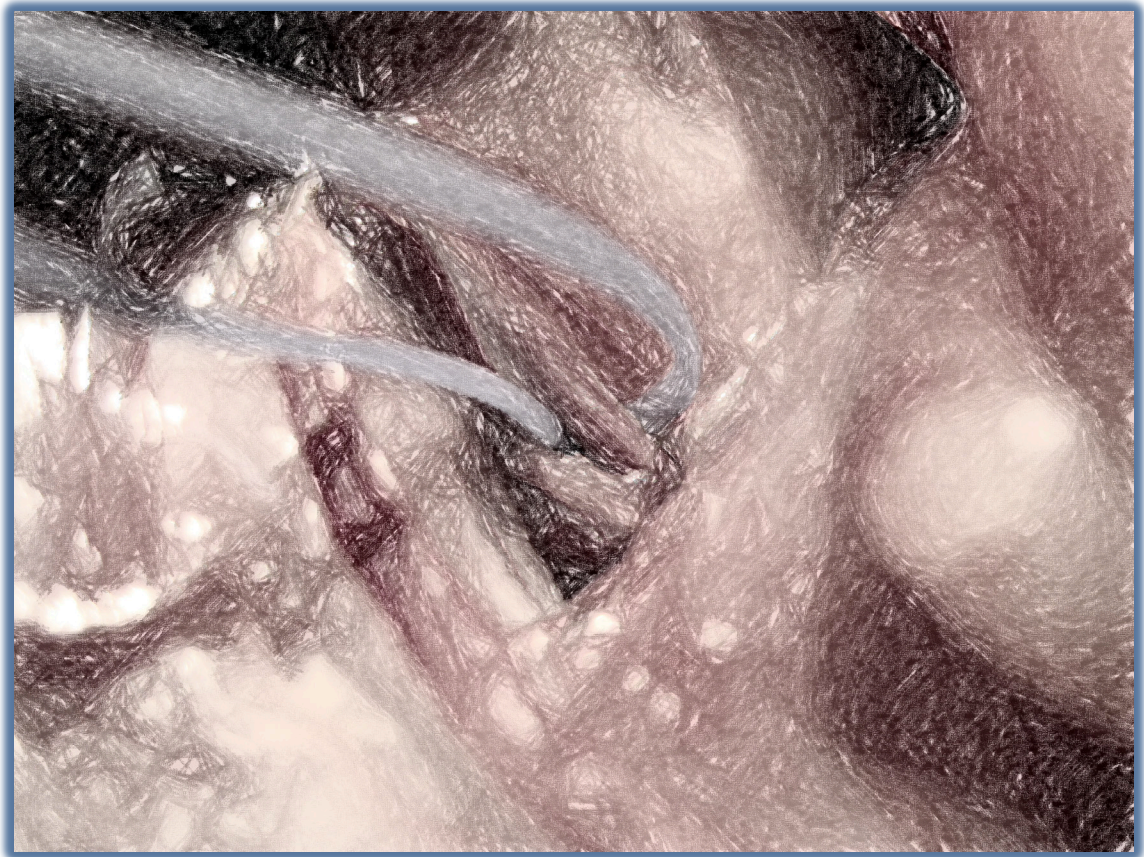---

4.3.9. Aclaramiento y montaje.....	92
4.3.10. Morfometría.....	92
4.4. Análisis estadístico.....	95
4.5. Principios y normas de experimentación animal.....	97
5. RESULTADOS.....	99
5.1. Mortalidad.....	100
5.2. Grosor Máximo de la Media.....	100
5.3. Área de la luz vascular.....	104
5.4. Grosor Total de la Pared Vascular.....	107
5.5. Formación de trombo y trombosis.....	111
5.6. Presentación de neoíntima, daño histológico intimal.....	113
6. DISCUSIÓN.....	116
6.1. Discusión del modelo experimental.....	122
6.1.1. Justificación del animal de experimentación.....	122
6.1.2. Justificación del modelo de oclusión vascular.....	125
6.1.3. Justificación de los métodos de oclusión empleados.....	128
6.1.4. Justificación de las técnicas de microscopía.....	131
6.2. Discusión de los resultados.....	132
6.2.1 Grosor máximo de la capa media.....	132
6.2.2 Área de la luz vascular.....	134
6.2.3 Grosor total de la pared vascular.....	136
6.2.4 Presentación de trombosis.....	137
6.2.5 Presentación de neoíntima.....	138
6.3. Futuros estudios.....	142

6.4. Resumen de la Discusión.....	144
7. CONCLUSIONES .....	147
8. FIGURAS .....	149
9. TABLAS .....	153
10. BIBLIOGRAFÍA.....	156



# INTRODUCCIÓN





## 1. INTRODUCCIÓN

### 1.1. **Revisión y planteamiento del problema: daño histológico tras oclusión vascular extraluminal.**

En cirugía aplicada a la medicina humana, veterinaria o en investigación se hace necesario, en muchas ocasiones, interrumpir temporalmente la circulación sanguínea en los vasos con el objetivo de realizar determinada técnica sin sangrado, lograr la isquemia en un área u órgano temporalmente, o bien garantizar la adecuada perfusión de otros.

El control del flujo sanguíneo puede ser conseguido desde el interior de la luz vascular o bien de forma extraluminal, existiendo en ambos casos diferentes técnicas para conseguirlo.

A principios del siglo XX Guthrie <sup>(1)</sup> ya sugirió la importancia de un clamp vascular atraumático. Desde entonces, la bibliografía quirúrgica está llena de referencias a las lesiones provocadas por los clamps vasculares y otros procedimientos de oclusión vascular temporal y de estudios con objetivo de minimizar este traumatismo vascular, entre otros a través del desarrollo de nuevos dispositivos.

Existen además múltiples estudios realizados con animales <sup>(2-20)</sup> que concluyen que el uso de diferentes dispositivos de oclusión conducen a daños en las estructuras vasculares

Los clamps vasculares convencionales y los lazos comprimen la pared del vaso más de lo estrictamente necesario y por lo tanto, originan daño tisular. Han sido descritas diversas formas de daño vascular originadas por la oclusión vascular desde el exterior del vaso o extraluminal. Desde hace más de 30 años se cono-

ce que el daño endotelial y vascular es proporcional a la fuerza de oclusión desarrollada por los clamps <sup>(5, 19, 21)</sup> o los lazos vasculares <sup>(17)</sup>. Este daño endotelial también está relacionado con la duración del clampaje <sup>(2, 14, 19)</sup>.

El daño endotelial con pérdida de células endoteliales también se correlaciona con una reducción de actividad fibrinolítica en la pared del vaso, y esto también puede reducir la permeabilidad postoperatoria tras un procedimiento quirúrgico <sup>(22)</sup>. Las lesiones intimaes son un potente estímulo para el depósito de plaquetas y fibrina y pueden llegar a originar la oclusión trombótica del vaso, especialmente en aquellos de pequeño calibre. La aparición de disecciones o embolizaciones distales también aceleran la hiperplasia neointimal.

La re-estenosis que acontece tras una lesión arterial consiste principalmente en proliferación celular, que puede llegar a la oclusión vascular. Las lesiones endoteliales, de hecho, provocan una multitud de señales proliferativas que tienen efecto sobre células musculares lisas subintimaes vía mecanismos autocrinos y paracrinos, estimulando su re-entrada en el ciclo celular <sup>(23)</sup>.

Aparte de la proliferación de células musculares lisas, otros procesos causan re-estenosis tras el daño arterial, como son la acumulación de matriz extracelular, la migración de células musculares lisas de la capa media a la íntima, la remodelación con cambio morfológico debido a la redistribución de los componentes de la pared vascular y el depósito de material trombótico sobre el lugar de la lesión <sup>(24)</sup>.

Aunque se ha descrito en ocasiones el daño que sobre la estructura o la función del vaso ocluido puede ocasionar alguna de las técnicas, no hay suficientes estudios comparativos entre los grupos de técnicas más habituales utilizadas por los cirujanos que alimenten la posible elección de unos en detrimento de otros.

## **1.2. Recuerdo embriológico, anatómico, histológico y fisiológico de la pared arterial.**

### **1.2.1. Características embriológicas del sistema vascular.**

El sistema vascular primitivo se origina inicialmente de un grupo de células mesenquimales que se separan y forman canales. Estos canales se unen eventualmente para formar los primitivos vasos constituidos por una línea única de endotelio, que comienzan a funcionar como una red vascular al final de la tercera semana de desarrollo. Al comienzo de la cuarta semana, el sistema cardiovascular consiste en dos tubos cardíacos (que constituyen el corazón en desarrollo y es ya capaz de una circulación sanguínea efectiva) conectados a una aorta dorsal duplicada que se extiende por la longitud completa del embrión. Cada una de las aortas dorsales posee ramas dorsales, laterales y ventrales. Al nivel de la séptima vértebra cervical, la aorta dorsal duplicada se fusiona para crear la aorta torácica y la abdominal, pero proximalmente a esta séptima vértebra cervical la paridad de la aorta persiste. Mientras esto sucede, los tubos cardíacos se funden para formar el corazón. Cefálicamente al corazón desarrollado se forman el tronco arterioso y el saco aórtico. Seis pares de arterias, denominadas arcos aórticos, se desarrollan del saco aórtico, pasan lateralmente alrededor del intestino en desarrollo, y conectan con la aorta dorsal pareada.

Durante la sexta y hasta la octava semanas de gestación, los seis arcos aórticos junto con la séptima arteria segmentaria dorsal formada de cada una de las aortas dorsales pareadas, se desarrollan para formar el arco aórtico y sus ramas mayores. En la mayor parte, el sistema vascular en los humanos es simétrico, con cada lado del cuerpo como una imagen especular del otro. Una excepción a este hecho es el arco aórtico, que se diferencia en el lado derecho del izquierdo. La arteria innominada, la cual se divide en la arteria carótida derecha y la arteria subclavia, no está presente en el lado izquierdo, en el que la carótida izquierda y la arteria subclavia se originan directamente del arco aórtico. Estas diferencias

están relacionadas directamente con el comportamiento de los arcos aórticos derechos e izquierdos y su evolución hacia el arco aórtico torácico maduro en humanos. Los seis pares de arcos existentes a lo largo de la aorta dorsal, el tronco arterioso, y el saco aórtico se elongan, dilatan, regresan y desaparecen, y en general cambian su configuración para formar el arco aórtico completo desarrollado. La representación esquemática de estos cambios sugiere que los arcos aórticos están todos presentes al mismo tiempo, pero este no es el caso, algunos arcos se desarrollan mientras al mismo tiempo otros regresan.

- **Arco aórtico**

El primero, el segundo y el quinto de los arcos aórticos y la sección distal del sexto arco derecho desaparecen. La aorta dorsal en ambos lados entre los arcos tercero y cuarto también desaparece. La sangre del tercer arco aórtico fluye únicamente hacia la cabeza y el cuello. El tercer arco origina la arteria carótida común, y la aorta dorsal entre los arcos primero y segundo originan las arterias carótidas interna. La aorta dorsal derecha distal hacia la séptima arteria intersegmentaria pero proximal a la fusionada aorta torácica involuciona, por lo que, la sangre del cuarto arco derecho fluye hacia la aorta dorsal derecha y luego hacia la séptima arteria intersegmentaria. Esta sección origina eventualmente las arterias subclavia y axilar derechas. La sección del arco aórtico conectado al tercero y cuarto arcos aórticos derechos se elonga originando la arteria innominada, con el tercer arco originando la arteria carótida común derecha y el cuarto arco contribuyendo a la formación de la arteria subclavia derecha.

El cuarto arco izquierdo y la aorta dorsal izquierda distal al mismo, se dilatan y originan parte del arco aórtico con la arteria intersegmentaria izquierda originando las arterias subclavia y axilar izquierdas. La parte proximal de ambos sextos arcos desaparece, pero la parte distal del sexto arco izquierdo persiste como el *ductus arteriosus*. Este conecta la arteria pulmonar izquierda con la aorta y en el feto lleva sangre desde los pulmones inmaduros hacia la aorta.

### **1.2.2. Características anatómicas de la arteria carótida común.**

Debido al origen diferente de las carótidas primitivas derecha e izquierda resulta que dichas arterias difieren por su situación, su trayecto, dirección, longitud y relaciones.

La carótida primitiva derecha nace a nivel de la base del cuello de la bifurcación del tronco braquiocefálico y está situada totalmente en la región anterior del cuello. Ascende al principio oblicuamente hacia arriba hacia afuera, y después casi verticalmente hasta su terminación. La carótida primitiva izquierda, nacida en el tórax, de la porción horizontal del cayado de la aorta, presenta antes de penetrar en el cuello un corto trayecto intratorácico.

Por consiguiente, la carótida primitiva izquierda es más larga que la derecha en toda la longitud de su segmento intratorácico y aproximadamente igual a la longitud del tronco braquiocefálico, es decir, 3 cm aproximadamente. La carótida primitiva izquierda se origina del cayado aórtico a la izquierda y por detrás del tronco braquiocefálico; su origen es por consiguiente más profundo que este tronco y la carótida primitiva izquierda alcanza la base del cuello mediante un trayecto oblicuo hacia arriba, hacia afuera y ligeramente hacia atrás, ocasionalmente un poco hacia adelante, y asciende enseguida al cuello del mismo modo que la derecha.

Las carótidas primitivas se dividen en carótidas interna y externa. Esta bifurcación se hace normalmente a 1 cm por encima del borde superior del cartílago tiroideos. Puede tener lugar hasta cuatro centímetros por arriba o por debajo de este punto, a nivel de la cuarta vértebra cervical.

En el tórax, la carótida primitiva izquierda asciende por detrás del plastrón esternal y del tronco venoso braquiocefálico izquierdo por delante de la arteria subclavia y del conducto torácico, por fuera de la tráquea y por dentro del neumogástrico, de la pleura y del pulmón izquierdo.

En el cuello, las dos carótidas primitivas tienen relaciones casi idénticas: por delante están cubiertas por el cuerpo tiroideo, el omohioideo y la aponeurosis cervical media, por el esternocleidomastoideo y la aponeurosis cervical superficial; por detrás corresponde a la aponeurosis y a los músculos prevertebrales, por dentro de los tubérculos anteriores de las apófisis transversas; están cruzadas por la arteria tiroidea inferior, en general, un poco por debajo del tubérculo de la apófisis transversa de la sexta cervical; por dentro, siguen la tráquea y la laringe, el esófago y la faringe; además se relacionan hasta la laringe con el nervio recurrente y la cadena ganglionar recurrential correspondiente; hacia fuera, se corresponden con la vena yugular interna.

Una misma vaina, la vaina vascular, envuelve a cada lado a la carótida primitiva, a la vena yugular interna y al nervio neumogástrico, situado por detrás de ambos vasos. Por detrás del ángulo de bifurcación de la carótida primitiva, en el ángulo formado por las carótidas externa e interna en su origen, y en el primer centímetro de su trayecto, se encuentra una pequeña glándula de secreción interna denominada glándula intercarotídea.

A la altura de la bifurcación carotídea al inicio de sus dos ramas, principalmente en la carótida interna el calibre arterial aumenta, formando una dilatación fusiforme, el bulbo o seno carotídeo. A este nivel, la pared del vaso es más elástica, menos muscular, pero sobre todos es rica en terminaciones nerviosas procedentes del IX, del X o del simpático. Esto permite considerar al seno como un verdadero órgano. Es un barorreceptor sensible a las variaciones de presión en el interior del sistema arterial, susceptible de informar a los centros nerviosos suprayacentes de una elevación o un descenso de la tensión arterial; estas variaciones tensionales se acompañan de una modificación del ritmo cardiaco.

El corpúsculo retrocarotídeo, glándula o ganglio intercarotídeo o cuerpo carotídeo está situado por detrás de la bifurcación carotídea. Su estructura consta de células epiteliales y numerosos capilares, como la de un *glomus*. Es una forma-

ción rica en nervios y terminaciones nerviosas procedentes principalmente del glossofaríngeo, de tal manera que, debido a su estructura neurovascular y a su función, se le considera como un órgano quimiorreceptor susceptible de informar al sistema nervioso de las variaciones químicas de la sangre que a su vez determinarán por vía refleja las modificaciones del ritmo respiratorio.

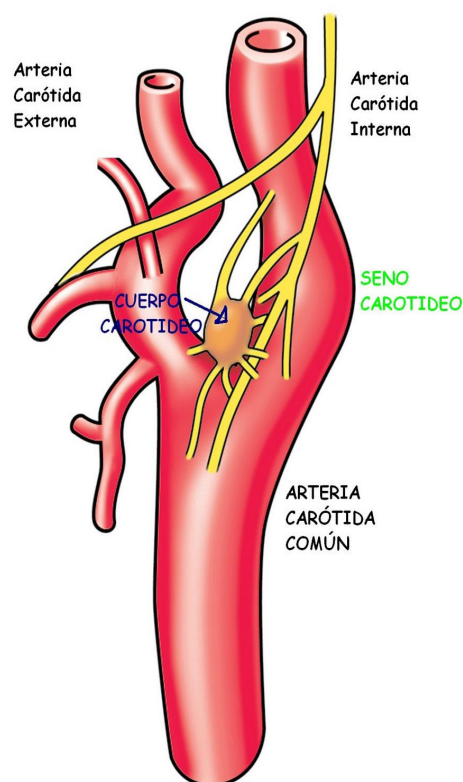


Figura 1, Cuerpo y Seno Carotídeo. Modificado de:  
<http://anatomiaunam.blogspot.com/2010/10/cuerpo-y-seno-carotideo.html>

Con excepción de uno o dos minúsculos ramos destinados a la glándula intercarotídea, y que nacen, a nivel de la bifurcación, o de una u otra carótida, las carótidas no dan ramas colaterales.

### **1.2.3. Características histológicas de la pared vascular.**

La pared vascular se compone de tres constituyentes básicos estructurales: el endotelio, el tejido muscular y el tejido conectivo. Las funciones de estos tejidos en el sistema circulatorio sanguíneo están influenciadas por factores mecánicos, representados primariamente por la presión sanguínea y por factores metabólicos, que reflejan las necesidades locales de los tejidos. Estos tejidos están presentes en diferentes proporciones en la pared vascular, excepto en los capilares y las vénulas postcapilares, en las que los únicos elementos estructurales representados son el endotelio, su lámina basal y pericitos. Histológicamente, los diversos tipos de vasos sanguíneos se distinguen unos de otros por el espesor de la pared vascular y las diferencias en cuanto a la composición de las tunicas.

#### **1.2.3.1. Estructura de los vasos sanguíneos.**

Las paredes de las arterias y de las venas están formadas por tres capas: la túnica interna (íntima), la túnica media y la túnica externa o superficial (adventicia). La estructura de arterias y venas es la misma, pero las diferentes capas en el sistema arterial están mucho más delimitadas.

##### **a) Túnica íntima.**

La íntima consiste en una lámina formada por una monocapa de células endoteliales soportadas por una capa subendotelial o lámina basal constituida principalmente por tejido conectivo laxo, que contiene células musculares lisas ocasionales en venas y arterias de calibre medio o grande. Estas células endoteliales delimitan el lumen del vaso y están unidas unas a otras de forma que restringen y controlan la difusión de moléculas de gran tamaño a través del endotelio. Las células endoteliales poseen todos los orgánulos comunes en número pequeño, localizados ordinariamente en la región más gruesa del citoplasma que rodea el



núcleo aplanado. El endotelio es una población celular de renovación muy lenta por lo que raras veces se observan divisiones celulares. Constituye la capa endotelial una membrana semipermeable que retiene el plasma y los componentes celulares de la sangre en la luz del vaso, pero permite la difusión de nutrientes de la sangre a los tejidos. En las arterias, la íntima se separa de la media por la lámina elástica interna, el componente más externo de la íntima. Esta lámina, compuesta por elastina, tiene espacios fenestrados que permiten la difusión de sustancias para nutrir las células profundas de la pared del vaso. Como resultado de la ausencia de presión sanguínea y la contracción de los vasos en la muerte, la íntima de las arterias generalmente posee una apariencia ondulante en las secciones tisulares.

#### **b) Túnica media.**

La media consiste primariamente en capas concéntricas de células musculares lisas dispuestas helicoidalmente. Interpuestas entre estas células se encuentran cantidades variables de fibras elásticas, fibras reticulares (colágeno tipo III), proteoglicanos y glicoproteínas. Existen dos capas de fibras de elastina, la lámina elástica interna y la lámina elástica externa (en las arterias) que delimitan la túnica media. Las células musculares lisas son el sustrato celular de esta matriz extracelular. La túnica media suministra la fuerza mecánica para la contracción en las arterias. El grosor relativo de la túnica media aumenta gradualmente desde la aorta hasta las arteriolas, que poseen una estructura mayormente muscular.

La estructura molecular de la elastina permite la distensión de las arterias durante la sístole cardíaca, amortiguando los cambios en el flujo sanguíneo debidos al pulso cardíaco.

#### **c) Túnica adventicia.**

La adventicia consiste principalmente en fibras colágenas que sirven de soporte de fibroblastos y nervios, y fibras elásticas. El colágeno de la adventicia es

tipo I. La capa adventicial se continúa gradualmente con el tejido conectivo del órgano por el que circula el vaso. Su función consiste principalmente en mantener unido el vaso al tejido circundante. A medida que la presión intravascular es mayor, la estructura de fibras colágenas se hace más rígida, limitando la distensión del vaso. Este fenómeno es importante en venas, donde la proporción de esta proteína es mayor.

El espesor de la túnica adventicia tiene un espectro muy amplio. Puede ser relativamente delgada en la mayor parte del sistema arterial hasta bastante gruesa en las vénulas y las venas, donde es el componente principal de la pared vascular. La adventicia de venas y arterias grandes contiene *vasa vasorum*, (vasos de vasos) que irrigan las paredes vasculares, lo mismo que una red de nervios autónomos, llamados *nervi vascularis*, que controlan la contracción del músculo liso en las paredes del vaso.

Las venas tienen una túnica media más delgada, con menor presencia de células musculares lisas, presentando además un mayor desorden en su organización.

Existen dos tipos de arterias: **conductoras o elásticas** y **periféricas o musculares**.

Las paredes de las **arterias elásticas** (como la arteria aorta o la ílica) contienen gran cantidad de fibras elásticas en su túnica media, rica en elastina. Esto confiere a este tipo de arterias la capacidad de expandirse durante cada latido cardíaco. La retracción de las arterias elásticas durante la diástole hace que el flujo intermitente de la aorta (a la salida del corazón) se convierta en un flujo continuo en las arterias más lejanas.

Las **arterias musculares** muestran una especial abundancia de células musculares lisas, demostrando una distribución en capas más marcada. La túnica media de una arteria muscular contiene predominantemente músculo liso, mien-

tras que la túnica media de una arteria elástica está formada por capas de músculo liso intercaladas por láminas elásticas. Son arterias de medio o pequeño calibre.

No obstante, la distinción entre diferentes tipos de vasos suele no estar claramente definida por el hecho de que la transición de un tipo de vaso a otro es gradual.

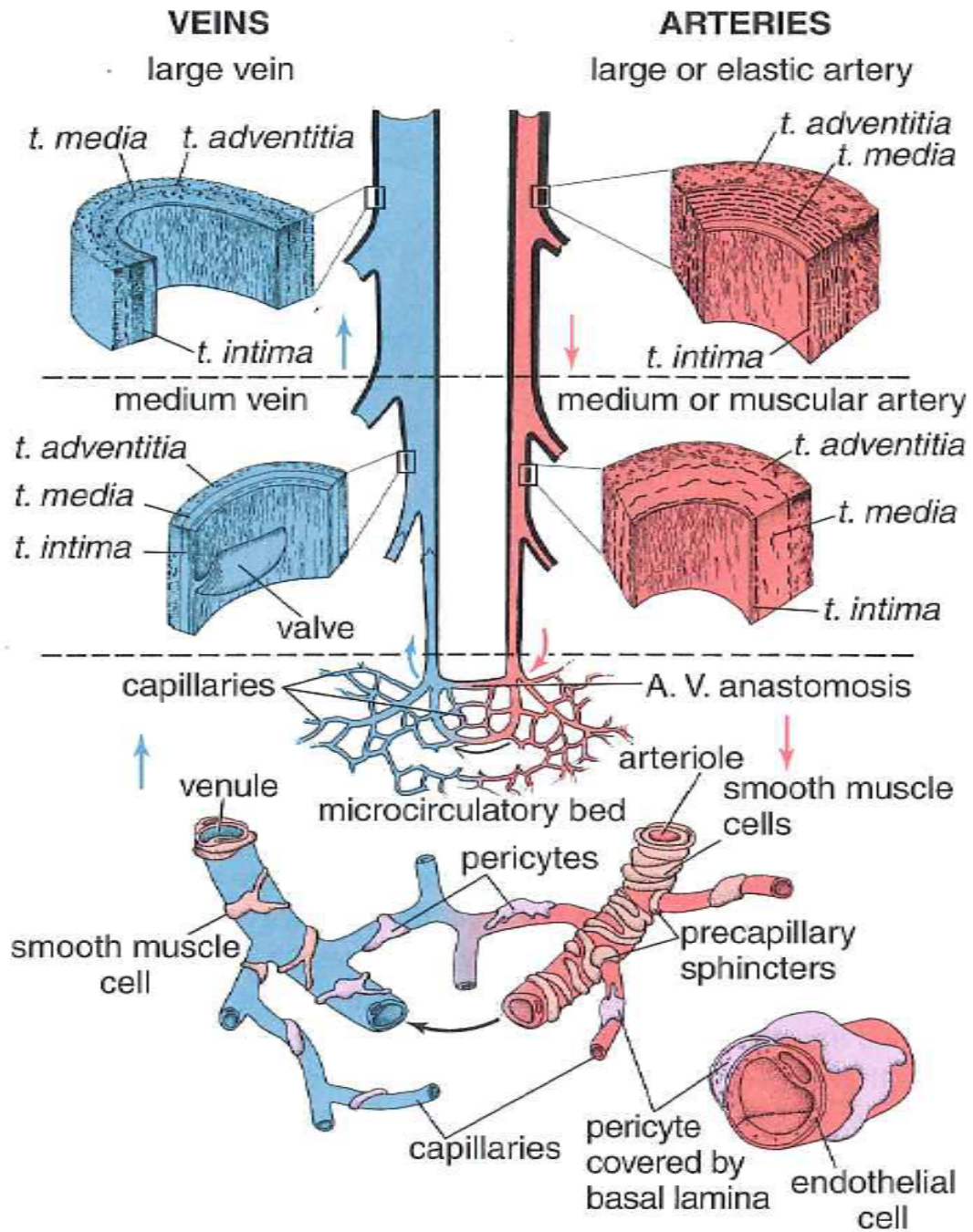


Figura 2 Diagrama estructura de los vasos sanguíneos, modificado de <sup>(25)</sup>

## Características de los vasos sanguíneos

### Arterias

Vaso	Diámetro	Túnica íntima	Túnica media	Túnica adventicia
<i>Arteria grande (arteria elástica)</i>	>1 cm	Endotelio Tejido conjuntivo Músculo liso	Músculo liso Membranas (láminas) elásticas	Tejido conjuntivo Fibras elásticas Más delgada que la T. media
<i>Arteria mediana (arteria muscular)</i>	2-10 mm	Endotelio Tejido conjuntivo Músculo liso Membrana elástica interna prominente	Músculo liso Fibras colágenas Relativa escasez de tejido elástico	Tejido conjuntivo Algunas fibras elásticas Más delgada que la T. media
<i>Arteria pequeña</i>	0,1-2 mm	Endotelio Tejido conjuntivo Músculo liso Membrana elástica interna	Músculo liso (8-10 capas celulares) Fibras colágenas	Tejido conjuntivo Algunas fibras elásticas Más delgada que la T. media
<i>Arteriola</i>	10-100µm	Endotelio Tejido conjuntivo Músculo liso	Músculo liso (1-2 capas celulares)	Fina vaina de tejido conjuntivo mal definida
<i>Capilar</i>	4-10 µm	Endotelio	No hay	No hay

## Venas

Vaso	Diámetro	Túnica íntima	Túnica media	Túnica adventicia
<i>Vénula pos-capilar</i>	10-50 $\mu$ m	Endotelio Pericitos	No hay	No hay
<i>Vénula muscular</i>	50-100 $\mu$ m	Endotelio Pericitos	Músculo liso (1-2 capas celulares)	Tejido conjuntivo Algunas fibras elásticas Más gruesa que la T. media
<i>Vena pequeña</i>	0,1-1 mm	Endotelio Tejido conjuntivo Músculo liso (2-3 capas)	Músculo liso (2-3 capas contínuas con la T. íntima)	Tejido conjuntivo Algunas fibras elásticas Más gruesa que la T. media
<i>Vena mediana</i>	1-10 mm	Endotelio Tejido conjuntivo Músculo liso Membrana elástica interna en algunos casos	Músculo liso Fibras colágenas	Tejido conjuntivo Algunas fibras elásticas Más gruesa que la T. media
<i>Vena grande</i>	>1 cm	Endotelio Tejido conjuntivo Músculo liso	Músculo liso (2-15 capas) Músculo cardíaco cerca del corazón Fibras colágenas	Tejido conjuntivo Algunas fibras elásticas, músculo liso longitudinal Mucho más gruesa que la T. media

Tabla 1 Características de los vasos sanguíneos, Modificado de Ross et al (25)

### 1.2.3.2. Tejidos de la pared vascular.

#### a) Músculo liso vascular.

El tejido de músculo liso vascular está presente en todos los vasos excepto en los capilares y las vénulas pericíticas. Las células musculares lisas (*VSMC, Vascular Smooth Muscle Cells*), son células husales dispuestas a lo largo del vaso envolviéndolo helicoidalmente, con lo que su contracción-distensión regula el diámetro del vaso. Cada célula muscular vascular o miocito vascular está rodeada por una lámina basal y diversa cantidad de tejido conectivo, ambos secretados por ella.

La contracción del músculo liso en la túnica media de las arterias pequeñas y las arteriolas reduce el diámetro de la luz de estos vasos (vasoconstricción) y aumenta la resistencia vascular, conduciendo a un aumento de la tensión arterial. En general, la vasoconstricción es inducida por impulsos nerviosos u hormonas circulantes. La relajación de las células musculares lisas aumenta el diámetro luminal de los vasos (vasodilatación) y disminuye la resistencia vascular y la tensión arterial. La vasodilatación ocurre en respuesta a sustancias producidas por las células endoteliales, llamadas factores de relajación derivados del endotelio. Los factores de relajación derivados del endotelio más importantes son el óxido nítrico (NO) y sus compuestos afines que son liberados por las células endoteliales.

Las funciones de las células musculares lisas son: vasoconstricción y vasodilatación en respuesta a estímulos; síntesis de colágeno, elastina y proteoglicanos; elaboración de citoquinas y factores de crecimiento. Son capaces de emigrar a la íntima y proliferar. Por todas estas funciones son importantes en la repara-

ción vascular normal y también en el desarrollo de procesos patológicos como la aterosclerosis.

**b) Tejido conectivo vascular.**

Los componentes de tejido conectivo están presentes en las paredes de los vasos sanguíneos en cantidades y proporciones diferentes, basándose en los requerimientos funcionales locales. Las fibras de colágeno, un elemento ubicuo en las paredes del sistema vascular, se encuentran entre las células musculares, en la adventicia y en algunas capas subendoteliales. Colágeno tipo I, III y IV está presente en la membranas basales, la túnica media y la adventicia, respectivamente. Fibras elásticas garantizan la resistencia a la contracción de la pared vascular. Estas fibras predominan en las grandes arterias, donde se encuentran organizadas en láminas paralelas regularmente distribuidas entre células musculares de la media. La concentración de glicosaminoglicanos es mayor en el tejido arterial que en el venoso.

Con la edad, la matriz extracelular sufre una desorganización con un incremento en la secreción de colágeno tipo I y III y de algunos glicosaminoglicanos. También ocurren cambios en la conformación molecular de la elastina y otras glicoproteínas, y puede facilitar el depósito de lipoproteínas y de iones de calcio en los tejidos, con la subsecuente calcificación. Modificaciones de componente de la matriz extracelular se asocian con otros factores más complejos que pueden causar la formación de la placa aterosclerótica.

**c) Cuerpos carotídeos.**

Los cuerpos carotídeos, como se ha detallado anteriormente, son quimiorreceptores sensibles a las concentraciones de dióxido de carbono y oxígeno en la sangre. Estas estructuras están ricamente irrigadas por capilares fenestrados que rodean células tipo I y tipo II. Las células tipo II son células de soporte, mientras que las células tipo I contienen numerosas vesículas que almacenan dopamina,



serotonina y adrenalina. La mayoría de los nervios del cuerpo carotídeo son fibras aferentes. Son sensibles a bajas tensiones de oxígeno, a elevadas concentraciones de dióxido de carbono y a bajos pH de sangre arterial. Los cuerpos aórticos, localizados en el arco de la aorta son estructuras similares que se sospecha que cuentan con funciones semejantes.

### **1.2.3.3. Irrigación e inervación.**

#### **a) Vascularización: *Vasa vasorum*.**

Los grandes vasos poseen *vasa vasorum* (“vasos de los vasos”), los cuales son arteriolas, capilares y vénulas que se dividen profusamente en la adventicia y en la porción más externa de la media. Los *vasa vasorum* procuran metabolitos a la adventicia y a la media, puesto que en los grandes vasos, estas capas son demasiado gruesas para ser nutridas solamente por difusión desde la sangre de la luz del mismo vaso. Los *vasa vasorum* son más frecuentes en venas que en arterias. En arterias de diámetro intermedio y grande, la íntima y la mayor parte de la región interna de la media están desprovistas de *vasa vasorum*. Estas capas reciben el oxígeno y la nutrición a través de difusión desde la sangre que circula dentro de la luz del vaso.

#### **b) Inervación: *Nervi vasculares*.**

La mayoría de los vasos sanguíneos que contienen músculo liso en sus paredes están inervados por una profusa red de fibras nerviosas simpáticas amielínicas (nervios vasomotores), cuyo neurotransmisor es la norepinefrina. La descarga de norepinefrina en estos vasos provoca vasoconstricción. Debido a que estos nervios aferentes generalmente no se introducen en la capa media, el neurotransmisor debe difundir varias micras para afectar las células de músculo liso de

la capa media. Las uniones celulares entre las células musculares lisas de la media propagan la respuesta al neurotransmisor a las capas más internas de células musculares. En las venas, las terminaciones nerviosas se encuentran tanto en la adventicia como en la media, pero la densidad de inervación es menor que la encontrada en arterias. Las arterias del músculo esquelético reciben una inervación nerviosa vasodilatadora colinérgica. La acetilcolina liberada por estos nervios vasodilatadores actúa en el endotelio que produce óxido nítrico, el cual difunde dentro de las células musculares lisas, activando sistemas de mensajeros intracelulares. Entonces, las células musculares se relajan, y la luz del vaso se dilata.

#### **1.2.3.4. Tipos arteriales.**

##### **a) Arterias elásticas.**

Las grandes arterias elásticas ayudan a estabilizar el flujo sanguíneo. Las arterias elásticas incluyen la aorta y sus grandes ramas (carótida primitiva, tronco braquiocefálico, subclavia, ilíacas y pulmonares). Las más grandes son la aorta y la pulmonar, que transportan la sangre desde el corazón hacia los circuitos sistémico y pulmonar respectivamente. Soportan la impulsión cardíaca de la sangre a gran presión, lo que hace que la arteria se distienda. A medida que la presión va disminuyendo, la arteria va reduciendo su calibre de un modo pasivo por su elasticidad manteniendo la presión. La distensión de estos vasos es limitada por la red de fibras colágenas de las tunicas media y adventicia. Durante la diástole del ciclo cardíaco, el retroceso elástico de la pared actúa para mantener la tensión arterial y el flujo sanguíneo dentro de los vasos.

Poseen un color amarillento debido a la acumulación de elastina en la capa media. La íntima es más gruesa que la correspondiente túnica de una arteria muscular. Una lámina elástica interna, aunque presente, puede no ser fácilmente dis-

cernida, debido a su similitud con la lámina elástica de la siguiente capa. La media consiste en fibras de elastina y en series de láminas elásticas concéntricas perforadas cuyo número incrementa con la edad (40 en el recién nacido y 70 en el adulto). Entre la lámina elástica se encuentran células musculares lisas, fibras reticulares, proteoglicanos y glicoproteínas. La túnica adventicia es relativamente subdesarrollada.

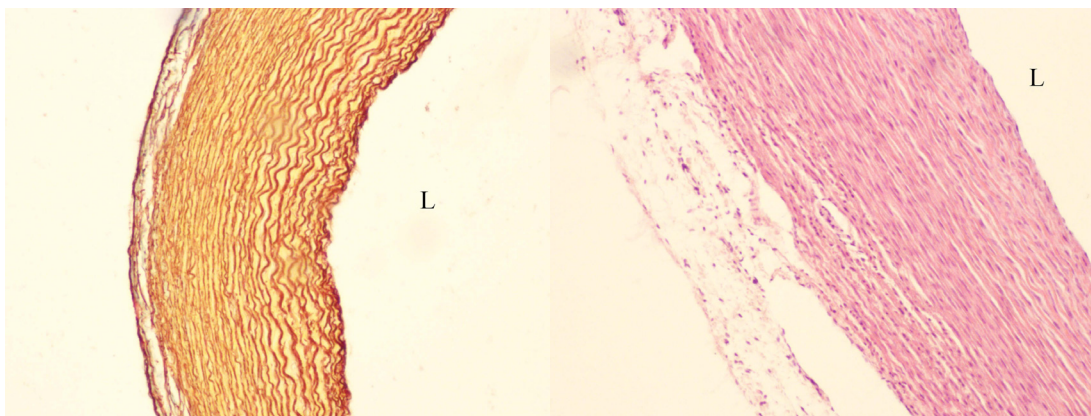


Figura 3 Aorta conejo, orceína, 100x

Figura 4 Aorta conejo, HE, 100x

L: Luz vascular

### **b) Arterias musculares.**

Las arterias musculares pueden controlar la afluencia de sangre a órganos gracias a la contracción o relajación de células musculares lisas de la túnica media.

La túnica íntima es relativamente más delgada en las arterias musculares que en las arterias elásticas y consiste en un revestimiento endotelial con su lámina basal, una capa subendotelial delgada de tejido conjuntivo y una lámina interna (el componente más externo de la íntima) prominente. La túnica media puede contener más de 40 capas de células musculares lisas. Estas células están

intercaladas de varias láminas elásticas (cuyo número es dependiente del tamaño del vaso) como fibras reticulares y proteoglicanos, todos sintetizados por las fibras musculares lisas. Una lámina elástica externa, el último componente de la media, está presente solo en las arterias musculares de mayor tamaño. La adventicia de las arterias musculares es relativamente gruesa, más o menos el mismo espesor que la túnica media, y con frecuencia está separada de esta por una membrana elástica externa reconocible. En la túnica adventicia de las arterias musculares grandes hay *vasa vasorum* y *nervi vascularis* que emiten ramas que penetran en la túnica media.

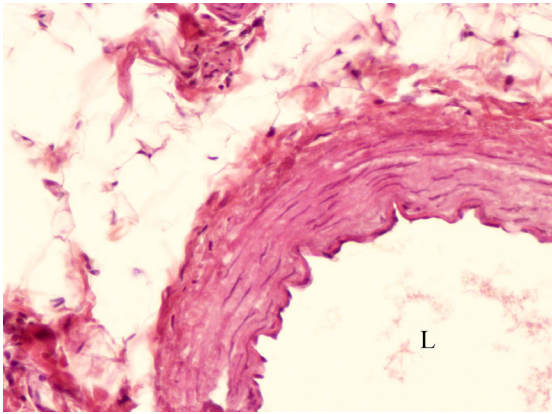


Figura 5 Coronaria conejo, HE, 100x

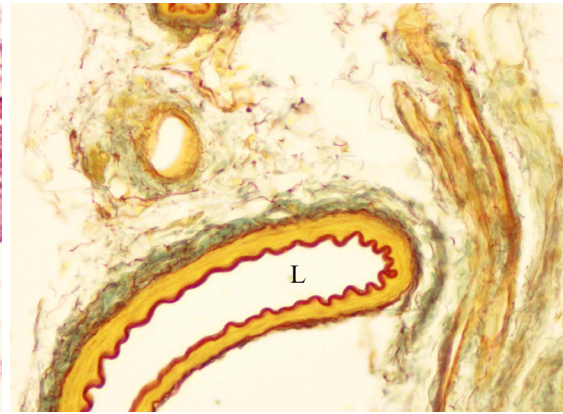


Figura 6 Arteria lengua humana, Orceína, 100x

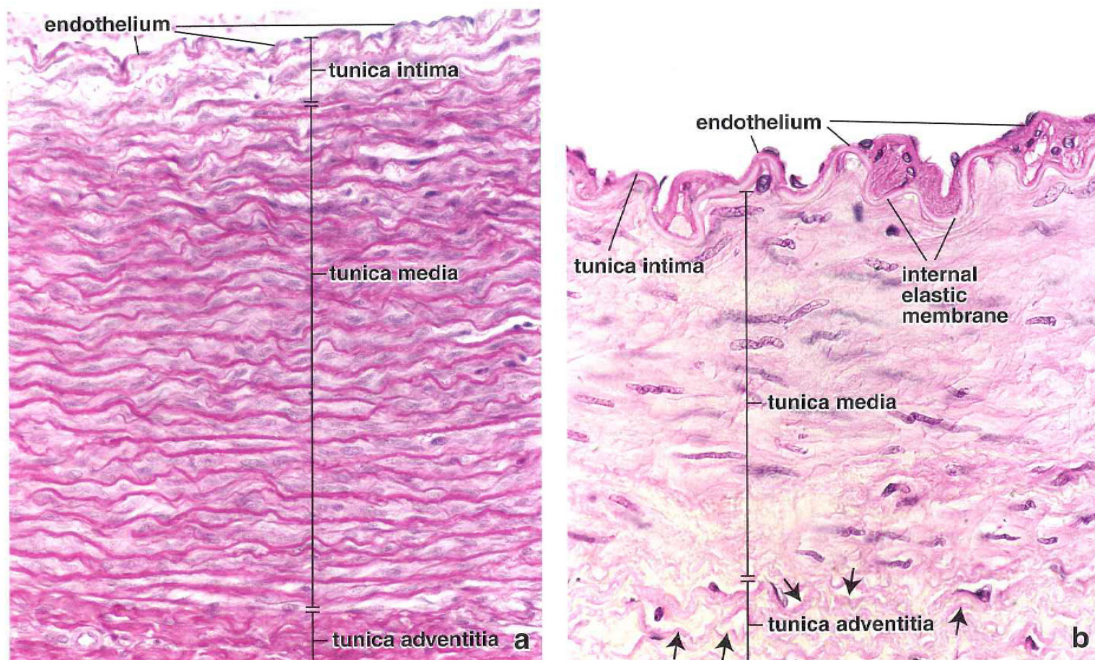


Figura 7 Detalle histológico de arteria elástica (izda.) y muscular (dcha.) de <sup>(25)</sup>

### c) Capilares.

Los capilares son los vasos sanguíneos de diámetro más pequeño, con frecuencia más pequeño que el de un eritrocito. Forman redes vasculares sanguíneas que permiten que los líquidos con gases, metabolitos y productos de desecho atraviesen sus finas paredes. El cuerpo humano tiene alrededor de 80000 km de capilares, cada uno compuesto por una capa simple de células endoteliales y su lámina basal. Las células endoteliales forman un tubo con un tamaño apenas suficiente para permitir el paso de los eritrocitos, uno a la vez. En muchos capilares la luz es tan estrecha que los eritrocitos literalmente se pliegan sobre sí mismos para poder pasar por el vaso. Los eritrocitos circulantes ocupan prácticamente toda la luz capilar, lo que reduce mucho el espacio para la difusión de los gases y los nutrientes entre el capilar y el tejido extravascular. En cortes transversales con el Microscopio Electrónico de Transmisión el tubo parece estar formado sólo por una célula o por porciones de varias células. A causa de sus paredes delgadas y de



su asociación física estrecha con células y tejidos de metabolismo activo los capilares están particularmente bien adaptados para el intercambio de gases y metabolitos entre las células y el torrente sanguíneo. La proporción entre el volumen capilar y la superficie endotelial también favorece el movimiento de sustancias a través de la pared vascular.

#### **1.2.4. Características fisiológicas de la pared arterial.**

##### **1.2.4.1. El sistema circulatorio.**

El sistema circulatorio se conforma por el sistema sanguíneo y linfático vascular. En los organismos multicelulares es necesario un mecanismo que se encargue de la distribución del oxígeno, los materiales nutritivos y las hormonas por los tejidos, y para recoger de ellos el dióxido de carbono y otros productos metabólicos y transportarlos a los órganos de excreción. En los vertebrados esta función es llevada a cabo por el sistema vascular sanguíneo.

El **sistema vascular sanguíneo** está compuesto a su vez por las siguientes estructuras:

- El corazón: un órgano cuya función es bombear la sangre.
- Las arterias: Cuya función es transportar la sangre, con los nutrientes y el oxígeno a los tejidos.
- Los capilares, los vasos sanguíneos más pequeños, constituyen una compleja red de finos túbulos que se anastomosan profusamente y a través de sus paredes se produce el intercambio entre la sangre y los tejidos. El filtrado sanguíneo, lleva oxígeno y metabolitos y atraviesa la pared capilar: En los tejidos estas moléculas se intercambian por dióxi-

do de carbono y productos de desecho. La mayor parte del líquido vuelve a la sangre por el extremo distal o venoso de los capilares sanguíneos. El resto del líquido se introduce en los capilares linfáticos en forma de linfa y finalmente retorna a la sangre a través de un sistema de capilares linfáticos que se comunica con el sistema vascular sanguíneo a la altura del ángulo yugulosubclavio, es decir, donde las venas yugulares internas se unen con las venas subclavias. La función principal del **sistema vascular linfático** es por tanto retornar el fluido del espacio intersticial a la sangre.

- Las venas, que resultan de la convergencia de los capilares en un sistema de canales. Estos canales se hacen mayores al acercarse al corazón, donde llevan la sangre para ser bombeada de nuevo.

La superficie interna de todos los componentes del sistema sanguíneo y linfático está formada por una capa única de endotelio.

Aunque la disposición general de los vasos sanguíneos en ambas circulaciones es de arterias a capilares y luego a venas, en algunas partes de la circulación sistémica está modificada de manera que una vena o una arteriola se interpone entre dos redes capilares; estos vasos constituyen sistemas porta. Los sistemas porta venosos se encuentran en los vasos que llevan sangre hacia el hígado desde el intestino (sistema porta-hepático – vena porta) y en los vasos que irrigan la hipófisis (sistema porta-hipofisario).

El corazón humano <sup>(26)</sup> impulsa en cada latido unos 80 ml de sangre a la arteria pulmonar y a la aorta, lo cual se traduce en unos 6 litros por minuto. La velocidad del flujo inicial es de alrededor de 36 cm/seg, pero a medida que se producen ramificaciones progresivas en las arterias, el área total de sección del sistema vascular aumenta, y la velocidad de flujo va decayendo gradualmente. A nivel de los capilares, la velocidad es de unos 0,3 cm/seg. Las amplias redes capilares del organismo tienen una superficie total para el intercambio metabólico de

unos 700 m<sup>2</sup>. La estructura y las propiedades bioquímicas de la pared capilar son de gran importancia fisiológica dado que es esta parte del sistema circulatorio la que realiza la función primaria del sistema vascular.

#### **1.2.4.2. Funciones del sistema arterial.**

Con cada latido cardiaco una nueva oleada de sangre llena las arterias. Si no fuera por la elasticidad del sistema arterial, toda esta nueva sangre podría atravesar los vasos sanguíneos periféricos casi instantáneamente, solo durante la sístole cardiaca, y no fluir durante la diástole. Sin embargo, normalmente, la complianza del árbol arterial reduce los pulsos de presión hasta llegar casi a no experimentar pulsaciones al tiempo en que la sangre alcanza los capilares. Sin embargo, el flujo sanguíneo tisular es principalmente continuo con una pulsación muy pequeña.

En el adulto joven sano, la presión en el máximo de cada pulso, llamada presión sistólica, alcanza alrededor de 120 mmHg. En el menor punto de cada pulso, llamada la presión diastólica, disminuye a cerca de 80 mmHg. La diferencia entre estas dos presiones, sobre 40 mmHg, se llama presión de pulso.

Dos factores mayores afectan la presión de pulso: el volumen de eyección del corazón y la complianza (total distensibilidad) del árbol arterial. Un tercer factor menos importante es el carácter de la eyección desde el corazón durante la sístole. En general, al aumentar el volumen de eyección del corazón, incrementa la cantidad de sangre que debe acomodarse en el árbol arterial con cada latido y por lo tanto, la presión aumenta y disminuye durante la sístole y la diástole. Inversamente, a menor complianza del sistema arterial, se produce un incremento en la presión. Por ejemplo, la presión de pulso en ancianos alcanza en ocasiones el doble de lo normal, debido a que las arterias han perdido elasticidad volviéndose más rígidas por la aterosclerosis y por tanto menos compliantes.



Cuando el corazón expulsa la sangre hacia la aorta durante la sístole, al principio solo la porción proximal de la aorta comienza a distenderse porque la inercia de la sangre provoca un movimiento sanguíneo hacia la periferia. Sin embargo, el incremento en la presión en la aorta proximal sobrepasa rápidamente esta inercia, y la onda de distensión viaja a través de la aorta. Este hecho es la llamada transmisión de la presión de pulso de las arterias.

La velocidad de la transmisión de la presión de pulso en la aorta normal es de 3 a 5 m/seg, en las grandes ramas arteriales de 7 a 10 m/seg y en las pequeñas arterias de 15 a 35 m/seg. En general, a mayor complianza de cada segmento vascular menor velocidad, lo que explica la lenta transmisión en la aorta y la mucho más rápida transmisión en las arterias distales pequeñas menos compliantes.

#### **1.2.4.3. El endotelio.**

El endotelio como ha sido anteriormente detallado, es un tipo especial de epitelio interpuesto como una barrera semipermeable entre dos compartimentos del medio interno, el plasma sanguíneo y el fluido intersticial. Posee muchas propiedades y funciones de síntesis y metabólicas esenciales para la salud que se ejercen en su mayoría a través de mediadores químicos. Desde hace años ha quedado establecido que no es únicamente una barrera física que separa la sangre circulante de la pared vascular, sino también que actúa como la más extensa glándula endocrina y paracrina del cuerpo, con múltiples funciones.

Las propiedades funcionales de las células endoteliales cambian en respuesta a diversos estímulos. Este proceso se conoce como **activación endotelial**, y también es responsable de la patogenia de muchas enfermedades vasculares, como la aterosclerosis.

Entre los inductores de la activación endotelial se encuentran los antígenos de bacterias y virus, las citoquinas, los componentes del complemento, los productos

lipídicos y la hipoxia. Las células endoteliales activadas tienen nuevas moléculas de adhesión en su superficie y producen clases diferentes de citoquinas, linfocinas, factores de crecimiento, moléculas vasoconstrictoras y vasodilatadoras y también moléculas que controlan la coagulación de la sangre.

Las células endoteliales participan por tanto en distintas interacciones entre la sangre y el tejido conjuntivo subyacente, y son responsables de muchas de las propiedades de los vasos, como:

**Mantenimiento de una barrera de permeabilidad selectiva**, que permite el paso regulado de moléculas pequeñas y grandes desde la sangre hacia los otros tejidos y viceversa.

**Mantenimiento de una barrera no trombógena entre las plaquetas de la sangre y el tejido subendotelial** al producir anticoagulantes (trombomodulina y otros) y sustancias antitrombógenas (prostaciclina y activador del plasminógeno tisular). La lesión de las células endoteliales hace que estas células liberen agentes protrombógenos (factor de Von Willebrand, inhibidor del activador del plasminógeno), los que a su vez determinan que las plaquetas se aglomeren y liberen factores que causan la formación de cuerpos sólidos intravasculares, llamados trombos, que en potencia impiden la hemorragia. Estos trombos pueden incluso crecer hasta la obstrucción completa del flujo sanguíneo local. Con origen en este trombo, masas sólidas denominadas émbolos, pueden liberarse y ser arrastradas para causar la obstrucción de vasos sanguíneos distales. En ambos casos, el flujo sanguíneo puede pararse, originando una condición patológica peligrosa. Por lo tanto, la integridad de la barrera endotelial, la cual previene el contacto entre las plaquetas y el tejido conectivo subendotelial, es un importante mecanismo antitrombogénico.

**Modulación del flujo sanguíneo y la resistencia vascular** por la secreción de vasoconstrictores (endotelina, enzima convertidora de angiotensina) y vasodilatadores (EDFR/NO, prostaciclina).

**Regulación y modulación de las respuestas inmunitarias** por el control de la interacción de los linfocitos con la superficie endotelial, que se logra principalmente por la expresión de moléculas de adhesión y sus receptores en la superficie libre del endotelio así como por la secreción de tres clases de interleucinas (IL-1, IL-6 e IL-8).

**Síntesis hormonal y otras actividades metabólicas** por la síntesis y secreción de diversos factores de crecimiento (factores estimulantes de colonias hematopoyéticas). Las células endoteliales también sintetizan inhibidores del crecimiento, como la heparina y el factor de crecimiento transformador  $\beta$ . Los factores de crecimiento, como los factores de crecimiento endotelial, juegan un papel principal en la formación del sistema vascular durante el desarrollo embrionario, en la regulación del crecimiento capilar bajo condiciones normales y patológicas en adultos, y en el mantenimiento de la vasculatura normal.

Además, las células endoteliales intervienen en la conversión de la angiotensina I en angiotensina II en el sistema renina-angiotensina que controla la tensión arterial, así como en la inactivación o conversión de varios compuestos transportados por la sangre (noradrenalina, trombina, prostaglandinas, bradicinina y serotonina) en sus formas inactivas.

**Modificación de las lipoproteínas por oxidación.** Las lipoproteínas, en su mayoría LDL, con un contenido alto de colesterol y lipoproteínas de muy baja densidad (VLDL), son oxidadas por radicales libres producidos por las células endoteliales. Las LDL modificadas, a su vez, son incorporadas rápidamente por endocitosis por macrófagos que forman células espumosas. Las células espumosas constituyen un rasgo característico de la formación de las placas ateroscleróticas.

De todas las funciones descritas, la más conocida es el **mantenimiento de un tono vascular dilatado en la proporción exacta** para conservar la presión arterial en valores normales y permitir la perfusión tisular. Los estudios de Furchgott<sup>(27-29)</sup> durante los años 80 demostraron la importancia fundamental del endotelio como modulador de la respuesta vasodilatadora arterial. Estos investigadores observaron que la función normal del endotelio dependía de la presencia de una sustancia que ellos denominaron "factor de relajación derivado del endotelio (EDRF)". En 1986, Moncada et al establecieron, mediante una serie de experimentos la identidad del EDRF. Estos autores demostraron que el EDRF es el óxido nítrico (NO) y sentaron las bases para el desarrollo del conocimiento de las múltiples funciones biológicas de esta molécula <sup>(30)</sup>. La revista Science<sup>(31)</sup> la consideró "molécula del año" en 1992 y su descubrimiento valió el Premio Nobel de Medicina y Fisiología en 1998 a Furchgott, Ignarro y Murad y se relevó como el principal modulador de la función vascular.

El NO desempeña una importante función preventiva en las patologías endoteliales. Tiene una potente acción vasodilatadora y, por lo tanto, juega un papel muy importante en el mantenimiento y regulación de la presión sanguínea, además, inhibe la agregación plaquetaria, participa en la respuesta inmune, frena el crecimiento de las células musculares lisas vasculares, y tiene una función protectora del endotelio frente al estrés oxidativo.

El descubrimiento del papel del NO como mediador químico en los mecanismos de vasodilatación ha transformado el concepto de patología vascular y ha abierto camino a nuevas vías de interpretación de las enfermedades cardiovasculares y de los procesos inflamatorios, así como de estrategias que apuntan al uso terapéutico de esta molécula en el tratamiento de las patologías. La disfunción endotelial concomitante con factores de riesgo cardiovascular conlleva una disminución de la biodisponibilidad de NO. <sup>(32)</sup>

La integridad del endotelio es esencial, por tanto, para conservar la estructura y el funcionamiento normal de la pared vascular, con el fin de mantener la homeostasis de las paredes vasculares y con ello la función circulatoria.

### **1.3. La pared vascular en estados patológicos.**

#### **1.3.1. Respuestas adaptativas de la pared arterial.**

Las respuestas adaptativa y curativa de las arterias a los daños arteriales sirven para mantener la integridad estructural y funcional del árbol arterial. Las respuestas normales para alterar condiciones biomecánicas y condiciones hemodinámicas resultan en cambios compensatorios en el grosor de la pared arterial, el diámetro de la luz o en ambos, mientras que las condiciones anormales o patológicas pueden engendrar alteraciones en los mismos que pueden causar la formación de estenosis, formaciones aneurismáticas o hiperplasia intimal obstructiva.

Arterias elásticas.	Incremento progresivo y lineal de diámetro con la edad. Excéntrico o difuso engrosamiento fibroso intimal. Fragmentación de las láminas elásticas con ensanchamiento de espacios interlaminares. Depósitos focales de amiloide. Engrosamiento de las paredes de los <i>vasa vasorum</i> .
Arterias musculares.	Dilatación progresiva y tortuosidad. Menor calibre de los vasos usualmente en mujeres, especialmente en arterias coronarias. Fibrosis intimal, sugiriendo en ocasiones reduplicación de la lámina elástica interna. Fragmentación focal y calcificación de la lámina elástica interna. Incremento de fibrosis y hialinización de la media. No inflamación significativa en segmentos libres de ateroma.
Arteriolas.	Engrosamiento intimal, usualmente como capas concéntricas de tejido fibroelástico. Hialinización de la media.
Capilares.	Engrosamiento de la membrana basal, aproximadamente duplicación del grosor desde la pubertad a la edad anciana.
Vénulas y venas.	Pocos estudios detallados en pequeñas venas. Las grandes venas muestran fibrosis intimal e hipertrofia de dilataciones circulares y longitudinales.

**Tabla 2 Cambios con la edad de los vasos sanguíneos, modificado de Gallager et al (26)**

### 1.3.1.1. Grosor intimal.

La lesión intimal se ha asociado con formación de trombos, embolización, oclusión del vaso y es un motivo de preocupación constante en todas las formas de cirugía vascular y particularmente en vasos de pequeño tamaño <sup>(19, 33)</sup>. La disfunción endotelial resultante del daño mecánico a la arteria también puede dar

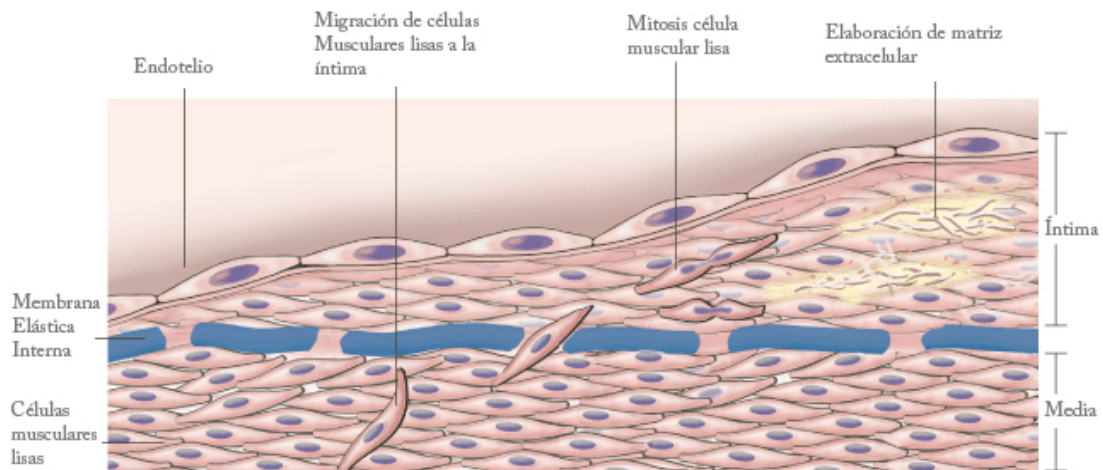
lugar a re-estenosis en procedimientos de revascularización mediante técnicas como las angioplastias o los stents, o daños originados por la oclusión endoluminal o extraluminal del flujo sanguíneo.

El daño vascular producido por una pérdida aguda de células endoteliales o por un daño/disfunción crónica endotelial, estimula el crecimiento de las células musculares lisas debido al desequilibrio del balance fisiológico entre inhibición y estimulación. Se produce una migración de la célula muscular lisa hacia la luz del vaso. La reconstitución de la pared vascular dañada representa una respuesta fisiológica curativa con la formación de neoíntima, en la que las células musculares lisas migran desde la media hacia la íntima, se multiplican las células musculares lisas dentro de la íntima y se produce además una síntesis y depósito de matriz extracelular<sup>(34)</sup>.

Durante la respuesta curativa, las células musculares lisas sufren cambios de diferenciación. En la íntima pierden la capacidad contráctil y aumentan su capacidad de multiplicación y de síntesis molecular. Las células musculares lisas de la íntima pueden retornar a un estado no proliferativo cuando la capa endotelial es restablecida o cuando cesan el daño agudo o la estimulación crónica. Mientras que en condiciones normales es difícil observar la multiplicación de una célula muscular lisa de la pared vascular, cuando se produce una lesión arterial experimental, entre un 15 y un 40% de estas células presentan mitosis en las 48 horas subsiguientes al estímulo, efecto que desaparece al desaparecer este. Las respuestas exageradas provocan un engrosamiento de la íntima lo que puede producir una estenosis o una oclusión de los vasos o de los injertos vasculares.

Las células endoteliales pueden responder a diversos estímulos anormales<sup>(35)</sup>, como son los inducidos por histamina, serotonina y otros mediadores vasoactivos que producen un aumento en la permeabilidad, inhiben la liberación de óxido nítrico y redistribuyen la glicoproteína de adhesión. Estos estímulos endoteliales suponen respuestas reversibles rápidas. Estudios funcionales sobre arte-

rias carótidas de rata sometidas a denudación endotelial han demostrado una hiporreactividad de los vasos a agentes relajantes y vasoconstrictores, produciéndose una recuperación de la reactividad conforme pasa el tiempo tras la lesión<sup>(36)</sup>.



**Figura 8: Mecanismo de migración célula muscular, proliferación de matriz extracelular y engrosamiento intimal, de** <sup>(35)</sup>

El grosor de la pared arterial y su composición está estrechamente relacionado con la tensión tangencial y directa sobre la pared. Durante el crecimiento y el desarrollo normal, las arterias se adaptan incrementando la tensión tangencial a través de aumentar el número de unidades de la lámina media, aunque la acumulación de las fibras de matriz incrementen el grosor de la pared. Estudios morfológicos cuantitativos en bifurcaciones carotídeas humanas han demostrado un gran engrosamiento intimal en asociación con incrementos de la luz con el resultado de la preservación de la tensión mural tangencial en valores normales <sup>(37)</sup>.

### 1.3.1.2. Diámetro de la luz.

Bajo condiciones normales, alteraciones adaptativas en el diámetro de la luz vienen determinadas por el flujo sanguíneo en la arteria. Durante el desarrollo



embrionario, las arterias con alto volumen de flujo crecen, y aquellas con bajo flujo se hacen más pequeñas. Cuando existen unos canales paralelos de flujo, el que posea mayor flujo crece y permanece, mientras que el otro con menor flujo se atrofia y desaparece. Incrementos del diámetro de la luz arterial, también tienen lugar con cambios en el flujo durante el crecimiento extrauterino. Las arterias expuestas a incrementos anormales de flujo, como aquellas que alimentan una fístula arterio-venosa, pueden incluso crecer, mientras que arterias expuestas a decesos anormales de flujo, como aquellas que irrigan miembros amputados, se adaptan disminuyendo su tamaño <sup>(38)</sup>.

El mecanismo para ajustar el diámetro de la luz parece estar mediado por los fenómenos del flujo sanguíneo cercano a la pared, el gradiente de velocidad efectivo en la interfaz endotelio-sangre <sup>(39)</sup> que produce una tensión de cizallamiento sobre la pared. Puesto que está inversamente relacionado con el cubo del radio, pequeñas alteraciones en el radio poseen un mayor efecto en el stress de cizallamiento de la pared. Este factor actúa regulando señales que determinan el tamaño arterial y esta respuesta depende de la presencia de una superficie endotelial intacta. La respuesta está mediada por la liberación del factor relajante derivado de endotelio o NO <sup>(40)</sup> Por lo tanto, el endotelio funciona como un transductor sensible a las señales mecánicas entre la sangre y la pared arterial. El NO juega un importante papel en los incrementos agudos y crónicos del calibre de los vasos que ocurren en respuesta a incrementos en el flujo. La inhibición de la síntesis de NO puede inhibir el crecimiento arterial que estimulan los incrementos del flujo. Las arterias ateroscleróticas también son capaces de crecer en respuesta a aumentos en el flujo de sangre y por el stress de cizallamiento de la pared, pero este proceso es limitado <sup>(41)</sup>.

### 1.3.2. Aterosclerosis.

Las diferentes fases del desarrollo de la placa aterosclerótica han sido establecidas por la *American Heart Association* (AHA), en tres tipos de lesiones tempranas (placas tipo I, II y III), y tres tipos de lesiones tardías maduras (placas tipo IV, V y VI) <sup>(42, 43)</sup>

Las lesiones tempranas consisten en:

- Tipo I: engrosamiento intimal adaptativo.
- Tipo II: estría grasa.
- Tipo III: engrosamiento intimal patológico.

Las lesiones tardías incluyen:

- Tipo IV: fibroateroma.
- Tipo V: placas fibrosas o calcificadas.
- Tipo VI: placas complicadas.

Recientemente, ha existido mucho interés en el concepto llamado placa vulnerable, es decir, placas en elevado riesgo de desarrollar trombosis superpuesta o hemorragia de la placa.

Virmani et al <sup>(44)</sup> han modificado la clasificación de la AHA con objeto de resaltar la variación de la morfología de la placa en relación con la aparición y la evolución de las complicaciones aterotrombóticas. En su clasificación, los estadios tardíos del desarrollo de la placa se dividen en ateroma de cápsula fibrosa, fibroateroma de fina cápsula, placa rota o erosionada curada y placas calcificadas. Esta clasificación enfatiza que las placas complicadas (trombosadas), pueden ser el resultado de una cápsula fibrosa o de la erosión del endotelio.

Engrosamiento intimal patológico	Proliferación de células musculares lisas, fibrosis intimal, lípidos extracelulares pero no núcleo lipídico o necrosis.
Ateroma de cápsula fibrosa	Núcleos lipídicos bien formados con cápsula fibrosa gruesa, libre de células inflamatorias (>200 µm en arteria carótida).
Ateroma de cápsula fibrosa fina	Gruesa capa de tejido fibroso inflamada con núcleos lipídicos subyacentes.
Placa rota	Trombo en la luz comunicado con núcleos lipídicos originado por ruptura de la cápsula fibrosa.
Placa erosionada	Trombo en la luz con ulceración endotelial. Los núcleos lipídicos pueden estar ausentes o ser pequeños, sin comunicar con la luz.
Lesiones calcificadas	

**Tabla 3** Clasificación de las lesiones ateromatosas, modificada de la clasificación de la AHA (39)

Estudios de Hasenstab señalan el factor tisular contenido en la placa aterosclerótica como responsable de la migración de célula muscular lisa de la capa media y neoíntima que se observan en modelos de agresión al vaso aterosclerótico y que podrían servir de explicación a la reestenosis de este tipo de arterias<sup>(45)</sup>

### 1.3.3. Mecanismos de daño celular endotelial.

La mayor parte de las enfermedades cardiovasculares (infarto de miocardio, accidentes cerebrovasculares), señaladas como principal causa de mortalidad en los países occidentales y la mayor parte de Asia<sup>(46, 47)</sup>, tienen su origen en la

aterosclerosis. La aterosclerosis parece iniciarse con una disfunción o lesión del endotelio vascular por causas mecánicas o por intervención de ciertos virus o toxinas. Esta lesión inicial puede agravarse por la intervención de células del sistema inmunitario, como monocitos o macrófagos, que van a liberar enzimas hidrolíticas y diversas especies radicalarias ( $O_2\cdot^-$  entre otras). Parece tener especial importancia en la generación de la aterosclerosis la oxidación de las proteínas plasmáticas LDL (*Low Density Lipoproteins*, proteínas de baja densidad) que participan en el transporte del colesterol<sup>(48)</sup>.

Los bien conocidos factores de riesgo de la aterosclerosis han sido implicados como contribuidores al daño endotelial. Recientemente se ha determinado la patogénesis del daño resultante por la actuación de estos factores de riesgo. A pesar que los mecanismos subyacentes pueden variar, el daño endotelial resultante es el factor iniciador común del desarrollo de aterosclerosis. La disfunción endotelial en el contexto de factores de riesgo cardiovascular como la hipercolesterolemia, la diabetes mellitus, tabaquismo crónico, así como la hipertensión depende de la producción de sustancias reactivas de oxígeno (ROS) implicadas en el estrés oxidativo y la consiguiente disminución en la biodisponibilidad de óxido nítrico.<sup>(32, 49, 50)</sup>

#### **a) Tabaco.**

El hábito tabáquico es un factor de riesgo independiente para el desarrollo de la aterosclerosis, pero el mecanismo inductor de aterosclerosis por el tabaco no está completamente explicado. Cerca de 5000 productos químicos son encontrados en un cigarrillo, la mayoría de los cuales han sido ya estudiados. El tabaco causa edema celular endotelial, mayor formación de proyecciones lumbales, edema subendotelial, pérdida de uniones endoteliales y engrosamiento de la membrana basal <sup>(51)</sup>. Estudios con nicotina aislada han demostrado efectos similares, además de una mayor frecuencia de muerte celular endotelial y menor pro-

porción de replicación celular <sup>(52)</sup>. Esta capacidad anormal de regeneración endotelial celular resulta en una incapacidad para reparar los lugares de daño endotelial. Por lo tanto, el hábito tabáquico no es tóxico únicamente para la célula endotelial, originando daño y muerte celular, sino que también inhibe la capacidad del endotelio para la reparación del daño causado.

Adicionalmente al daño directo sobre el endotelio, el fumar puede dañar indirectamente al endotelio a través de anormalidad en su funcionalidad. Los fumadores han resultado poseer niveles anormales de lipoproteínas plasmáticas, las cuales retornan a la normalidad al cesar de fumar. La elevación de lipoproteínas es otro mediador del daño celular endotelial. Además, está asociado con una producción anormal de prostaglandina, resultando un balance descompensado entre prostaciclina y trombosano A<sub>2</sub>. Este desbalance reduce el potencial anti-trombótico de la superficie endotelial, induciendo la agregación y adhesión plaquetaria <sup>(53)</sup>. El fumar inhibe la producción de NO, hecho que posee efectos adversos en la regulación vasomotora, la proliferación de las células musculares lisas y la adhesión de plaquetas y macrófagos. Una manifestación clínica de esta anormalidad en el metabolismo del NO es la reducción en la capacidad de los injertos con vena safena de dilatarse en fumadores, comparados con no fumadores <sup>(54)</sup>.

#### **b) Factores hemodinámicos: hipertensión.**

La hipertensión induce cambios morfológicos y funcionales sobre el endotelio. Las células endoteliales de pacientes hipertensos son edematosas y se proyectan más hacia la luz del vaso que en condiciones normales. Los vasos de pacientes hipertensos muestran proliferación del músculo liso vascular con engrosamiento de la membrana basal, acumulación subendotelial de fibrina, e incremento de fibronectina en la matriz extracelular. Niveles de factores de crecimiento como el TGF- $\beta$  y el PDGF se encuentran elevados, contribuyendo a la proliferación de células musculares lisas <sup>(55)</sup>. La relajación dependiente de endotelio es da-

ñada en los pacientes hipertensos a través de anomalías en el metabolismo del NO. El efecto de una infusión de acetilcolina en la liberación de NO es significativamente menor en hipertensos<sup>(56)</sup>. Multitud de estudios indican que la disfunción endotelial observada en pacientes hipertensos es el resultado, no la causa, de una elevación de la presión arterial. Parece que la severidad de la disfunción endotelial asociada con la hipertensión se relaciona con el grado de elevación de la presión sanguínea.

La aterosclerosis se observa solo en vasos sujetos a presión arterial, no se desarrolla en venas, pero ocurre comúnmente en injertos venosos colocados en la circulación arterial. Las lesiones ateroscleróticas tienden a aparecer en ciertas áreas, como los lugares de ramificación y división, indicando que fuerzas hemodinámicas también poseen un papel etiológico en la aterogénesis. Las elevadas fuerzas de cizalla en las bifurcaciones pueden originar la disrupción del endotelio, contribuyendo a la mayor frecuencia de aparición de lesiones en estas áreas <sup>(57)</sup>

### **c) Hiperlipidemia.**

La relación entre elevaciones de las lipoproteínas plasmáticas y la aterosclerosis se ha demostrado desde hace muchos años, pero la patofisiología de este daño celular inducido por las lipoproteínas ha sido recientemente esclarecida.

La lipoproteína LDL es convertida por las células endoteliales en su forma oxidada, la cual juega un papel significativo en la inducción del daño celular endotelial. La forma oxidada de la LDL destruye la relajación dependiente de endotelio, disminuyendo la producción y la liberación de NO por la célula endotelial, estimulando la producción endotelial de citoquinas y de factores de crecimiento <sup>(57, 58)</sup>. Adicionalmente, la forma oxidada de la LDL atrae monocitos e incrementa su adhesividad a la superficie endotelial.

#### **d) Diabetes mellitus.**

La diabetes mellitus tipo 1 y tipo 2 está asociada con un riesgo elevado de desarrollar enfermedad aterosclerótica cardiovascular: enfermedad coronaria, enfermedad vascular cerebral y enfermedad vascular periférica. La pérdida de la integridad funcional del endotelio parece ser responsable de las fases iniciales del proceso aterosclerótico, principalmente la adhesión celular, como de las fases siguientes hasta el episodio final: el episodio cardiovascular agudo.

Varios mecanismos potenciales explican el daño vascular observado en diabéticos. Las elevaciones de insulina y glucosa son estimuladores independientes de la proliferación de músculo liso <sup>(59)</sup>(Avena). Elevadas concentraciones de glucosa, incrementan la producción de colágeno endotelial tipo IV y fibronectina, además de la actividad de enzimas envueltas en la síntesis de colágeno. Este incremento motiva un engrosamiento de la membrana basal y contribuye a la producción excesiva de matriz extracelular vista en la aterosclerosis. Adicionalmente, concentraciones elevadas de glucosa han sido implicadas en originar una muerte celular acelerada e impedir la replicación celular en cultivos de células endoteliales <sup>(60)</sup>. La diabetes no solamente causa daño celular endotelial, sino que también disminuye la capacidad de las células endoteliales para regenerarse y reparar el daño. Los pacientes diabéticos poseen comúnmente asociadas otras enfermedades como hipertensión y dislipidemia, las cuales son también factores de riesgo de desarrollo de la aterosclerosis, factores que se agravan en caso de un mal control glucémico<sup>(61)</sup>. Las alteraciones de la función plaquetaria presentes en los pacientes diabéticos también parecen afectar al sistema de coagulación/fibrinólisis y a la formación de microémbolos. Estudios iniciales sugirieron que la endotelina 1, un potente vasoconstrictor, se encontraba elevada en los dos tipos de diabetes <sup>(62)</sup>, aunque estudios posteriores han puesto de manifiesto una falta de relación entre insulinemia, hiperglucemia y endotelina-1<sup>(63)</sup>, por lo que permanece sin aclarar la importancia de dicha relación.

La presencia de más de un iniciador del daño endotelial puede tener un efecto adictivo en la severidad del daño y la extensión de la disfunción celular endotelial, así como en la importancia del desarrollo y progreso de la aterosclerosis.

**e) Infección.**

La implicación del *citomegalovirus* (CMV), *herpesvirus* y de la *Chlamydia pneumoniae* como factores etiológicos de la aterosclerosis ha sido un tema emergente durante los últimos años. La infección por CMV se ha asociado con reestenosis tras la realización de una angioplastia coronaria así como con el desarrollo de aterosclerosis carotídea <sup>(64)</sup>(Nieto). Antígenos frente al CMV han sido aislados de placas carotídeas, y niveles elevados de anticuerpos frente a CMV parecen asociarse con engrosamiento íntimo-medial carotídeo. *C. pneumoniae* ha sido aislada de placas ateroscleróticas tanto carotídeas como coronarias <sup>(65)</sup> (Grayston). No obstante, aunque estos microorganismos son ubicuos en muchos tejidos y órganos, el no haber podido inducir experimentalmente las lesiones mediante la inoculación de los mismos en animales, deja en el aire el papel etiológico de los mismos en el desarrollo de la aterosclerosis. Es de cualquier modo posible que la concomitancia de la infección con otros factores pueda ser responsable de la génesis o exacerbación de la lesión aterosclerótica en algunos pacientes.<sup>(47, 66)</sup>



Adultos normales.	Mínimo engrosamiento intimal, puede ser excéntrico o difuso. Lámina elástica interna intacta, ocasionalmente pequeñas roturas. No inflamación significativa.
Aterosclerosis.	Engrosamiento fibrosal intimal excéntrico, depósitos de células grasas y lípidos en íntima y media. Neovascularización con hemorragias intinales y medias. Calcificación distrófica. Agregados adventiciales de células plasmáticas, linfocitos e histiocitos. Agregados intinales y medios de linfocitos T, especialmente en lugares de lesión. La complicación más importante es la ruptura de la capa fibrosa de la lesión con formación de trombo asociada.
Hipertensión sistémica.	Engrosamiento fibroso intimal concéntrico e hipertrofia media, especialmente en arteriolas. Cambios pronunciados en la fase acelerada o maligna, con necrosis fibrinoide. Dilatación aneurismática de arteriolas intracerebrales y capilares. Aterosclerosis incrementada.
Arteritis activa.	Inflamación aguda o crónica de la adventicia y la media. Edema mural, engrosamiento intimal reactivo y necrosis endotelial. Necrosis fibrinoide de la pares, con dilatación aneurismática ocasional.
Arteritis curada.	Engrosamiento desordenado fibroso intimal. Cicatrización medial con agregados parcheados de células inflamatorias crónicas. Capa media anormalmente prominente.

**Tabla 4 Cambios de los vasos sanguíneos con diferentes procesos patológicos, modificado de Gallager PJ and van der Wal AC en (26)**

#### 1.3.4. Hiperplasia intimal.

La hiperplasia intimal es la respuesta universal de los vasos a la agresión, describe un cambio estructural crónico que ocurre en arterias desnudas, venas

arterializadas e injertos protésicos. Su desarrollo puede ser subdividido cronológicamente en hiperaguda, aguda, y crónica. La hiperplasia intimal puede ser definida como la migración anormal y proliferación de células musculares lisas vasculares con el depósito asociado de matriz extracelular de tejido conectivo, lo cual es seguido del remodelamiento de este nuevo tejido. La biología de la hiperplasia intimal posee muchos aspectos comunes a la cicatrización de las heridas. Macroscópicamente, las lesiones crónicas parecen firmes, blanquecinas y homogéneas. El área involucrada es suave y uniformemente localizada entre el endotelio y la lámina elástica interna de una arteria o entre el endotelio y la capa media de un injerto venoso. El modelo de distribución de las lesiones intimaes hiperplásicas puede ser difuso a lo largo de un vaso, focal a nivel de una anastomosis o focal en el interior del vaso.

La clasificación sistemática de las lesiones intimaes arteriales han revelado un espectro de lesiones de la pared arterial desde el tipo I (alteraciones funcionales sin cambios morfológicos significativos), al tipo II (denudación endotelial sin lesión intimal o media), hasta el tipo III (denudación endotelial con lesión intimal y media) <sup>(67)</sup>(Ross). La angioplastia y la endarterectomía constituyen lesiones tipo III. Los injertos venosos experimentan unas lesiones generalizadas tipo I y II y lesiones focales tipo III en las anastomosis o en áreas de manipulación agresiva. La biología de la respuesta del vaso a la lesión es compleja y abarca diferentes mecanismos como son la coagulación, la inflamación, la proliferación celular, la migración celular, la síntesis de matriz extracelular y proteasa, así como el remodelamiento.

	<b>Luz del vaso</b>	<b>Pared del vaso</b>
<b>Estadio 1: Hiperagudo (minutos-horas)</b>	Denudación celular endotelial. Agregación plaquetaria Liberación de promotores de crecimiento	Lesión de células musculares lisas. Activación de las células musculares lisas. Expresión de proto-oncogenes. Liberación de promotores de crecimiento
<b>Estadio 2: Agudo (horas-semanas)</b>	Organización de trombosis Disminución tamaño células endoteliales. Liberación de inhibidores de crecimiento. Depósito de células progenitoras	Replicación medial de células musculares lisas. Migración medial de células musculares lisas Infiltración de leucocitos. Infiltración de células adventiciales Infiltración de células progenitoras. Síntesis de promotores de crecimiento Síntesis de inhibidores de crecimiento
<b>Estadio 3: crónico (semanas- meses)</b>	Reendotelización Cambio de las dimensiones de la luz	Replicación intimal de células musculares lisas. Síntesis de matriz extracelular por células musculares lisas. Remodelación de la matriz extracelular Síntesis de inhibidores del crecimiento Remodelación del vaso

**Tabla 5 Estadios del desarrollo de la hiperplasia intimal.**

Estudios basados en la realización de angioplastia como lesión controlada de la pared vascular han demostrado la cronología de acontecimientos tras la aparición de una agresión al vaso. Aunque no existe pérdida celular aparente de la capa media del vaso tras la lesión, se ha demostrado como aproximadamente el 20% del DNA total de la pared se pierde. Algo de esta pérdida tiene origen endo-

telial, pero la mayoría recae sobre las células de tejido muscular liso de la capa media <sup>(68)</sup>. Inmediatamente tras la lesión pueden ser identificados procesos de apoptosis a la 1 ó 2 horas y parecen desaparecer a las 4 horas. No se observan apoptosis en la pared tras 3 días pero tras 7 días, el 50% de las células muestran de nuevo signos de apoptosis y al día 14, el número de células apoptóticas ha disminuido marcadamente otra vez <sup>(69)</sup>.

La proliferación de las células musculares lisas en la capa media, las cuales normalmente alcanzan menos del 1% del total celular, alcanza una proporción superior al 40% tras 48 horas de la angioplastia <sup>(68)</sup>. La fracción de células proliferando en esta capa alcanza su máximo entre el 3º y 7º días para retornar a su estado basal un mes después de la lesión <sup>(70)</sup>. Esta primera fase de proliferación de células musculares lisas parece estar mediada por el factor de crecimiento fibroblástico básico (bFGF) liberado por células muertas y dañadas de la pared del vaso y aproximadamente entre el 80 y el 90% de esta respuesta puede prevenirse mediante anticuerpos bFGF. Cuatro semanas tras la lesión, la repuesta proliferativa de la capa media regresa a niveles basales <sup>(70, 71)</sup>. Al 8º día tras la lesión, células musculares lisas son observadas en la cara luminal de la lámina elástica interna, parece ser que migran a través de fenestraciones de la misma. El número de células musculares lisas de la íntima alcanza el máximo a las 2 semanas y sobre el 30% de las células musculares lisas de la media pueden migrar hacia la íntima. Esta migración celular requiere la degradación de la matriz circundante de cada célula por proteasas y la síntesis de nuevas moléculas de matriz. La migración de células musculares lisas desde la media a la íntima a través de la lámina elástica interna esta mediada en parte por el factor de crecimiento derivado de plaquetas (PDGF) <sup>(72)</sup>. Una vez en la íntima, aproximadamente el 50% de las células musculares lisas proliferan (una segunda fase de mitosis).

En la íntima, una segunda fase de proliferación celular comienza a partir del 7º día y alcanza un máximo el día 14, retornando a niveles basales el 28º día <sup>(70)</sup>. Puede continuar más allá de 12 semanas en aquellas áreas donde la re-

endotelización es más tardía. Esta segunda fase de replicación de células musculares lisas en la íntima parece estar mediada por factores autocrinos y paracrinos. El máximo engrosamiento de la hiperplasia intimal acontece a un mes y este rápido desarrollo es debido tanto a los elementos celulares como a la producción de proteoglicanos.

Asociadamente a los cambios en la íntima y en la media, ocurren cambios sustanciales en la adventicia, como son el incremento en la proliferación celular y la síntesis de factores de crecimiento. En la adventicia, existe un marcado infiltrado de células denominadas “miofibroblastos” a partir del día 2, que el día 14 pueden representar más del 50% de las células de la íntima <sup>(73)</sup>. La presencia de miofibroblastos es común en el proceso de curación de las heridas y permite la contracción de las mismas. Un fenómeno similar puede ocurrir en la curación del vaso. Vasos dañados pueden desarrollar retroceso elástico crónico o remodelación negativa, con resultados de pérdida de dimensiones de la luz sin incremento en el área de la neoíntima.

La extensión de la hiperplasia intimal que se desarrolla en un vaso depende de la longitud y la profundidad de la lesión <sup>(74)</sup>. Una mínima proliferación intimal ocurre cuando la media no se lesiona, pero la hiperplasia intimal se incrementa en proporción a la profundidad del daño en la capa media, indicando que la respuesta proliferativa refleja el daño directo sobre las células musculares lisas <sup>(75)</sup>. Además, la distensión de las células musculares lisas sin lesión celular endotelial significativa, resulta en una proliferación de las mismas. La longitud de la lesión influye sobre la duración del proceso de re-endotelización, la cual sucede desde los márgenes del área denudada y posiblemente a través de células endoteliales de los *vasa vasorum*. Tras una lesión profunda de la pared del vaso, el estrechamiento de la luz puede depender de la formación de hiperplasia intimal pero también de la remodelación de la pared del vaso. La lesión de la capa media se acompaña de una abundante proliferación celular de la adventicia <sup>(76)</sup>, la cual aporta células capaces de la contracción y la remodelación negativa.

- **Cascada de la coagulación.**

La respuesta inmediata del vaso a la lesión es la respuesta hemostática. La denudación endotelial expone a la matriz subendotelial y permite la adherencia plaquetaria y la agregación. La acumulación plaquetaria ocurre de una manera rápida pero dependiente del tiempo <sup>(77)</sup>. El subendotelio es cubierto totalmente por plaquetas inmediatamente tras la denudación, pero transcurridas entre 8 y 10 horas tras la lesión, el subendotelio expuesto se vuelve no reactivo a la plaquetas. Los niveles de plaquetas en la superficie disminuyen entre 3 y 7 días. La adhesión plaquetaria requiere la interacción del colágeno subendotelial con tres receptores glicoproteicos de la membrana de las plaquetas (GPIb, GPIc,/GPIIa, y GPIa/GPIIa), factor plasmático von Willebrand, y fibronectina. Las plaquetas adheridas liberan difosfonato de adenosina (ADP) y activan la síntesis de ácido araquidónico para producir tromboxano A<sub>2</sub>. El tromboxano A<sub>2</sub> actúa como un potente factor quemoatrayente y mitógeno de células musculares lisas, permitiendo un reclutamiento adicional de plaquetas. Una vez activadas, las plaquetas también liberan PDGF y los constituyentes de sus gránulos.

Las dos moléculas principales de la cascada procoagulante son el factor tisular y la  $\alpha$ -trombina. El factor tisular está presente sólo en la adventicia de los vasos normales. Tras la angioplastia, las células musculares lisas de la capa media incrementan su expresión de RNA mensajero de factor tisular, lo que puede estar mediado por PDGF, angiotensina II y  $\alpha$ -trombina <sup>(78)</sup>. EL factor tisular es detectable en la capa media transcurridas 2 horas de la lesión y se asocia con un incremento en su actividad a las 72 horas. Otros estudios han demostrado que el factor tisular puede ser identificado en las células musculares lisas de la neointima tras pasar de 2 a 8 semanas, sugiriendo que la neointima conserva un reservorio de actividad procoagulante. El factor tisular también contribuye al desarrollo de hiperplasia intimal por vías dependientes e independientes de la coagulación <sup>(45)</sup>. El incremento en el factor tisular prolonga la actividad procoagulante en la super-

ficie luminal, incrementa la acumulación trombótica y promueve la re-endotelización y el desarrollo de la neoíntima <sup>(45)</sup>.

La  $\alpha$ -trombina se puede unir específicamente a la matriz subendotelial, donde permanece activa y protegida de su inhibidor circulante, la antitrombina III, y contribuye a la activación plaquetaria y a la formación de fibrina. La  $\alpha$ -trombina es un potente mitógeno para las células musculares lisas vasculares, y sus efectos están mediados a través de una familia de receptores de trombina. También es un quemoatrayente que promueve la respuesta migratoria hacia el endotelio de las células musculares lisas. En los vasos no dañados, los receptores de trombina se encuentran en las células adventiciales. La expresión del gen del receptor de la  $\alpha$ -trombina es estimulada por el bFGF y tras 6 horas de la lesión de la pared del vaso, existe una expresión focal de receptor de  $\alpha$ -trombina en las células musculares lisas. Esta expresión continua localizada en la íntima a las 2 semanas <sup>(79)</sup>.

- **Inflamación.**

Tras la denudación, se produce una robusta respuesta inflamatoria, en la que se produce la adhesión de leucocitos polimorfonucleares y neutrófilos a la superficie del subendotelio. Comparadas con el endotelio sano, las células endoteliales en regeneración muestran una expresión elevada de moléculas de adhesión de células vasculares (VCAM), y moléculas de adhesión intervelular (ICAM). La expresión de VCAM-1 y de proteína quemoatrayente monocitaria -1 (MCP-1) acontecen 4 horas tras la lesión de las células musculares lisas. Éstas últimas continúan expresando en la superficie de la luz arterial niveles elevados de VCAM-1 y MCP-1 más tardíamente <sup>(80)</sup>. La expresión de ICAM-1 es intensa durante los dos primeros días en las células musculares lisas de la capa media. A los 10 días, las células musculares lisas muestran expresión tanto de ICAM como de antígenos clase II del complejo mayor de histocompatibilidad (MHC). Sin embargo, tras 30 días, la expresión de moléculas de adhesión celular en las células endoteliales y en

las células musculares lisas, retorna a niveles observados en vasos no lesionados. Asociado a este esquema secuencial de expresión de moléculas de adhesión, la adhesión de polimorfonucleares y monocitos ocurre de una manera dependiente del tiempo. Tras una hora de la lesión los polimorfonucleares se acumulan y su nivel de adhesión comienza a incrementarse hasta las 24 horas y se mantiene durante 5 semanas <sup>(81)</sup>. Los polimorfonucleares también pueden ser observados en la profundidad de la pared arterial incluso tras 8 días. Las células mononucleares se adhieren a los lugares denudados desde el día 1 al 42 y también pueden encontrarse profundamente en la lesión hiperplásica intimal. La máxima acumulación de macrófagos ocurre al día 14, pero la máxima actividad proliferativa de células musculares lisas ocurre el día 7, sugiriendo que los macrófagos juegan solamente un papel menor en la inducción inicial de la proliferación de células musculares lisas <sup>(82)</sup>.

- **Proliferación celular.**

El mecanismo exacto por el que la proliferación de las células musculares es iniciada, controlada, reducida y eventualmente suprimida, no está completamente entendido. Diversos factores de crecimiento pueden regular la proliferación de las células endoteliales, la proliferación y migración de las células musculares lisas y la secreción de matriz extracelular en la pared vascular.

Los factores de crecimiento fibroblástico (FGFs) son una familia de factores de crecimiento que pueden ser sintetizados tanto por células endoteliales como por células musculares lisas vasculares. Receptores de FGF son expresados por células musculares lisas tras la lesión vascular y concentrados en la superficie celular <sup>(83)</sup> y poseen un importante papel en la iniciación de la proliferación.

El sistema renina-angiotensina posee una gran importancia en el mantenimiento de la homeostasis cardiovascular. Los componentes del sistema local de renina-angiotensina están localizados primariamente en la superficie endotelial, pero también se encuentran en las células musculares lisas vasculares <sup>(84)</sup>. La en-



zima convertidora de angiotensina (ACE) es una peptidasa que convierte angiotensina I en angiotensina II e inactiva bradiquinina. El sistema local de renina-angiotensina está implicado directamente en las respuestas de los vasos a la lesión intimal. La actividad tisular local de ACE puede ser relacionada con el grado de hiperplasia intimal <sup>(85)</sup>, aunque inhibidores de ACE no reducen la hiperplasia intimal tras un daño arterial profundo. La angiotensina II induce hipertrofia de células musculares lisas y estimula la proliferación celular, aparentemente mediante su interacción con TGF- $\beta$ , bFGF y el receptor de factor de crecimiento epidérmico (EGFR) <sup>(86)</sup>.

- **Migración celular.**

Otro aspecto de la remodelación en todos los tejidos es la migración celular, la cual implica la regulación compleja de proteasas, integrinas y moléculas extracelulares. Puede ser fortuita (quemoquinesis) o dirigida (quemotaxis: migración hacia una proteína soluble; y haptotaxis: migración hacia una proteína insoluble de matriz). La migración celular requiere la iniciación de un programa celular de anclaje, liberación y contracción <sup>(87)</sup>. Diferentes eventos deben ocurrir para que las células musculares lisas atraviesen la matriz extracelular del vaso y entren en la íntima. Debe desarrollarse un gradiente de quimiotaxis, y las células deben poseer receptores sensibles a ese agente quemoatrayente. Una vez que las células musculares lisas han identificado y transducido la señal de quimiotaxis, las células sintetizan, secretan y activan proteasas que permiten la degradación de la red circundante de matriz extracelular. Tras liberarse de esta matriz, las células sintetizan unas nuevas moléculas de adhesión, proteasas y matriz que le permitan viajar a través del gradiente de quimiotaxis mediante una secuencia de extensión, unión, liberación y contracción celular.

El PDGF ha recibido la mayor atención como quemoatrayente para células musculares lisas vasculares <sup>(88)</sup>. De sus diversas isoformas el PDGF-BB parece jugar el papel más activo en la hiperplasia intimal tras la lesión vascular. Es un po-

tente mitógeno *in vitro* e induce una fuerte respuesta migratoria en células musculares lisas vasculares.

- **Proteasas.**

Las proteasas, incluyendo la plasmina, han demostrado poseer un papel en la hemostasis, inflamación, migración y proliferación celular, y remodelación de la matriz en la cicatrización de las heridas incluyendo la hiperplasia intimal <sup>(89)</sup>.

La plasmina se forma a partir del plasminógeno por una serie de activadores de este último: uPA (activador del plasminógeno tipo urokinasa), que activa el plasminógeno en la fase de fluido, y el activador del plasminógeno tipo tisular (tPA), la cual es más activa cuando está unida a fibrina. La actividad de uPA y tPA es modulada por inhibidores de la activación del plasminógeno 1 (PAI-1) y 2 (PAI-2). Tras lesiones en la carótida de la rata, existen un incremento dependiente del tiempo de la expresión de uPA y tPA y una mayor actividad de los activadores del plasminógeno en las células musculares lisas en la pared vascular, comparado con estados basales <sup>(90)</sup>. Una expresión elevada de proteína PAI-1 inducida por terapia génica en la carótida de la rata incrementa la trombosis y la regeneración celular endotelial e inhibe el engrosamiento intimal <sup>(91)</sup>.

Existen diversas metaloproteinasas de matriz (MMPs). En los vasos normales la MMP-2 se expresa constitutivamente y niveles activados elevados coinciden el 5º día tras la lesión vascular con la migración de células musculares lisas <sup>(92)</sup>. Adicionalmente, la expresión de MMP-9 incrementa a las 24 horas y coincide con el comienzo de la proliferación celular <sup>(92)</sup>.

- **Matriz extracelular.**

Las proteasas modulan la matriz extracelular. Existen evidencias que apoyan que alteraciones en la matriz extracelular pueden inducir un cambio fenotípico en las células musculares lisas vasculares de un fenotipo contráctil a uno proliferativo. Cuando las células musculares lisas están libres de su matriz extracelular

y se dispersan en una capa unicelular, cambian sus características hacia un fenotipo claramente sintetizador. Estas células comienzan una síntesis y secreción de grandes cantidades de colágeno, elastina y proteoglicanos. La síntesis por las células musculares lisas de estos componentes de la matriz extracelulares puede ser regulada por citoquinas y factores de crecimiento <sup>(93)</sup>. La actividad de varias enzimas involucradas en la síntesis de cadenas de condroitín sulfato también se incrementa durante la fase proliferativa de las células musculares lisas vasculares.

Con el tiempo las células musculares lisas de la íntima muestran una predisposición disminuida a la replicación y comienzan a producir grandes cantidades de matriz extracelular. Aunque el número total y el volumen de células musculares lisas permanecen constantes tras 12 semanas, la fracción celular es menor. Este lento incremento de la hiperplasia intimal es el resultado de la síntesis y la acumulación de componentes de tejido conectivo como colágeno y proteoglicanos <sup>(94)</sup>.

Los cambios en la matriz extracelular no ocurren independientemente de los cambios en las células musculares lisas. Las células sienten estos cambios a través de integrinas. Las integrinas son células esenciales de la superficie celular que permiten a la célula interactuar con su entorno y más particularmente con los componentes individuales de la matriz extracelular. Un pico en la expresión de su mRNA se observa a los 2 días tras la lesión vascular y permanece elevada 14 en la hiperplasia intimal <sup>(95)</sup>.

Una de las principales citoquinas implicadas en el control de la respuesta de la matriz extracelular es la TGF- $\beta$  (Factor de crecimiento transformador  $\beta$ ). En las células musculares lisas, el TGF- $\beta$  es un potente inhibidor de la migración y la proliferación pero también induce la producción de PDGF. El TGF- $\beta$  es un factor importante que regula la matriz extracelular estimulando la producción de proteoglicanos, colágeno y fibronectina, así como regulando los receptores de esas proteínas <sup>(96)</sup>. También disminuye la secreción de proteasas e incrementa la for-

mación de inhibidores de proteasas, resultando la estabilización de la matriz de tejido conectivo.

- **Factores hemodinámicos.**

La distensión aguda de un vaso sin originar daño celular endotelial sustancial, resulta en un bajo nivel de proliferación de células musculares lisas. La deformación de las células musculares lisas favorece la activación de quinasas, constituyendo un mecanismo adicional para su proliferación. Dobrin et al <sup>(97)</sup> han demostrado que la deformación producida por la tensión de cizallamiento que origina el flujo sanguíneo se correlaciona con la hiperplasia intimal, mientras que la deformación de la pared en sentido circunferencial está relacionada con el engrosamiento de la capa media de los injertos venosos autólogos utilizados como bypass arterial.

#### **1.4. Técnicas de oclusión vascular.**

Es posible lograr el control temporal de la circulación en los vasos por diferentes métodos, consiguiendo una oclusión parcial de la luz, o bien una oclusión total, dependiendo del objetivo. Existen métodos intravasculares y métodos extravasculares. El tipo de vaso, el objetivo quirúrgico y el grado de lesión vascular preexistente son los factores que facilitarán la elección de unos en detrimento de otros. La práctica de la oclusión vascular temporal exige evitar la lesión de la íntima o la fragmentación de una placa de ateroma. Una tracción excesiva o la aplicación de un clamp en forma y ángulo inadecuados pueden ocasionar una lesión parietal y el fracaso ulterior de la técnica.

La clasificación más habitual de los métodos de oclusión vascular atiende a desde donde se actúa sobre el propio vaso, desde el interior del mismo, o bien desde el exterior. En este último caso, la compresión del vaso puede ejercerse

mediante el aplastamiento paralelo de las paredes, o bien a través del estrangulamiento de toda su circunferencia.

#### **1.4.1. Métodos Intravasculares:**

##### **1.4.1.1. El balón de Fogarty.**

En 1963, Thomas Fogarty patentó el catéter de balón de embolectomía, que consistía en un catéter con un pequeño globo inflable en la punta. Una vez insertado y confirmada la correcta colocación, el catéter puede ser hinchado desde el exterior con aire o líquido. El diseño de este catéter tenía como objetivo el remover coágulos sin necesidad de cirugía mayor y fue considerado el comienzo de la cirugía no invasiva. Hoy en día, la utilización del balón de Fogarty en diferentes dispositivos diseñados por Fogarty u otros inventores, permiten multitud de diferentes procedimientos no invasivos, como la implantación de stents, o la toma de muestras en biopsias. La utilización de catéteres de Fogarty con fines de oclusión vascular se suelen limitar a situaciones en los que no se puede acceder al vaso mediante disección y a la oclusión de vasos viscerales. El catéter se introduce a través de una pequeña incisión en el vaso y una vez localizado el balón en la zona a ocluir se llena el mismo con suero u otro líquido estéril.

Diferentes lesiones por la utilización del catéter de Fogarty han sido descritas<sup>(98, 99)</sup>: rotura de la arteria por el inflado del balón, perforación de la arteria con la punta del catéter, rotura del balón y embolización de fragmentos del mismo, y desgarros, disecciones o roturas en la íntima. También la utilización de un calibre excesivo para el vaso a ocluir, o un llenado excesivo del balón, determina la aparición de lesiones<sup>(74)</sup>.

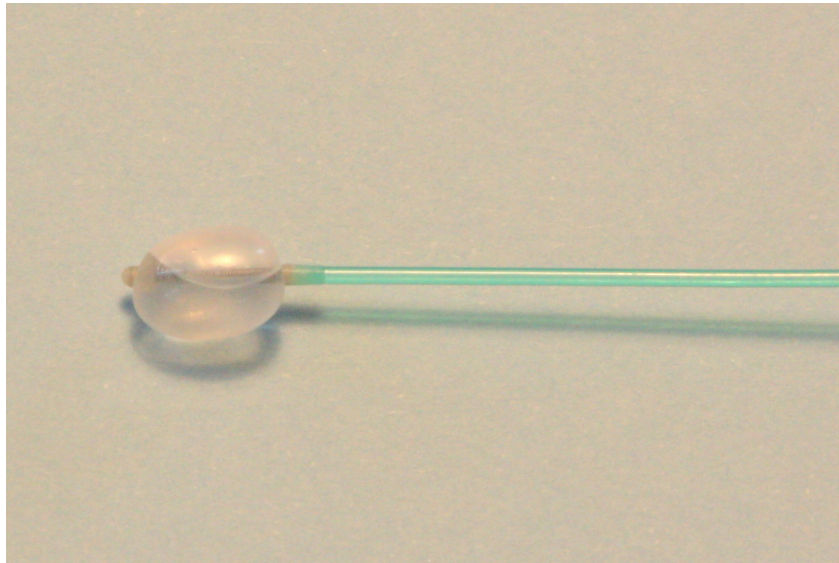


Figura 9 Detalle de un catéter con balón de Fogarty inflado

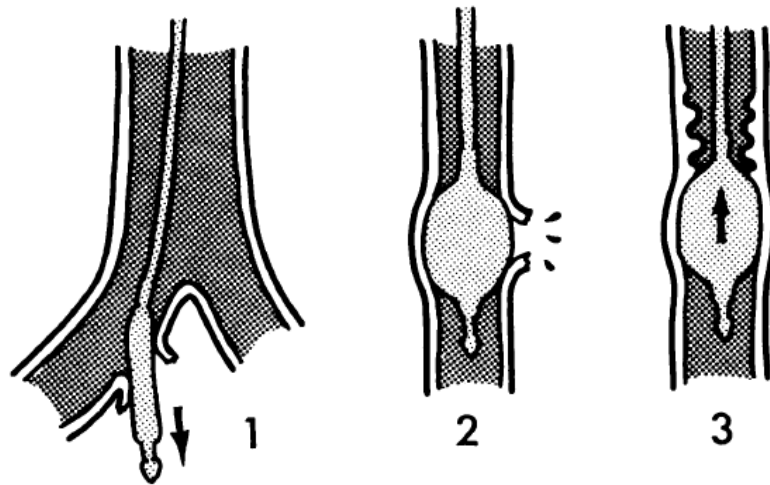


Figura 10 Tipos de daños arteriales por catéter de Fogarty: Perforación arterial, ruptura arterial y daños en la íntima. Modificado de (83)Foster1970, pág 973

#### 1.4.1.2. *El Florester Internal Vessel occluder*

Los oclusores Flo-Rester® se utilizan para ocluir de forma interna vasos sanguíneos durante anastomosis, colocación de stents vasculares, control de sangrado durante realización de bypass o reparación vascular<sup>(100)</sup>.

Los Flo-Rester se componen de dos bulbos de silicona ubicados en los extremos distales de un eje flexible. Una lengüeta sobre una cuerda está conectada al punto medio del eje flexible formando así, una "T". Los bulbos y la lengüeta de Flo-Rester son radiopacos. Los bulbos oclusores se introducen en sentido proximal y distal a través de la apertura del vaso. Una lengüeta permite retirar fácilmente el Flo-Rester antes de realizar las últimas suturas.

Como inconvenientes señalar que dificulta severamente la realización de la línea de sutura<sup>(16)</sup>

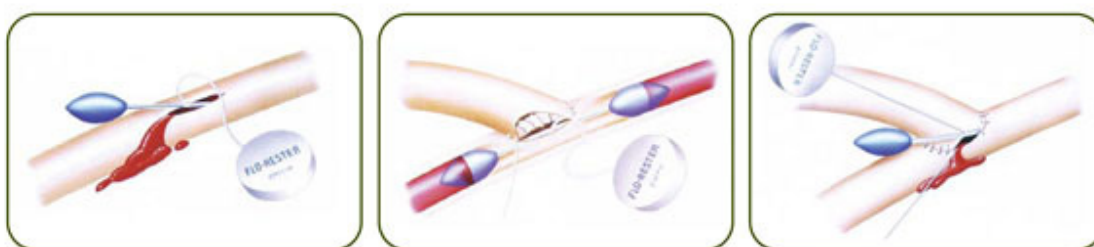


Figura 11 Internal Vessel Occluder, modificado de:  
[http://www.synovissurgical.com/flo\\_rester\\_internal\\_vessel\\_occluder.php](http://www.synovissurgical.com/flo_rester_internal_vessel_occluder.php)

#### 1.4.1.3. *El Poloxámero 407*

El poloxámero 407 (LeGoo-XL®, Pluromed Inc) es un copolímero en bloque patentado como método para el control biológico de fluidos a través de la formación in situ de un tapón biocompatible. Es un gel soluble en agua que solidifica a temperatura corporal y puede emplearse como oclusor temporal intravascular. Tras ser utilizado, no precisa ser retirado, sino que se disuelve mediante la aplicación de frío directamente sobre el vaso. Una vez disuelto no puede regresar

al estado de gel por ser imposible conseguir de nuevo la concentración necesaria. El material diluido pasa a la microcirculación y se excreta por orina. Este método evita toda lesión intimal aunque Raymond describe una elevación transitoria de triglicéridos en la bioquímica sanguínea <sup>(101)</sup>. Su eficacia no depende del grado de aterosclerosis o calcificación de la pared vascular, y tampoco su utilización puede causar un mayor grado de lesión en estos casos.

Varios trabajos han evaluado el empleo del poloxámero 407 en la oclusión temporal de arterias coronarias en cirugía cardíaca <sup>(102, 103)</sup> o en arterias renales <sup>(104)</sup>, también hay trabajos realizados en arterias con patología previa<sup>(105)</sup>, para la realización de anastomosis vasculares periféricas<sup>(106)</sup> y de forma experimental para determinar su capacidad como método sustitutivo de los clamps microvasculares<sup>(107)</sup>. El poloxámero 407 supone un método alternativo e innovador de interrupción del flujo sanguíneo que evita los problemas de lesión de otros métodos, y que es completamente funcional aún con lesiones preexistentes como la calcificación parietal o aterosclerosis de la pared vascular, permitiendo asimismo un adecuado acceso quirúrgico.

#### **1.4.2. Métodos Extravasculares:**

##### **1.4.2.1. Métodos “Tangenciales”: Clamps Vasculares**

Desde que Guthrie en 1903 sugiere la importancia de un clamp “atraumático”, éstos han ido modificándose intentando conseguir el cierre del vaso con el mínimo efecto traumático sobre la pared. A lo largo de la historia han ido apareciendo nuevos clamps vasculares, tanto a nivel de cirugía convencional como de microcirugía. Así, pioneros en la cirugía vascular como Potts (1948), De Backey (1965) o Fogarty (1966 y 1985) introdujeron en su día modelos novedosos. Más tarde han ido apareciendo otros modelos que intentan mejorar las propiedades



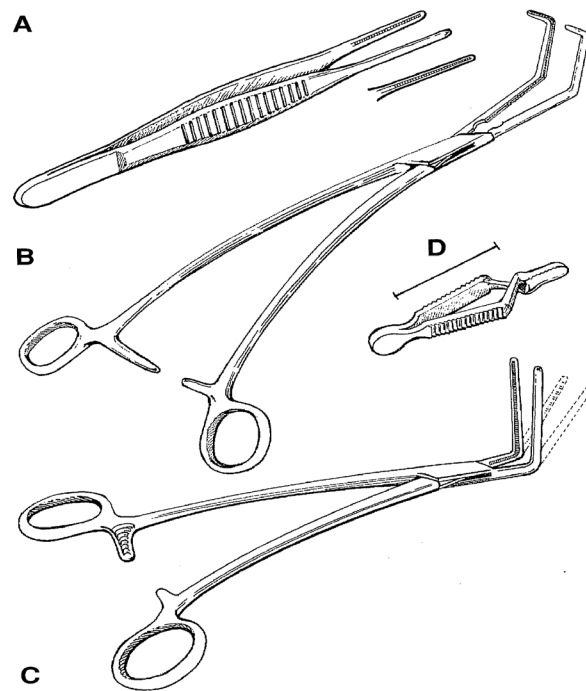
de los anteriores, con diseños de clamps quirúrgicos (Stone HH, Trusler GA 1965, Grant PA 1988), y también de clamps de microcirugía (Khodadad G 1967, Malis LI 1970, Andrews BT 1986, Govila A 1989).

La evolución de los clamps vasculares o pinzas hemostáticas ha ocurrido en tres etapas <sup>(108)</sup>:

- a) Desarrollo de pinzas de ligadura para hemostasia directa: Celso (siglo I ac), Paré (1582), Heister (1743).
- b) Desarrollo de pinzas atraumáticas que facilitan la reconstrucción vascular o la anastomosis mediante la oclusión temporal de los vasos: Höpner (1903), Stitch (1907), Jeger (1913).
- c) Construcción de pinzas tangenciales, las cuales, al ocluir parte del vaso permiten la continuidad del flujo sanguíneo y hacen posible la reconstrucción o la anastomosis de vasos de grueso calibre mediante la técnica látero-lateral. La primera pinza o clamp de oclusión tangencial fue desarrollada por Friedrich Trendelenburg en 1908 cuando estableció el tratamiento postoperatorio del embolismo de la arteria pulmonar. Esta pinza fue posteriormente modificada por Meyer (1927) y Satinsky (1950).

Las pinzas arteriales tienen formas diversas. Están pensadas para evitar lesiones del vaso, y en particular de la íntima y sus placas ateroscleróticas. El objetivo en el diseño de pinzas y clamps vasculares es tomar la pared del vaso sin deslizarse ni provocar daños en el mismo. Esto se logra mejor con una superficie de agarre consistente en varias hileras interdigitantes de dientes, ejemplificados por la pinza tisular atraumática DeBakey, clamp tangencial de Satinsky, clamp de Cooley o clamp bulldog DeBakey sin mango. Todos estos instrumentos tienen una superficie de agarre atraumática y el clamp bulldog es de utilidad en los procedimientos que requieren una exposición limitada o en la reparación de los vasos más pequeños en los cuales los mangos pueden crear inconvenientes en el campo

quirúrgico. Los clamps como el de Kelly o pinzas de Halsted toman los tejidos comprimiéndolos y se consideran demasiado traumáticos para ser empleados sobre los tejidos vasculares.<sup>(109)</sup>



**Figura 12: Distintos tipos de clamps vasculares, A: Pinza DeBakey, B: Clamp vascular Satinsky, C: Clamp vascular Cooley, D: Bulldog vascular DeBakey, modificado de <sup>(110)</sup>**

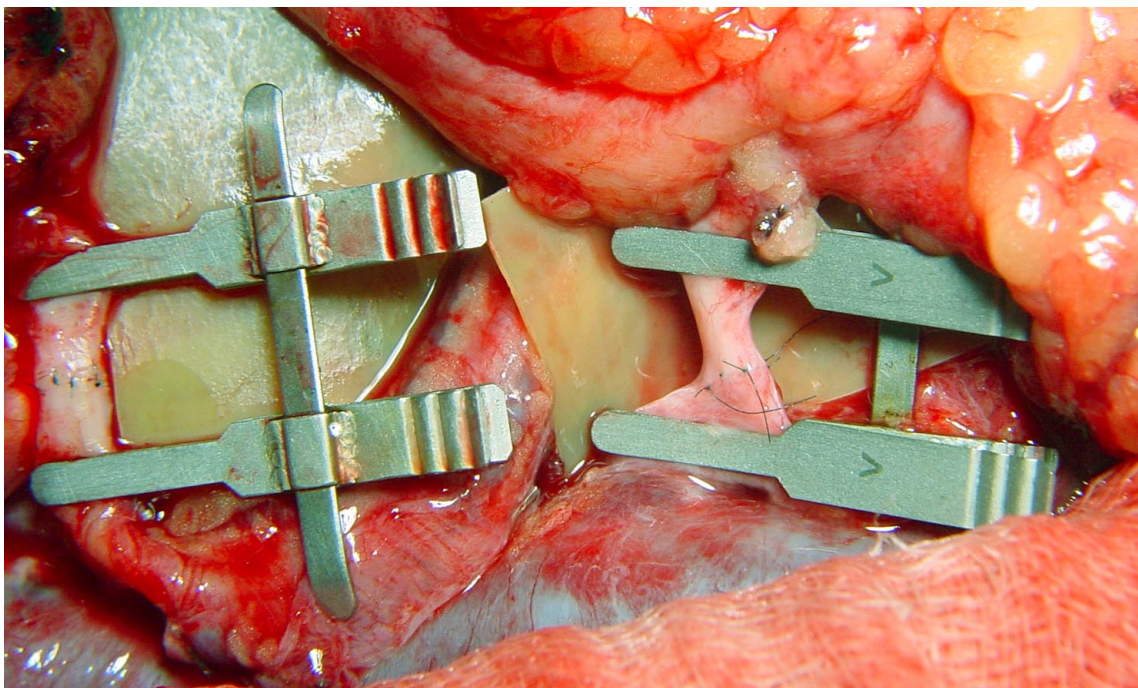
Existen distintos tipos de clamp vascular, unos maleables, que carecen de resorte ni dispositivo y en los que la presión de cierre viene determinada por la presión que el ejerza el cirujano. Otros, clips de resorte, diseñados con un pivote en los que la presión de cierre viene determinada por la deformación de dicho resorte. Finalmente los clamps tipo alfa clips en los que tampoco existe resorte y la presión de cierre viene determinada por la deformación de todo el clamp.

El clamp vascular ideal tiene ejes y ramas moderadamente flexibles; esto hace posible conferirle la presión adecuada. En el caso de la existencia de una

cremallera con varias ranuras o dientes, estas permiten al cirujano estimar al tacto el grado en que el clamp deberá ser cerrado. Esta característica ofrece ventajas importantes, por ejemplo en el caso de vasos en los que el clamp ha de ser liberado gradualmente, como es el caso de la aorta abdominal y particularmente de la aorta torácica descendente.

En cuanto al material de clampaje utilizado en las técnicas microquirúrgicas, la génesis de la instrumentación microvascular<sup>(110)</sup> data de los años 30 y progresó mucho más a partir de 1952 con la creación de la Asociación de Investigación de Instrumentación Microquirúrgica. Las mejoras iniciales de la microinstrumentación incluyeron anillas a resorte, cremalleras, seguros, empuñaduras cortas y el empleo de nuevas aleaciones metálicas. Para reducir la cantidad de vibración y daño vascular se crearon instrumentos neumáticos, hidráulicos, eléctricos y manuales. En poco tiempo estos instrumentos motrices se volvieron obsoletos debido al mantenimiento, reducida precisión y dificultades en la realización de las anastomosis vasculares. Los cirujanos plásticos comenzaron a modificar el equipamiento oftálmico y neuroquirúrgico para su propio empleo específico. Los primeros instrumentos consistían en pinzas de joyero, portaagujas sin cremalleras, microscopios de disección y cauterios bipolares modificados. Se desarrollaron clamps microvasculares atraumáticos que podían aproximar vasos seccionados para la anastomosis microvascular. Los clamps microvasculares del mismo modo que los empleados en macrocirugía, deben ser atraumáticos pero tener presión de cierre adecuada para prevenir la hemorragia intraoperatoria. Las hojas deben ser planas para dispersar la presión con uniformidad a través del vaso y deben tener una superficie rugosa para sostener el vaso con precisión. También deben ser de fácil aplicación con presión digital o aplicador de fórceps. La mayoría de los clamps tienen la pequeñez adecuada para adaptarse al campo operatorio pero con el suficiente tamaño para ser manipulados con facilidad. Están disponibles en diversos tamaños con presión de cierre variable para acomodarse a los diferentes tamaños vasculares.

Como resultado de los trabajos de Acland, Buncke, Tamai y otros cirujanos, se diseñaron muchos instrumentos diferentes en forma específica para cada necesidad. Los cirujanos en la actualidad disponen de un amplio conjunto de instrumentos microvasculares, algunos sofisticados y otros básicos. Pero lo cierto es que aún antes de existir disponible ningún clamp microvascular comercial con características ideales, algunos investigadores ya se preocupaban de definir estas características<sup>(20)</sup>: Pequeño tamaño, peso ligero, simplicidad mecánica, calibrado para aplicar menos de 30 gr/mm<sup>2</sup> de presión para no dañar el vaso, que no se deteriore fácilmente por la presencia de sangre, autoclavado o uso repetido, y con brazos lisos pero que no resbalen.



**Figura 13** Detalle de anastomosis vasculares microquirúrgicas con dos clamps vasculares dobles.

No pocos autores han relacionado el empleo de clamps con complicaciones vasculares como la aparición de desgarros y flaps intinales, fenómenos de trombosis o incluso disecciones de aneurismas. Es preocupación del cirujano desde los

primeros avances en reconstrucción vascular el daño que los distintos clamps podían causar en los tejidos<sup>(111)</sup>. Los diferentes estudios llevados a cabo sobre lesiones arteriales inducidas por clamps coinciden en señalar que la aplicación de éstos invariablemente produce un cierto daño en los vasos, ya sean de características normales o patológicas. Este daño es morfológico, pues se produce una pérdida de la capa de células endoteliales y una desestructuración de la capa muscular. Pero también se producen alteraciones funcionales, pues el endotelio modula el tono arterial, ya que distintos vasodilatadores, tanto endógenos como exógenos, como la acetilcolina, la histamina o la bradicinina son endotelio-dependientes, tal y como ha sido descrito en páginas anteriores.

Richling<sup>(18)</sup> publicó un estudio realizado en ratas donde se valoraba el efecto del clampaje temporal y se realizaba una valoración morfológica por el microscopio electrónico de la afectación endotelial. Se comparaban distintos tiempos de clampaje y varios clamps con distintas presiones, así como distintos diámetros arteriales. En el estudio se mostró una mayor importancia en el tiempo de clampaje que en la fuerza del mismo en relación al grado de lesión producida.

La técnica del clampaje externo con “presión controlada” se ha descrito como un método efectivo de oclusión vascular, al obviar el desarrollo de fuerzas excesivas sobre la pared vascular, lo que puede prevenir la aparición de daños vasculares y alcanzar mejores resultados quirúrgicos <sup>(21)</sup> (Darcin). Diferentes trabajos comparativos entre clamps <sup>(3, 112)</sup> señalan al atraumático de Fogarty como uno de los que menor daño producen. Aún así, recientes estudios realizados en humanos<sup>(113)</sup> confirman que incluso este tipo de clamp puede producir alteraciones no despreciables.

#### 1.4.2.2. Métodos “Circunferenciales”

Los métodos que comprimen el vaso mediante la “estrangulación” de todo su perímetro se aplican mediante lazos o torniquetes:

##### a) Lazo de Potts - Bandas de silicona

El lazo de Potts, o una doble vuelta con cinta de silicona, fue recibido con gran entusiasmo como un método para evitar la aplicación de clamps vasculares, los cuales, a pesar de sus dientes “atraumáticos”, son capaces de lesionar los vasos, particularmente las arterias enfermas en las que existe una considerable placa aterosclerótica o una calcificación parietal. Además dicha lesión, puede desembocar en una estenosis fibrosa.

Típicamente, los dos extremos del doble lazo son estirados para cerrar la luz del vaso, sin aplicar demasiada tensión. La tubuladura de Silastic® (elastómero de silicona), cinta umbilical humedecida, seda fuerte u otro material de sutura o bandas de goma estériles han sido los materiales más utilizados para la ejecución de esta técnica, y pueden ofrecer un método económico para el control vascular. Con lazadas dobles alrededor de un vaso y clampado a un paño fuera del campo operatorio, estos materiales ofrecen un excelente método para controlar y manipular los vasos realizando con ellos un lazo de Potts sin el agregado de clamps dentro del área de la intervención.

Existe la creencia de que son mínimamente traumáticos cuando se emplean para el control o la oclusión de vasos porque se postula que el daño endotelial provocado es menor que el inducido por clamps vasculares <sup>(15, 114)</sup> por una mayor dispersión de las fuerzas mecánicas de oclusión. No obstante el hecho de que la lesión provocada por clamps vasculares es proporcional a la fuerza de oclusión aplicada también es extrapolable al empleo de *vessel loops*, aunque cuando se emplea la fuerza mínima de oclusión se produce un daño endotelial muy pequeño <sup>(17)</sup>. Vesseloops® es una marca registrada que hace referencia a lazos de silicona

empleados para la oclusión o retracción de vasos, incluyendo arterias, venas, uréteres, conductos espermáticos, nervios, etc. Se presentan en varios colores, lo que permite la más fácil identificación de las estructuras durante los actos quirúrgicos. Presentan una sección elíptica.

### **b) Torniquete de Rumel**

El Torniquete de Rumel fue ideado por William Ray Rumel, cirujano torácico nacido el 25 de marzo de 1911 en Salt Lake City, Utah, Estados Unidos de América<sup>(115)</sup>. Rumel tuvo un poderoso impacto en su especialidad; profundamente respetado y admirado, además de un gran cirujano fue un innovador e inventor que diseñó diferentes instrumentos como los Fórceps de Disección de Rumel, el Clamp Miocárdico de Rumel, el Torniquete Auricular de Rumel (todavía en uso). En ocasiones se encuentra este sistema referido como el torniquete de Rummel, un error tipográfico perpetuado durante años <sup>(115)</sup>.

El Torniquete de Rumel es un mecanismo sencillo, una cinta umbilical humedecida, una sutura o una banda elástica de poloxámero de silicona, es colocada alrededor de la arteria y gracias a un gancho metálico es pasada a través de un segmento corto de catéter. La arteria puede ser cerrada mediante la presión de la cinta hacia el catéter, aprisionando la arteria y asegurada la aplicación de unas pinzas entre la cinta y el catéter. Permite repetidas liberaciones y reoclusiones, y es particularmente útil para la inserción de catéteres intravasculares. Su aplicación forzada puede originar también daño arterial. Tampoco es un método seguro de control para arterias severamente calcificadas. Resulta ser un método eficaz para lograr hemostasia en cirugía laparoscópica evitando abrir un nuevo puerto para otro tipo de sistemas como clamps más voluminosos<sup>(116)</sup>.



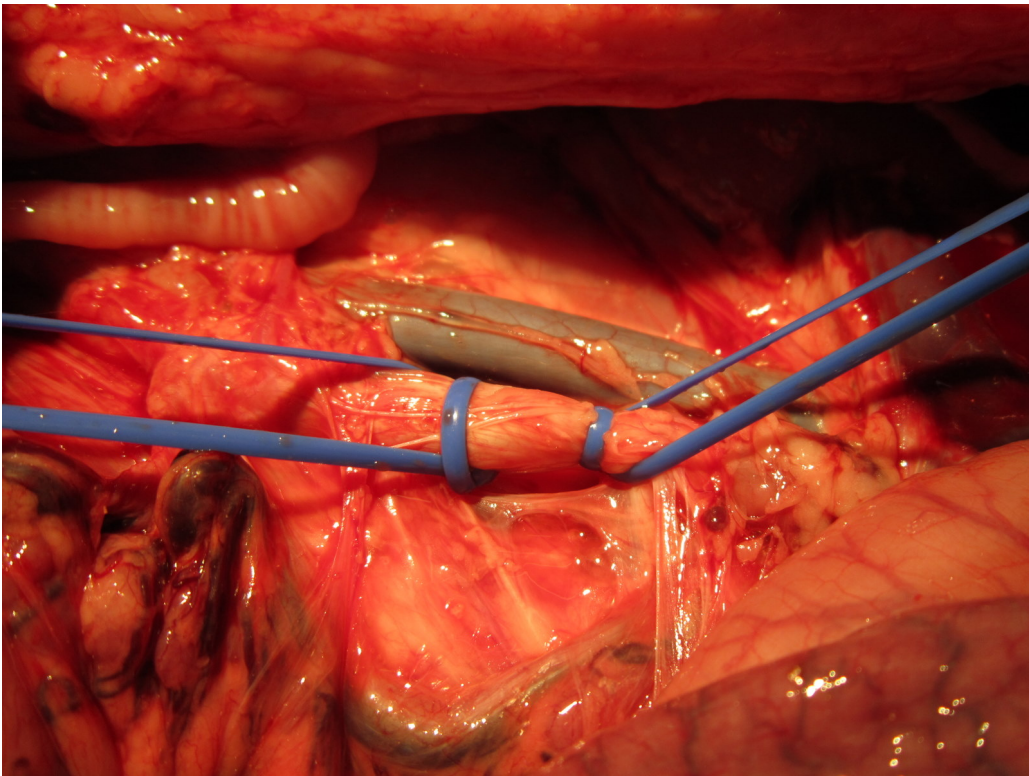


Figura 14 Lazos vasculares en aorta abdominal de cerdo

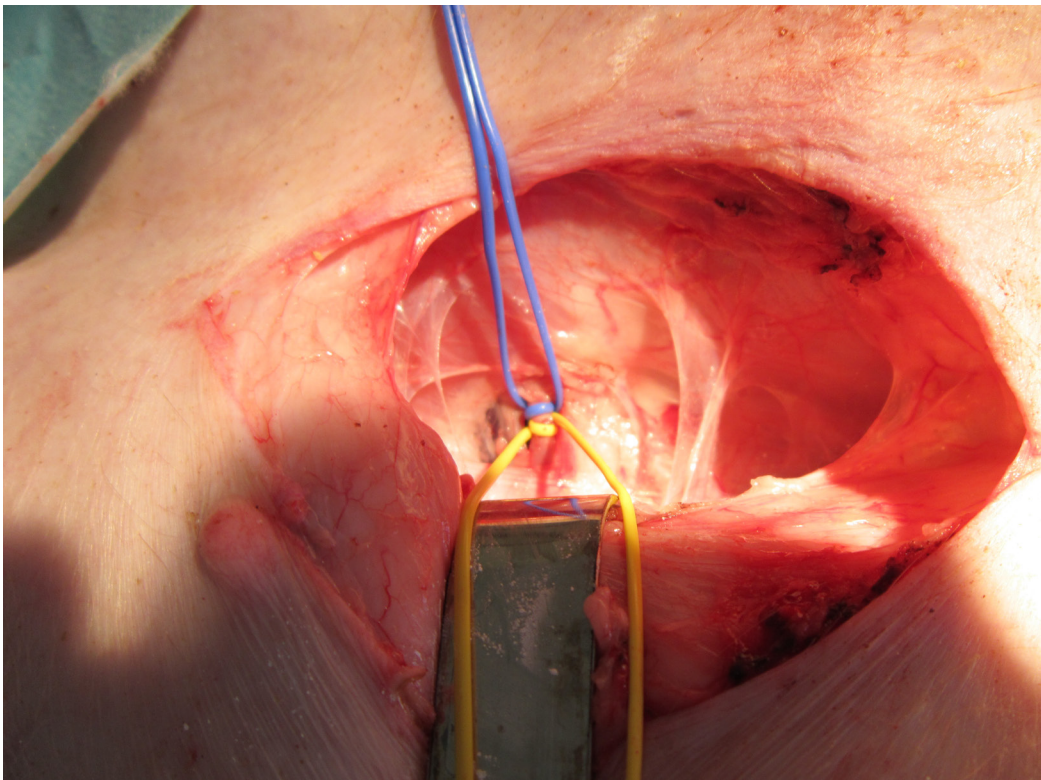


Figura 15 Lazos vasculares en femoral de cerdo



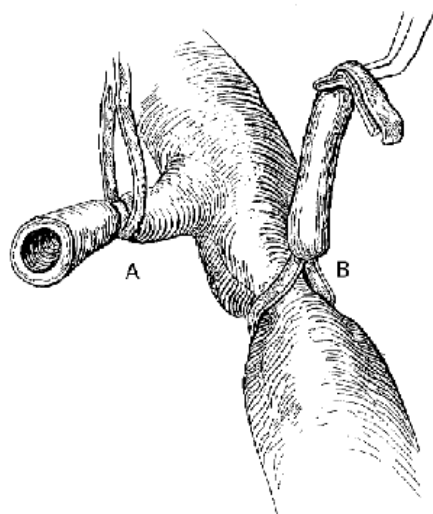


Figura 16 Lazo de Potts (A) y Torniquete de Rumel (B), modificado de <sup>(109)</sup>

### 1.4.3. Microcirugía.

Las anastomosis microvasculares son una práctica de rutina en cirugía plástica y reconstructiva. La lesión microvascular está determinada por la presencia de material de sutura con superficie no fisiológica y trombogénica en la luz del vaso en caso de las anastomosis convencionales, por la ruptura intimal debida a la manipulación de los extremos vasculares y por el traumatismo del microclamp vascular.

Existen diferencias entre las arterias y las venas. Las arterias responden de una manera más sensible que las venas al incremento de la fuerza de oclusión y el tiempo de clampaje. Las arterias muestran una mayor respuesta traumática a una fuerza de oclusión doblemente mayor que a un tiempo doble de oclusión. En las venas, dicha diferencia es menos marcada. Incluso un pequeño incremento en la fuerza de oclusión produce una marcada reacción tisular, mientras que el tiempo de aplicación es menos importante. Las arterias muestran las evidencias de la lesión principalmente a nivel de la túnica media, mientras que la íntima no responde de una manera específica, no existiendo esta diferenciación en las venas <sup>(117)</sup>.

### **1.5. Lesión histológica de la oclusión vascular extraluminal.**

Existe una respuesta inflamatoria tras la lesión vascular que induce estenosis a través de una respuesta celular, molecular y genética <sup>(118)</sup>. Sin embargo, la relación entre inflamación y estenosis es compleja y sólo entendida en parte <sup>(119)</sup>. La inflamación estimula la migración y la proliferación de células musculares lisas, con infiltración leucocitaria añadida para formar una lesión intermedia. Si estas respuestas continúan su efecto, puede incrementar el grosor de la pared arterial, que se compensa con una dilatación gradual, por lo que la luz del vaso, en los primeros momentos, permanece inalterada, gracias al fenómeno denominado “remodelación” <sup>(67)</sup>.

Muchos de los estímulos a nivel transcripcional son provocados por:

- a) Factor nuclear-kappa B (NF- $\kappa$ B): encargado de la respuesta inflamatoria y proliferativa <sup>(120)</sup>. Su activación ha sido identificada en lesiones ateroscleróticas humanas.
- b) *Heat shock proteins* (HSPs): se inducen en diversos estados de shock como calor, sustancias tóxicas, lesión, cirugía, e incluso tras estrés psicológico <sup>(121)</sup>.

Células progenitoras derivadas de médula ósea han sido implicadas en la reparación vascular. Pueden constituir una fuente de células neointimales, que contribuyen a la estenosis y pueden diferenciarse hacia células musculares lisas <sup>(122)</sup>. Aparte de células derivadas de precursores de la médula ósea, las células dendríticas también están envueltas en la formación temprana de neointima. Las células dendríticas inducen una respuesta inmunitaria primaria y su número incrementa vertiginosamente gracias a varios eventos inflamatorios <sup>(123)</sup>.

Células inflamatorias son reclutadas en respuesta al daño vascular agudo <sup>(124)</sup>. Estas células pueden nacer en la sangre y diferenciarse hacia células endoteliales, macrófagos, células dendríticas y células musculares lisas. Las células

dendríticas juegan un papel primordial en la respuesta inmunitaria. Están presentes desde el principio en todos los estadios de la reacción a la lesión y en contacto con linfocitos <sup>(125)</sup>. Se encuentran en la porción más profunda de la íntima, en la media y en la adventicia, lo que sugiere que aunque no todas las células alcancen la luz del vaso, se diferencian dentro de la pared arterial, jugando un papel regulador en la remodelación de la pared del vaso.

Forte et al. en 2001 <sup>(24)</sup> mediante clampajes de 10 segundos de la carótida de la rata obtuvieron marcadas restenosis debidas a proliferación neointimal y remodelación negativa. Demostraron la implicación de varios genes en estos procesos como el c-myc, receptor de angiotensina II 1, Bcl-2, Bax  $\alpha$ , Rb y Rb2.

## **1.6. Modelo experimental.**

### **1.6.1. Características anatómicas de la arteria carótida de la rata.**

El cayado aórtico en la rata cruza primero ventral a la tráquea y posteriormente gira dorsal a la izquierda de la misma, continuando entonces como aorta descendente. Desde el cayado de la aorta surgen las siguientes ramas: El tronco braquiocefálico (innominado), la arteria carótida común izquierda y la subclavia izquierda.

Tronco braquiocefálico: Se dirige cranealmente y ligeramente a la derecha hasta el nivel de la articulación esternoclavicular, donde se divide en las arterias común carótida derecha y subclavia derecha.

Las arterias comunes carótidas derecha e izquierda irrigan la cabeza y el cuello, cada arteria común se divide en carótidas externa e interna.

La arteria común carótida derecha parte por tanto del tronco braquiocefálico. La arteria carótida común izquierda, surge en el cayado de la aorta, sigue su curso a través de la región torácica. Después de abandonar el tórax, cada arteria común se extiende cranealmente, prácticamente paralelas a la tráquea, cubierta por el músculo esternotiroideo hasta el nivel de la glándula tiroides, donde se dividen en carótidas externa e interna. El cuerpo carotideo (*glomus caroticum*) descansa en el tejido conectivo perivascular ventro-lateral a la carótida interna a una distancia de 2 mm de la bifurcación de la carótida. Tiene aproximadamente 0,4 por 0,2 mm. Está cubierto por una cápsula irregular y tiene un sistema de capilares sinusoidales. Sus células son poligonales, con un citoplasma esponjoso. Se pueden encontrar dispersas células nerviosas con abundantes fibras nerviosas mielinizadas.

Cada carótida externa comienza su recorrido a nivel de la glándula tiroides como una continuación directa de la arteria carótida común, dando cinco ramas antes de alcanzar el ángulo de la mandíbula, donde gira dorsalmente casi en ángulo recto, y a corta distancia, justo bajo la oreja, emite tres ramas más, de nuevo hace un ángulo recto, girando hacia craneal y se divide en arterias superficial temporal y maxilar interna.

Las ramas que da la arteria carótida externa en su tramo ascendente son: Occipital, Tiroidea superior, Faríngea ascendente, Lingual, Palatina ascendente, Maxilar externa, Auricular posterior, Masetérica, Auricular Anterior, Temporal superficial y Maxilar interna.

La Arteria Carótida Interna sale de la arteria carótida común frente al extremo inferior de la glándula tiroides, y sigue la misma dirección a través del cuello que la carótida externa, pero a un nivel mucho más profundo a lo largo de la base del cráneo. Al llegar a la altura de la bulla timpánica, da una gran rama pterigopalatina, que corresponde a lo que en el hombre sería la rama interna maxilar de la carótida externa. Continuando a lo largo de la superficie medial de la bulla

timpánica, a corta distancia la arteria carótida interna entra en el canal carotídeo entre la bulla y la base del hueso occipital para alcanzar el interior del cráneo donde produce ramas para el cerebro.

La arteria pterigopalatina corresponde a la porción pterigopalatina de la rama maxilar interna de la carótida externa en el hombre. Se origina en la porción cervical de la carótida interna, entra en el forámen lacerado posterior del cráneo con la vena yugular interna, atraviesa la bulla timpánica y emerge a través de la fisura petrotimpánica con el nervio *chorda tympani*, medial al proceso pterigoideo externo, se divide en las porciones pterioidea y palatina, que continuarán su recorrido para dar sus diferentes ramas<sup>(126-128)</sup>.

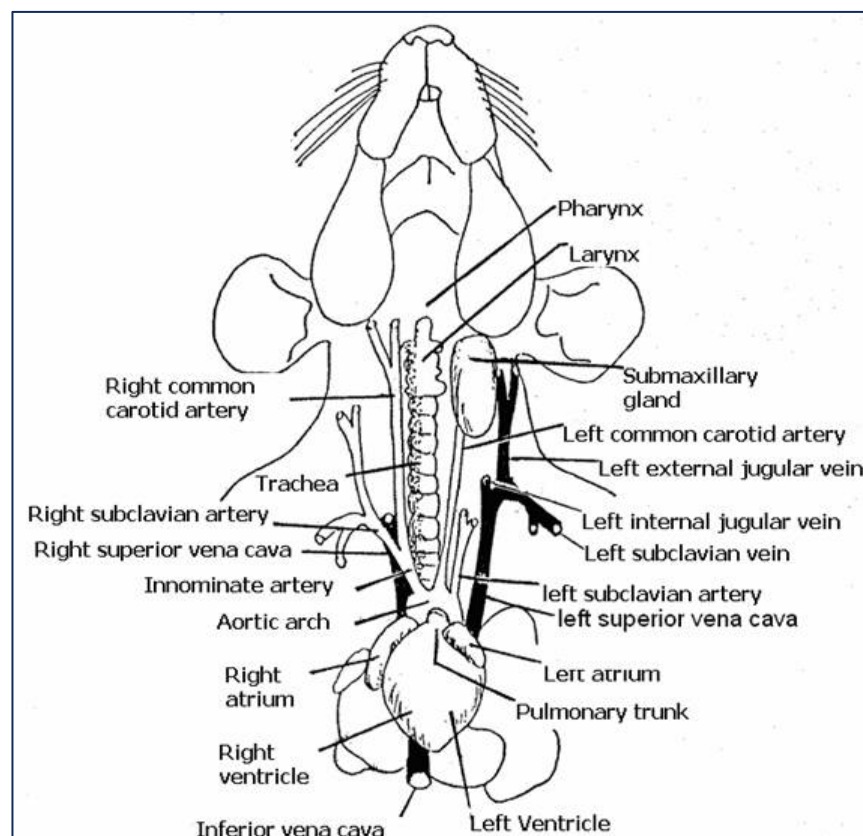
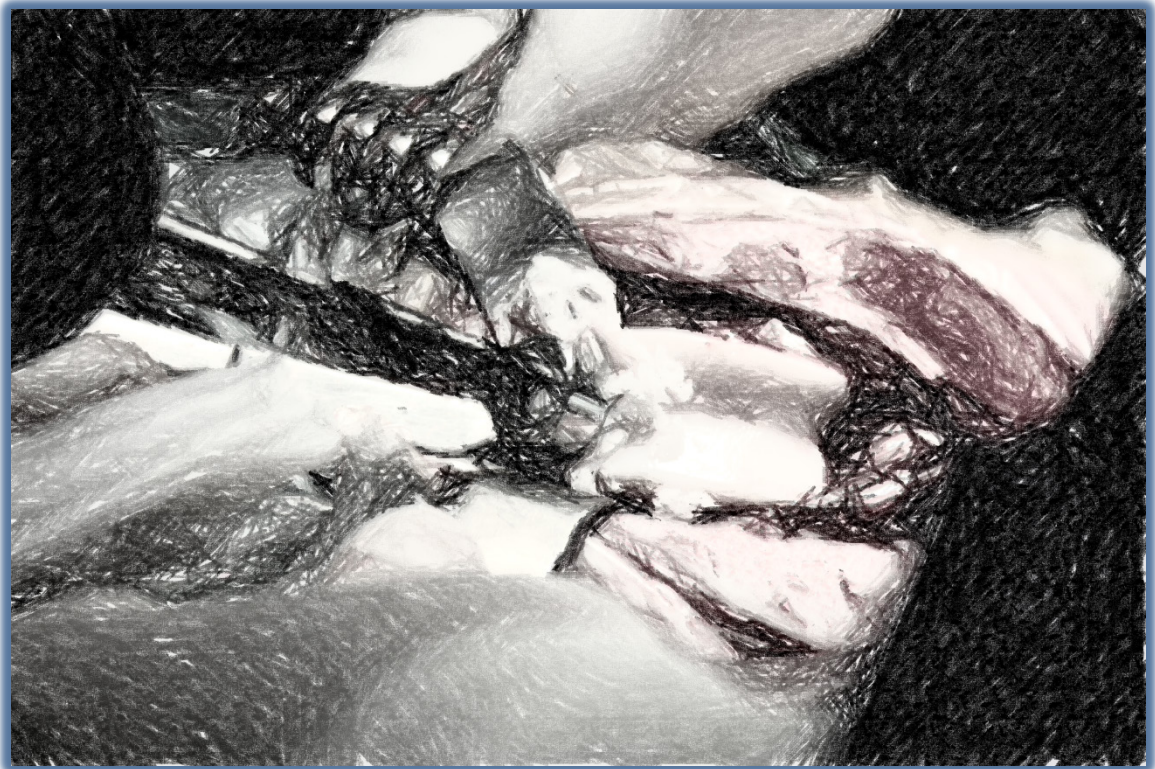


Figura 17 Arterias y venas de la región ventral del cuello de la rata. <sup>(129)</sup>

# HIPÓTESIS



## **2. HIPÓTESIS**

Durante el proceso de oclusión vascular se produce daño vascular de distinta intensidad debido a:

- Migración celular (células musculares lisas)
- Muerte celular - apoptosis
- Trombosis

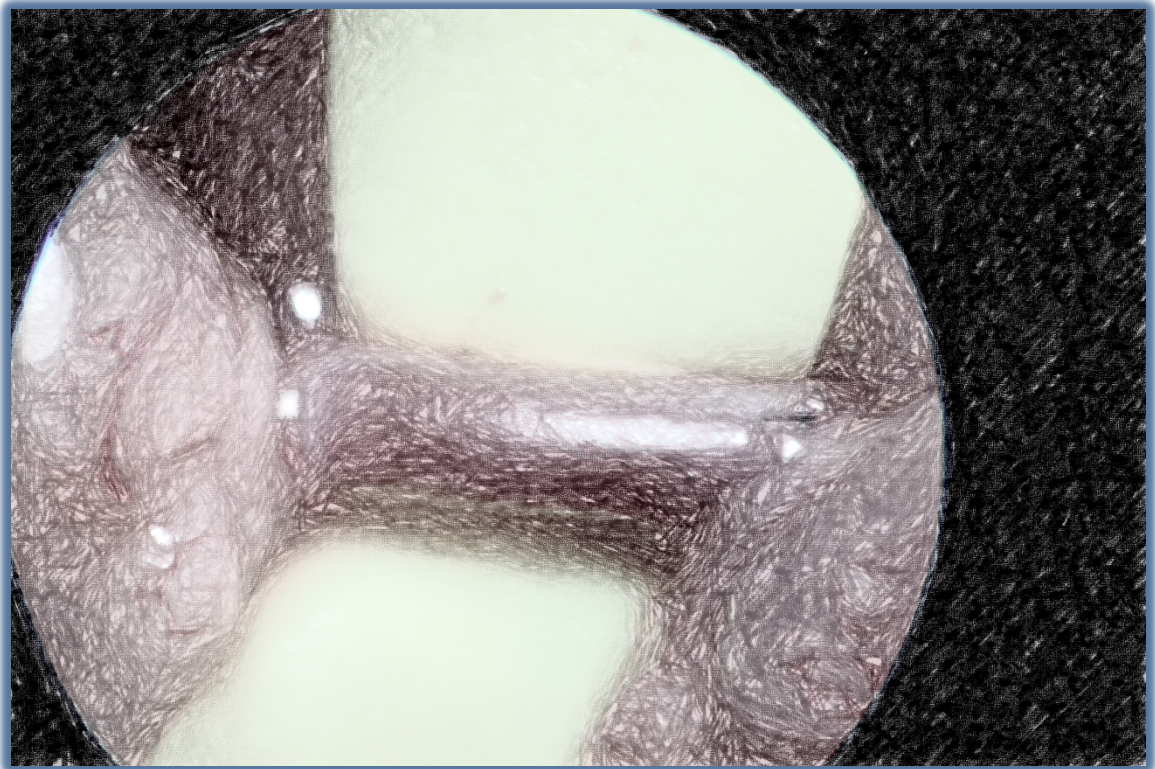
Posteriormente se produce regeneración también de diferente importancia.

Se utilizan diferentes métodos en cirugía para ocluir temporalmente los vasos. De los métodos que actúan desde el exterior del vaso (extraluminales) unos lo hacen mediante una compresión tangencial del vaso, en forma de pinza (clamps vasculares, dentados o no). Otros comprimen el vaso en todo su perímetro (circunferencial) logrando así detener el flujo sanguíneo (torniquete de Rumel y lazo de Potts).

Nuestra hipótesis de trabajo es que alguno de los métodos puede originar menor daño vascular que otros y estar más indicada su utilización en arterias elásticas. En este caso, trataremos de demostrar que los métodos de oclusión vascular temporal externos circunferenciales utilizando bandas de elastómero de silicona (Lazo de Potts y Torniquete de Rumel) producen menor daño vascular que los métodos basados en clampaje de la arteria por presión tangencial a la misma (clamp vascular no dentado, y clamp vascular dentado).



# OBJETIVOS





### **3. OBJETIVOS**

#### **3.1. OBJETIVO PRINCIPAL.**

Comparar el daño arterial de los dos grupos de métodos de oclusión vascular extraluminal empleados en cirugía arterial, en un modelo animal de clampaje carotídeo: Los sistemas que ocluyen el vaso mediante un pinzado paralelo al mismo, o “tangenciales”, y los métodos que comprimen el vaso en todo su perímetro, o “circunferenciales.”

#### **3.2. OBJETIVOS ESPECÍFICOS.**


1. Conocer las alteraciones morfométricas en cuanto a grosor total de la pared tras el desarrollo de un modelo de oclusión vascular mediante sistemas de clampaje tangencial (clamp vascular no dentado y bulldog vascular) y circunferencial (torniquete de Rumel y lazo vascular de Potts), en arteria carótida común.
2. Conocer las alteraciones morfométricas en cuanto grosor máximo de la media tras el desarrollo de un modelo de oclusión vascular mediante sistemas de clampaje tangencial (clamp vascular no dentado y bulldog vascular) y circunferencial (torniquete de Rumel y lazo vascular de Potts), en arteria carótida común.
3. Conocer las alteraciones morfométricas en cuanto al área de la luz vascular tras el desarrollo de un modelo de oclusión vascular mediante sistemas de clampaje tangencial (clamp vascular no dentado y bulldog vascular) y cir-

cunferencial (torniquete de Rumel y lazo vascular de Potts), en arteria carótida común.

4. Valorar la formación de neointima y de trombosis en la arteria tras el desarrollo de un modelo de oclusión vascular mediante sistemas de clampaje tangencial (clamp vascular no dentado y bulldog vascular) y circunferencial (torniquete de Rumel y lazo vascular de Potts), en arteria carótida común.

.

# MATERIAL Y MÉTODO



## 4. MATERIAL Y MÉTODO.

### 4.1. Animales.

Ochenta ratas adultas macho, de 14 a 18 semanas de edad, y un peso entre 275 y 440 gramos de peso fueron utilizadas en el presente estudio.

Existen más de 50 cepas no consanguíneas y más de 400 consanguíneas definidas genéticamente de rata (clase Mammalia, subclase Theria, infraclase Eutheria, orden Rodentia, suborden Myomorpha, superfamilia Muroidea, familia Muridae, subfamilia Murinae, género Rattus, especie *Novergicus*) <sup>(130)</sup>.

La cepa utilizada fue la (Wistar Han [CrI:WI(Han) (outbreed)]), cepa albina no consanguínea, caracterizada por ser un animal de tamaño medio, buen índice de crecimiento, dócil y fácil de manejar, apta para estudios multipropósito de muy diversa índole: Quirúrgicos, farmacológicos, toxicológicos, estudios de teratogénesis, biología fundamental, etc.

Las ratas fueron estabuladas en jaulas tipo III H, en grupos de dos animales por jaula, sometidas a ciclos circadianos de luz-oscuridad (12h:12h), temperatura 19-22°C, humedad ambiental relativa de 55% (+/- 5%), con alimento (dieta comercial estándar 2014 Teklad Global 14% *protein rodent maintenance diet*) y agua ad libitum, del Animalario de la Universidad de Valladolid, centro inscrito en el Registro de Centros



Figura 18 Jaula IVC tipo III H, para rata

de Experimentación Animal con el número ES 47180000033. Proceden de una colonia de cría SPF (libre de gérmenes patógenos específicos) de este Animalario.

Fueron randomizadas en dos grandes grupos de 40 animales cada uno. Dentro del grupo de técnicas tangenciales,, se utilizaron el clamp vascular y el bulldog vascular como técnicas representativas, con 20 animales en cada subgrupo, y sacrificio a los 7 y a los 15 días (10 para cada técnica y tiempo quirúrgico). Para el segundo grupo, con técnicas circunferenciales, se emplearon 40 animales, utilizando en 20 el lazo de Potts y en otros 20 el torniquete de Rumel, y sacrificándose medio grupo a los 7 días y el resto a los 15 postoclusión.

- **Subgrupo CV7E:** oclusión mediante clamp vascular de Schwartz Micro Serrefine de 26 mm (Schwartz Micro Serrefine, light bend 26 mm) y eutanasia a los 7 días.
- **Subgrupo CV15E:** oclusión mediante clamp vascular y eutanasia a los 15 días.
- **Subgrupo RM7E:** oclusión mediante torniquete de Rumel el cual se realizó utilizando un tubo de silicona de 0,3 mm de luz interior y un vesseloop de silicona que pasa a través del tubo, abraza el vaso y regresa por el mismo tubo produciendo la oclusión circunferencial al vaso mediante tracción de los cabos. Se emplea la mínima fuerza de oclusión necesaria (MOF) para interrumpir el flujo sanguíneo en el interior del vaso. Se realiza la eutanasia a los 7 días.
- **Subgrupo RM15E:** oclusión mediante torniquete de Rumel a MOF, y eutanasia a los 15 días.
- **Subgrupo BD7E:** oclusión mediante bulldog vascular tipo Serrefine (Bulldog Type Serrefine, straight 35 mm) y eutanasia a los 7 días.

- **Subgrupo BD15E:** oclusión mediante bulldog vascular y eutanasia a los 15 días.
- **Subgrupo LV7E:** oclusión mediante lazo vascular (“loop”) utilizando *vesseloops* de 1, 5 mm y empleando para ello la mínima fuerza de oclusión necesaria (MOF) para interrumpir el flujo sanguíneo en el interior del vaso.
- **Subgrupo LV15E:** oclusión mediante lazo vascular a MOF, y eutanasia a los 15 días.

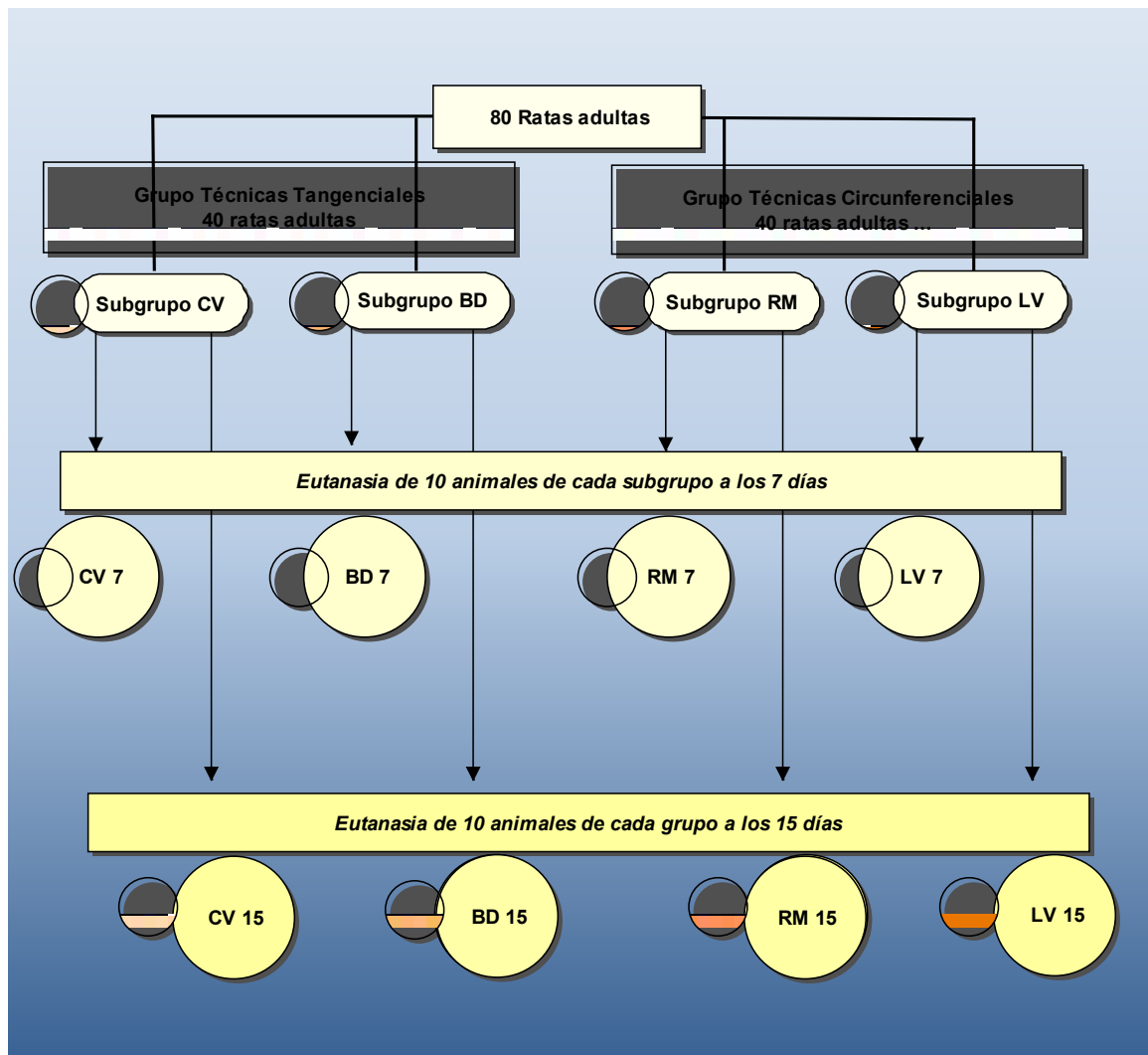


Figura 19: Diseño del estudio: CV oclusión mediante clamp vascular; EM: oclusión mediante torniquete de Rumel; BD: oclusión mediante bulldog vascular; LV: oclusión mediante lazo vascular.





Figura 20: Clamp vascular de Schwartz

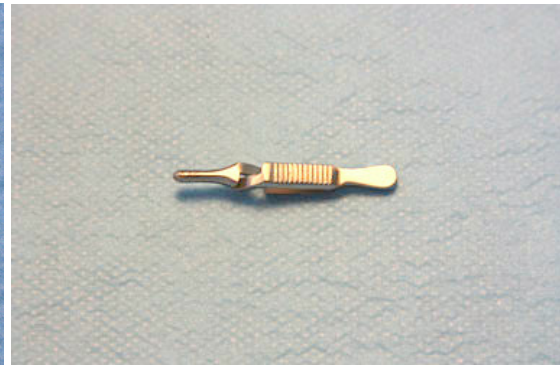

Figura 21: Bull dog vascular




Figura 22: Cintas de silicona




Figura 23: Detalle del torniquete Rumel

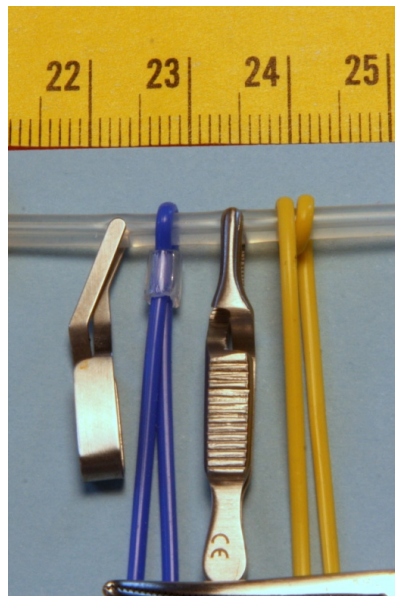


Figura 24: Representación de los cuatro métodos utilizados

---

**Pubertad:**

Macho	50 +/- 10 días
Hembra	50 +/- 10 días
Ciclo sexual	4 – 5 días
Receptividad sexual	10 a 20 h
Gestación	21-23 días
Edad primera camada	10 – 12 semanas
Tamaño camada	7 – 14 crías
Productividad madre/año	50 a 100
Periodo reproductivo óptimo	9 a 10 meses
Peso al nacer	5-6 gr.
Apertura de ojos	10-12 días
Destete	21 días
Peso al destete	35-40 gr

Tabla 6: Datos reproductivos de la rata, modificado de <sup>(130-135)</sup>

Temperatura rectal	37,5 ° C
Frecuencia cardiaca	330-480 latidos/minuto
<b>Presión arterial:</b>	
Sistólica	80-184 mmHg
Diastólica	58-145 mmHg
Gasto cardiaco	50 (10-80) ml/min
<b>Volumen sanguíneo:</b>	
Plasma	40.4 (36.3-45.3) ml/kg.



Sangre completa	64.1 (57.5-69.9) ml/kg
Frecuencia respiratoria	85.5 (66-114)/min
Volumen tidal	0.86 (0.60-1.25) ml
Volumen minuto	0.073 (0.05-0.101) ml
Volumen de eyección	1.3-2.0 ml/latido.

Tabla 7: Parámetros cardiorespiratorios de la rata, modificado de <sup>(130, 131, 133-135)</sup>

<b>Peso adulto:</b>	
Macho	300-400 gr.
Hembra	250-300 gr.
<b>Esperanza de vida:</b>	
Usual	2.5-3 años
Máxima	4 años y 8 meses
Área superficie	0.03-0.06 cm <sup>2</sup>
Número de cromosomas	42
Consumo de agua	80-110 ml/kg/día
Consumo de comida	100 gr/kg/día
Orina excretada	15-30 ml/día

Tabla 8: Datos biológicos de la rata, modificado de <sup>(130-135)</sup>

## **4.2. Protocolo experimental.**

### **4.2.1. Técnica anestésica.**

Se administró una combinación de xilacina (10 mg/kg) (Rompun®) y ketamina (75 mg/kg) (Imalgene®) por vía intraperitoneal, mezclados en la misma jeringa, lográndose un plano anestésico quirúrgico adecuado, repitiéndose con la mitad de dosis a los 30 minutos por la misma vía. Con ello se logra mantener la anestesia durante el tiempo total del procedimiento (65 minutos). Se lubricaron los ojos con lágrima artificial. Durante la cirugía se mantuvo a los animales sobre una almohadilla térmica para contrarrestar la pérdida de temperatura corporal, dada la importancia que este fenómeno tiene tanto para la supervivencia intraoperatoria, como para la recuperación anestésica y el postoperatorio en general en animales de pequeño tamaño y en particular en los roedores<sup>(136)</sup>. La ketamina a estas dosis no inhibe el reflejo cardio-respiratorio, por lo que todos los animales mantuvieron la respiración espontánea durante la intervención.



**Figura 25 Rata Wistar Han**

#### 4.2.2. Técnica quirúrgica.

Los animales fueron inmovilizados en decúbito supino mediante sujeción de las cuatro extremidades y colocados con hiperextensión cervical mediante sujeción de la cabeza a nivel craneal frontal. El cuello fue rasurado y la piel preparada con solución yodada. Técnicas estériles fueron empleadas durante todo el procedimiento. Una incisión longitudinal media de unos 4 cm fue realizada en la región cervical anterior del animal. Los músculos cervicales (omohioideo, esternohioideo y esternomastoideo) fueron rechazados lateralmente y la tráquea fue identificada, entonces la disección se dirigía lateralmente para disecar la arteria carótida común. La arteria carótida común izquierda fue empleada como control y la derecha fue aislada mediante una banda elástica de 10 mm de anchura con el fin de facilitar su manejo y posteriormente ocluida durante un tiempo de 60 minutos con uno de los diferentes materiales de oclusión descritos.

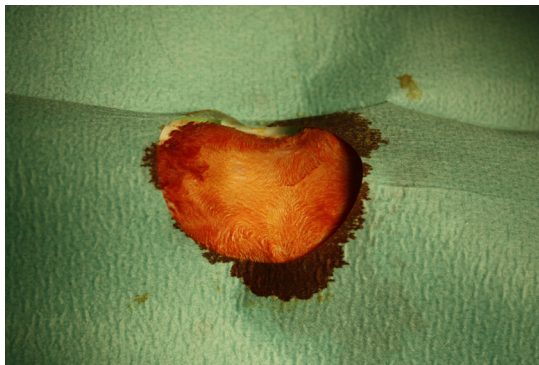


Figura 26 Exposición ventral del cuello

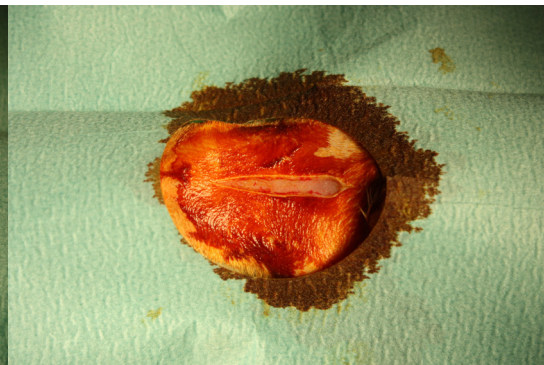
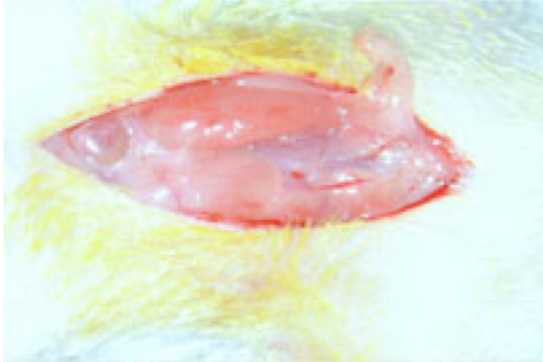
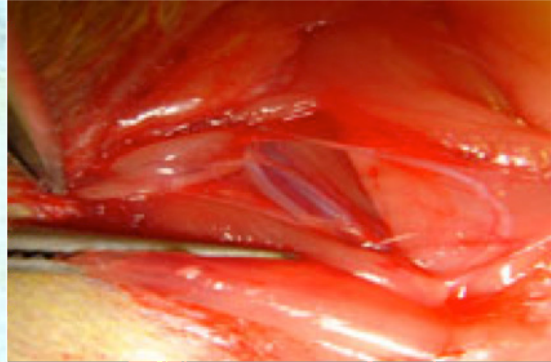


Figura 27 Incisión longitudinal

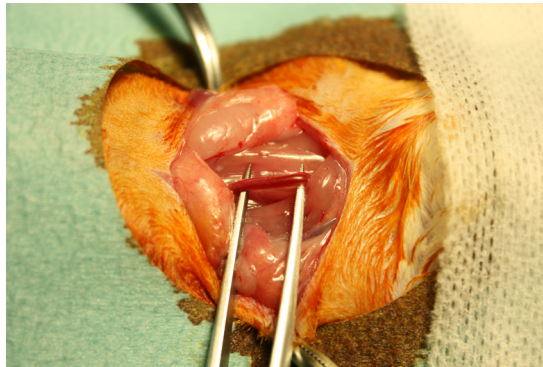
En todos los casos se puso un punto a 1mm a cada lado del sistema de oclusión con el fin de tener la zona localizada cuando se procediera a la extracción y procesamiento de la muestra para su inspección histológica. Para ello se utilizó sutura monofilamento no reabsorbible de 9/0 (Polipropileno) con aguja atraumática, anudando el punto con dos nudos planos y cruzados en la adventicia del vaso.



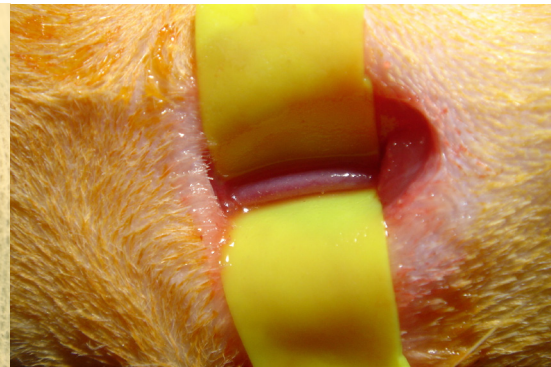**Figura 28: Arteria y vena**



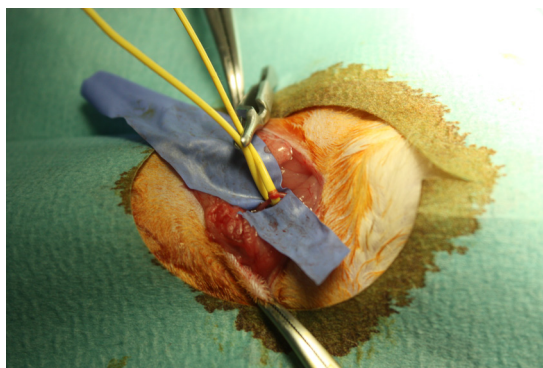
**Figura 29: Arteria y nervio**



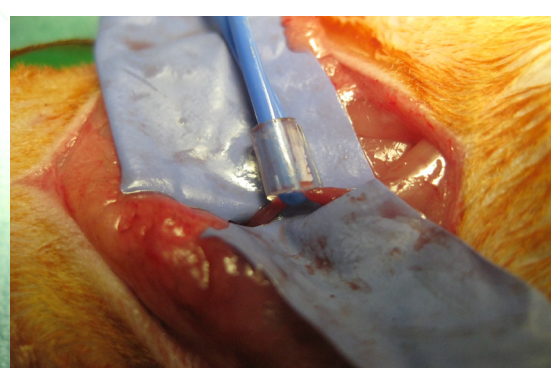
**Figura 30: Disección carótida derecha**



**31: Aislamiento carótida**



**Figura 32: Lazo de Potts**



**Figura 33: Torniquete de Rumel**



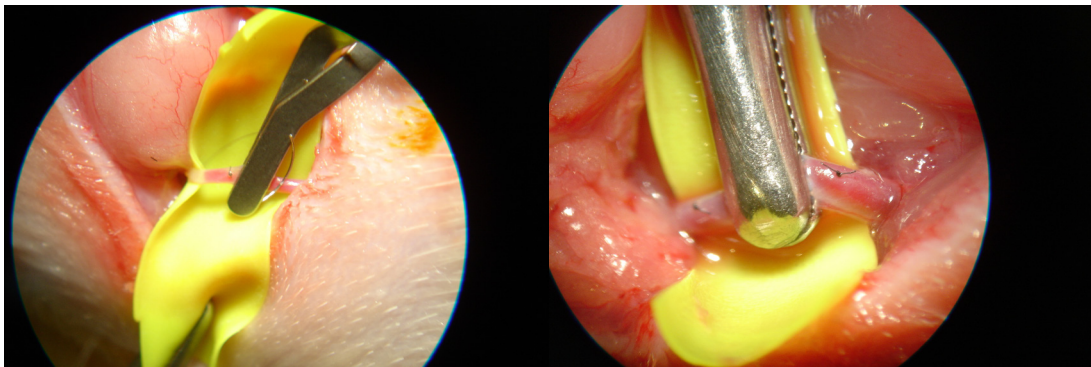


Figura 34: Clamp vascular

Figura 35: Bull dog vascular

Tras el tiempo correspondiente de oclusión, la pulsación sanguínea distal fue confirmada distalmente a la aplicación del material oclusor. La piel fue suturada mediante poliamida monofilamento no absorbible de 3/0 (Dafilon®). Posteriormente el animal era devuelto a su jaula inicial provista de alimento y agua, y vigilado hasta la recuperación anestésica.

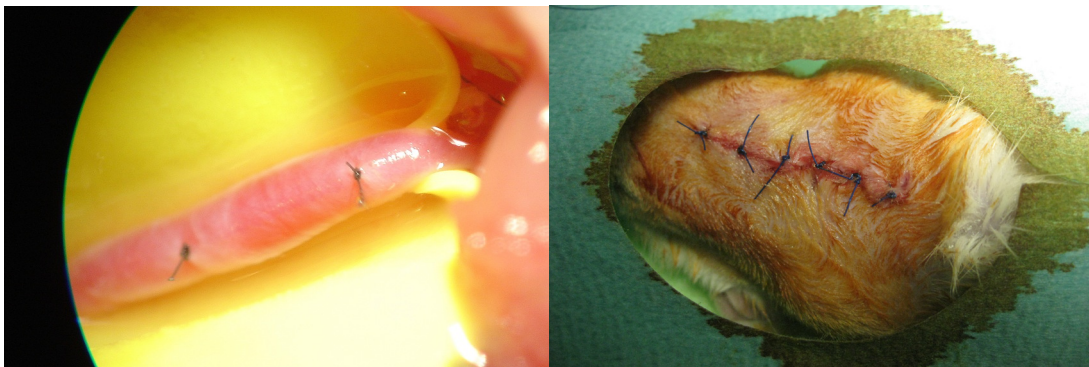



Figura 36: Puntos referencia

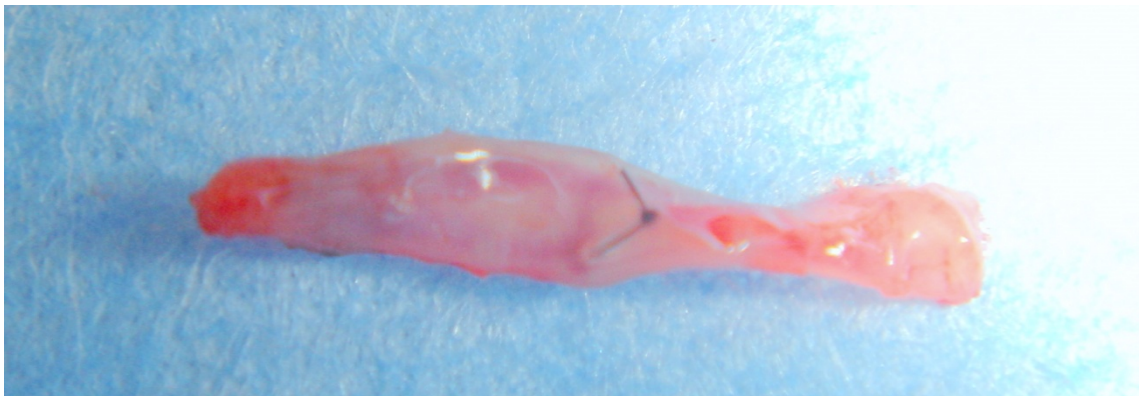
Figura 37: Sutura piel

Transcurrido el tiempo postquirúrgico previsto para cada grupo se practicó la eutanasia mediante aspiración de CO<sub>2</sub> en cámara, método aprobado como aceptable con el animal consciente por diferentes asociaciones relacionadas con el bienestar de los animales de laboratorio a nivel internacional<sup>(137-139)</sup>, así como por el Comité de Ética del Centro.



**Figura 38 Cámara de Dióxido de Carbono**

Se procede entonces a la extracción de ambas carótidas, obteniendo el fragmento señalado por las dos suturas en la arteria experimental y un fragmento equivalente en la arteria control no intervenida.



**Figura 39 Segmento de arteria carótida intervenida**

### **4.3. Estudio histopatológico.**

#### **4.3.1. Preparación de la muestra.**

Segmentos de carótida de aproximadamente 1 cm de longitud.

#### **4.3.2. Fijación.**

Se procedió a la inmersión inmediata en una solución fijadora de formol al 10%, sobre un recipiente de cristal oscuro. La relación de volumen entre el líquido fijador y la pieza es 20:1; relación mínima para combatir la pérdida de la solución fijadora.

#### **4.3.3. Lavado.**

Transcurrido el tiempo de fijación de las piezas (24 horas), se lavó con agua destilada durante dos horas para eliminar el exceso de fijador.

#### **4.3.4. Deshidratación.**

Se sumergieron las piezas en alcohol etílico a concentraciones crecientes, sustituyendo toda el agua del tejido por alcohol, siguiendo el protocolo de la tabla siguiente:

Alcohol al 70% I	120 minutos
Alcohol al 70% II	120 minutos
Alcohol al 96% I	60 minutos
Alcohol al 96% II	60 minutos
Alcohol al 100% I	60 minutos
Alcohol al 100% II	60 minutos
Benzoato de metilo I	120 minutos
Benzoato de metilo II	120 minutos
Benzoato de metilo III	180 minutos
Benzol I	15 minutos
Benzol II	15 minutos

**Tabla 9: Protocolo de deshidratación de las muestras**

#### **4.3.5. Inclusión en parafina.**

Extraídas las piezas del benzol, se sumergieron durante 30 minutos en una mezcla a partes iguales de benzol y parafina blanda.

Posteriormente se pasaron por diferentes tipos de parafinas blandas y duras, hasta que es sustituido totalmente el benzol y la parafina penetra en los tejidos e impregna todas las estructuras.

Los pasos por los diferentes tipos de parafina se realizan en estufa de temperatura diferente para la parafina blanda (51-53°C), que para la parafina dura (57-60°C). El proceso dura 24 horas.



#### **4.3.6. Formación de bloques y montaje en portaobjetos.**

Para obtener una parafina adecuada para ser seccionada es preciso efectuar el quemado de la misma, hasta que adquiere un color pardo-amarillento, con lo cual está dispuesta para ser utilizada en la formación de bloques.

La parafina se deposita en unos moldes metálicos especiales donde posteriormente son depositados los fragmentos intestinales objeto de estudio.

Una vez enfriada la parafina, los bloques estaban preparados para el corte al microtomo. Se obtuvieron cortes seriados de un espesor de 6 micras que han sido adheridas al portaobjetos, adecuadamente preparado con albúmina, con el fin de facilitar la adherencia a las muestras. Los portaobjetos fueron desengrasados mediante inmersión alcohol-éter. Por último, se introducen en una estufa a 37°C durante 24 horas con el objeto que la albúmina se coagulara y se produzca una buena adherencia de los cortes al portaobjetos.

#### **4.3.7. Desparafinación de los cortes.**

Los portaobjetos son sometidos a inmersión en xilol y luego en alcoholes de concentración creciente. La secuencia que se empleó fue la que se expresa en la siguiente tabla:

Xilol I	10 minutos
Xilol II	10 minutos
Alcohol al 100% I	2 minutos
Alcohol al 100% II	2 minutos

---

Alcohol de 96º	2 minutos
Alcohol de 80º	2 minutos

**Tabla 10: Protocolo desparafinación de los cortes**

#### **4.3.8. Tinción con hematoxilina eosina.**

Los colorantes utilizados fueron hematoxilina de Harris y eosina amarillenta.

La pauta utilizada es la siguiente:

- Se sumergieron las preparaciones, previamente desparafinadas, en hematoxilina durante 7 minutos.
- A continuación se lavaron los cortes en agua destilada (pH neutro).
- Diferenciación en alcohol clorhídrico durante 10 segundos, al objeto de eliminar el exceso de colorante.
- Se sumergieron los portaobjetos en agua corriente (pH alcalino) durante 24 horas.
- Se depositaron durante 10 minutos en agua oxigenada para eliminar el agua corriente.
- Se sumergieron en eosina durante 1 minuto.
- Por último, se depositaron los portaobjetos en agua destilada durante 10 minutos.

#### 4.3.9. Aclaramiento y montaje.

Terminado el proceso de coloración, los cortes pasan por baños sucesivos de alcohol de concentraciones crecientes, terminando en alcohol absoluto.

A continuación, los portaobjetos se pasaron por baños de xilol para eliminar el alcohol y lograr la máxima transparencia de los cortes. La pauta se detalla en la siguiente tabla.

Alcohol de 80º	5 minutos
Alcohol de 96º	5 minutos
Alcohol al 100% I	5 minutos
Alcohol al 100% II	5 minutos
Xilol I	5 minutos
Xilol II	5 minutos

**Tabla 11: Protocolo de aclaramiento**


Una vez aclaradas las preparaciones se depositó sobre los cortes pegamento Eukitt® colocando encima el cubreobjetos.

La valoración histológica se realizó en un microscopio óptico (Nikon Labophot) usando un poder de resolución de 40x y 100x aumentos.

#### 4.3.10. Morfometría.

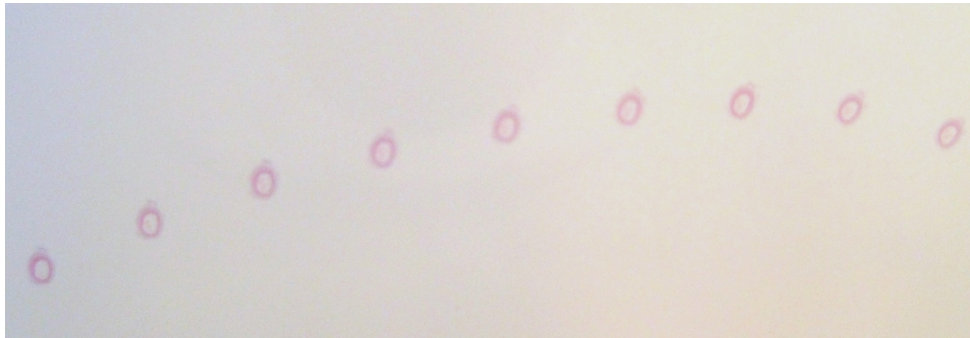
Las preparaciones histológicas fueron analizadas mediante un sistema informático morfométrico (Nikon DS Camera Control Unit DS-L2), que consta de un

microscopio óptico convencional al que va acoplado un sistema óptico e informático que permite la proyección de la imagen del microscopio (Nikon Alphaphot-2 YS2) sobre una pantalla de ordenador de alta resolución. Asimismo, tiene un lápiz óptico que permite la medición de los distintos parámetros de la imagen de la pantalla.



**Figura 40** Equipo de morfometría

Las preparaciones fueron examinadas inicialmente a 40 aumentos. De cada una de ellas se eligieron los cortes que estuviesen más libres de artefactos, realizándose todas las mediciones sobre el campo elegido. Para cada uno de los parámetros se realizaron las mediciones en tres cortes histológicos de cada preparación.



**Figura 41** Detalle de preparaciones histológicas arteriales en portaobjetos

Posteriormente se procedió al examen de los cortes a 100 y a 400 aumentos tanto de las arterias control como de las arterias experimentales con el fin de definir daños histológicos apreciables mediante microscopía óptica, prestando especial atención a la estructura tisular y a la aparición de fenómenos de trombosis o neointima. En algunos casos se hizo precisa la utilización la observación microscópica con 1000 aumentos mediante objetivo de inmersión. Finalmente, y para demostrar diferencias en el grosor de la pared, luz vascular y en la estructura del vaso respecto a los controles, así como entre los diferentes grupos entre sí se procedió a la medición morfométrica de las muestras.

Los parámetros que se valoraron fueron los siguientes:

### **1. Grosor máximo de la capa media**

Se tomaron medidas del grosor de la capa media en la zona de mayor espesor de la misma

### **2. Área de la luz vascular**

Definida como el área interna a la lámina elástica interna, medidas en las secciones de arteria sana (control) y de máximo daño traumático (caso) <sup>(24, 140)</sup>(Forte, Staab)

### **3. Grosor total de la pared**

Se tomaron medidas del espesor de la pared arterial incluyendo sus tres capas.

### **4. Formación de trombo en la luz arterial, presencia de trombosis.**

Se observó la existencia o no de presencia trombótica en la luz y pared arterial<sup>(19)</sup>(Slayback et al.).

### **5. Daño histológico intimal, presentación de neoíntima.**

Se valoró por observación histológica la presencia de neoformación en la capa íntima, considerándose que existía presencia de neoíntima cuando existían más de una capa celular en el endotelio o hiperplasia moderada o severa, y ausencia de neoíntima cuando no se apreciaba reacción en dicha capa vascular. <sup>(12)</sup>

#### **4.4. Análisis estadístico.**

Los datos fueron expresados como medias +/- desviación estándar y analizados con un estudio ANOVA unilateral. Una probabilidad de menos del 5% ( $p < 0.05$ ) fue considerada estadísticamente significativa. Se empleó en el estudio estadístico el paquete estadístico SPSS 14.0 (SPSS, Chicago. IL, USA).

#### **a) Medidas de localización y dispersión.**

Según lo anteriormente expuesto, de cada grupo compuesto por 10 ratas se extrajeron un total de mediciones de cada. Para cada uno de los parámetros se calculó la media muestral, y la desviación estándar. Asimismo, se calculó el intervalo de confianza para la media poblacional con un nivel de confianza del 95%.

## **b) Comparación de los resultados.**

**Análisis de la varianza de un factor.** Para estudiar si las diferencias encontradas en las medias de los distintos grupos comparados eran estadísticamente significativas. El procedimiento ANOVA de un factor genera un análisis de varianza para una variable dependiente cuantitativa (variables estudiadas) por una variable de un solo factor (grupos experimentales). El estadístico F del ANOVA de un factor se basa en el cumplimiento de dos supuestos fundamentales: normalidad y homocedasticidad o igualdad de varianza.

La normalidad significa que la variable dependiente se distribuye normalmente en las poblaciones muestreadas (tantas como grupos definidos por la variable independiente o factor). No obstante, si los tamaños de los grupos son grandes (como en este estudio), se comporta razonablemente bien incluso con distribuciones poblacionales sensiblemente alejadas de la normalidad. Por otro lado, la prueba de Levene estudia la igualdad de la varianza.

Evalúa diferencias entre las medias de los grupos, además, para realizar las múltiples comparaciones entre los grupos específicos de tratamiento (1Vs 2), se realizará un test *post-hoc* de Tukey. En este método todas las comparaciones son referidas a una misma diferencia mínima. En el caso de estudiar las diferencias de los grupos de tratamiento frente al grupo control ( ) se realiza el ajuste de Dunnett.

En casos en que no exista homogeneidad de la varianza, se realizará una prueba no paramétrica de Kruskal Wallis y las múltiples comparaciones entre cada uno de los grupos se estudiarán mediante un test de U de Mann-Whitney.

Las diferencias serán consideradas estadísticamente significativas cuando  $p < 0.05$ . Los datos serán analizados mediante el software estadístico SPSS Statistics 17.0 (SPSS Inc, Chicago, IL).



#### **4.5. Principios y normas de experimentación animal.**

Todos los experimentos se realizaron siguiendo las normas de la legislación vigente sobre experimentación animal:

- Ley 32/2007, de 7 de noviembre, para el cuidado de los animales, su explotación, transporte, experimentación y sacrificio.
- Real Decreto 1201/2005, de 10 de octubre, sobre protección de los animales utilizados para experimentación y otros fines científicos.
- Real Decreto 664/1997 de 12 de mayo, sobre la protección de los trabajadores contra los riesgos relacionados con la exposición a agentes biológicos durante el trabajo.
- Directiva 2010/63/UE del Parlamento Europeo y del Consejo, de 22 de septiembre de 2010 relativa a la protección de los animales utilizados para fines científicos.

# RESULTADOS



---

## 5. RESULTADOS

Se analizaron por separado cada uno de los parámetros estudiados: Área de la luz vascular, grosor máximo de la media, grosor total de la pared, diámetro máximo de la luz, formación de trombos en la luz arterial y daños histológicos intimaes con formación de neoíntima. Se estudiaron dichos valores tanto en la zona de máximo daño vascular de la arteria objeto de la oclusión, como en un segmento equivalente de la arteria no ocluida o arteria control. Se compararon los resultados para cada uno de los parámetros estudiados entre los dos tipos principales de oclusión vascular extrínseca: Por un lado la oclusión mediante pinzas prensoras, que producen una compresión tangencial del vaso (clamp vascular y bull dog vascular) y por otro lado, la oclusión circunferencial producida por los dos métodos más habitualmente utilizados (lazo vascular de Potts y torniquete de Rumel).

Adicionalmente, se compararon los resultados entre cada uno de los sistemas de oclusión y el resto de sistemas utilizados.

Para cada uno de los parámetros se expresaron medidas de localización y dispersión como son la media muestral, la desviación estándar y el intervalo de confianza para la media poblacional con un nivel de confianza del 95%.

Las diferencias de las medias de los distintos grupos se estudiaron mediante un test de ANOVA de un factor en el caso de que existiera homogeneidad de la varianza (Test de Levene) y las diferencias específicas entre ellos con una prueba *post-hoc* de Tukey (BDvsCV; BDvsRM; BDvsLZ; CVvsRM; CVvsLV; RMvsLV) o un test de Dunnet (BD7E, CV7E, RM7E, LV7E vs 7C y BD15E, CV15E, RM15E, LV15E vs 15C). En el caso de que la varianza no fuera homogénea, los estudios estadísticos realizados fueron una prueba no paramétrica de Kruskal-Wallis y un test de U de Mann-Whitney, respectivamente.

		SACRIFICIO 7 DÍAS	SACRIFICIO 15 DÍAS
GRUPO TANGENCIALES	SUBGRUPO BD	BD7E	BD15E
	SUBGRUPO CV	CV7E	CV15E
GRUPO CIRCUNFERENCIALES	SUBGRUPO RM	RM7E	RM15E
	SUBGRUPO LV	LV7E	LV15E
GRUPO C		7C	15C

Tabla 12 Grupos Experimentales

### 5.1. Mortalidad.

No existió mortalidad en los grupos, de tal manera que los 80 animales operados alcanzaron al final del experimento, tanto los eutanasiados a los 7 días como los eutanasiados a los 15 días.

### 5.2. Grosor Máximo de la Media.

	Bull-dog/Clamp (BC)	Rumel/Lazo (RL)	P (BC vs RL)	Control	P (BC vs Control)	P (RL vs Control)
Grosor máximo media 7	73.25±14.84	75.82±12.45	0.314	68.27±9.63	0.030	0.000
Grosor máximo media 15	79.57±15.85	87.56±20.70	0.040	71.83±10.79	0.007	0.000

Levene = 0.000

Tabla 13 Grosor máximo de la media por grupos (en  $\mu\text{m}$ )

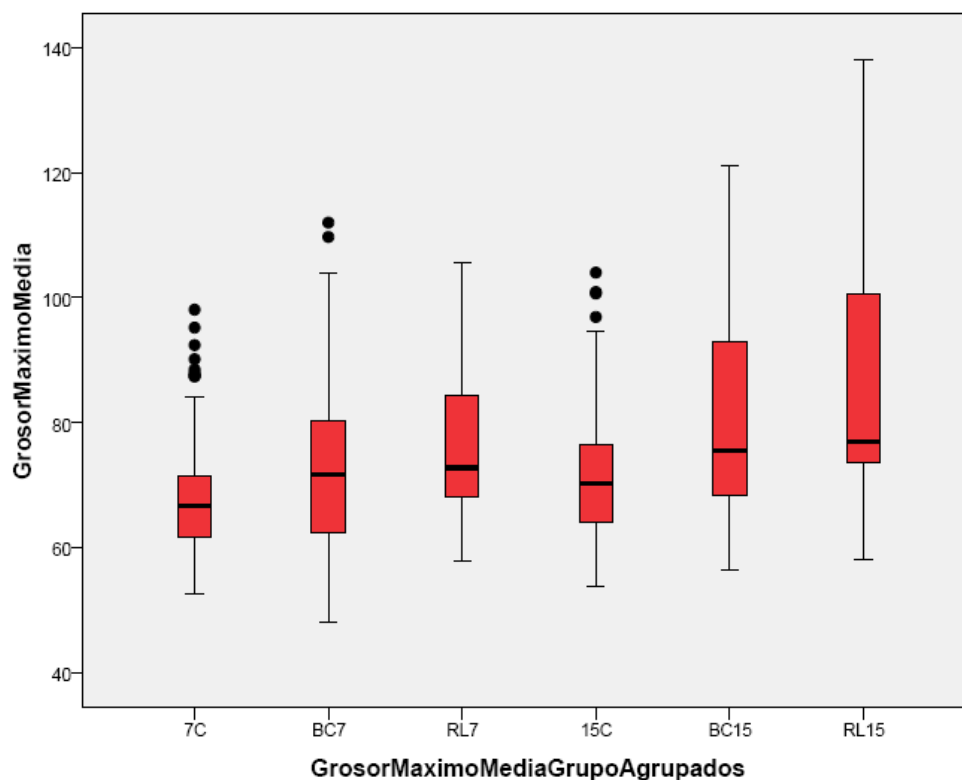


Figura 42 Grosor máximo de la media por grupos

	Media	DE	IC	95%	<i>p</i> (Vs BD7E)	<i>p</i> (Vs CV7E)	<i>p</i> (Vs RM7E)	<i>p</i> (Vs 7C)
<b>BD7E</b>	66.80	8.72	66.35	70.26				1.000
<b>CV7E</b>	81.54	17.04	73.78	89.29	0.004			0.000
<b>RM7E</b>	80.89	12.18	75.74	86.03	0.005	1.000		0.000
<b>LZ7E</b>	70.04	10.23	65.39	74.69	0.997	0.113	0.136	0.999
<b>7C</b>	68.27	9.63	66.35	70.19				

ANOVA 0.001 Levene 0.001

Tabla 14 Grosor máximo de la media 7 días (en  $\mu\text{m}$ )

	Media	DE	IC	95%	<i>p</i> (Vs BD15E)	<i>p</i> (Vs CV15E)	<i>p</i> (Vs RM15E)	<i>p</i> (Vs 15C)
<b>BD15E</b>	82.95	13.78	77.81	88.10				0.000
<b>CV15E</b>	74.23	17.34	65.68	82.78	0.389			0.428
<b>RM15E</b>	85.87	24.26	74.83	96.91	0.999	0.125		0.000
<b>LZ15E</b>	88.53	16.05	81.55	97.52	0.790	0.013	0.997	0.000
<b>15C</b>	71.83	10.79	69.58	74.08				

ANOVA 0.001 Levene 0.001

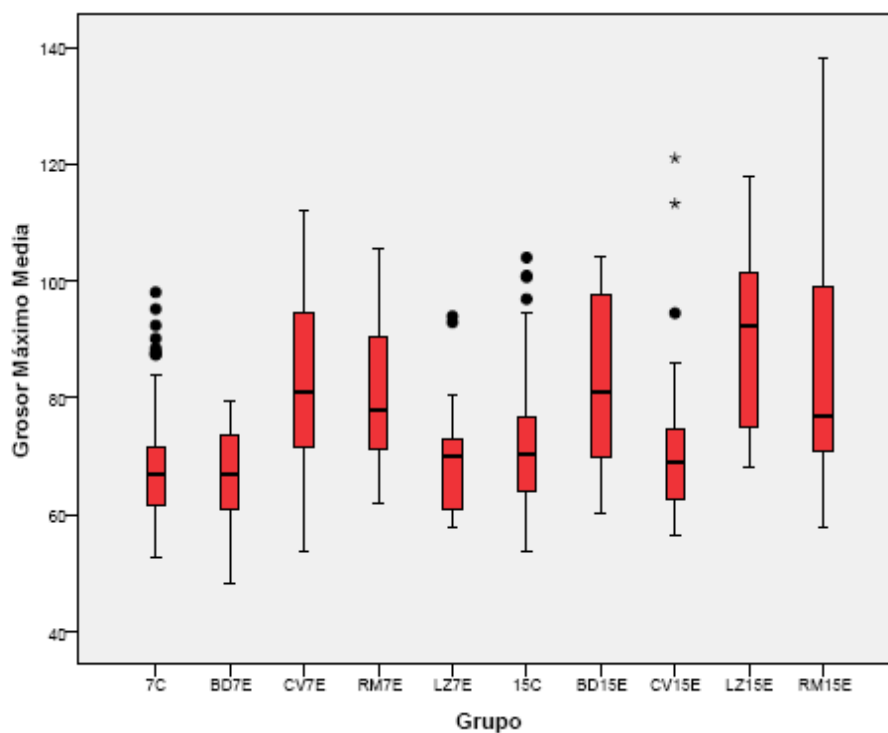
Tabla 15 Grosor máximo de la media 15 días (en  $\mu\text{m}$ )

Figura 43 Grosor máximo de la media

7 días:

El grosor máximo de la media resultó mayor en los grupos CV y RM que en grupo control ( $p < 0,01$ ).

El grupo tratado con CV y técnica de RM presentaron un mayor grosor máximo en la media que el grupo tratado con BD ( $p < 0,05$ ).

En cuanto a la comparación entre grupos de tratamiento (circunferenciales vs tangenciales), se observa un mayor espesor en la capa media en las tratadas mediante técnicas circunferenciales, sin alcanzar significación estadística. Se comprueba menor grosor máximo en la media de las arterias control que en las ocluidas mediante técnicas circunferenciales ( $p < 0,01$ ).

15 días:

Los grupos BD, RM y LZ a 15 días mostraron un grosor máximo de la media mayor que el grupo control ( $p < 0,01$ ).

El grupo tratado con LZ presentó un grosor medio de 88,53 (+/- 16,05) superior al medido en el grupo CV con 74,23 (+/- 17,34) ( $p < 0,05$ ).

El grupo control a 15 días presentó un grosor máximo de la media superior al observado en el grupo control a 7 días ( $p < 0,05$ ).

En cuanto a la comparación entre los grupos de técnicas, resultaron en un grosor máximo de la media incrementado frente al control de ambos grupos, tanto las técnicas que ocluyen el vaso en todo su perímetro, como las que lo ocluyen mediante una compresión paralela como los clamps vasculares.



### 5.3. Área de la luz vascular.

	Bull-dog/Clamp (BC)	Rumel/Lazo (RL)	P (BC vs RL)	Control	P (BC vs Control)	P (RL vs Control)
<b>Area Luz 7</b>	240947,34± 61453,463	205874,72± 43207,28	0.020	130044,34± 57278,75	0.000	0.000
<b>Area Luz 15</b>	210665,90± 39159,65	171835,01± 56214,01	0.001	165625,21± 61056,77	0.000	0.638

Levene = 0.009.

Tabla 16 Área de la luz vascular por grupos (en  $\mu\text{m}^2$ )

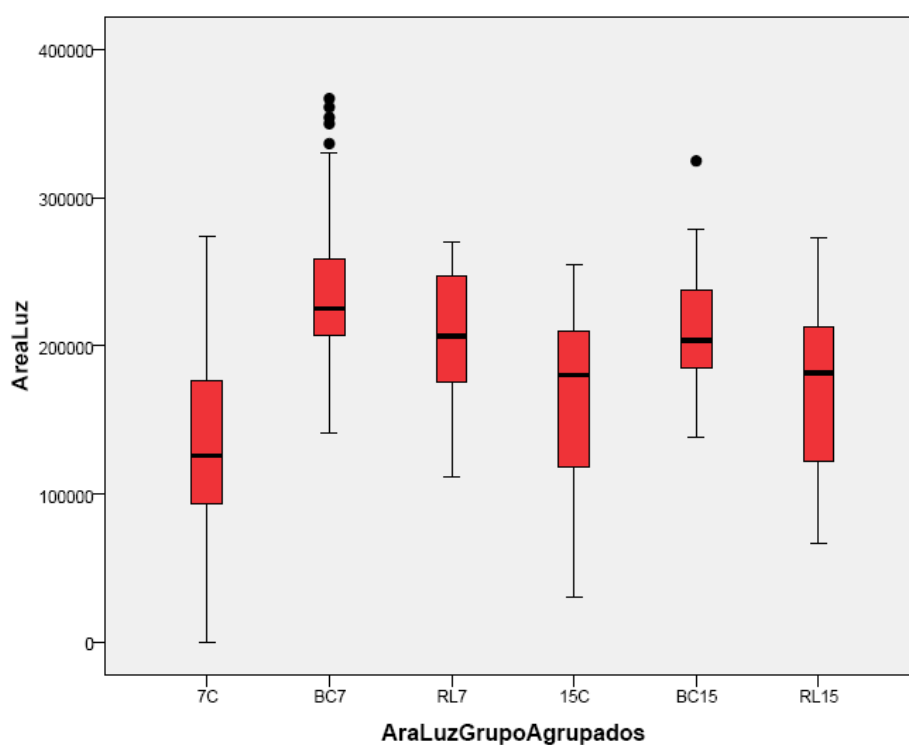


Figura 44 Área de la luz por grupos

	Media	DE	IC	95%	<i>p</i> (Vs BD7E)	<i>p</i> (Vs CV7E)	<i>p</i> (Vs RM7E)	<i>p</i> (Vs 7C)
<b>BD7E</b>	247303.04	66429.68	217064.61	277541.47				0.000
<b>CV7E</b>	234591.63	56957.45	208664.91	260518.35	0.999			0.000
<b>RM7E</b>	211287.43	37683.31	195375.16	227199.70	0.441	0.914		0.000
<b>LZ7E</b>	199688.76	48976.93	177394.73	221982.79	0.125	0.537	0.999	0.000
<b>7C</b>	130044.34	57278.75	118312.52	141776.16				

ANOVA 0.001 Levene 0.001

Tabla 17 Área de la luz, 7 días (en  $\mu\text{m}^2$ )

	Media	DE	IC	95%	<i>p</i> (Vs BD15E)	<i>p</i> (Vs CV15E)		
<b>BD15E</b>	219872.26	33907.65	207210.93	232533.58				0.000
<b>CV15E</b>	196129.55	43273.87	175272.21	216986.89	0.894			0.189
<b>RM15E</b>	144194.07	59859.47	116946.36	171441.77	0.001	0.078		0.573
<b>LZ15E</b>	204082.77	28340.85	189989.19	218176.34	0.993	1.000	0.22	0.049
<b>15C</b>	165625.21	61056.77	152909.52	178340.90				

ANOVA 0.001 Levene 0.001

Tabla 18 Área de la luz, 15 días (en  $\mu\text{m}^2$ )

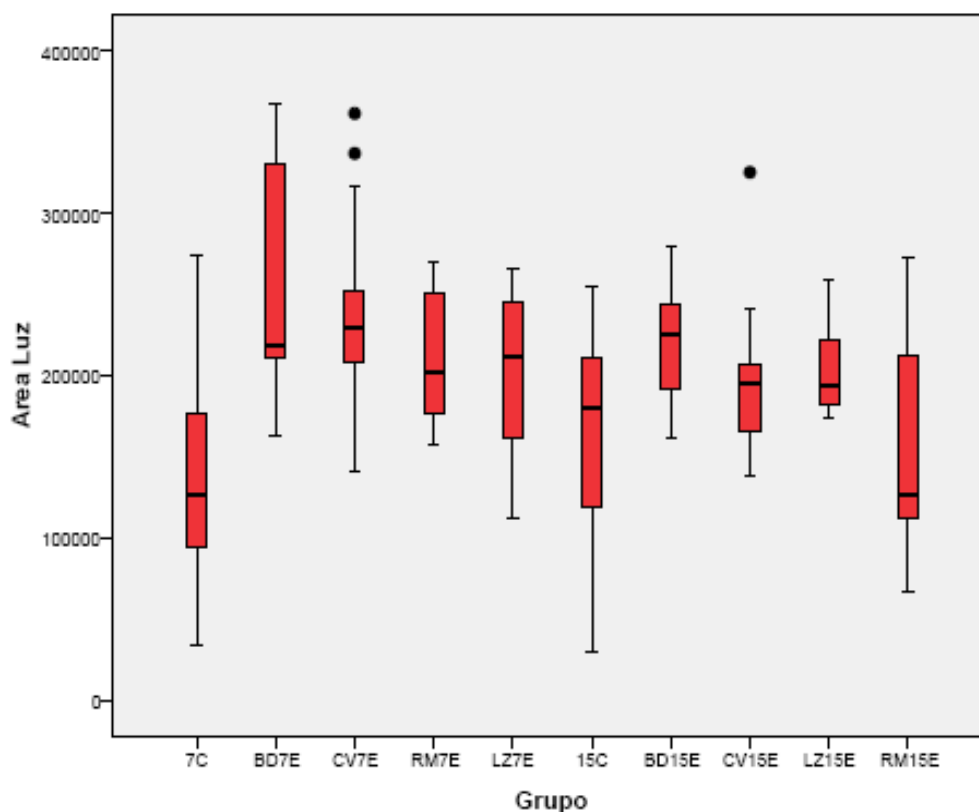


Figura 45 Área de la luz vascular

7 días:

En las técnicas de clampaje y en las técnicas de oclusión mediante constricción del vaso, se observó un mayor área de la luz vascular que la observada en las arterias control ( $p < 0,01$ ). En las arterias tratadas mediante pinzas o clamps vasculares se apreció un mayor área de la luz vascular que en las arterias tratadas mediante lazo vascular o torniquete de Rumel ( $p < 0,05$ ).

El área de la luz en el grupo BD fue de  $247303.04 \mu\text{m}^2$  ( $\pm 66429.68$ ) frente a la observada en el grupo tratado con la técnica RM, que fue de  $211287,43 \mu\text{m}^2$  ( $\pm 37683.31$ ) ( $p < 0,05$ ).

15 días:

En el caso del estudio comparativo de las técnicas de oclusión circunferenciales con las tangenciales, se observó que a los 15 días postoclusión, el área de la luz también es mayor en las técnicas tangenciales que en las circunferenciales, siendo además mayor también en el caso de las tangenciales que en las arterias control ( $p < 0,01$ ).

Los animales tratados con BD y LZ vieron incrementado el área de la luz frente al grupo control ( $p < 0,05$ ).

El área de la luz en el grupo BD fue mayor que en el grupo tratado con la técnica RM ( $p < 0,05$ ).

El área de la luz en el grupo control de 15 días fue mayor que en el grupo control de los 7 días ( $p < 0,05$ ).

#### **5.4.Grosor Total de la Pared Vascul**

	Media	DE	IC	95%	<i>p (Vs BD7E)</i>	<i>p (Vs CV7E)</i>	<i>p (Vs RM7E)</i>	<i>p (Vs 7C)</i>
<b>BD7E</b>	119.73	19.00	112.21	127.24				0.837
<b>CV7E</b>	138.73	16.29	131.31	146.14	0.000			0.000
<b>RM7E</b>	142.06	19.12	133.99	150.13	0.000	1.000		0.000
<b>LZ7E</b>	134.08	16.87	126.40	141.76	0.007	1.000	0.977	0.002
<b>7C</b>	113.35	17.68	109.83	116.88				

ANOVA 0.001 Levene 0.001

**Tabla 19 Grosor total pared, 7 días (en  $\mu\text{m}$ )**

	Media	DE	IC 95%	$p$ (Vs BD15E)	$p$ (Vs CV15E)	$p$ (Vs RM15E)	$p$ (Vs 15C)
<b>BD15E</b>	142.56	25.63	132.99 - 152.13				0.000
<b>CV15E</b>	110.02	23.00	98.65 - 121.39	0.000			0.454
<b>RM15E</b>	165.35	57.27	139.28 - 191.41	0.018	0.000		0.000
<b>LZ15E</b>	142.46	19.20	132.91 - 152.01	1.000	0.001	0.060	0.002
<b>15C</b>	120.41	17.67	116.73 - 124.09				

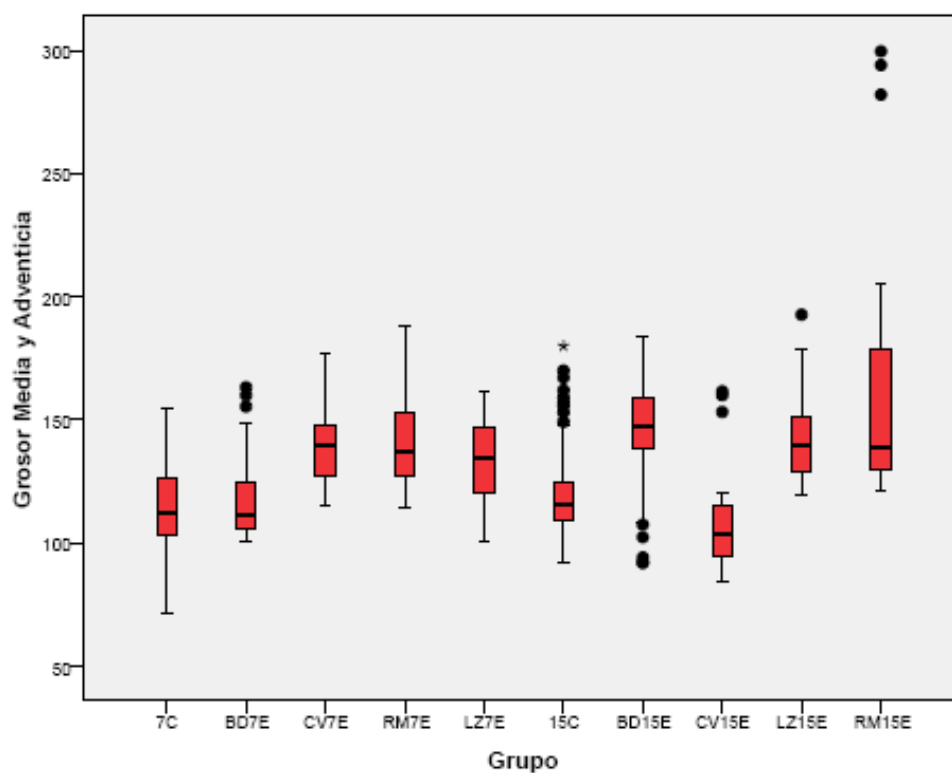
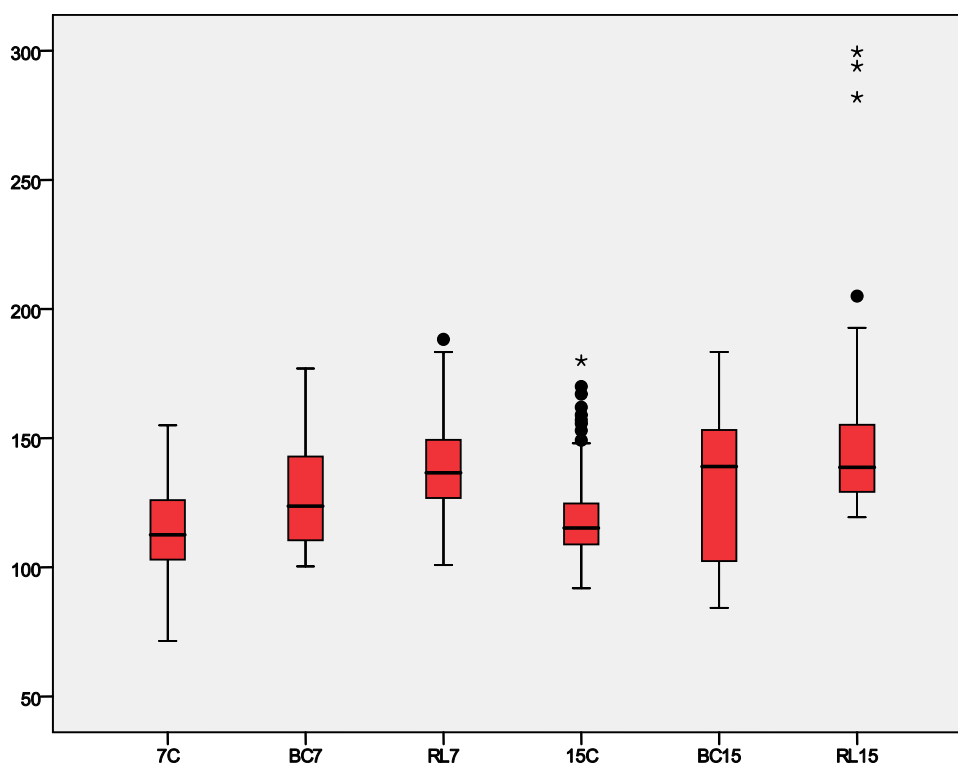
Tabla 20 Grosor total de la pared, 15 días (en  $\mu\text{m}$ ).

Figura 46 Grosor total de la pared

	Bulldog/Clamp (BC)	Rumel/Lazo (RL)	P (BC vs RL)	Control	P (BC vs Control)	P (RL vs Control)
<b>Grosor media y adventicia 7</b>	128.04±20.08	138.34±18.35	0.009	113.35±17.68	0.000	0.000
<b>Grosor media y adventicia 15</b>	129.94±29.37	154.78±44.00	0.041	120.41±17.67	0.187	0.000

Levene = 0.000. Kruskal-Wallis 0.000

**Tabla 21 Grosor total de la pared por grupos (en  $\mu\text{m}$ )**



**Figura 47 Grosor total de la pared por grupos**

7 días:

En todos los casos al comparar las técnicas por grupos según su forma de ocluir el vaso, se observa un mayor grosor total de la pared que en las arterias control ( $p < 0,01$ ). En las arterias ocluidas por técnicas de oclusión circunferencial al vaso, se observa un mayor engrosamiento total en la pared que en las arterias ocluidas mediante compresión tangencial ( $p < 0,01$ ).

Resultó además superior esta medida en los grupos tratados con CV, RM y LZ que en el grupo control y que en grupo tratado con BD ( $p < 0,05$ ).

15 días:

El grosor total de la pared de las arterias ocluidas por lazo o torniquete también es mayor que el de las arterias ocluidas mediante clamps vasculares cuando es medido a los 15 días postoclusión ( $p < 0,05$ ). También tienen mayor grosor la pared de las arterias ocluidas mediante estas técnicas circunferenciales que las arterias no ocluidas o control ( $p < 0,01$ ).

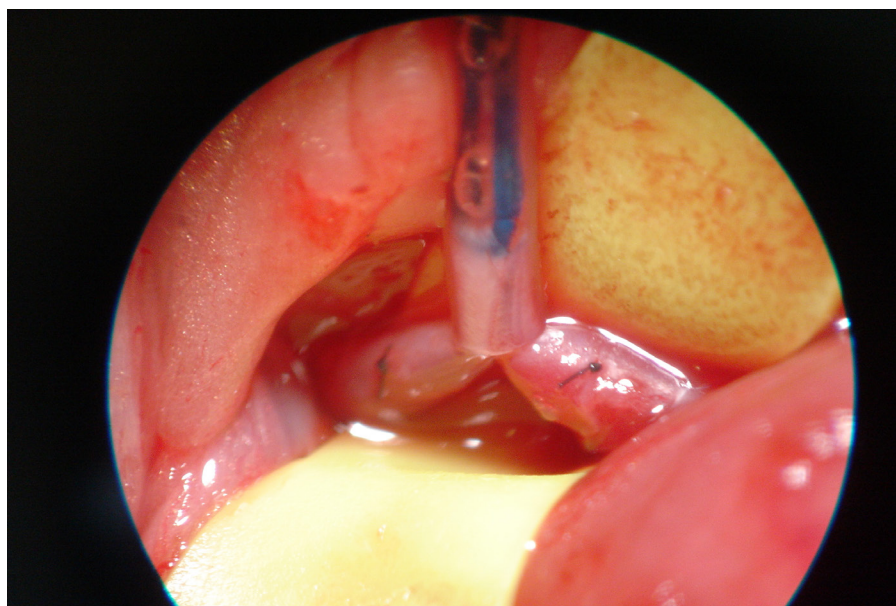
Los grupos tratados con BD, RM y LZ presentaron un mayor grosor en la pared vascular que el tratado con CV ( $p < 0,05$ ). El grupo tratado con RM, además, presentó mayor grosor que el tratado con BD, el LZ, y el control ( $p < 0,05$ ). Por tanto, el RM resultó la técnica que ocasionaba el mayor grosor de la pared vascular, y el CV la que ocasionaba el menor grosor total de la pared cuando las mediciones se tomaban a los 15 días, arrojando unas medidas medias de 110.02  $\mu\text{m}$  la pared de las arterias tratadas con CV frente a 165.35  $\mu\text{m}$  de las tratadas con RM.

El control tiene valores menores que BD, RM y LZ ( $p < 0,05$ )

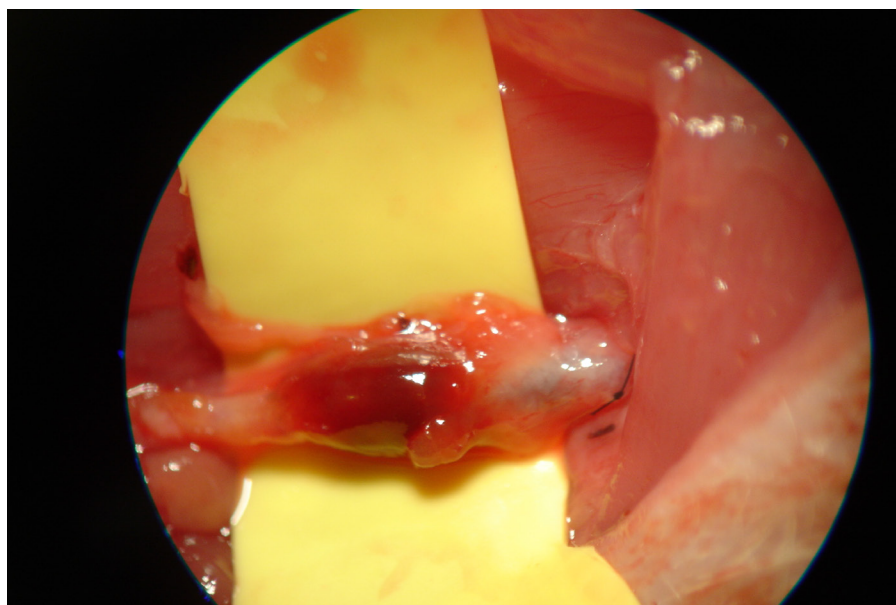


### **5.5. Formación de trombo y trombosis.**

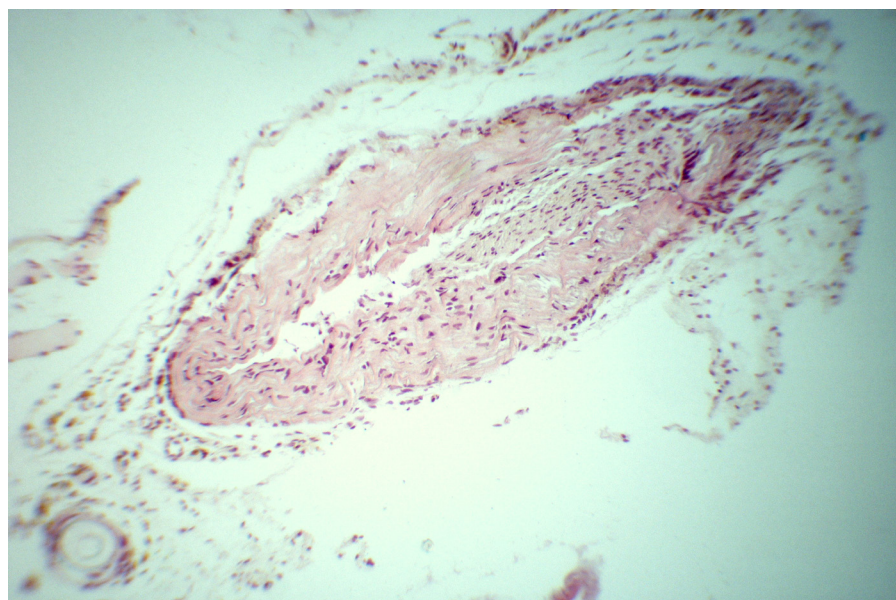
Un animal del grupo tratado con torniquete de Rumel y eutanasia a los 15 días (grupo TR 15) mostró la arteria tratada trombosada y no permeable en la necropsia (Fig. 41 a 44). Un animal del grupo ocluido con lazo vascular y sacrificado a los 7 días (grupo LZ 7) (Fig. 45), también presentó la arteria trombosada y no permeable en la necropsia.



**Figura 48 Aplicación del torniquete de Rumel en arteria posteriormente trombosada**



**Figura 49** Arteria de Fig.1 trombosada, a los 15 días, previo al sacrificio.



**Figura 50** Corte histológico a 400X de la arteria trombosada del grupo TR 15.

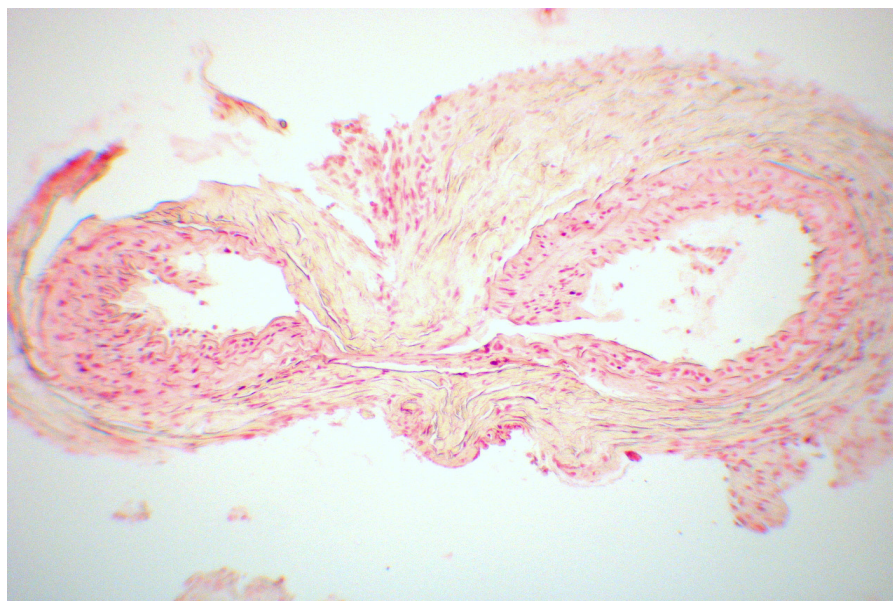
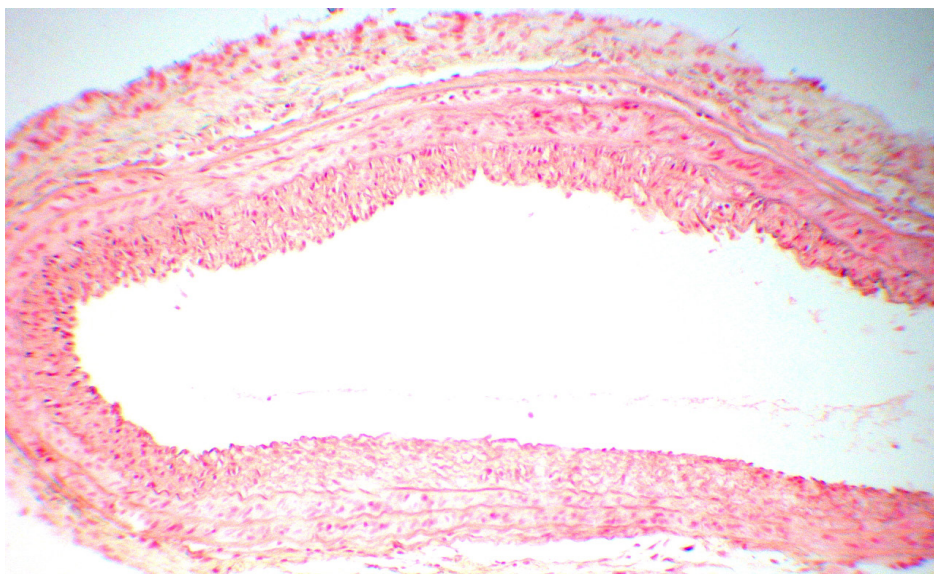


Figura 51 Imagen histológica 400X de la arteria trombosada, grupo LZ 7

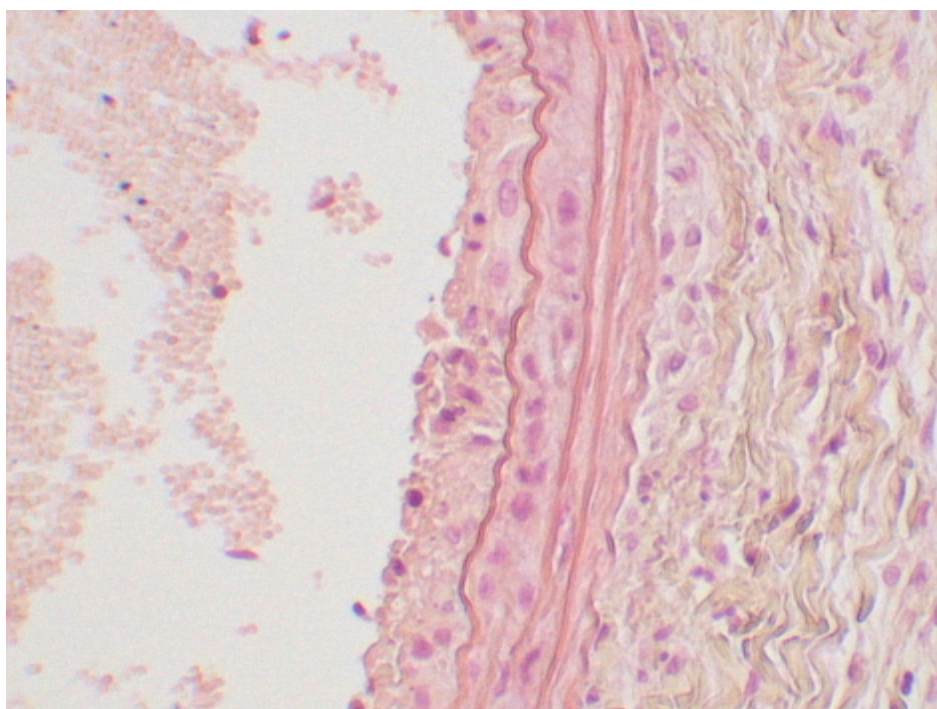
### **5.6. Presentación de neoíntima, daño histológico intimal.**

A los 7 días dos de las arterias ocluidas con Torniquete de Rumel presentaron neoíntima en el estudio histológico. A los 15 días tras la oclusión, se observa presencia de neoíntima en una de las arterias ocluidas con Torniquete de Rumel, una de las tratadas con Clamp Vascular (Fig. 52) y tres de las ocluidas mediante Lazo Vascular (Fig. 53).



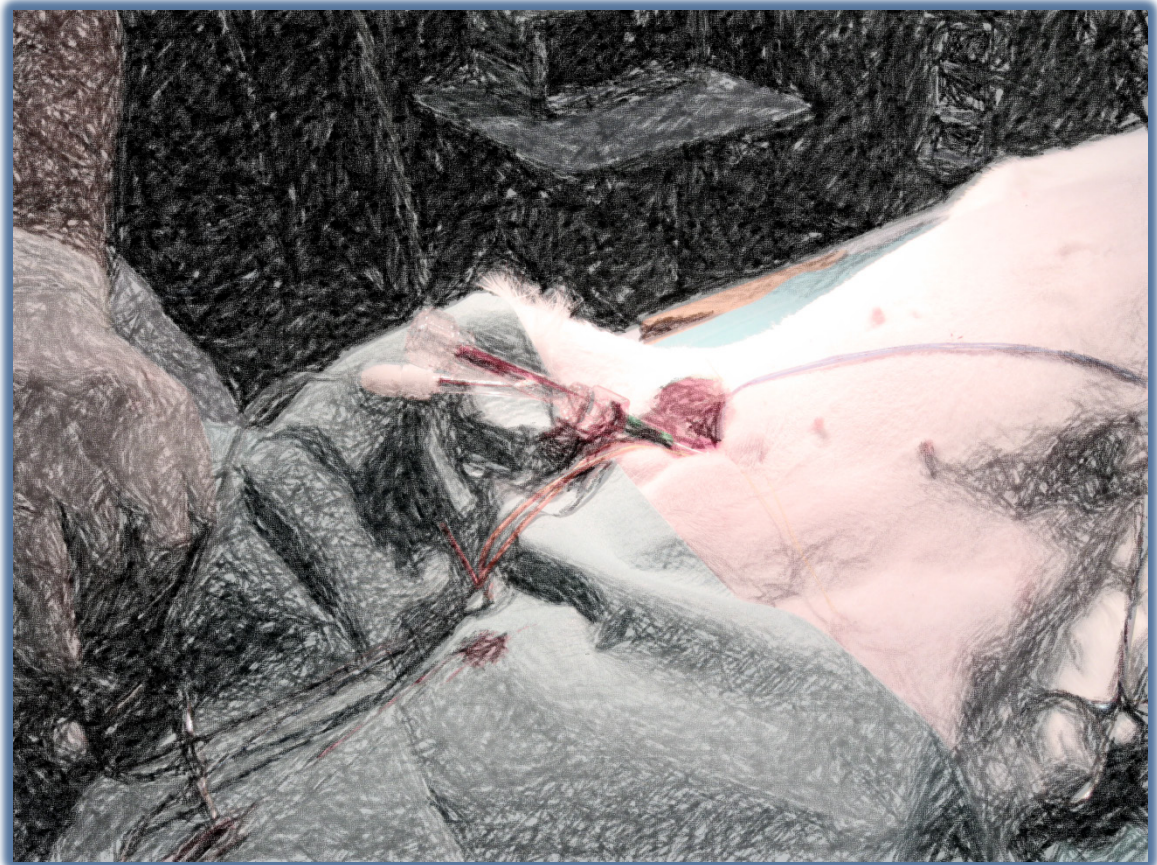

**Figura 52** Imagen histológica neointima 400X, grupo CV 15



**Figura 53** Imagen histológica neointima 400x, grupo LV 15

# DISCUSIÓN



## 6. DISCUSIÓN.

Muchos procedimientos en cirugía conllevan la oclusión temporal de los vasos. A lo largo de la historia, se han empleado diferentes técnicas, desde la compresión del vaso con pinzas, pasando por el cierre mediante la aplicación de lazos de distintos materiales y colocados de diferentes formas, a las técnicas de oclusión intraluminal, colocando balones de oclusión o incluso otras de más reciente aparición, aplicando intraluminalmente preparados de perfil gelatinoso que desaparecen pasado un tiempo con la inducción de cambios de temperatura.

La variedad de sistemas para conseguir la oclusión diseñados a lo largo de la historia, y aún en la actualidad; viene a corroborar la preocupación del cirujano por las posibles complicaciones que la técnica de oclusión pueda producir, o por el daño vascular que pueda causar. En todos los casos siempre se ha pretendido que esta oclusión dañara lo mínimo la pared del vaso, lo que no siempre ha resultado posible, ya que la pared vascular como estructura viva reacciona a la posible agresión del método oclusivo.

Han sido descritas en la literatura científica, tanto a nivel experimental como a nivel práctico las lesiones que algunos sistemas de oclusión pueden producir en la estructura del vaso sanguíneo y sus complicaciones posteriores. Los cambios inducidos en el sitio de oclusión constituyen un potencial para cambios patológicos subsecuentes<sup>(3, 11) (114) (7) (9) (18)</sup>. En los casos de oclusión vascular extraluminal, ya sea por cierre de la luz por aplastamiento de la pared o por constricción de la misma, en mayor o menor manera la pared se ve alterada. Los mecanismos se han podido considerar variados y van desde la lesión vascular por ruptura de la pared mediante la aplicación del sistema mecánico de aplastamiento tipo pinza o clamp, hasta el de constricción por lazo. Se considera que las diferentes capas de la pared vascular se dañan teniendo en cuenta que la resistencia de las mismas a la agresión es diferente. La capa intimal o más interna es la más



frágil, y muy especialmente la cubierta endotelial. La capa más externa o adventicia es la más resistente, y la media o muscular, que por otra parte se puede considerar la base estructural de la pared del vaso tiene una resistencia a la lesión intermedia de ambas capas.

Desde el punto de vista mecánico, el aplastamiento que realiza una pinza de hemostasia o clamp vascular, se produce sobre el vaso hueco cilíndrico con posicionamiento plano de la pared y con los bordes laterales que podría suponerse sería la parte más expuesta a la ruptura o desgarro parietal. En el sistema de constricción mediante lazo, ya sea colocado como una lazada o mediante torniquete de Rumel, la compresión es circunferencial con posible daño de todo el círculo o perímetro donde se aplica el lazo hemostático. Se podrá suponer que la zona de mayor sufrimiento mecánico es donde se aplica el dispositivo estando menos afectadas las zonas limítrofes.

Las respuestas adaptativa y curativa de las arterias a los daños arteriales, sirven para mantener la integridad estructural y funcional del árbol arterial. Las respuestas normales, cuando se alteran las condiciones biomecánicas y/o las condiciones hemodinámicas, resultan en cambios compensatorios en el grosor de la pared arterial, el diámetro de la luz o en ambos, mientras que las condiciones anormales o patológicas pueden origina alteraciones que den lugar a la formación de estenosis, formaciones aneurismáticas o hiperplasia intimal obstructiva.

Las lesiones intimales, a nivel histológico, se caracterizan por una migración de células musculares lisas desde la media hacia la íntima, donde pierden su capacidad contráctil e incrementan su capacidad de multiplicación y síntesis molecular (fenotipo proliferativo). Además, se produce un depósito de material trombótico (plaquetas y fibrina) y de matriz extracelular sobre el lugar de la lesión. La pérdida de células endoteliales deriva en una reducción de actividad fibrinolítica en la pared del vaso y afectación en su actividad bioquímica. Esta secuencia subsecuente a la agresión intimal puede dar lugar a la formación de trombos y embolización, estenosis del vaso o incluso su oclusión. Es un motivo de



preocupación constante en todas las formas de cirugía vascular y particularmente en vasos de pequeño tamaño. Ha sido descrita tanto a nivel experimental (15, 19) como en estudios clínicos postquirúrgicos (113).

Las células musculares lisas migradas a la íntima pueden retornar a un estado no proliferativo cuando la capa endotelial es restablecida o cuando cesan el daño agudo o la estimulación crónica. Mientras que en condiciones normales es difícil observar la multiplicación de una célula muscular lisa de la pared vascular, cuando se produce una lesión arterial experimental, entre un 15 y un 40% de estas células presentan mitosis en las 48 horas subsiguientes al estímulo, efecto que desaparece al desaparecer el estímulo. Las respuestas exageradas provocan un engrosamiento de la íntima, lo que puede producir la estenosis o una oclusión de los vasos o de los injertos vasculares.

Es importante la fuerza de aplicación de los mecanismos oclusores. Por lógica, las mayores lesiones se deberían producir en las circunstancias de aplicación de mayor fuerza de oclusión, al estrangular la pared del vaso y poderse seccionar los elementos constitutivos del mismo. Se produciría una dislocación de estructuras o cizallamiento de las mismas, que sería más marcado cuanto mayor grado de presión y fuerza se ejerza. En este tipo de oclusiones con compresión de la pared, se produce aplastamiento estructural del vaso con el cierre de sus vasos propios *vasa vasorum* y aunque parezca paradójico, pueden producirse fenómenos de isquemia de la pared vascular, sobre todo si los periodos de aplicación del sistema ocluser son largos. Se recomiendan las fuerzas de oclusión mínimas que permitan detener el flujo sanguíneo(13, 15, 17).

En este orden de cosas, a nivel del instrumental quirúrgico utilizado con fines oclusivos vasculares temporales, existe material que produce una menor fuerza de cierre. Si bien debería de preservar de posibles lesiones parietales viscerales, por otro lado podría mostrarse insuficiente para impedir el paso de la sangre a través de la luz del vaso. Muchos de los clamps vasculares disponen de

un sistema de cremallera con la que se puede graduar la presión de cierre y por lo tanto poder lograr situaciones de cierre efectivo en los límites de impedir la lesión. A nivel de microcirugía, los clamps se facilitan con indicaciones de presión de cierre, posiblemente por la necesidad de disponer una material que deba de evitar las lesiones de los pedículos vasculares básicos para conseguir el éxito de la técnica. Existen clamps diseñados para ocluir vasos venosos de baja presión de cierre y otros arteriales de mayor fuerza oclusiva, de la misma forma que también existe dispositivos en los que la presión está controlada dependiendo del modelo.

La patología de los vasos, añade un factor fundamental en lo que se refiere a posibles lesiones derivadas de la oclusión temporal de los mismos. Por un lado los vasos sanos, que se ocluyan tienen una mayor resistencia a la lesión. Esto se debe a las propiedades tanto mecánicas como biológicas del vaso sano, por su elasticidad, complianza, distensibilidad y recuperabilidad a las alteraciones mecánicas de los mismos. Estas circunstancias se dan fundamentalmente en las técnicas de microcirugía por un lado o en las técnicas de trasplante por otro, donde la necesidad de ocluir vasos se debe a que los mismos han de ser suturados pero en base a la finalidad de obtención de un adecuado aporte sanguíneo a las vísceras o tejidos irrigados por estos vasos.

En el lado contrario, nos encontramos con la necesidad de ocluir vasos enfermos con el propósito de actuar sobre ellos o reparándolos en zonas alteradas o sustituyéndolos por segmentos vasculares nuevos de tipo injerto o protésico. Aquí, las posibles lesiones pueden ser más acusadas a nivel de la oclusión al tener una estructura vascular alterada, que en el momento puede ocasionar lesiones y a largo plazo inducir desarrollos patológicos a nivel del vaso.

La calcificación es un elemento que incrementa el riesgo de lesiones. En ocasiones se puede provocar la rotura del vaso y en otras, lesiones que perforan o rompen su estructura, añadiendo el problema de la reparación siempre dificultosa llegando en ocasiones a situaciones imposibles. Además, la calcificación hace

que la oclusión del vaso a su nivel sea dificultosa o incluso imposible, y en muchas ocasiones provoca una aplicación más agresiva de los sistemas oclusores incrementando la lesión preexistente.

En biología toda agresión conlleva una reacción, defensiva en algunos casos, reparativa en la totalidad. Toda lesión del vaso provoca una reacción en el mismo. En vasos sanos con desarrollos de fenómenos de vasoespasmos que implica una alteración a veces a distancia de los mismos. Esta situación es recuperable por el mismo organismo reaccionando a corto o medio plazo con la vasodilatación y normalidad de la estructura parietal con recuperación de la luz. Sin embargo si la estructura se daña desde el punto de vista estructural, el organismo y concretamente el vaso desarrollará un proceso reparativo con los mecanismos a veces inflamatorios locales y luego reconstructivos aunque en muy raras ocasiones se logra una reparación total del mismo. La fibrosis suele ser la base de un sistema de reparación que a veces, si las circunstancias locales, o la limitación del daño producido lo permiten, conllevan la aparición de componentes estructurales muy semejantes a los originales, y nos estamos refiriendo especialmente a las células musculares. Es deseable que en este proceso reparativo no se desarrollen situaciones adversas, ya sea con debilitamiento de la pared dando lugar rupturas y formaciones aneurismáticas o pseudoaneurismáticas, o lo que suele ser más frecuente, que son reacciones oclusivas, generalmente parciales, tipo estenosis.

Con el vaso patológico, el proceso reparativo es diferente. Todo el potencial regenerador está disminuido y la celeridad del proceso se ve ralentizada por un lado, y por otra parte, dificultado al no disponerse de los elementos reparativos normales. Es normal que este tipo de agresiones por el cierre temporal del vaso, induzcan al desarrollo de procesos patológicos a este nivel, potenciándose el desarrollo y evolución de lesiones, en especial en los procesos degenerativos patológicos de la pared del vaso, como es el caso de la aterosclerosis. La reparación se ve soportada por la vascularización de la pared donde se implica muy espe-

---

cialmente sus vasos propios como son la vasa *vasorum*, que en las enfermedades vasculares suelen estar alterados.

Sobre otros métodos de oclusión vascular, como son los intraluminales tipo balón, además de menos efectivos, la lesión sería provocada por la alteración del endotelio, que como se sabe y en esto están basados algunos modelos experimentales de producción de daño vascular<sup>(16, 70, 79, 141-144)</sup> pueden inducir al desarrollo de lesiones patológicas de la pared del vaso. También el efecto del balón puede producir, sobre todo si producen mucha distensión por excesivo inflado o excesivo tamaño, aplastamiento de la pared originada internamente por hinchado del balón<sup>(74)</sup> (con incremento del diámetro de la luz inicial e hiperplasia intimal y estenosis secundaria), pero menos intensa que los producidos por aplastamiento o constricción del vaso. Estudios experimentales comparativos del daño agudo producido por la oclusión de la aorta abdominal mediante balón frente a clamp vascular concluyen que este último es más lesivo que la técnica del balón endoluminal <sup>(16)</sup>.

En la bibliografía científica disponemos de trabajos que estudian el grado de daño de algunos determinados clamps vasculares<sup>(10, 111, 145)</sup> y otras técnicas de oclusión. Por ejemplo, Moore et al en 1985 <sup>(15)</sup> compararon el grado y severidad del daño endotelial producido por lazos vasculares de silicona y por diferentes clamps vasculares metálicos en un modelo en arteria aorta iliaca de perro, apreciando un daño moderado a severo en los clamps de Cooley, DeBakey y Satinsky, un daño medio a moderado con el clamp de Fogarty y no apreciaron daño con los lazos vasculares.

También encontramos otros estudios que se preocupan de describir las características ideales de los clamps vasculares u otros sistemas de oclusión<sup>(12)</sup>, o describen novedosos diseños con el fin de minimizar el daño, como los diseños de Darcin en 2004 <sup>(21)</sup>, o modifican clamps preexistentes con el fin de minimizar el daño, como los trabajos de Dujovny en 1981 <sup>(7)</sup>, o incluso mucho antes, en 1966,

los diseños de Thomas J. Fogarty <sup>(146)</sup> También podemos encontrar estudios comparando diferentes tipos de clamp <sup>(3, 112)</sup>.

Existen, asimismo, estudios que analizan y comparan el daño que producen en el vaso sistemas de oclusión intraluminales frente a sistemas extraluminales sobre grandes vasos: Ozalp <sup>(16)</sup>, en 2009, comparó el daño producido por clamp vascular frente a balón endoluminal en un modelo en aorta de conejo, llegando a la conclusión de que, aunque ambos originaban daño, el balón endoluminal debía de ser el método de elección ya que el daño era menor.

El propósito de nuestro estudio es evaluar el efecto que en la estructura de la arteria a corto y medio plazo produce la oclusión temporal, comparando las dos formas de oclusión extraluminal más ampliamente utilizadas: Las que ocluyen el vaso tangencialmente, mediante la aplicación de clamps o pinzas vasculares a través del aplastamiento paralelo de las paredes, y las que lo ocluyen circunferencialmente, mediante la constricción del vaso y estrechamiento de toda su circunferencia, como los lazos y torniquetes.

## **6.1. Discusión del modelo experimental.**

### **6.1.1. Justificación del animal de experimentación.**

La actual normativa de protección de los animales utilizados con fines científicos, recomienda la búsqueda de métodos alternativos cuando ello sea posible. En este sentido, existen experiencias *in vitro* para estudiar el grado de lesión que diferentes tipos de oclusores pueden causar en arterias sanas y con aterosclerosis<sup>(2, 147, 148)</sup>, pero más allá de la lesión inmediata, es necesario un modelo vivo para estudiar la reacción biológica de la pared vascular a la agresión oclusora, sus

cambios morfológicos y adaptativos en el tiempo, y las consecuencias que pueden tener sobre la propia estructura vascular o sobre su función dichos cambios

Los ratones y las ratas constituyen el 77% de los animales utilizados en investigación en Europa, según las últimas estadísticas publicadas por la Comisión Europea, en el año 2010 <sup>(149)</sup>. La profusa elección de estos roedores se debe a sus especiales características. Siendo animales de pequeño tamaño, su reproducción es fácil y muy efectiva, y pueden ser alojados en cantidad considerable en un área relativamente pequeña. Su coste económico de compra y mantenimiento no es elevado, y puede utilizarse un número de animales suficiente para obtener resultados estadísticos válidos. Además existe un amplio conocimiento acerca de su fisiología, anatomía, genética y comportamiento, y los resultados significativos obtenidos en roedores, tras ser interpretados cuidadosamente, pueden ser extrapolados al hombre.

Dentro de las diferentes especies de roedores, la rata ofrece unas características ideales para ser utilizada en modelos experimentales de cirugía vascular. Esta especie constituye un modelo animal de coste económico razonable, fácil manejo y mantenimiento, que aúna las ventajosas características de los roedores en investigación frente a otras especies (longevidad, homogeneidad del modelo experimental, tamaño reducido y fácil estocaje, fácil reproducción y amplia difusión del conocimiento sobre su fisiología y características) con un tamaño adecuado para la práctica quirúrgica. Por ello, se han desarrollado muchas técnicas quirúrgicas en esta especie, algunas sencillas y otras más sofisticadas<sup>(130, 134, 135)</sup>.

Entre los centenares de stocks y cepas de rata de laboratorio existentes en la actualidad, la Wistar Han es una línea no consanguínea de gran resistencia excelente modelo multidisciplinar y multipropósito en investigación, disponible en el Animalario de la Universidad de Valladolid en una colonia de cría propia.

La anatomía de su sistema vascular es similar al humano. La arteria carótida de la rata es una arteria elástica de pequeño diámetro, y su exposición quirúr-

gica es muy accesible en esta especie. Se han utilizado otras arterias en algunos estudios, como la aorta torácica, la ílfaca común, las arterias coronarias y las femorales, pero la arteria carótida tiene un fácil acceso quirúrgico, además de permitir mantener intacta y sin manipulación la arteria contralateral, que servirá como control. Es además esta especie muy resistente a la oclusión de una de ambas carótidas.

Microscópicamente, la arteria carótida de la rata se compone de las capas íntima, media y adventicia, al igual que otras arterias elásticas de otras especies y el hombre.

Las limitaciones del modelo experimental animal y su transposición imperfecta a la situación humana han sido descritas por varios autores <sup>(150, 151)</sup>. Por ejemplo, la habilidad del endotelio y en general del tejido vascular para la reparación de defectos es específica de la especie, y las enfermedades vasculares no ocurren naturalmente en animales experimentales. También es diferente la intensidad de respuesta en las fases proliferativa y regresiva tras la agresión, como demuestra el trabajo de Kasza, en el que se compara la respuesta histopatológica a la implantación de stents observada en el hombre y en el perro <sup>(151)</sup>.

El espesor de formación de neointima, así como sus características histopatológicas también presentan variaciones según especies <sup>(152, 153)</sup>. Incluso se han descrito variaciones en la intensidad en la formación de neointima entre ratas en función de su edad <sup>(154)</sup> o cepa <sup>(155)</sup>.

La longevidad de los animales habitualmente utilizados en investigación es muy inferior a la humana, y este factor es concluyente para la escasa frecuencia de patología cardiovascular. Existen no obstante diferentes modelos inducidos de patología vascular en diferentes especies animales, y algunos estudios que tratan de valorar la respuesta de vasos ateroscleróticos a sistemas de oclusión <sup>(114)</sup>, <sup>(156)</sup>, <sup>(157)</sup>.



Existen estudios <sup>(113)</sup> del efecto que el control del flujo sanguíneo mediante clamps tienen sobre los vasos en el ser humano, pero se limitan a detectar el grado de estenosis que pueden provocar mediante técnicas de angiografía, no existiendo estudios en humanos del daño intimal producido por clamps, ni de la posible hiperplasia intimal producida en el lugar del clampaje. Tampoco se han realizado estudios que comparen el daño vascular de los sistemas circunferenciales frente al de los sistemas tangenciales.

Otras especies, como ratón<sup>(158)</sup>, conejo<sup>(9, 19), (16, 159)</sup>, perro<sup>(8, 114) (21)</sup> y cerdo<sup>(2) (102, 148)</sup> han sido utilizadas en experiencias que estudiaban la lesión en la pared vascular producida por diferentes agresiones quirúrgicas o dispositivos, pero consideramos la rata como un modelo que aún a las mencionadas características de economía del sustrato experimental, repetitividad y homogeneidad, con una adecuada y previsible similitud en los resultados con otros mamíferos incluido el hombre.

El presente modelo aporta una excelente herramienta para el estudio relevante clínicamente de los efectos de la cirugía vascular en uno de sus aspectos esenciales, e incorpora todos los procesos del traumatismo y la recuperación a la hora de valorar las diferencias de agresividad de cada uno de los métodos sobre la pared vascular.

### **6.1.2. Justificación del modelo de oclusión vascular.**

Existen diferentes sesgos en el estudio. Las arterias estudiadas son de aproximadamente 1 mm de diámetro *"in vivo"*. Las fuerzas de oclusión para arterias de otros calibres probablemente sean diferentes y requieran estudios adicionales. Puesto que todas las arterias permanecieron permeables tras retirar el dispositivo, los daños intimales observados no fueron clínicamente relevantes a corto plazo. Sin embargo, a largo plazo, la hiperplasia neointimal que se desarrolle puede originar situaciones clinicopatológicas.

---

Los vasos patológicos, con presencia de aterosclerosis y calcificaciones parecen ser más susceptibles que los no ateroscleróticos a las lesiones originadas por el clampaje<sup>(19, 147, 160, 161)</sup> y otros medios de control del flujo como los circunferenciales<sup>(162)</sup> y en este estudio no fueron considerados.

Kühnel et al en el año 2004, comprueban que las arterias muestran una mayor respuesta al traumatismo que las venas<sup>(12)</sup>, tanto en el caso de incremento en la fuerza de oclusión como en el tiempo de clampaje. En este trabajo se evidencia una mayor afectación de la capa media en las arterias clampadas con fuerzas oclusivas altas (0.30 N) que en las venas. Durand y colaboradores<sup>(163)</sup> compararon la respuesta de arterias y venas utilizando clamps desechables de baja presión. Ellos demostraron que en las arterias, todos los sistemas probados causaron solamente lesiones de bajo grado. En contraste, en las venas, demostraron tanto la naturaleza muy frágil del endotelio, y también la seguridad del clamp venoso de baja presión. En nuestro trabajo solamente se valoró el daño de los sistemas producidos en las arterias.

El tiempo de oclusión empleado fue de 60 minutos. Existen experiencias desde 1 minuto hasta 30 minutos que concluyen que la lesión se instaura a partir de este tiempo<sup>(2)</sup> o que ese tiempo es suficiente para un procedimiento vascular<sup>(21)</sup>. Otros estudios aplican mayores tiempos de oclusión<sup>(19)</sup> o incluso Margovsky et al evidencian en un trabajo experimental con ovejas<sup>(14)</sup> que la lesión provocada por los clamps es parcialmente dependiente del tiempo de oclusión, pero que no se incrementa significativamente a partir de los 30 minutos. Nosotros tratamos de poner en evidencia el daño que el material oclusor puede producir, y los tiempos de clampaje por eso han estado acorde con los trabajos que optaron por tiempos de oclusión mayores.

Kühnel et al<sup>(12)</sup> observaron mayor severidad en el daño por el incremento en la fuerza de oclusión que por la duración de la misma. La importancia de la fuerza oclusiva, proporcional directamente al daño ya había sido descrita en es-

tudios comparativos del daño producido por diferentes tipos de clamps<sup>(10)</sup> y en estudios sobre la acción de la fuerza oclusiva de los dispositivos<sup>(163-167)</sup>. El trabajo de Kühnel difiere de los resultados obtenidos por Babin <sup>(2)</sup> en los que se concluye precisamente lo contrario. Ambos trabajos estudian daño vascular por presión, pero en vasos muy distintos, aorta y arteria resistivas de pequeño calibre, y comparándolos parece que el mecanismo de daño es distinto, y el lugar anatómico del daño también lo es (endotelial en la aorta de cerdo, muscular en la arteria renal de la rata). También hay que tener en cuenta que la capacidad de reparación del daño vascular es específica de cada especie, que en el artículo de Babin es sobre muestras de aorta de cadáver (que no se reparan), mientras que las muestras del trabajo de Kuhnel se tomaron 14 días después del trauma (y los tejidos epiteliales reparan rápido), así que un daño endotelial en el momento del trauma a lo mejor no es evidenciable dos semanas más tarde. En este sentido coincide con trabajos de Jackiewicz et al <sup>(11)</sup> que revelan que la reconstitución y regeneración del endotelio es muy rápida tras la lesión por el clamp. Y por último que en la muestra de cadáver es previsible un menor soporte estructural, por lo que el daño mecánico en el endotelio de esta muestra puede ser mayor.

En el mismo sentido del trabajo de Kuhnel, Pabst et al<sup>(17)</sup>, en un estudio en arterias caninas de la lesión producida por los lazos vasculares (vessel loops) concluyen que la intensidad del daño es proporcional a la fuerza de oclusión y es mínima a la mínima fuerza de oclusión (MOF). En su comparación con el clamp vascular de Fogarty, apreciaron mayor daño en este último que con la aplicación de lazos vasculares, del mismo modo que concluyen Moore y colaboradores en su trabajo<sup>(15)</sup>. Las lesiones provocadas por los vessel loops en este trabajo incluyen daño endotelial si se aplican a fuerza excesiva. En nuestro trabajo, no consideramos la presión de los diferentes métodos oclusores.

El sacrificio de los animales en nuestra muestra se produce a los 7 y a los 15 días. Algunos trabajos valoran los resultados a los dos días o incluso menos (desde momento inicial), y suelen advertir de una mayor disgregación y ruptura

---

de la adventicia, probablemente debido a la disección de la misma durante el abordaje arterial <sup>(11)</sup>. Otros estudios consideran intervalos de tiempo mayores<sup>(5, 168)</sup>.

### 6.1.3. Justificación de los métodos de oclusión empleados.

La utilización de métodos de oclusión externos al vaso es la técnica más habitual de oclusión, reservándose métodos intravasculares en general para vasos de difícil acceso. Existen estudios indicativos de que los balones endoluminales causan menor traumatismo que la mayoría de los clamps vasculares externos, <sup>(16)</sup> si son utilizados adecuadamente (tamaño acorde al diámetro del vaso, y presión de llenado no excesiva). Ofrecen también la ventaja de necesitar un menor abordaje quirúrgico. Sin embargo no permiten el manejo o tracción del vaso del mismo modo que los extravasculares, y clamps como el de Fogarty pueden ofrecer resultados en cuanto a lesión comparables al balón endoluminal si son utilizados a MOF <sup>(169)</sup>. Los geles termosensibles no parecen mostrar hasta el momento capacidad lesiva sobre la estructura del vaso, pero su uso aún no está muy extendido, y son necesarios más estudios para valorar su utilización con fines oclusivos vasculares.

Staab et al<sup>(140)</sup> en 1997, encontró una mayor tasa de reestenosis tras daños endoteliales que originan principalmente fibrosis adventicial (angioplastia con balón térmico) que aquellos que provocan un inflamación intensa (stent de cobre), aunque el trabajo de Toutouzas <sup>(118)</sup> sugiere la necesidad de estudios que relacionen el impacto de la inflamación en la adventicia con el desarrollo de hiperplasia intimal y reestenosis tras el daño arterial.

Slayback <sup>(19)</sup> en 1976 estudió los efectos de la aplicación de 5 clamps vasculares distintos (cuatro clamps microvasculares: Heifetz, Schofield, Yasergil, y el fabricado por la *Pilling Company*, y uno convencional) sobre la superficie intimal

en vasos con diámetros comprendidos entre 1 y 5 mm, bajo presión controlada, tiempos de oclusión y de restauración de flujo de una hora y empleando dos grupos de animales (conejos con alimentación regular y otros con dieta inductora de aterosclerosis). Las lesiones vasculares obtenidas variaban desde la distorsión intimal a la fractura completa de la capa media del vaso. El grado de daño provocado era directamente proporcional a la presión ejercida por el clamp. Las arterias ateroscleróticas eran particularmente más sensibles a los grados severos de lesiones intinales. Además observaban que la heparinización no era efectiva en la prevención de la formación trombótica en las áreas de lesión intimal.

Babin-Ebell en 2010 <sup>(2)</sup> estudia las lesiones en el clamplaje arterial en la aorta y su correlación con el tiempo de oclusión y la presión. Los resultados indican que los daños en el endotelio no pueden ser evitados, siendo mayores en tiempos mayores de oclusión (de 1 a 30 minutos en este estudio), independientemente de la fuerza de oclusión. La capa media sin embargo puede ser preservada utilizando fuerzas de clamplaje bajas. No obstante, en pequeñas arterias musculares, la oclusión con clamps de presión controlada pueden evitar daño vascular.

Pabst et al <sup>(17)</sup> estudiaron el daño intimal causado por lazos vasculares elásticos a distintas presiones en arterias caninas, comparándolo con el clamp de Fogarty aplicado a la mínima fuerza de oclusión necesaria para detener el flujo sanguíneo (MOF). En todos los casos la oclusión se mantuvo durante 30 minutos. Se tomaron muestras tras 30 minutos de reperfusión y 2 semanas después, concluyendo que a MOF los lazos vasculares son menos traumáticos que el clamp. No obstante, pueden provocar daño intimal, proporcionalmente a la fuerza aplicada y a las 2 semanas este daño aún persiste.

Dentro de los clamps vasculares utilizados, hemos escogido un clamp vascular no dentado, del tipo de los utilizados para vasos sanguíneos de pequeño calibre, y otro estriado transversalmente como representantes de dos tipos de clamp vascular de amplia difusión. Los alfa-clips en los que la presión de cierre

viene determinada por la deformación del cuerpo del propio clamp, y que son los más habituales para pequeños calibres arteriales. En estudios<sup>(7)</sup> que comparan la lesión producida por clamps con superficie lisa frente a rugosa, hojas anchas frente a estrechas, largas *versus* cortas y con presiones menores frente a mayores, se determina que cuanto mayor superficie hay para repartir la presión sobre el vaso, la lesión es menor. Por tanto, con los clamps con superficie estriada, hojas anchas y palas largas se producía una mayor lesión que con los que la tienen lisa, hojas estrechas y cortas. La propia forma o diseño del clamp vascular aparece como responsable de la fuerza aplicada a la pared y por ende de la lesión parietal originada<sup>(170)</sup>. Existen estudios comparativos del daño histológico producido por diferentes tipos de clamps vasculares en arterias arterioescleróticas que concluyen que los clamps de elección en estos casos son el de Satinsky y el de Fogarty por ser menos traumáticos que el de Potts o el Bulldog vascular<sup>(156)</sup>.

La utilización de las bandas de silicona en las técnicas del lazo vascular (*vessel loops*) y del torniquete de Rumel, responde a que son el material más frecuentemente empleado por los cirujanos empleando ambas técnicas indistintamente. En el caso del torniquete de Rumel utilizando cintas de silástica, ha sido descrito como un método de oclusión vascular atraumático en técnicas laparoscópicas <sup>(116)</sup> y además facilita la oclusión y permeabilización de forma intermitente, por lo que es un sistema con gran utilidad quirúrgica. La aplicación de lazos vasculares a la mínima fuerza de oclusión necesaria (MOF) demostró producir un mínimo daño intimal que se veía incrementado conforme aumentaba la fuerza de aplicación del lazo sobre el vaso, aproximándose dicho daño al producido por un clamp de Fogarty conforme los estudios de Pabst <sup>(17)</sup>. Sin embargo, estudios de Barone et al en los que se añade la valoración de la función vascular<sup>(3)</sup> de contracción y relajación *in vitro*, arrojan mejores resultados en algunos tipos de clamp vascular que los lazos con banda de silicona.

En cuanto a la utilización del torniquete en cirugía cardiovascular existen evidencias de que lesiona la íntima y tejido subendotelial<sup>(171)</sup>.

#### **6.1.4. Justificación de las técnicas de microscopía.**

De todas las tinciones utilizadas para histomorfometría, la combinación de hematoxilina eosina es la más común. <sup>(144, 172)</sup>. Tiñe de azul oscuro los núcleos celulares, de rosa el citoplasma, algo más oscuras las fibras musculares y la fibrina y de rojo anaranjado los eritrocitos.

Tulis et al presentan en su revisión sobre el método de provocar y estudiar la lesión vascular producida por un balón intraluminal, los parámetros morfométricos adecuados <sup>(144)</sup> específicos para el análisis en estudios de lesión arterial en carótida de rata e incluyen los perímetros de la luz, la lámina elástica interna, la lámina elástica externa y las áreas dentro de la luz, de la lámina elástica interna y de la lámina elástica externa (por medición directa). También áreas de la capa media y neoíntima (calculadas). Adicionalmente, espesor de la neoíntima y media pueden ser medidas directamente como un elemento adicional para estimar el remodelado arterial. Estos parámetros también pueden ser estudiados en la adventicia. Todas estas medidas pueden ser tomadas mediante la utilización de los objetivos 10X (magnificación 100 X) y 40 X (magnificación total 400 X).

El tratamiento del animal con azul de Evans <sup>(144, 168, 173)</sup> unos minutos antes del sacrificio ha sido utilizado para estudiar la extensión de la lesión endotelial (que se tiñe con el colorante azul) inmediatamente tras ser producida y también para estimar la regeneración endotelial, aunque existen evidencias de que esta tinción puede originar cambios ultraestructurales en el endotelio<sup>(174)</sup>, lo que debe tenerse en cuenta en los estudios sobre agresión al vaso.

En nuestro trabajo, determinaremos por métodos morfométricos: Grosor máximo de la media, área de la luz vascular, grosor total pared, diámetro máximo de la luz vascular, trombosis y presentación de neoíntima.

Los estudios mediante microscopía electrónica de la lesión vascular post-oclusión generalmente han utilizado la histopatología estableciendo escalas de daño que otorgaban un valor numérico a la severidad de la lesión, muchas veces



de 0 a 5, valorando el daño intimal, la integridad endotelial, el depósito de fibrina o plaquetas, o la formación de trombos <sup>(17)</sup>.

0	Daño intimal no visible; mínimo depósito de plaquetas y de fibrina.
1	Ligero aplanamiento endotelial pero no interrupción de la integridad endotelial.
2	Ligera interrupción de la integridad endotelial, depósitos de plaquetas y fibrina.
3	Interrupción endotelial con depósito más pronunciado de plaquetas y fibrina.
4	Fractura endotelial, formación de cráter, depósito de plaquetas y fibrina.
5	Fractura endotelial severa con exposición de la media y formación de trombo.

Tabla 22: Escala para lesiones intimaes estudiadas mediante microscopía electrónica <sup>(17)</sup>

## **6.2. Discusión de los resultados.**

### **6.2.1 Grosor máximo de la capa media.**

En cuanto a la comparación entre los métodos que comprimen tangencialmente el vaso frente a los que lo comprimen rodeando su perímetro, el grosor de la media en los primeros 7 días resulta mayor en las técnicas circunferenciales que en las tangenciales, sin alcanzar significación estadística. En el caso de las circunferenciales, presentan un mayor grosor máximo de la media que las arterias control.

A los 15 días, el grosor máximo de la media es mayor en ambos grupos que en el control.

En ambos casos nuestros resultados coinciden con los del trabajo de Tsukahara et al <sup>(168)</sup> en el que se presentan los resultados del clampaje de la arteria

carótida de la rata en diferentes tiempos postoclusivos y que determinan un engrosamiento en la capa media que comienza a manifestarse a los 7 días tras la lesión y persiste al menos durante las 12 semanas que dura el estudio. La lesión que se desarrolla inicialmente en la capa media por el aplastamiento<sup>(175)</sup> por uno u otro medio oclusivo conlleva la aparición de células inflamatorias y un proceso primero degenerativo y posteriormente regenerativo con mayor presencia celular y de tejido fibroso, lo que explicaría el engrosamiento en esta capa durante el proceso reparativo.

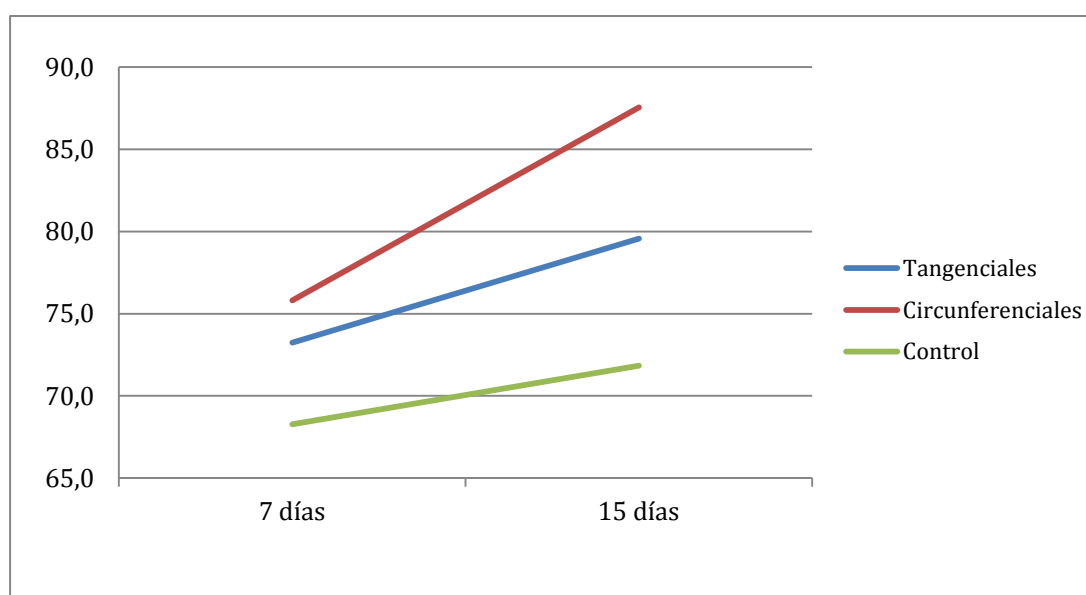


Figura 54 Grosor máximo de la media, métodos tangenciales vs circunferenciales, en µm

También, las arterias control de los animales sacrificados a los 15 días postquirúrgicos, mostraron un engrosamiento de la media respecto a los animales sacrificados a los 7 días. Este hecho puede explicarse puesto que la inflamación estimula la migración y proliferación de células musculares lisas de la capa media, con infiltración leucocitaria. Si la respuesta continua, se produce un engrosamiento de la pared arterial, pero puede ser compensado con una dilatación gradual del vaso, por lo que la luz podría permanecer inalterada.

Menores áreas de la capa media son descritos por Herdeg et al <sup>(176)</sup> relacionados con un mayor daño arterial. En su trabajo la lesión arterial se producía mediante la implantación de stents y la disminución en el tamaño de la capa media era producida por la compresión de la misma, con un incremento del área de la neointima y un estrechamiento de la luz vascular. Se evidencia por tanto una vez más la diferencia de respuesta de la pared del vaso ante la lesión causada intraluminalmente de la que causa la lesión extravascular.

### 6.2.2 Área de la luz vascular.

A los 7 días, tanto las arterias ocluidas con sistemas circunferenciales como las ocluidas con dispositivos tangenciales, presentaron mayor área de la luz que las arterias control. Es mayor el área en las arterias que utilizan técnicas tangenciales que las circunferenciales, situación que se sigue observando a los 15 días.

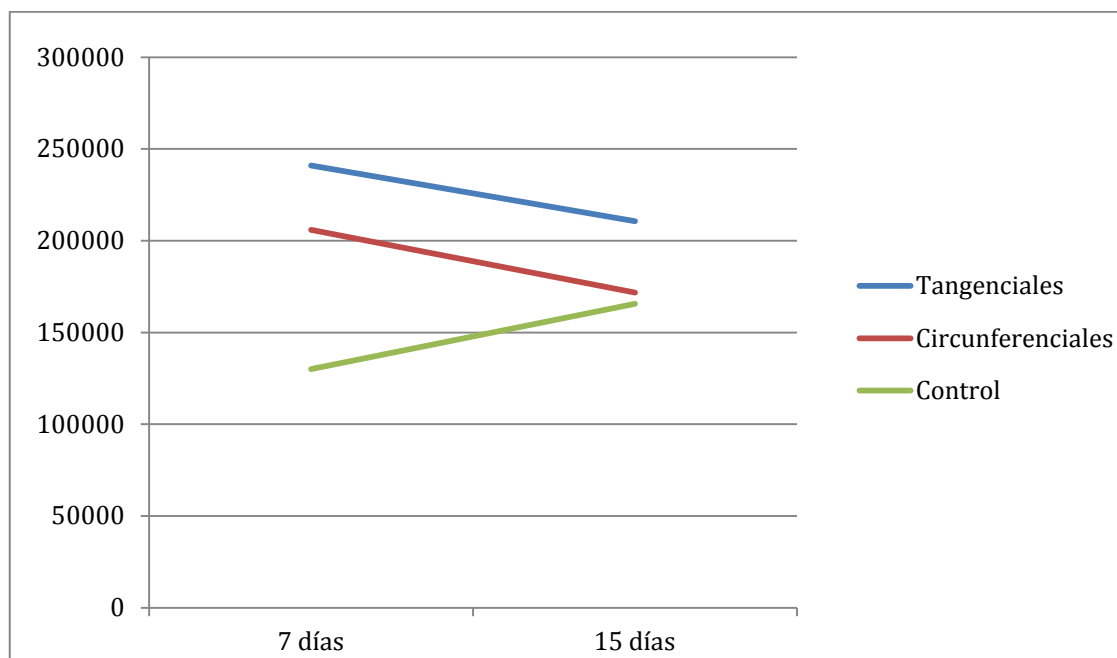


Figura 55: Área de la luz comparando tangenciales vs circunferenciales y controles en  $\mu\text{m}^2$

Todos los grupos tratados presentaron a los 7 días una mayor superficie de luz vascular que el grupo control, siendo además significativamente mayor dicha superficie en el grupo tratado con el bull-dog vascular que en el grupo tratado con el torniquete de Rumel (a los 7 días).

A los 15 días, los grupos tratados con bull-dog vascular y lazo vascular mostraban un mayor área de la luz que el grupo control, y el grupo tratado con bull-dog vascular continuaba presentando también un mayor área que el grupo tratado con el torniquete de Rumel.

Herderg et al. <sup>(176)</sup> describen en sus trabajos un menor área de la luz vascular en las arterias con mayor daño tras la implantación de stents. En el caso de su trabajo, el daño se produce mediante un mecanismo intraluminal, y en la línea de lo observado anteriormente por otros autores <sup>(177)</sup> este menor área de la luz viene motivado por un engrosamiento de la capa íntima con formación de neoíntima. Otros estudios determinan que tras el engrosamiento de la pared, se produce una dilatación del vaso que podría compensar el previsible estrechamiento de la luz, que permanecería inalterada o levemente alterada. En nuestro trabajo, se observa en todos los animales tratados por uno u otro método, y tanto a los 7 como a los 15 días un incremento en el tamaño del área de la luz respecto a los vasos control, que puede ser consecuencia de la dilatación postestenótica por efecto del flujo turbulento que crea la estenosis producida por el incremento en el grosor de la pared del vaso. Existe coincidencia en estos resultados con el estudio de Tsukahara y colaboradores<sup>(168)</sup>. En su caso, y también en arteria carótida de rata, se produce una lesión vascular mediante clampado con clip de Yasargil. Observan una luz normal en los primeros momentos tras la lesión y hasta el día 7. En la siguiente valoración, a partir del día 30 y hasta el 90 el área de la luz es significativamente mayor en las arterias tratadas que en las arterias control. En el caso de este trabajo, como en el que presentamos aquí, el daño se produce extraluminamente y en arteria de rata, lo que corrobora posiblemente la diferencia de respuesta a la lesión que se presenta en las diferentes especies animales.

### **6.2.3 Grosor total de la pared vascular.**

Los animales tratados por alguno de los dos grupos de dispositivos tuvieron un mayor grosor total de la pared que las arterias control. Las técnicas circunferenciales producen un mayor grosor en la pared arterial que las técnicas de compresión tangencial. Esta situación se puede apreciar a los 7 y a los 15 días.

A los 7 días, los animales tratados con clamp vascular, torniquete de Rumel y lazo vascular presentaron un mayor grosor total de la pared vascular que los animales control y que los animales tratados con bull-dog vascular.

En cuanto a los animales sacrificados a los 15 días, presentaron un mayor engrosamiento de la pared vascular los animales tratados con bull-dog, torniquete de Rumel y lazo de Potts que los tratados con el clamp vascular. A su vez, los animales cuyas arterias se ocluyeron con el torniquete de Rumel, presentaron un mayor grosor total de la pared que los tratados con el bull-dog vascular. Y los tratados con el bull-dog, el torniquete y el lazo presentaron mayor grosor que el grupo control.

Herderg en 2003 <sup>(176)</sup>, presenta un estudio para determinar los efectos beneficiosos de las estatinas en las estenosis por stent de arterias de conejos normo e hipercolesterolémicos, concluyendo que un mayor nivel de daño en el vaso se corresponde con un mayor área de la capa íntima, pero un menor área de la capa media. Esto podría deberse a que la capa media es la principal fuente de células para la creación de neoíntima <sup>(178)</sup>.

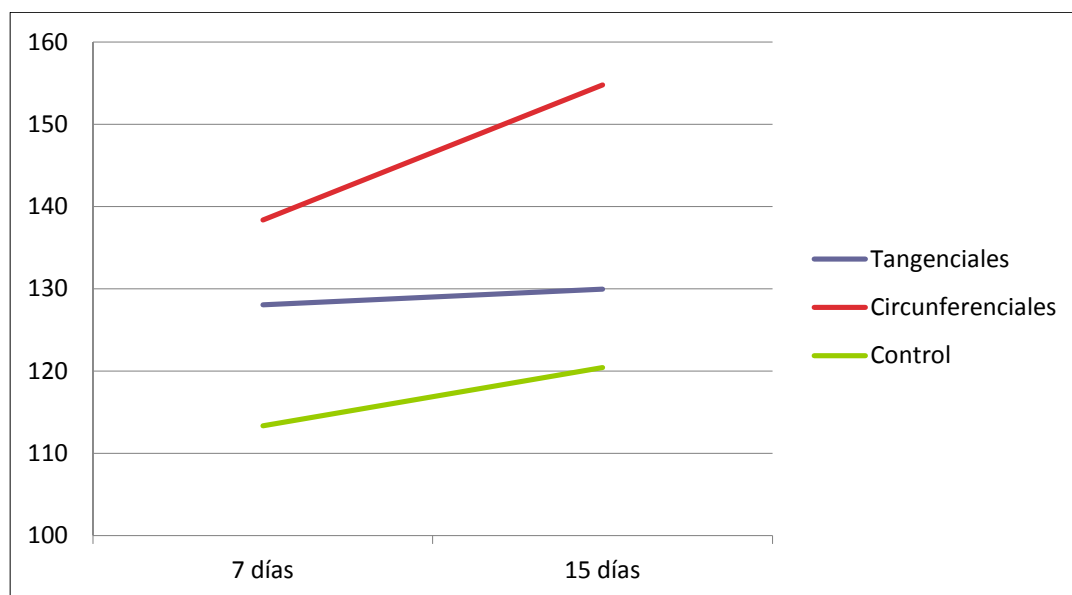


Figura 56 Grosor de la pared, tangenciales vs circunferenciales, en µm

#### 6.2.4 Presentación de trombosis.

Ninguna de las arterias control a 7 ni 15 días mostró evidencia de trombosis.

En cuanto a las arterias tratadas, 4 de las tratadas con CV, 3 con TR, 1 con BD, y 4 con LZ y sacrificadas a los 7 días mostraron algún grado de trombosis.

En cuanto a los animales sacrificados a los 15 días, 0 con CV, 2 con TR, 2 con BD y 3 con LZ presentaron en las muestras algún grado de trombosis.

Los resultados arrojan una presentación de trombos de un 23,75% en las arterias ocluidas con algún sistema frente a un 0% en las arterias no tratadas. Estos resultados difieren de los obtenidos por Slayback et al <sup>(19)</sup> que ofrecían unos resultados de un 75% de las arterias ocluidas mediante algún tipo de clamp ocluidor presentando trombos. En este caso trabajaron con conejo Neo Zelandés, y sus estudios preliminares indicaban que la utilización previa de anticoagulantes no

ayudaba a prevenir la aparición de trombos en el lugar del daño intimal. El estudio de Slayback et al. recogía la muestra tras una hora de oclusión y 10 minutos de reperfusión, no contemplándose por tanto la reparación del vaso, sino únicamente la lesión producida por los diferentes tipos de clamps.

Esta diferencia puede coincidir con la mayor respuesta proliferativa de los modelos de lesión vascular en arteria carótida de la rata frente a otras especies que muestran una respuesta más trombótica<sup>(152)</sup>. Esta respuesta más proliferativa que trombogénica está relacionada con la mayor eficacia de agentes que reducen la migración de células musculares lisas y la proliferación en el modelo en carótida de rata<sup>(87, 179)</sup>, que sin embargo muestran escasa actividad en ensayos en humanos.

La baja incidencia de trombos o trombosis, sin significación estadística, hace suponer que la terapia con anticoagulación no es necesaria en esta especie, aunque estudios más completos y comparativos entre las especies animales más utilizadas en cirugía vascular experimental resultarían de utilidad, dada la variabilidad interespecífica mostrada en distintos estudios.

### **6.2.5 Presentación de neoíntima.**

A los 7 días dos de las arterias ocluidas con Torniquete de Rumel presentaron neoíntima en el estudio histológico. A los 15 días tras la oclusión, se observa presencia de neoíntima en una de las arterias ocluidas con Torniquete de Rumel, una de las tratadas con Clamp Vascular y tres de las ocluidas mediante Lazo Vascular.

La diferencia entre especies en cuanto a la respuesta hiperplásica de la íntima ha sido descrita en algunos estudios. La integridad de la lámina elástica interna en especies de mayor tamaño que la rata, como cerdos, perros y primates no humanos es determinante para el inicio en la formación de neoíntima<sup>(152)</sup>. Sin



embargo, en la arteria carótida de la rata la denudación endotelial es suficiente para inducir la respuesta hiperplásica de la íntima<sup>(180)</sup> <sup>(181)</sup>. Esto se puede explicar porque en los procedimientos para lograr la denudación endotelial, se produce también un daño a la elástica interna que permitiría una mayor migración de células musculares desde la capa media. Existen además fundamentales diferencias en la formación de neoíntima entre especies, no solamente en cuanto a la cantidad de neoíntima formada, sino también a la histopatología de la misma. También existen evidencias de diferencias en la neoíntima resultante de la agresión vascular entre diferentes cepas y stocks de rata<sup>(155)</sup>. Resulta de interés la formación de neoíntima en los casos de implantación de stents, angioplastia, reconstrucción arterial<sup>(33)</sup> u otros procedimientos en los que esta neoformación sienta las bases para la aterogénesis, formación de trombos o incluso oclusión en un plazo de tiempo. De hecho, la hiperplasia intimal es la principal causa de reestenosis tras intervenciones cardiovasculares. Existe en estos casos la preocupación de testar fármacos en distintos modelos animales<sup>(182)</sup> cuyo fin es precisamente reducir la proporción de esta complicación, que actualmente se sitúa en un 50% de uno a diez años, o incluso en un 50% de los pacientes tratados por angioplastia dentro de los 18 subsecuentes al procedimiento como tratamiento en la enfermedad coronaria<sup>(183)</sup>. La elección del modelo animal de estenosis podría ser el motivo de las discrepancias halladas en la eficacia de los agentes destinados al tratamiento preventivo de la reestenosis<sup>(184)</sup> en ensayos clínicos que previamente habían mostrado eficacia en otras especies con un patrón de cinética celular más “proliferativo”. Los estudios a largo plazo de la denudación endotelial en arteria carótida de rata<sup>(173)</sup>, sin embargo, no mostraron un engrosamiento intimal ni fenómenos trombóticos, por lo que parece una especie resistente a este último proceso.

Los trabajos de Jackiewicz et al<sup>(11)</sup>, estudiando la recuperación estructural y ultraestructural bajo microscopía óptica y electrónica del daño producido por un clamp de Scovell-Lewis en pequeñas arterias de rata, observan un engrosa-

miento en la íntima al hacer la observación mediante microscopio óptico a los 7 días tras la cirugía, que desaparecen cuando se hace el estudio a los 14 días. Se supone entonces que la reconstitución y regeneración del endotelio es muy rápida tras el daño; aunque ultraestructuralmente permanecen cambios en las uniones interendoteliales que pueden ser la base donde se asienten los cambios patológicos subsecuentes en el sitio de clampado.

La mayor observación de neointima en arterias ocluidas con sistemas de presión circunferencial, aunque sin significación estadística, podría indicar una mayor capacidad lesiva a nivel de la membrana elástica interna, por lo que estudios futuros en los que se valore histológicamente la formación de neointima entre ambos grupos de sistemas podrían resultar de interés.

Autor	Año	Especie	Valoración	Vasos	Métodos	N	Tiempo oclusión	Tiempo al sacrificio	Resultados
Moore	1985	Perro	Microscopía Electrónica	Aorta infrarrenal	Clamp DeBackey	5	15 y 30 minutos	Día 0	3
			Valora daño Endotelial	Iliacas	Clamp hydragrip Fogarty	5			1-2
			0: No daño		Clamp Cooley	5			3
			1: Deformación endotelial		Clamp Satinsky	5			2-3
			2: Desgarro endotelial menor de 3mm		Cinta umbilical	2			0
			3: Denudación endotelial mayor 3 mm		Lazo con silastic	5			0
			4: Daño endotelial y en capa media		Control	5			0
Pabst	1987	Perro	Microscopía Electrónica	Carótidas	Lazo silastic a MOF (99g +/-3)	3	30 minutos	Día 0 (grupo I)	1,3
			Valora daño Endotelial	Iliofemorales	Lazo silastic a 150 g	3			0,7
			0: No daño, mínimo depósito plaquetas o fibrina		Lazo silastic a 200 g	2			1,8
			1: Ligero aplastamiento endotelial sin disrupción		Lazo silastic a 250 g	4			4,4
			2: Ligera disrupción endotelial con plaquetas y fibrina		Clamp hydragrip Fogarty a MOF	3			3,7
			3: Disrupción más severa					Día 15 (grupo II)	
			4: Fractura endotelial, cráteres, fibrina y plaquetas		Lazo silastic a MOF (99g +/-3)	8			0,4
			5: Fractura endotelial severa, exposición de la media y formación de trombos		Lazo silastic a 250 g	6			2,8
					Clamp hydragrip Fogarty a MOF	1			3

**Tabla 23 Otros estudios comparativos vessel loops vs clamp vascular**

### **6.3. Futuros estudios.**

El estudio ha sido realizado sobre arterias sanas. Aunque es importante conocer la respuesta de las mismas ante los diferentes sistemas de oclusión, no se puede obviar que el manejo quirúrgico vascular en muchas de las ocasiones, está asociado a la existencia de vasos con patología previa. Puede estar asociado a lesiones focales y bien localizadas, como suele suceder en cirugía cardíaca coronaria o neurocirugía, o bien en lesiones más difusas o generalizadas como puede ser más habitual en cirugía vascular. La patología aterosclerótica es la de mayor incidencia, y es importante conocer también el daño que los diferentes sistemas de oclusión pueden ocasionar en vasos con esta lesión en sus diferentes estadios, desde la estría grasa hasta la placa calcificada. Existen diferentes estudios que concluyen en que se produce mayor daño en la oclusión temporal si las arterias presentan aterosclerosis<sup>(147, 162)</sup>. Además de los posibles estudios iniciales *in vitro* sobre arterias de cadáver, existen modelos animales, espontáneos o inducidos que son utilizados en estudios sobre aterosclerosis y que podrían ser útiles para avanzar en el conocimiento sobre el daño que el manejo vascular puede infringir sobre la estructura de las arterias enfermas.

Desde que en 1908 Ignatowski<sup>(185)</sup> indujo aterosclerosis en conejos a través de una dieta rica en proteínas animales, se ha conseguido el desarrollo a través de diferentes tipos de dietas de lesiones ateroscleróticas en multitud de especies animales: Ratones, ratas, conejos, hámster, cobaya, diferentes aves como palomas, gallina y codorniz, carnívoros como el perro o el gato, cerdos, y primates no humanos<sup>(186)</sup>. El pollo alimentado con una dieta alta en colesterol desarrolla un modelo de aterosclerosis muy similar al humano, en el que se presentan lesiones en la arteria aorta abdominal<sup>(187)</sup>, cosa que no parece suceder con otras especies como el conejo, que sin embargo presenta un metabolismo lipoproteico similar al humano. El principal inconveniente de este modelo aviar radica en que no

---

parece manifestar lesiones ateroscleróticas avanzadas ni especialmente complicadas.

Actualmente, además de estos modelos inducidos por dieta y los que presentan la patología de forma espontánea debido a alguna alteración genética, se unen los animales modificados genéticamente (transgénicos, *knockout* y *knockin*), que merced a los avances en la manipulación del genoma se han ido creando y que permiten un mayor conocimiento de la interacción de los factores genéticos y ambientales implicados en el desarrollo, prevención y tratamiento de la aterosclerosis. El ratón transgénico deficiente en apolipoproteína-E (Apo-E), es otro modelo, en este caso murino, carente de esta apolipoproteína encargada de transportar los excedentes de lipídicos para su normal metabolización al hígado, por lo que el modelo animal es hipercolesterolémico y desarrolla lesiones de aterosclerosis muy similares a las que suceden en el ser humano <sup>(47, 188, 189)</sup>.

La existencia de diferentes modelos animales de aterosclerosis permitiría por tanto el estudio de la lesión de los métodos de oclusión también sobre vasos con patología previa, lo que conllevará una mayor información a la hora de elegir un método en detrimento de otros. No obstante, habría que prestar especial atención a las diferencias existentes entre los distintos modelos animales, con el fin de elegir de entre ellos el que presente una mayor semejanza en cuanto a localización en el sistema vascular y grado de lesión al que podría presentar el ser humano, sus características histopatológicas y su respuesta al tratamiento. En cuanto a estudios farmacológicos para la prevención del fenómeno de estenosis tras la oclusión temporal de la arteria, la elección de la especie adquiere especial importancia dada la diferencia que existe en la respuesta vascular a la agresión en las distintas especies o incluso entre cepas de la misma especie.

Sería conveniente también un estudio a largo plazo de las lesiones producidas por los sistemas oclusores, dado que el presente estudio se centra en los efectos agudos y subagudos. Parece relevante valorar la regresión y evolución del

daño producido en el tiempo, la posible aparición de nuevas lesiones o la curación completa del proceso. En este sentido, los estudios de Dobrin <sup>(5)</sup> a los 6 meses postoclusión mostraban alteraciones estructurales aunque no funcionales. Estudios más amplios y a más largo plazo serían de enorme interés.

Por otra parte, los estudios que valoran la función vascular postoclusión también resultarían de interés. En este sentido, Tsukahara <sup>(168)</sup> comprobó como la oclusión temporal de la carótida de la rata causaba disfunción tanto en el endotelio como en el músculo liso. La recuperación de la contractibilidad del músculo fue más lenta que la recuperación de la función relajante del endotelio, siguiendo el mismo patrón regenerativo que los estudios histológicos, y que concluyen con la total recuperación funcional. Estudios comparativos de la recuperación de la funcionalidad vascular entre los métodos oclusivos serían de utilidad a la hora de escoger la técnica en cada intervención.

#### **6.4. Resumen de la Discusión.**

Los resultados observados en nuestro trabajo demuestran la capacidad leve en la estructura de la arteria de ambos grupos de oclusión extraluminal. Tanto los métodos tangenciales como los circunferenciales ocasionan un engrosamiento de la capa media, resultado probablemente de los procesos reparativos de la misma tras la lesión por aplastamiento que producen ambos métodos. En el caso de los métodos circunferenciales, este engrosamiento es mayor dado que posiblemente también la superficie lesionada por aplastamiento es mayor o lo es en mayor grado.

En cuanto al endotelio, no existe evidencia de su lesión, pero la bibliografía consultada confirma la rápida capacidad regenerativa de la capa íntima en este modelo de oclusión vascular extraluminal en rata, que se produce en los primeros momentos tras la lesión, por lo que serían convenientes estudios histológicos se-

riados en el tiempo de lo que sucede en la capa íntima desde la lesión hasta su regeneración o lesión estenosante en diferentes especies, con el fin de conocer lo que sucede en el ser humano.

El área de la luz es mayor en las arterias tratadas que en el control. La regeneración de la capa de músculo liso puede ser más lenta y esto podría haber sido la causa del tamaño luminal mayor en el período de recuperación crónica. En el caso de las arterias tratadas por métodos circunferenciales, esta área es menor que en las tratadas con métodos tangenciales debido a que su capa muscular ha sido más dañada y su engrosamiento mayor. Los resultados obtenidos en el área de la luz corresponden también a los obtenidos en el diámetro máximo de la misma.

El grosor total de la pared mayor en las arterias tratadas con métodos circunferenciales, viene a corroborar lo que se aprecia en los datos anteriores y podría deberse además de a la capa media al resto de paredes del vaso, no estudiadas separadamente en el presente trabajo

En conclusión, nuestro estudio sobre el modelo de oclusión extraluminal en arteria carótida de rata, demuestra que los métodos tangenciales dañan menos la estructura de la pared arterial que los métodos circunferenciales, produciendo una menor alteración en el grosor de la pared vascular y una menor estenosis de la luz. Serían de utilidad estudios sobre otros modelos animales y sobre arterias con patología previa que determinaran si la respuesta es similar.

# CONCLUSIONES





## 7. CONCLUSIONES

1. Los sistemas de clampaje tangencial (clamp vascular no dentado y bulldog vascular) presentan una menor proliferación en cuanto al grosor total de la pared que los métodos circunferenciales (torniquete de Rumel y lazo vascular de Potts), en el modelo de clampaje arterial en arteria carótida común.
2. Los sistemas de clampaje tangencial (clamp vascular no dentado y bulldog vascular) presentan una menor proliferación en cuanto al grosor de la capa media vascular que los métodos circunferenciales (torniquete de Rumel y lazo vascular de Potts), en el modelo de clampaje arterial en arteria carótida común.
3. Los sistemas de clampaje tangencial (clamp vascular no dentado y bulldog vascular) provocan una menor disminución del área de la luz arterial que los métodos circunferenciales (torniquete de Rumel y lazo vascular de Potts), en el modelo de clampaje arterial en arteria carótida común.
4. Se observó una menor incidencia de trombosis y de formación de neoíntima con los métodos de oclusión arterial por sistemas de clampaje tangencial (clamp vascular no dentado y bulldog vascular) que con los métodos circunferenciales (torniquete de Rumel y lazo vascular de Potts).
5. Los métodos de oclusión arterial tangenciales (clamp vascular no dentado y bulldog vascular) producen un menor daño morfológico arterial en comparación con los métodos circunferenciales (torniquete de Rumel y lazo vascular de Potts).

# FIGURAS

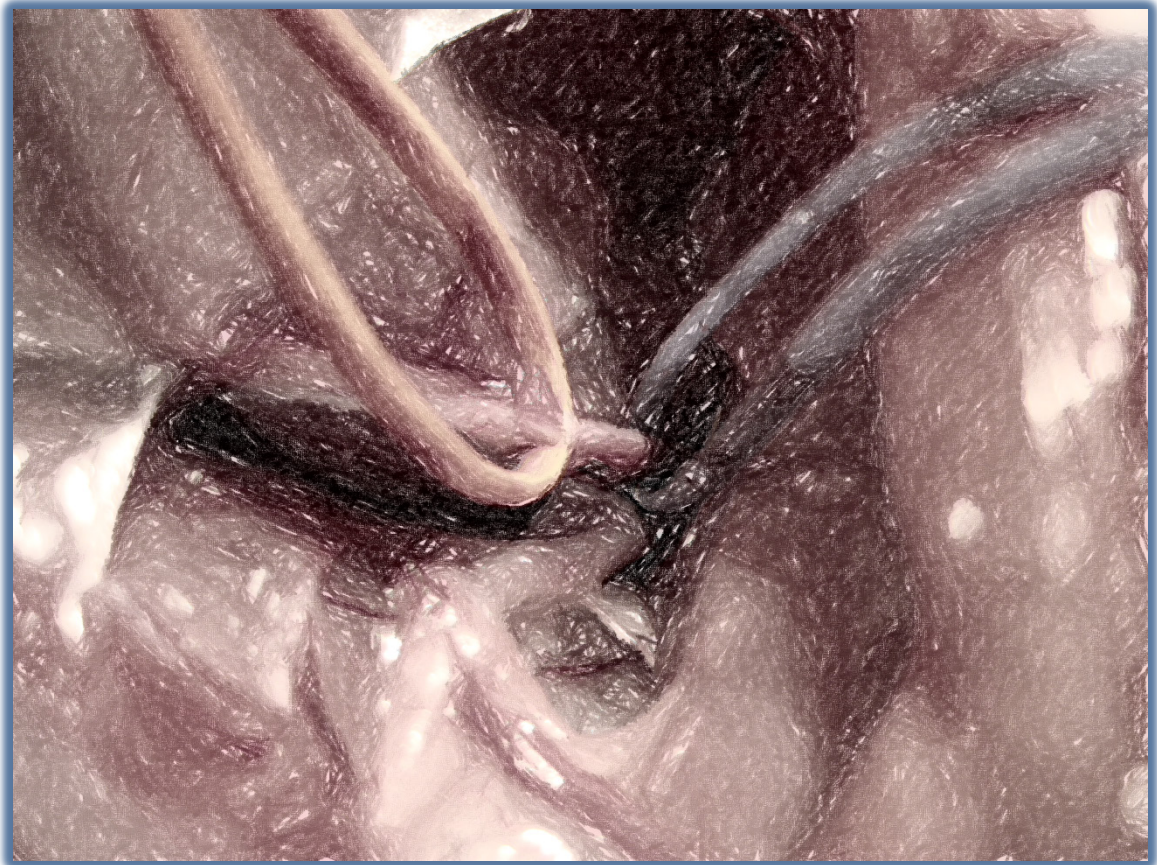




Figura 19: Diseño del estudio: CV oclusión mediante clamp vascular; EM: oclusión mediante torniquete de Rumel; BD: oclusión mediante bulldog vascular; LV: oclusión mediante lazo vascular. ....	79
Figura 20: Clamp vascular de Schwartz	Figura 21: Bull dog vascular ..... 80
Figura 22: Cintas de silicona	Figura 23: Detalle del torniquete Rumel..... 80
Figura 24: Representación de los cuatro métodos utilizados.....	80
Figura 25 Rata Wistar Han .....	83
Figura 26 Exposición ventral del cuello	Figura 27 Incisión longitudinal..... 84
Figura 28: Arteria y vena	Figura 29: Arteria y nervio ..... 85
Figura 30: Disección carótida derecha	31: Aislamiento carótida..... 85
Figura 32: Lazo de Potts	Figura 33: Torniquete de Rumel ..... 85
Figura 34: Clamp vascular	Figura 35: Bull dog vascular ..... 86
Figura 36: Puntos referencia	Figura 37: Sutura piel ..... 86
Figura 38 Cámara de Dióxido de Carbono .....	87
Figura 39 Segmento de arteria carótida intervenida.....	87
Figura 40 Equipo de morfometría.....	93
Figura 41 Detalle de preparaciones histológicas arteriales en portaobjetos .....	94
Figura 42 Grosor máximo de la media por grupos.....	101
Figura 43 Grosor máximo de la media .....	102
Figura 44 Área de la luz por grupos .....	104
Figura 45 Área de la luz vascular.....	106
Figura 46 Grosor total de la pared .....	108
Figura 47 Grosor total de la pared por grupos.....	109
Figura 48 Aplicación del torniquete de Rumel en arteria posteriormente trombosada .....	111
Figura 49 Arteria de Fig.1 trombosada, a los 15 días, previo al sacrificio.....	112
Figura 50 Corte histológico a 400X de la arteria trombosada del grupo TR 15.....	112

Figura 51 Imágen histológica 400X de la arteria trombosada, grupo LZ 7 .....	113
Figura 52 Imagen histológica neoíntima 400X, grupo CV 15 .....	114
Figura 53 Imagen histológica neoíntima 400x, grupo LV 15 .....	114
Figura 54 Grosor máximo de la media, métodos tangenciales vs circunferenciales, en $\mu\text{m}$ ..	133
Figura 55: Área de la luz comparando tangenciales vs circunferenciales y controles en $\mu\text{m}^2$	134
Figura 56 Grosor de la pared, tangenciales vs circunferenciales, en $\mu\text{m}$ .....	137



# TABLAS



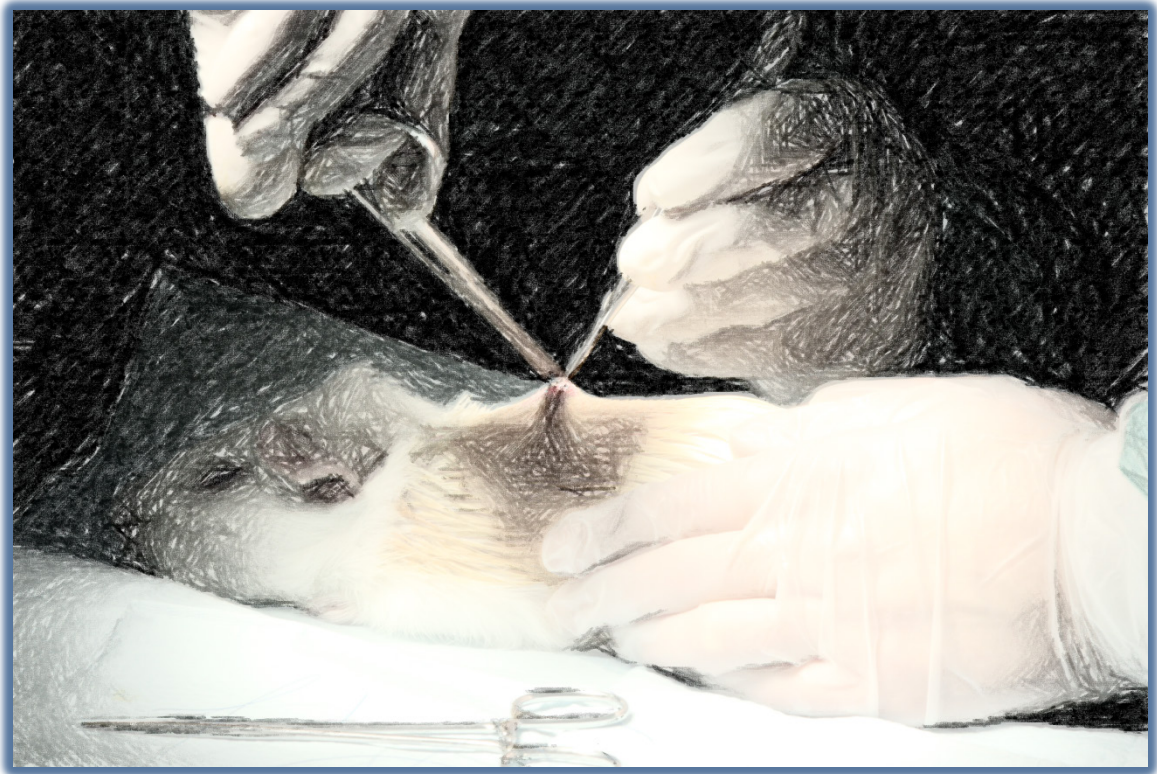## 9. TABLAS

Tabla 1 Características de los vasos sanguíneos, Modificado de Ross et al (25) .....	15
Tabla 2 Cambios con la edad de los vasos sanguíneos, modificado de Gallager et al (26).....	31
Tabla 3 Clasificación de las lesiones ateromatosas, modificada de la clasificación de la AHA (39) .....	36
Tabla 4 Cambios de los vasos sanguíneos con diferentes procesos patológicos, modificado de Gallager PJ and van der Wal AC en (26) .....	42
Tabla 5 Estadios del desarrollo de la hiperplasia intimal .....	44
Tabla 6: Datos reproductivos de la rata, modificado de <sup>(130-135)</sup> .....	81
Tabla 7: Parámetros cardiorespiratorios de la rata, modificado de <sup>(130, 131, 133-135)</sup> .....	82
Tabla 8: Datos biológicos de la rata, modificado de <sup>(130-135)</sup> .....	82
Tabla 9: Protocolo de deshidratación de las muestras .....	89
Tabla 10: Protocolo desparafinación de los cortes .....	91
Tabla 11: Protocolo de aclaramiento .....	92
Tabla 12 Grupos Experimentales .....	100
Tabla 13 Grosor máximo de la media por grupos (en $\mu\text{m}$ ) .....	100
Tabla 14 Grosor máximo de la media 7 días (en $\mu\text{m}$ ) .....	101
Tabla 15 Grosor máximo de la media 15 días (en $\mu\text{m}$ ) .....	102
Tabla 16 Área de la luz vascular por grupos (en $\mu\text{m}^2$ ).....	104
Tabla 17 Área de la luz, 7 días (en $\mu\text{m}^2$ ).....	105
Tabla 18 Área de la luz, 15 días (en $\mu\text{m}^2$ ).....	105
Tabla 19 Grosor total pared, 7 días (en $\mu\text{m}$ ) .....	107
Tabla 20 Grosor total de la pared, 15 días (en $\mu\text{m}$ ). .....	108

Tabla 21 Grosor total de la pared por grupos (en $\mu\text{m}$ ) .....	109
Tabla 22: Escala para lesiones intimaes estudiadas mediante microscopía electrónica <sup>(17)</sup> ..	132
Tabla 23 Otros estudios comparativos vessel loops vs clamp vascular .....	141



# BIBLIOGRAFÍA



## 10. BIBLIOGRAFÍA

1. Guthrie CC. Blood vessel surgery and its applications: Arnold; 1912.
2. Babin-Ebell J, Gimpel-Henning K, Sievers HH, Scharfschwerdt M. Influence of clamp duration and pressure on endothelial damage in aortic cross-clamping. *Interact Cardiovasc Thorac Surg.* 2010;10:168-71.
3. Barone GW, Conerly JM, Farley PC, Flanagan TL, Kron IL. Assessing clamp-related vascular injuries by measurement of associated vascular dysfunction. *Surgery.* 1989;105:465-71.
4. Bunt TJ, Manship L, Moore W. Iatrogenic vascular injury during peripheral revascularization. *J Vasc Surg.* 1985;2:491-8.
5. Dobrin PB, McGurrin JF, McNulty JA. Chronic histologic changes after vascular clamping are not associated with altered vascular mechanics. *Ann Vasc Surg.* 1992;6:153-9.
6. Dujovny M, Kossovsky N, Laha RK, Leff L, Wackenhut N, Perlin A. Temporary microvascular clips. *Neurosurgery.* 1979;5:456-63.
7. Dujovny M, Kossovsky N, Munoz G, Langhi R, Nelson D, Fein JM. Reduced vascular trauma after temporary occlusion with modified Biemer and Yasargil clips. *J Microsurg.* 1981;2:195-201.
8. Dujovny M, Osgood CP, Barrionuevo PJ, Perlin A, Kossovsky N. SEM evaluation of endothelial damage following temporary middle cerebral artery occlusion in dogs. *J Neurosurg.* 1978;48:42-8.
9. Gertz SD, Rennels ML, Forbes MS, Kawamura J, Sunaga T, Nelson E. Endothelial cell damage by temporary arterial occlusion with surgical clips. Study of the clip site by scanning and transmission electron microscopy. *J Neurosurg.* 1976;45:514-9.
10. Harvey JG, Gough MH. A comparison of the traumatic effects of vascular clamps. *Br J Surg.* 1981;68:267-72.
11. Jackiewicz TA, McGeachie JK, Tennant M. Structural recovery of small arteries following clamp injury: a light and electron microscopic investigation in the rat. *Microsurgery.* 1996;17:674-80.
12. Kuhnel TS, Muller GH. Experimental animal studies of clip-induced microvascular trauma. *Microsurgery.* 2004;24:241-7.
13. Margovsky AI, Chambers AJ, Lord RS. The effect of increasing clamping forces on endothelial and arterial wall damage: an experimental study in the sheep. *Cardiovasc Surg.* 1999;7:457-63.
14. Margovsky AI, Lord RS, Chambers AJ. The effect of arterial clamp duration on endothelial injury: an experimental study. *Aust N Z J Surg.* 1997;67:448-51.
15. Moore WM, Manship LL, Bunt TJ. Differential endothelial injury caused by vascular clamps and vessel loops. I. Normal vessels. *Am Surg.* 1985;51:392-400.
16. Ozalp B, Canbaz S, Huseyinova G, Duran E. Histopathological comparison of vascular wall damage created by external cross-clamp and endoluminal balloon occlusion techniques. *J Cardiovasc Surg (Torino).* 2009;50:545-53.

17. Pabst TSr, Flanigan DP, Buchbinder D. Reduced intimal injury to canine arteries with controlled application of vessel loops. *J Surg Res.* 1989;47:235-41.
18. Richling B, Griesmayr G, Lametschwandtner A, Scheiblbrandner W. Endothelial lesions after temporary clipping. A comparative study. *J Neurosurg.* 1979;51:654-61.
19. Slayback JB, Bowen WW, Hinshaw DB. Intimal injury from arterial clamps. *Am J Surg.* 1976;132:183-8.
20. Thurston JB, Buncke HJ, Chater NL, Weinstein PR. A scanning electron microscopy study of micro-arterial damage and repair. *Plast Reconstr Surg.* 1976;57:197-203.
21. Darcin OT, Cengiz M, Ozardali I, Andac MH. Pressure-controlled vascular clamp: a novel device for atraumatic vessel occlusion. *Ann Vasc Surg.* 2004;18:254-6.
22. Risberg B, Bylock A. Vascular trauma induced by clamping- correlation between surface ultrastructure and fibrinolytic activity. *Acta Chir Scand.* 1981;147:25-32.
23. Schwartz RS. The vessel wall reaction in restenosis. *Semin Interv Cardiol.* 1997;2:83-8.
24. Forte A, Di Micco G, Galderisi U, Guarino FM, Cipollaro M, De Feo M, et al. Molecular analysis of arterial stenosis in rat carotids. *J Cell Physiol.* 2001;186:307-13.
25. Ross MH, Kaye GI, Pawlina W. *Histology. A text and atlas.* 4 ed 2002. 900 p.
26. Fawcett DW. *Tratado de Histología.* 11 ed. Interamericana. McGraw-Hill 1986. 1025 p.
27. Furchgott RF. Role of endothelium in responses of vascular smooth muscle. *Circ Res.* 1983;53:557-73.
28. Furchgott RF, Jothianandan D, Cherry PD. Endothelium-dependent responses: the last three years. *Bibl Cardiol.* 1984:1-15.
29. Furchgott RF, Zawadzki JV. The obligatory role of endothelial cells in the relaxation of arterial smooth muscle by acetylcholine. *Nature.* 1980;288:373-6.
30. Palmer RMJ, Ferrige AG, Moncada S. Nitric oxide release accounts for the biological activity of endothelium-derived relaxing factor. *Nature.* 1987;327:524-6.
31. Koshland DE, Jr. The molecule of the year. *Science.* 1992;258:1861.
32. Schulz E, Jansen T, Wenzel P, Daiber A, Munzel T. Nitric oxide, tetrahydrobiopterin, oxidative stress, and endothelial dysfunction in hypertension. *Antioxid Redox Signal.* 2008;10:1115-26.
33. Zubilewicz T, Wronski J, Bourriez A, Terlecki P, Guinault AM, Muscatelli-Groux B, et al. Injury in vascular surgery--the intimal hyperplastic response. *Medical science monitor : international medical journal of experimental and clinical research.* 2001;7:316-24.
34. Kumar V, Cotran RS. *Robbins basic pathology: Saunders Philadelphia, PA; 2003.*
35. Tseung J. *Robbins and Cotran Pathologic Basis of Disease. Pathology-Journal of the RCPA.* 2005;37:190.
36. Lippolis L, Sorrentino R, Popolo A, Maffia P, Nasti C, d'Emmanuele di Villa Bianca R, et al. Time course of vascular reactivity to contracting and relaxing agents after endothelial denudation by balloon angioplasty in rat carotid artery. *Atherosclerosis.* 2003;171:171-9.
37. Masawa N, Glagov S, Zarins CK. Quantitative morphologic study of intimal thickening at the human carotid bifurcation: I. Axial and circumferential distribution of maximum intimal thickening in asymptomatic, uncomplicated plaques. *Atherosclerosis.* 1994;107:137-46.
38. Holman E. Problems in the dynamics of blood flow; conditions controlling collateral circulation in the presence of an arteriovenous fistula, following the ligation of an artery. *Surgery.* 1949;26:889.
39. Giddens DP, Zarins CK, Glagov S. Response of arteries to near-wall fluid dynamic behavior. *Applied Mechanics Reviews.* 1990;43:S98.

40. Koller A, Sun D, Huang A, Kaley G. Corelease of nitric oxide and prostaglandins mediates flow-dependent dilation of rat gracilis muscle arterioles. *American Journal of Physiology-Heart and Circulatory Physiology*. 1994;267:H326.
41. Glagov S, Weisenberg E, Zarins CK, Stankunavicius R, Kolettis GJ. Compensatory enlargement of human atherosclerotic coronary arteries. *N Engl J Med*. 1987;316:1371-5.
42. Stary HC, Chandler AB, Dinsmore RE, Fuster V, Glagov S, Insull W, Jr., et al. A definition of advanced types of atherosclerotic lesions and a histological classification of atherosclerosis. A report from the Committee on Vascular Lesions of the Council on Arteriosclerosis, American Heart Association. *Arterioscler Thromb Vasc Biol*. 1995;15:1512-31.
43. Stary HC, Chandler AB, Glagov S, Guyton JR, Insull W, Jr., Rosenfeld ME, et al. A definition of initial, fatty streak, and intermediate lesions of atherosclerosis. A report from the Committee on Vascular Lesions of the Council on Arteriosclerosis, American Heart Association. *Circulation*. 1994;89:2462-78.
44. Virmani R, Kolodgie FD, Burke AP, Farb A, Schwartz SM. Lessons from sudden coronary death: a comprehensive morphological classification scheme for atherosclerotic lesions. *Arteriosclerosis, thrombosis, and vascular biology*. 2000;20:1262.
45. Hasenstab D, Lea H, Hart CE, Lok S, Clowes AW. Tissue factor overexpression in rat arterial neointima models thrombosis and progression of advanced atherosclerosis. *Circulation*. 2000;101:2651-7.
46. Breslow JL. Cardiovascular disease burden increases, NIH funding decreases. *Nature medicine*. 1997;3:600-1.
47. Epstein FH, Ross R. Atherosclerosis—an inflammatory disease. *New England Journal of Medicine*. 1999;340:115-26.
48. Avendaño López MC. Introducción a la Química Farmacéutica. 2ª ed. ed. Madrid: McGraw-Hill Interamericana; 2001.
49. Touyz RM, Schiffrin EL. Reactive oxygen species in vascular biology: implications in hypertension. *Histochem Cell Biol*. 2004;122:339-52.
50. Touyz RM. Reactive oxygen species in vascular biology: role in arterial hypertension. *Expert Rev Cardiovasc Ther*. 2003;1:91-106.
51. Bylock A, Bondjers G, Jansson I, Hansson H. Surface ultrastructure of human arteries with special reference to the effects of smoking. *Acta Pathologica Microbiologica Scandinavica Section A Pathology*. 1979;87:201-9.
52. Lin SJ, Hong CY, Chang MS, Chiang BN, Chien S. Long-term nicotine exposure increases aortic endothelial cell death and enhances transendothelial macromolecular transport in rats. *Arteriosclerosis, thrombosis, and vascular biology*. 1992;12:1305.
53. Powell JT, Higman DJ. Smoking, nitric oxide and the endothelium. *British journal of surgery*. 1994;81:785-7.
54. Higman DJ, Greenhalgh RM, Powell JT. Smoking impairs endothelium dependent relaxation of saphenous vein. *British journal of surgery*. 1993;80:1242-5.
55. Dzau VJ, Gibbons GH, Cooke JP, Omoigui N. Vascular biology and medicine in the 1990s: scope, concepts, potentials, and perspectives. *Circulation*. 1993;87:705.
56. Panza JA, Casino PR, Kilcoyne CM, Quyyumi AA. Role of endothelium-derived nitric oxide in the abnormal endothelium-dependent vascular relaxation of patients with essential hypertension. *Circulation*. 1993;87:1468-74.
57. Boyle EM, Jr., Lille ST, Allaire E, Clowes AW, Verrier ED. Endothelial cell injury in cardiovascular surgery: atherosclerosis. *Ann Thorac Surg*. 1997;63:885-94.

58. Flavahan NA. Atherosclerosis or lipoprotein-induced endothelial dysfunction. Potential mechanisms underlying reduction in EDRF/nitric oxide activity. *Circulation*. 1992;85:1927.
59. Avena R, Mitchell ME, Neville RF, Sidawy AN. The additive effects of glucose and insulin on the proliferation of infragenicular vascular smooth muscle cells. *Journal of vascular surgery*. 1998;28:1033-9.
60. Lorenzi M, Cagliero E, Toledo S. Glucose toxicity for human endothelial cells in culture. Delayed replication, disturbed cell cycle, and accelerated death. *Diabetes*. 1985;34:621.
61. Hancu N, De Leiva A. Enfermedad cardiovascular en la diabetes mellitus: impacto sanitario y patogenia. *Cardiovascular Risk Factors*. 2001;10:251-62.
62. Takahashi K, Ghatei M, Lam H, O'Halloran D, Bloom S. Elevated plasma endothelin in patients with diabetes mellitus. *Diabetologia*. 1990;33:306-10.
63. Katsumori K, Wasada T, Saeki A, Naruse M, Omori Y. Lack of acute insulin effect on plasma endothelin-1 levels in humans. *Diabetes research and clinical practice*. 1996;32:187-9.
64. Nieto FJ, Adam E, Sorlie P, Farzadegan H, Melnick JL, Comstock GW, et al. Cohort study of cytomegalovirus infection as a risk factor for carotid intimal-medial thickening, a measure of subclinical atherosclerosis. *Circulation*. 1996;94:922.
65. Grayston JT, Kuo CC, Coulson AS, Campbell LA, Lawrence RD, Lee MJ, et al. Chlamydia pneumoniae (TWAR) in atherosclerosis of the carotid artery. *Circulation*. 1995;92:3397-400.
66. Zhao X, Bu D-x, Hayfron K, Pinkerton KE, Bevins CL, Lichtman A, et al. A combination of secondhand cigarette smoke and Chlamydia pneumoniae accelerates atherosclerosis. *Atherosclerosis*. 2012;222:59-66.
67. Ross R. The pathogenesis of atherosclerosis—an update. *New England Journal of Medicine*. 1986;314:488-500.
68. Clowes AW, Reidy MA, Clowes MM. Kinetics of cellular proliferation after arterial injury. I. Smooth muscle growth in the absence of endothelium. *Lab Invest*. 1983;49:327-33.
69. Perlman H, Maillard L, Krasinski K, Walsh K. Evidence for the rapid onset of apoptosis in medial smooth muscle cells after balloon injury. *Circulation*. 1997;95:981.
70. More RS, Ruddy G, Underwood MJ, Brack MJ, Gershlick AH. Assessment of myointimal cellular kinetics in a model of angioplasty by means of proliferating cell nuclear antigen expression. *Am Heart J*. 1994;128:681-6.
71. Waksman R, Rodriguez JC, Robinson KA, Cipolla GD, Crocker IR, Scott NA, et al. Effect of intravascular irradiation on cell proliferation, apoptosis, and vascular remodeling after balloon overstretch injury of porcine coronary arteries. *Circulation*. 1997;96:1944.
72. Ferns GA, Raines EW, Sprugel KH, Motani AS, Reidy MA, Ross R. Inhibition of neointimal smooth muscle accumulation after angioplasty by an antibody to PDGF. *Science*. 1991;253:1129.
73. Scott NA, Cipolla GD, Ross CE, Dunn B, Martin FH, Simonet L, et al. Identification of a Potential Role for the Adventitia in Vascular Lesion Formation After Balloon Overstretch Injury of Porcine Coronary Arteries. *Circulation*. 1996;93:2178-87.
74. Sarembock IJ, LaVeau PJ, Sigal SL, Timms I, Sussman J, Haudenschild C, et al. Influence of inflation pressure and balloon size on the development of intimal hyperplasia after balloon angioplasty. A study in the atherosclerotic rabbit. *Circulation*. 1989;80:1029.
75. Van Erven L, Post MJ, Velema E, Borst C. In the normal rabbit femoral artery increasing arterial wall injury does not lead to increased intimal hyperplasia. *Journal of vascular research*. 1994;31:153-62.



76. Doornekamp F, Borst C, Post MJ. Endothelial cell recoverage and intimal hyperplasia after endothelium removal with or without smooth muscle cell necrosis in the rabbit carotid artery. *Journal of vascular research*. 1996;33:146-55.
77. Wilentz JR, Sanborn TA, Haudenschild CC, Valeri CR, Ryan TJ, Faxon DP. Platelet accumulation in experimental angioplasty: time course and relation to vascular injury. *Circulation*. 1987;75:636.
78. Marmur JD, Rossikhina M, Guha A, Fyfe B, Friedrich V, Mendlowitz M, et al. Tissue factor is rapidly induced in arterial smooth muscle after balloon injury. *Journal of Clinical Investigation*. 1993;91:2253.
79. Wilcox JN, Rodriguez J, Subramanian R, Ollerenshaw J, Zhong C, Hayzer DJ, et al. Characterization of thrombin receptor expression during vascular lesion formation. *Circulation research*. 1994;75:1029.
80. Landry DB, Couper LL, Bryant SR, Lindner V. Activation of the NF-kappa B and I kappa B system in smooth muscle cells after rat arterial injury. Induction of vascular cell adhesion molecule-1 and monocyte chemoattractant protein-1. *The American journal of pathology*. 1997;151:1085.
81. William Cole C, Hagen P-O, Lucas JF, Mikat EM, Kevin O'Malley M, Radic ZS, et al. Association of polymorphonuclear leukocytes with sites of aortic catheter-induced injury in rabbits. *Atherosclerosis*. 1987;67:229-36.
82. Tanaka H, Sukhova GK, Swanson SJ, Clinton SK, Ganz P, Cybulsky MI, et al. Sustained activation of vascular cells and leukocytes in the rabbit aorta after balloon injury. *Circulation*. 1993;88:1788.
83. Klagsbrun M, Edelman ER. Biological and biochemical properties of fibroblast growth factors. Implications for the pathogenesis of atherosclerosis. *Arteriosclerosis, thrombosis, and vascular biology*. 1989;9:269.
84. Dzau VJ. Evolving concepts of the renin-angiotensin system. Focus on renal and vascular mechanisms. *American journal of hypertension*. 1988;1:334S.
85. Rakugi H, Wang DS, Dzau VJ, Pratt RE. Potential importance of tissue angiotensin-converting enzyme inhibition in preventing neointima formation. *Circulation*. 1994;90:449.
86. Itoh H, Pratt RE, Gibbons G, Dzau VJ. Angiotensin II modulates proliferation of vascular smooth muscle cells (VSMC) via dual autocrine loops of TGF- and bFGF. *Hypertension*. 1991;18:396.
87. Casscells W. Migration of smooth muscle and endothelial cells. Critical events in restenosis. *Circulation*. 1992;86:723-9.
88. Bornfeldt KE, Raines EW, Graves LM, Graves LM, al e. PDGF: Distinct signal transduction pathways associated with migration versus proliferation. *Ann N Y Acad Sci*. 1995;766:416-30.
89. Nagase H, Woessner JF. Matrix metalloproteinases. *Journal of Biological Chemistry*. 1999;274:21491.
90. Clowes AW, Clowes MM, Au YP, Reidy MA, Belin D. Smooth muscle cells express urokinase during mitogenesis and tissue-type plasminogen activator during migration in injured rat carotid artery. *Circulation research*. 1990;67:61.
91. Hasenstab D, Lea H, Clowes AW. Local plasminogen activator inhibitor type 1 overexpression in rat carotid artery enhances thrombosis and endothelial regeneration while inhibiting intimal thickening. *Arteriosclerosis, thrombosis, and vascular biology*. 2000;20:853.
92. Zempo N, Kenagy RD, Au YP, Bendeck M, Clowes MM, Reidy MA, et al. Matrix metalloproteinases of vascular wall cells are increased in balloon-injured rat carotid artery.

Journal of vascular surgery: official publication, the Society for Vascular Surgery [and] International Society for Cardiovascular Surgery, North American Chapter. 1994;20:209.

93. Amento EP, Ehsani N, Palmer H, Libby P. Cytokines and growth factors positively and negatively regulate interstitial collagen gene expression in human vascular smooth muscle cells. *Arterioscler Thromb*. 1991;11:1223-30.

94. Li Z, Alawi M, Wasty F. Collagen biosynthesis by neointimal smooth muscle cells in vitro. *FASEB J*. 1993;7:A798.

95. Graf K, Meehan WP, Chen JZ. Upregulation of  $\alpha$ v,  $\beta$ 3- and  $\beta$ 5- integrin mRNA during neointima formation in rat aorta after balloon injury. *Circulation* 1996;94(Suppl):I41.

96. McCaffrey TA. TGF- $\beta$ 1 and TGF- $\beta$ 2 receptors in atherosclerosis. *Cytokine & growth factor reviews*. 2000;11:103-14.

97. Dobrin PB, Littooy FN, Endean ED. Mechanical factors predisposing to intimal hyperplasia and medial thickening in autogenous vein grafts. *Surgery*. 1989;105:393-400.

98. Foster JH, Carter JW, Edwards WH, Graham Jr CP. Arterial injuries secondary to the use of the Fogarty catheter. *Annals of Surgery*. 1970;171:971.

99. Masuoka S, Shimomura T, Ando T, Goto K. Complications associated with the use of the Fogarty balloon catheter. *J Cardiovasc Surg (Torino)*. 1980;21:67-74.

100. Chalmers RT, Howd A. Distal anastomotic vein cuff and the use of an internal vessel occluder. *Journal of the Royal College of Surgeons of Edinburgh*. 1997;42:171.

101. Raymond J, Metcalfe A, Salazkin I, Schwarz A. Temporary vascular occlusion with poloxamer 407. *Biomaterials*. 2004;25:3983-9.

102. Aubin MC, Bouchot O, Carrier M, Cohn WE, Perrault LP. Temporary internal thoracic artery occlusion during off-pump coronary artery bypass grafting with the new poloxamer P407 does not cause endothelial dysfunction. *The Journal of Thoracic and Cardiovascular Surgery*. 2006;132:685.

103. Boodhwani M, Cohn WE, Feng J, Ramlawi B, Mieno S, Schwarz A, et al. Safety and efficacy of a novel gel for vascular occlusion in off-pump surgery. *Ann Thorac Surg*. 2005;80:2333-7.

104. Moinzadeh A, Flacke S, Libertino JA, Merhige J, Vogel JM, Lyall K, et al. Temporary segmental renal artery occlusion using reverse phase polymer for bloodless robotic partial nephrectomy. *The Journal of urology*. 2009;182:1582-7.

105. San Norberto EM, Salvador R, Revilla Á, Merino B, Vaquero C. Oclusión arterial traumática con poloxámero 407: nueva técnica en arterias calcificadas. *Angiología*. 2011.

106. Shalhoub J, Thapar A, Davies AH. The Use of Reverse Thermosensitive Polymer (LeGoo) for Temporary Vessel Occlusion in Clamless Peripheral Vascular Surgery. *Vascular and Endovascular Surgery*. 2011;45:422-5.

107. Manchio JV, Litchfield CR, Zeheb R, Bryan DJ. Evaluation of a novel reverse thermosensitive polymer for use in microvascular surgery. *J Reconstr Microsurg*. 2009;25:69-76.

108. Sachs M, Auth M, Encke A. Historical development of surgical instruments exemplified by hemostatic forceps. *World J Surg*. 1998;22:499-504.

109. Bojrab MJ, Ellison GW, Slocum B. Corazón y Grandes Vasos. Técnicas actuales en cirugía de pequeños animales

2000. p. 593-601.

110. Bojrab MJ, W. Ellison G, Slocum B. Microcirugía. In: Intermédica, editor. Técnicas actuales en cirugía de pequeños animales. 4 ed2000.

111. Henson GF, Rob CG. A comparative study of the effects of different arterial clamps on the vessel wall. *Br J Surg.* 1956;43:561-4.
112. Guidoin R, Martin L, Levailant P, Gosselin C, Domurado D, Marois M, et al. Endothelial lesions associated with vascular clamping--surface micropathology by scanning electron microscopy. *Biomaterials, medical devices, and artificial organs.* 1978;6:179-97.
113. Vriens B, Hulsebos R, van Det R, Geelkerken R. The clinical relevance of arterial damage caused by clamping the artery. In: *Surgery ESfV*, editor. XXIV Meeting ESVS; August 2010; Amsterdam. The Netherlands: The European Society for Vascular Surgery; 2010. p. 1.
114. Manship LL, Moore WM, Bynoe R, Bunt TJ. Differential endothelial injury caused by vascular clamps and vessel loops. II. Atherosclerotic vessels. *Am Surg.* 1985;51:401-6.
115. Welling DR, Rich NM, Burris DG, Boffard KD, Devries WC. Who Was William Ray Rumel? *World J Surg.* 2008.
116. Rosales A, Salvador J, De Graeve N, Angerri O, Villavicencio H. Clamping of the renal artery in laparoscopic partial nephrectomy: an old device for a new technique. *Eur Urol.* 2005;47:98-101.
117. Hui KCW, Zhang F, Shaw WW, Taylor A, Komorowska-Timek E, Lineaweaver WC. Assessment of the patency of microvascular venous anastomosis. *Journal of reconstructive microsurgery.* 2002;18:111-4.
118. Toutouzas K, Colombo A, Stefanadis C. Inflammation and restenosis after percutaneous coronary interventions. *European heart journal.* 2004;25:1679.
119. Bhatt DL. Inflammation and restenosis: is there a link? *The American heart journal.* 2004;147:945-7.
120. Gerondakis S, Grumont R, Rourke I, Grossmann M. The regulation and roles of Rel/NF- $\kappa$ B transcription factors during lymphocyte activation. *Current opinion in immunology.* 1998;10:353-9.
121. Pockley AG. Heat shock proteins, inflammation, and cardiovascular disease. *Circulation.* 2002;105:1012.
122. Hibbert B, Olsen S, O'Brien E. Involvement of progenitor cells in vascular repair. *Trends in Cardiovascular Medicine.* 2003;13:322-6.
123. Cravens PD, Lipsky PE. Dendritic cells, chemokine receptors and autoimmune inflammatory diseases. *Immunology and cell biology.* 2002;80:497-505.
124. Rinaldi B, Romagnoli P, Bacci S, Carnuccio R, Maiuri MC, Donniacuo M, et al. Inflammatory events in a vascular remodeling model induced by surgical injury to the rat carotid artery. *Br J Pharmacol.* 2006;147:175-82.
125. Bailey AS, Fleming WH. Converging roads: evidence for an adult hemangioblast. *Experimental hematology.* 2003;31:987-93.
126. Hebel RWS, Melvin *Anatomy and Embriology of the Laboratory Rat*1986. 271 p.
127. Popesko P, Rajtová V, Horák J. *A colour Atlas of Anatomy of Small Laboratory Animals. Volume Two: Rat, Mouse, Hamster.* Bratislava: Príroda Publishing House; 1990. 253 p.
128. Greene EC. *The Anatomy of the Rat.* Philadelphia: Braintree Scientific, Inc.; 1935. 370 p.
129. Simmons K. Arteries and veins of the head region of the rat. *Manitoba*2006 [cited 2011]; Available from: <http://kentsimmons.uwinnipeg.ca/16cm05/16labman05/lb8pg12.htm>.
130. Krinke GJ. *The Laboratory Rat.* London: Academic Press; 2000. 756 p.
131. Baker HJ, Lindsey JR, Weisbroth SH. Selected normative data. En Suckow MA, Weisbroth SH, Franklin CI, editores. *The laboratory rat.* 2nd ed. London: Elsevier; 2006. p 186-94.1979.



132. Giknis M, Clifford C. Clinical Laboratory Parameters for Crl:WI(Han). Hoja técnica de Charles River ed: Charles River; 2008. p. 14.
133. Vaquero Puerta JL. Manual de experimentación animal 1993.
134. Waynforth HB, Flecknell PA. Experimental and Surgical Technique in the Rat. Second Edition ed. London: Elsevier Academic Press; 2007. 382 p.
135. Zuñiga JM, Tur J, Milocco S, Piñeiro R. Ciencia y Tecnología en Protección y Experimentación Animal. Madrid: McGraw-Hill; 2001. 682 p.
136. Flecknell PA. Anestesia de animales de laboratorio. Introducción práctica para investigadores y técnicos: Editorial Acribia; 1996. 270 p.
137. Close B, Banister K, Baumans V, Bernoth EM, Bromage N, Bunyan J, et al. Recommendations for euthanasia of experimental animals: Part 1. DGXI of the European Commission. Lab Anim. 1996;30:293-316.
138. Close B, Banister K, Baumans V, Bernoth EM, Bromage N, Bunyan J, et al. Recommendations for euthanasia of experimental animals: Part 2. DGXT of the European Commission. Lab Anim. 1997;31:1-32.
139. Association AVMA. AVMA Guidelines on Euthanasia. 2007.
140. Staab ME, Srivatsa SS, Lerman A, Sangiorgi G, Jeong MH, Edwards WD, et al. Arterial remodeling after experimental percutaneous injury is highly dependent on adventitial injury and histopathology. Int J Cardiol. 1997;58:31-40.
141. MacDonald JD, Gyorke A, Jacobs JM, Mohammad SF, Sunderland PM, Reichman MV. Acute phase vascular endothelial injury: a comparison of temporary arterial occlusion using an endovascular occlusive balloon catheter versus a temporary aneurysm clip in a pig model. Neurosurgery. 1994;34:876-81; discussion 81.
142. Wilcox JN, Cipolla GD, Martin FH, Simonet L, Dunn B, Ross CE, et al. Contribution of Adventitial Myofibroblasts to Vascular Remodeling and Lesion Formation after Experimental Angioplasty in Pig Coronary Arteries. Annals of the New York Academy of Sciences. 1997;811:437-47.
143. Wengrovitz M, Selassie LG, Gifford RR, Thiele BL. Cyclosporine inhibits the development of medial thickening after experimental arterial injury. J Vasc Surg. 1990;12:1-7.
144. Tulis DA. Histological and morphometric analyses for rat carotid balloon injury model. Methods Mol Med. 2007;139:31-66.
145. Grant PA, Egerton WS, Strutton G, Balderson G. The Martin Titanline arterial clamp. A new lightweight alternative. Aust N Z J Surg. 1988;58:67-71.
146. Fogarty TJ, Raible DA, Krippaehne WW. A new vascular clamp. Am J Surg. 1966;112:966-8.
147. Coelho JC, Sigel B, Flanigan DP, Schuler JJ, Justin J, Machi J. Arteriographic and ultrasonic evaluation of vascular clamp injuries using an in vitro human experimental model. Surg Gynecol Obstet. 1982;155:506-12.
148. Zhang Y, Luo Y, Kodaira S, Takagi T. Application of Shape Memory Alloy Pressure-Controlled Vascular Clamp for Atraumatic Vessel Occlusion. Annals of vascular surgery. 2009;23:813-20.
149. (2010).
150. Acland RD, Trachtenberg L. The histopathology of small arteries following experimental microvascular anastomosis. Plast Reconstr Surg. 1977;60:868-75.

151. Kasza G, Kollar L, Roth E, Vincze A, Gomori E. Histological examination of vascular lesions caused by stent implantation in humans and in comparative experimental animal model. *Acta biologica Hungarica*. 2012;63:1-14.
152. Schwartz RS. Neointima and arterial injury: dogs, rats, pigs, and more. *Lab Invest*. 1994;71:789-91.
153. Schwartz RS, Edwards WD, Bailey KR, Camrud AR, Jorgenson MA, Holmes Jr DR. Differential neointimal response to coronary artery injury in pigs and dogs. Implications for restenosis models. *Arteriosclerosis, thrombosis, and vascular biology*. 1994;14:395.
154. Kwon J-S, Park N-K, Jeong IH, Kim Y-K, Bae J-H, Hwang K-K, et al. A Slight Variation in the Age of Rats Commonly used as a Carotid Artery Injury Model Results in a Large Difference in Neointima Formation. *Korean Circ J*. 2007;37:78-83.
155. Assadnia S, Rapp JP, Nestor AL, Pringle T, Cerilli GJ, Gunning WT, et al. Strain Differences in Neointimal Hyperplasia in the Rat. *Circulation research*. 1999;84:1252-7.
156. Masuoka S, Yokoyama A, Shimomura T, Kuromoto N, Kawai S. Comparative evaluation of vascular clamps on the arteriosclerotic aortic walls. *Vascular and Endovascular Surgery*. 1980;14:243.
157. Perrault LP, Desjardins N, Nickner C, Geoffroy P, Tanguay J, Carrier M. Effects of occlusion devices for minimally invasive coronary artery bypass surgery on coronary endothelial function of atherosclerotic arteries. *Heart Surg Forum*. 2000;3:287-92.
158. Okumura M, Iwai M, Ide A, Mogi M, Ito M, Horiuchi M. Sex difference in vascular injury and the vasoprotective effect of valsartan are related to differential AT2 receptor expression. *Hypertension*. 2005;46:577-83.
159. Noa M, Mas R, Lariot C. Protective effect of policosanol on endothelium and intimal thickness induced by forceps in rabbits. *J Med Food*. 2007;10:452-9.
160. Hodge J, Chester J. A technique for atraumatic clamping of calcified arteries. *Annals of The Royal College of Surgeons of England*. 2001;83:363.
161. Prionidis I, Browne TF. Catheter occlusion technique to facilitate distal anastomoses using vein grafts. *J Vasc Surg*. 2005;42:173-5.
162. Gerola LR, Moura L, Leao L, Soares H, Branco J, Buffolo E, editors. Arterial wall damage caused by snaring of the coronary arteries during off-pump revascularization. 2000.
163. Durand PY, Lan GB, Marchal L, Wilson S, Dautel G, Merle M. Evaluation of low-pressure arterial and venous clamps: electron microscopic study and possible clinical applications. *J Reconstr Microsurg*. 2000;16:465-71.
164. Risberg B, Bylock A, Romanus M. Endothelial fibrinolysis and ultrastructure following graded mechanical trauma. *Acta Chir Scand*. 1988;154:353-8.
165. Dujovny M, Wackenhut N, Kossovsky N, Leff L, Gomez C, Nelson D. Biomechanics of vascular occlusion in neurosurgery. *Acta neurologica latinoamericana*. 1980;26:123-7.
166. Dujovny M, Wackenhut N, Kossovsky N, Gomes CW, Laha RK, Leff L, et al. Minimum vascular occlusive force. *J Neurosurg*. 1979;51:662-8.
167. Gersak B, Trobec R, Psenicnik M. Loss of endothelium mediated vascular relaxation as a response to various clamping pressures. Part II. Direct measurements of clamping pressures and scanning electron microscope study. *Panminerva medica*. 1998;40:286-93.
168. Tsukahara T, Yonekawa Y, Yamamoto M, Kaku Y, Ogata N, Taniguchi T. Regeneration of the rat carotid artery after clipping injury. Part I. A morphological study. *Neurosurgery*. 1993;32:66-71; discussion -2.
169. McCaughan JJ, Jr., Young JM. Intra-arterial occlusion in vascular surgery. *Ann Surg*. 1970;171:695-703.

170. Moore WM, Jr., Bunt TJ, Hermann GD, Fogarty TJ. Assessment of transmural force during application of vascular occlusive devices. *J Vasc Surg.* 1988;8:422-7.
171. Wippermann J, Albes JM, Brandes H, Kosmehl H, Bruhin R, Wahlers T. Acute effects of tourniquet occlusion and intraluminal shunts in beating heart surgery. *Eur J Cardiothorac Surg.* 2003;24:757-61.
172. Seifert P, Rogers C, Edelman E. Histological and immunohistological methods for vascular animal model studies. In: Simon DR, C., editors. , editor. *Vascular disease and injury: preclinical research: Humana Pr Inc; 2000.* p. 325-38.
173. Clowes AW, Clowes MM, Reidy MA. Kinetics of cellular proliferation after arterial injury. III. Endothelial and smooth muscle growth in chronically denuded vessels. *Lab Invest.* 1986;54:295-303.
174. Jackiewicz TA, McGeachie JK, London RM, Tennant M. Evans blue dye modifies the ultrastructure of normal and regenerating arterial endothelium in rats. *Microsurgery.* 1998;18:47-54.
175. Tani K, Kubota T, Yamashima T, Ito H, Yamamoto S. [Ultrastructural study of arterial endothelial cells after temporary clipping]. *Neurol Med Chir (Tokyo).* 1988;28:109-16.
176. Herdeg C, Fitzke M, Oberhoff M, Baumbach A, Schroeder S, Karsch KR. Effects of atorvastatin on in-stent stenosis in normo- and hypercholesterolemic rabbits. *International Journal of Cardiology.* 2003;91:59-69.
177. Schwartz RS, Huber KC, Murphy JG, Edwards WD, Camrud AR, Vlietstra RE, et al. Restenosis and the proportional neointimal response to coronary artery injury: Results in a porcine model. *Journal of the American College of Cardiology.* 1992;19:267-74.
178. Fogelstrand P, Mellander S, Mattsson E. Increased Vascular Injury Reduces the Degree of Intimal Hyperplasia following Angioplasty in Rabbits. *Journal of Vascular Research.*48:307-15.
179. Phillips JW, Barringhaus KG, Sanders JM, Yang Z, Chen M, Hesselbacher S, et al. Rosiglitazone reduces the accelerated neointima formation after arterial injury in a mouse injury model of type 2 diabetes. *Circulation.* 2003;108:1994.
180. Reidy MA, Clowes AW, Schwartz SM. Endothelial regeneration. V. Inhibition of endothelial regrowth in arteries of rat and rabbit. *Lab Invest.* 1983;49:569-75.
181. Clowes AW, Reidy MA, Clowes MM. Mechanisms of stenosis after arterial injury. *Lab Invest.* 1983;49:208-15.
182. Jeremy JY, Thomas AC. Animal models for studying neointima formation. *Current vascular pharmacology.* 2010;8:198-219.
183. Lafont A, Guzman LA, Whitlow PL, Goormastic M, Cornhill JF, Chisolm GM. Restenosis after experimental angioplasty. Intimal, medial, and adventitial changes associated with constrictive remodeling. *Circ Res.* 1995;76:996-1002.
184. Schwartz RS, Chu A, Edwards WD, Srivatsa SS, Simari RD, Isner JM, et al. A proliferation analysis of arterial neointimal hyperplasia: lessons for antiproliferative restenosis therapies. *Int J Cardiol.* 1996;53:71-80.
185. Ignatowski A. Über die Wirkung des tierischen Eiweisses auf die Aorta und die parenchymatösen Organe der Kaninchen. *Virchows Archiv.* 1909;198:248-70.
186. Sánchez RM. Modelos animales de aterosclerosis. Contribución al estudio del mecanismo de acción de las estatinas. *Clínica e Investigación en aterosclerosis.* 2002;14:239-41.

187. Ortega JV, García Pérez B, Fernández Pardo J, Castells MT, Escobar S, Valdés M. Efecto antiaterogénico de la atorvastatina en pollos alimentados con una dieta rica en colesterol. *Clin Invest Arterioscl.* 2002;14:225-9.
188. Nakashima Y, Plump AS, Raines EW, Breslow JL, Ross R. ApoE-deficient mice develop lesions of all phases of atherosclerosis throughout the arterial tree. *Arteriosclerosis, thrombosis, and vascular biology.* 1994;14:133-40.
189. Plump AS, Smith JD, Hayek T, Aalto-Setälä K, Walsh A, Verstuyft JG, et al. Severe hypercholesterolemia and atherosclerosis in apolipoprotein E-deficient mice created by homologous recombination in ES cells. *Cell.* 1992;71:343-53.