



**TRABAJO DE FIN DE GRADO**

**INVESTIGACIÓN ANTE SOSPECHA DE MASTOCITOSIS.**

**A PROPÓSITO DE UN CASO**

**Autoras: Paula Méndez Santamaría y Ana Porcuna Caña**

**Tutora: Dra. Alicia Armentia Medina**

## ÍNDICE

1. RESUMEN.....	3
2. INTRODUCCIÓN.....	3
3. MATERIAL Y MÉTODOS.....	4
4. RESULTADOS.....	5
5. DISCUSION.....	9
6. CONCLUSIONES.....	19
7. AGRADECIMIENTOS.....	19
8. BIBLIOGRAFÍA.....	20

## 1. RESUMEN

Las mastocitosis son un conjunto de enfermedades con una gran heterogeneidad clínica. La anafilaxia, especialmente en episodios severos, puede ser su forma de presentación.

Exponemos el caso de un hombre que a raíz de sufrir una reacción anafiláctica fue diagnosticado de mastocitosis sistémica. Como únicos antecedentes refería haber comido gambas con salsa de higos. El estudio alergológico desveló hipersensibilidad a veneno de avispa, crustáceos y a higo. Tras pruebas alergológicas e inmunodetecciones, se pudo demostrar como un posible factor desencadenante de anafilaxia, la sensibilización a una proteína similar al antígeno 5, alérgeno mayor de las avispas. En el paciente se detectaron antígenos de la avispa *Blastophaga psenes*, contaminante habitual de los higos que permite su polinización.

El objetivo de este trabajo es, a partir del caso clínico descrito, hacer una revisión de la mastocitosis sistémica teniendo en cuenta la dificultad diagnóstica que puede suponer esta enfermedad, destacando los elementos de mayor importancia en el manejo de estos pacientes.

## 2. INTRODUCCIÓN

Las mastocitosis son un conjunto de enfermedades poco frecuentes que tienen en común una proliferación anormal de mastocitos, y cuyos síntomas pueden deberse a la liberación de mediadores mastocitarios o a la infiltración de uno o varios órganos<sup>1-7</sup>.

Aunque se puede subclasificar en diferentes entidades, la más frecuente a considerar es la mastocitosis sistémica indolente (MSI).

La MSI afecta principalmente a adultos. Los síntomas relacionados con la liberación de mediadores mastocitarios son leves, pero pueden ser múltiples incluyendo afectación sistémica: prurito, enrojecimiento cutáneo, síncope, cefalea y afectación gástrica (vómitos y diarrea).

En caso de anafilaxia es muy importante encontrar el antígeno desencadenante, muchas veces asociado a alérgenos de himenópteros<sup>8-10</sup>.

La etiología permanece desconocida, pero existen evidencias de una mutación activadora de *KIT* (normalmente D816V), en los mastocitos de casi el 80% de los pacientes con MSI. El diagnóstico se basa en análisis histológicos y citológicos de la médula ósea, es frecuente la elevación de los niveles de triptasa sérica basal.

### **3. MATERIAL Y MÉTODOS**

#### **3. 1. Caso clínico**

Varón de 50 años con antecedentes personales de episodios de prurito faríngeo y ótico inmediatamente después de ingerir gambas, langostinos e higos; reacciones locales tras picaduras de avispas, diagnosticado de sensibilización a veneno de avispa (*Vespula spp*).

Es remitido a consulta de Alergología tras presentar 1 mes antes un episodio de sensación de sofoco, eritema y edema facial, habones dispersos, malestar, disnea, palpitaciones e intenso prurito palmar. Precisó tratamiento en Urgencias con adrenalina, presentando posteriormente un infarto agudo de miocardio y precisando finalmente ingreso hospitalario. Refiere que dos horas antes de la reacción había comido gambones, salsa de higo, mostaza, Gin tonic y pistachos. Desde entonces ha tolerado bivalvos, cefalópodos, cacahuetes, almendras y Gin tonic, pero no ha vuelto a tomar higos ni crustáceos. Porta adrenalina y se le ha instruido en su utilización adecuada.

#### **3. 2. Pruebas complementarias**

En la consulta de Alergología se le realizó el siguiente estudio inicial:

##### **3.2.1. Pruebas cutáneas**

- Pruebas intraepidérmicas con batería comercial estándar de alimentos más alergénicos, baterías de mariscos, condimentos, frutos secos, frutas, verduras (incluyendo higo), enzimas, gliadina, gluten, LPT de melocotón, profilina y látex.

- Pruebas intraepidérmicas con extractos naturales (prick by prick) de higo, kiwi, piña, langostino, calamar y almeja.
- Se usó histamina como control positivo y suero fisiológico como control negativo. Se consideró un resultado positivo cuando se obtuvo una pápula de  $\geq 3$  mm de diámetro.

### 3.2.2. Determinación de Inmunoglobulina E (IgE) específica en suero

- Se determinó IgE específica por técnica de CAP a gamba, *Vespula*, higo, pistacho, mostaza, kiwi, calamar y almeja.
- Se realizó un diagnóstico molecular o por componentes (InmunoCAP ISAC) frente a 112 alérgenos recombinantes y nativos.

### 3.2.3. Otras determinaciones analíticas

- Triptasa sérica.
- Analítica de reconocimiento, hemograma, VSG, TSH, IgE total, proteinograma, C3, C4, serología de hidatidosis, anticuerpos antitiroideos y triptasa sérica.

## 4. RESULTADOS

### 4.1. Pruebas cutáneas

- Las pruebas intraepidérmicas con extractos comerciales fueron débilmente positivas para cigala (3x3 mm) y langostino (3x3 mm).
- Las pruebas intraepidérmicas con extractos frescos (prick by prick) fueron positivas para higo (6x8 mm) y langostino (3x3 mm).

### 4.2. Determinación de Inmunoglobulina E (IgE) específica en suero

- Se obtuvo una IgE específica positiva para gamba (0,99 KU/L) y *Vespula* (0,87 KU/L)
- El análisis molecular por InmunoCAP ISAAC fue negativo.

### 4.3. Otras determinaciones analíticas

- Se objetivó una triptasa sérica elevada (18,3 mcg/l).
- El resto de determinaciones fue normal y la serología de hidatidosis y los anticuerpos antitiroideos fueron negativos.

#### 4. 4. Curso y evolución

- A los 4 meses se repite la medición de los niveles de triptasa sérica, con un resultado de 16 mcg/l.
- Al realizar el estudio alergológico y al constatarse un aumento en los niveles de triptasa sérica, se solicita interconsulta al Servicio de Hematología, donde se confirma el diagnóstico de mastocitosis sistémica.
- Se realizó un medulograma. Con este método diagnóstico se realiza una citometría de flujo, buscando fenotipos patológicos de los mastocitos, como son CD2+, CD22+, CD25+, CD30+, CD34-, CD38-, CD117++, CyCPA+, FcRI++. En esta prueba se detecta un 0,064% de mastocitos con fenotipo aberrante (CD2+, CD25+, CD34-, CD45++, CD117++, FcRI++). Con el medulograma también se realiza una prueba de biología molecular, hallándose la mutación D816V de KIT (A7176T) en los mastocitos CD25+, no detectada en las células CD34+ ni en la serie granulocítica.

El diagnóstico principal es el de anafilaxia por alergia a mariscos crustáceos, higo, y veneno de *Vespula*, en paciente con mastocitosis sistémica. El infarto que sufre por la anafilaxia presumiblemente fue un síndrome de Kounis<sup>11</sup>.

Se recomienda al paciente la evitación de ingesta de mariscos crustáceos (gamba, langostino, nécora...), higo y de cualquier alimento que pueda contener trazas de estos alimentos.

Así mismo, se entrena al paciente en el uso de adrenalina auto inyectable (Altellus 0,3 ml), que se auto administrará en la cara externa del muslo si presenta una reacción alérgica grave o una reacción de tipo anafiláctico, véase dificultad para respirar, tragar o mantenerse en pie, asociado a picor, habones o angioedema. Seguidamente deberá llamar al 112.

Ante la posibilidad de alérgenos ocultos responsables del agravamiento de su patología se procedió a estudiar la fuente (diferentes higos de distintas procedencias) y se evaluó la posible hipersensibilidad a alérgenos de himenópteros como fuente contaminante oculta en esta fruta. En la literatura se describe que el higo común (*Ficus carica*), precisa para su polinización, una pequeña avispa (*Blastophaga psenes*).

Se realizan extractos diagnósticos para su uso en prick de la parte inferior de higos (lugar donde queda atrapada esta avispa) machos (Figura 1) y hembras (Figura 2), según técnica convencional.



Figura 1: Higo ♂



Figura 2: Higo ♀

La concentración proteica fue mgprot /mLextract

Polo inferior higo (macho): 0,611

Polo inferior higo (hembra): 0,066

Tallo higo (macho): 0,204

Tallo higo (hembra): 0,025

Estos extractos se probaron en prick a nuestro paciente (Paciente 4) y a 4 controles:

Paciente 1: alérgico a higo

Paciente 2: alérgico a higo y *Vespula*

Paciente 3: alérgico a *Vespula*

Paciente 4: mastocitosis (alérgico a higo y *Vespula*)

Paciente 5: alérgico a *Vespula* y *Polistes*

Todos los pacientes incluidos presentaron un prick superior a la histamina con el extracto de polo inferior de higo hembra y no con el extracto de higo macho (polo inferior y tallo).

Se realizó una electroforesis (SDS PAGE) con la parte superior (tallo) y el polo inferior de higos (Figura 3) y una inmunodetección con parte superior (tallo) y el polo inferior de higos y veneno de *Polistes* y *Vespula* (Figura 4).

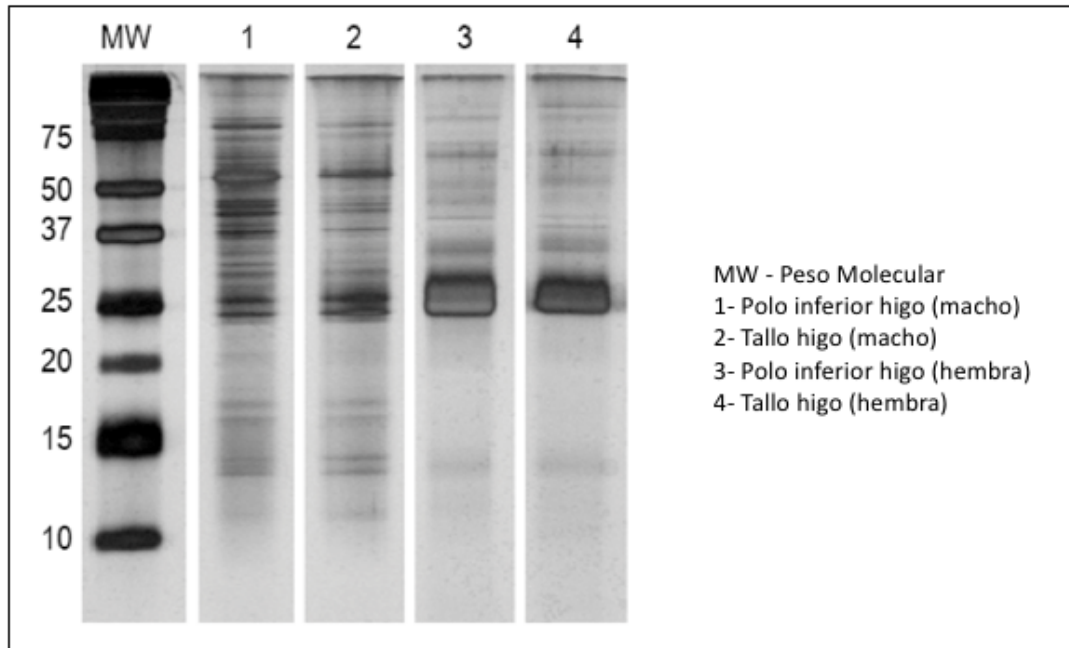


Figura 3. Electroforesis (SDS PAGE) con la parte superior (tallo) y del polo inferior de higos.

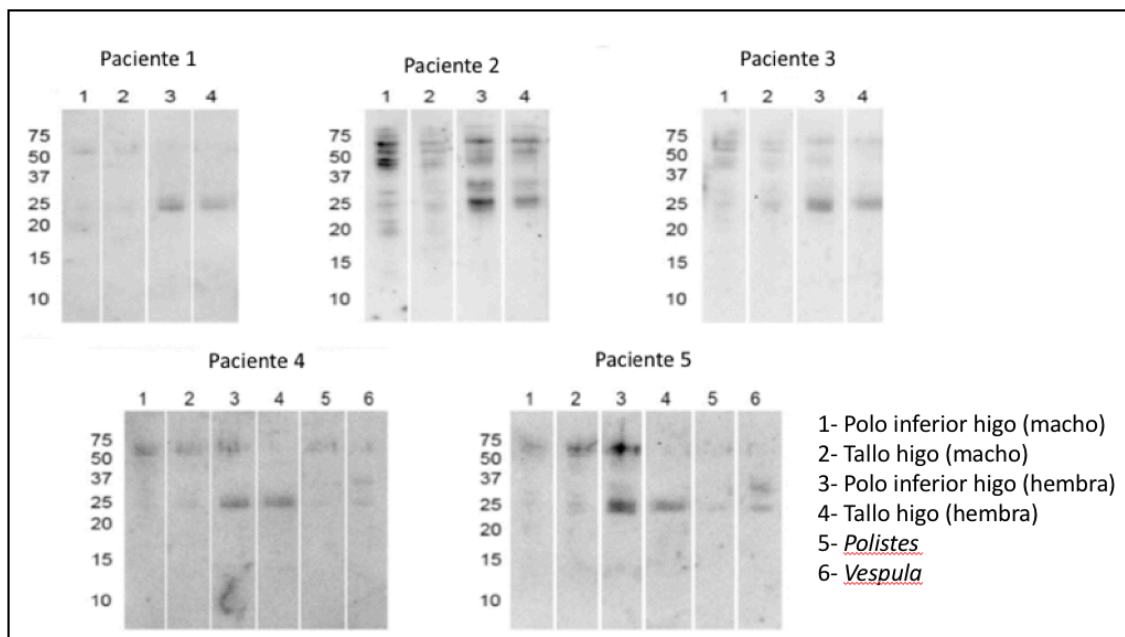


Figura 4: Inmunodetección con parte superior (tallo) y del polo inferior de higos y veneno de *Polistes* y *Vespula*.

En la inmunodetección se observan bandas de reconocimiento a la altura de 25 KDa con extractos tanto de tallo como de culo de higo hembra que son



reconocidos también por el paciente con anafilaxia a veneno de himenóptero, que podría corresponderse con el antígeno 5.

## 5. DISCUSION

La mastocitosis es una enfermedad grave que requiere el control de todos los mecanismos de hipersensibilidad que pueden actuar como desencadenantes y que, por tanto, deben ser detectados. En el caso de nuestro paciente se descubrió como desencadenante la ingesta de alérgenos de avispa *Blastophaga psenes* con posible similitud antigénica con el antígeno 5 de la *Vespula*.

Cuando comemos un higo obtenido de la higuera (*Ficus carica*), también nos estamos comiendo avispas de los higos, *Blastophaga psenes* (Figura 5), un himenóptero apócrito de la familia Agaonidae<sup>12</sup>. Se trata de un complejo e interesante proceso biológico de Entomogamia (polinización con ayuda de insectos), esta evolución simbiótica, se conoce desde hace más de 6.000 años. *Blastophaga psenes* es una de las especies de avispas encargadas de la polinización de los higos. El “fruto” de la higuera silvestre no es tal; es en realidad una infrutescencia (grupo de frutos), procedente de un receptáculo carnoso que oculta en su interior a las flores, masculinas, femeninas y estériles o flores-agallas. La polinización la realizan las avispas hembras que entran dentro del higo por un orificio natural llamado ostiolo y ponen los huevos dentro de éste. El higo no podría sobrevivir sin las avispas, ya que su relación es fundamental para que pueda polinizarse. El higo macho puede hospedar en su interior los huevos de la avispa.

El problema llega cuando una avispa se confunde y se introduce dentro de un higo hembra en vez de un higo macho. Cuando el insecto entra, pierde las alas y muere dentro sin dejar sus huevos porque el higo hembra no dispone de la forma adecuada para que pueda hacerlo, pero poliniza las flores del higo.

Cuando una hembra alada de la avispa o un número pequeño de ellas entran en la cavidad a través del ostiolo, reconocen las flores estériles o flores-agalla y depositan en ellas los huevos. También los higos pueden ser agredidos y digeridos por avispas de otros géneros (Figuras 6 y 7).

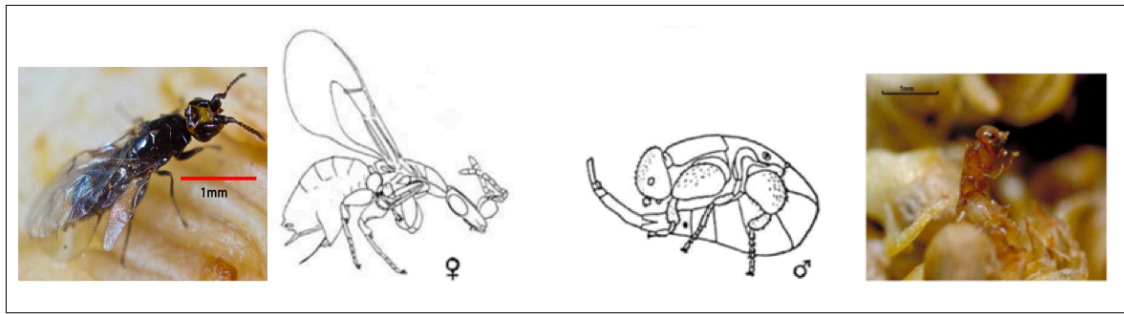


Figura 5: Hembra alada y macho sin alas



Figura 6



Figura 7

Cuando los huevos eclosionan, lo hacen primero los machos antes que las hembras, los machos son ápteros, es decir no tiene alas y se arrastran buscando flores-agalla con hembras; insertan su apéndice abdominal a través de la pared de estas flores y fecundan a las hembras, a continuación, cumplen la segunda tarea: abrir un camino de salida a través de la dura pared del higo, después de lo cual mueren enseguida, sin haber salido del higo. Horas después, las hembras fecundadas salen al exterior, para entonces las flores masculinas de la planta ya están maduras por lo desprenden su polen. Las avispa hembras se impregnan de polen de las flores masculinas al salir y escapan por los túneles que abrieran sus desafortunados compañeros (Figura 8).



Figura 8. Hembras saliendo del higo

Las hembras aladas vuelan en busca de otros higos tiernos que contiene flores, entran por el ostiolo para depositar una nueva puesta de lo que será la segunda generación de avispas.

Hay especies de higueras (cultivadas por el hombre) en las que no hay flores-agalla (flores estériles) y en unas predominan las flores masculinas y en otras las femeninas. Las avispas penetran en el interior para hacer la puesta y al no encontrar las flores estériles, salen y rozan los estigmas y fecundan las flores femeninas con el polen procedente de las flores masculinas que traen consigo.

Por todo lo anteriormente expuesto podemos concluir que antígenos de esta avispa actuaron posiblemente como agente desencadenante de anafilaxia y posible síndrome de Kounis en este paciente.

A continuación, realizamos una actualización de las mastocitosis y de los síndromes de activación mastocitaria.

Los mastocitos (MC) son células hematopoyéticas del sistema inmune que están distribuidas por todo el organismo, especialmente en la proximidad de los vasos sanguíneos. Desde un punto de vista funcional, los MC desempeñan un papel primordial en la inflamación y son células efectoras en las enfermedades alérgicas, incluyendo la anafilaxia. Los MC pueden ser activados por múltiples desencadenantes y, a través de múltiples receptores, lo que conlleva que pueden activarse a través de diferentes vías asociadas a la traducción de señales. La vía de activación más conocida es la que implica al receptor de alta afinidad para la

IgE (FcεRI), que da lugar, tanto a la síntesis de mediadores, como a la liberación de aquellos que están almacenados en los gránulos de los MC previamente sensibilizados.

### **Síndromes de activación mastocitaria**

El término síndrome de activación mastocitaria<sup>13</sup> (MCAS) abarca un grupo heterogéneo de enfermedades que se caracterizan por síntomas sistémicos graves secundarios a la liberación de mediadores mastocitarios y que pueden o no tener un desencadenante conocido, pueden estar asociados o no a anticuerpos específicos de inmunoglobulina E (IgE) en respuesta a ese desencadenante, y tener cifras basales de triptasa normales o elevadas.

Los criterios para el diagnóstico del síndrome de activación de los mastocitos son los siguientes:

- Síntomas clínicos típicos.
- Aumento de la triptasa basal sérica de un 20% por encima de la línea base más 2 ng / ml. Ej: si la triptasa basal es de 5 ng/ml, un nivel  $\geq$  de 8 ng/ml se consideraría significativo [5 ng/ml + 1 ng/ml (20% de 5) + 2 ng/ml].
- Respuesta de los síntomas clínicos a fármacos antimedidores: antihistamínicos, ketotifeno, cromoglicato sódico, etc.

Los MCAS se han clasificado en tres categorías: primarios, secundarios e idiopáticos, tal y como se expresa en la Tabla 1. Una alteración primaria del mastocito no excluye la presencia de alergia y al revés. De igual manera, los MCAS secundarios e idiopáticos pueden estar presentes en un mismo paciente en momentos diferentes. Según la Red Española de Mastocitosis (REMA), el hecho fundamental en la clasificación de los MCAS es la presencia o no de mastocitos clonales (criterio molecular), como se define por la expresión de CD25, por ejemplo, CD25 + frente a CD25- o una mutación KIT, particularmente KIT D816V, o ambas. Cuando se cumplen los criterios diagnósticos del MCAS, pero no hay evidencia de clonalidad, se debe considerar el MCAS no clonal y se debe confirmar o descartar la coexistencia de alergia u otras enfermedades subyacentes.

<i>Categoría y variantes</i>	<i>Criterios propuestos</i>
Primarios <ul style="list-style-type: none"> <li>• Mastocitosis</li> <li>• MCAS clonal o monoclonal (c-MCAS)</li> </ul>	Cumplen los criterios de MCAS y de clonalidad (CD25+ y/o KIT D816V) <sup>a</sup>
Secundarios <ul style="list-style-type: none"> <li>• Alergia</li> <li>• Otras enfermedades subyacentes<sup>b</sup></li> </ul>	Cumplen los criterios de MCAS, de alergia o de otras enfermedades que activan el MC
Idiopáticos <sup>c</sup>	Cumplen los criterios de MCAS, pero no se llega al diagnóstico de enfermedad que explique la activación del MC

*MC: mastocito; MCAS: síndrome activación mastocitaria.*  
<sup>a</sup>CD25+ y mutación del KIT en posición D816V, o mutación de KIT D816V pero sin demostrar expresión de CD25+. <sup>b</sup>Incluyen enfermedades autoinmunes, infecciones bacterianas y reacciones adversas con medicamentos. <sup>c</sup>Es un diagnóstico de exclusión, por lo que se necesita un estudio completo para descartar cualquier enfermedad conocida.

Tabla 1. Clasificación de los MCAS.

## **Mastocitosis**

El término mastocitosis se utiliza para definir un grupo heterogéneo de enfermedades poco frecuentes, caracterizadas por la presencia de mastocitos anormales en diferentes órganos y tejidos. Se han descrito dos hallazgos biológicos relevantes que están relacionados con la patogénesis de la enfermedad:

1. La activación de mutaciones somáticas en el gen KIT, la más característica es la mutación KIT Asp816Val (D816V).
2. la presencia de un inmunofenotipo aberrante: la expresión de CD25 en los mastocitos clonales de la médula ósea.

La clasificación actual de la enfermedad por la Organización Mundial de la Salud (OMS) incluye hasta siete categorías distintas que cumplen con los criterios diagnósticos para la mastocitosis (Tabla 2). Sin embargo, el desarrollo de nuevos métodos más sensibles y específicos, como la citometría de flujo multiparamétrica y su capacidad para detectar mastocitos aberrantes presentes en un bajo porcentaje, el estudio de las mutaciones del KIT en células purificadas o la reacción en cadena de la polimerasa (PCR), han llevado a revisar tanto los criterios diagnósticos, como en el desarrollo de una clasificación con impacto en el pronóstico a largo plazo de los pacientes con formas indolentes de la enfermedad.

Tipos de mastocitosis	Diagnóstico
Mastocitosis cutánea: • Mastocitosis cutánea maculopapular (MCMP) <sup>b</sup> • Mastocitosis cutánea difusa (DCM) • Mastocitoma solitario	– Agregados de > 15 MC o presencia de > 20 MC por campo microscópico de gran aumento (x40) en biopsia de piel – Ausencia de criterios de MS
Mastocitosis sistémica indolente (con lesión cutánea) (MSI) <sup>c</sup>	– Criterios de MS – Ausencia de C-findings <sup>d</sup> y de otras hemopatías clonales – < 20% de mastocitos en extensiones de MO
Mastocitosis sistémica agresiva (MSA)	– Criterios de MS – C-findings <sup>d</sup>
Mastocitosis sistémica asociada a otra hemopatía (MS-AHNMD)	– Criterios de MS – Demostración de otra hemopatía clonal
Leucemia de mastocitos	– Criterios de MS – > 20% de mastocitos en extensiones de MO
Sarcoma de mastocitos	– Infiltración de un órgano extracutáneo por mastocitos indiferenciados con patrón de crecimiento destructivo
Mastocitoma extracutáneo	– Infiltración de un órgano extracutáneo por mastocitos maduros sin patrón de crecimiento destructivo

<sup>a</sup>Es un punto de corte arbitrario y no está basado en estudios prospectivos. <sup>b</sup>Antiguamente llamada urticaria pigmentosa. Principal forma cutánea de mastocitosis. <sup>c</sup>La REMA incluye otros dos grupos de mastocitosis sistémicas indolentes: 1) la mastocitosis sistémica bien diferenciada, 2) la mastocitosis sistémica indolente sin lesión cutánea. <sup>d</sup>Los denominados C-findings hacen referencia a alteraciones derivadas de un daño orgánico como consecuencia de la infiltración mastocitaria, e incluyen citopenias, osteolisis, malabsorción y organomegalias con alteración funcional (hiperesplenismo, hipertensión portal, ascitis).

Tabla 2. Clasificación de las mastocitosis

### Mastocitosis sistémica indolente (MSI, ISM en inglés)

Constituyen la forma más frecuente de las mastocitosis<sup>14</sup>, en el 80% de los casos existe afectación de la piel (ISMs+) mientras que el 20% de los pacientes restantes carecen de lesiones cutáneas (ISMs-).

En la mastocitosis sistémica indolente con lesiones cutáneas (ISMs +), los síntomas clínicos son típicamente heterogéneos y pueden variar de anafilaxia recurrente a síntomas ocasionales desencadenados por estímulos diversos. Por el contrario, los ISMs- se caracterizan frecuentemente por episodios graves de liberación de mediadores de mastocitos desencadenados por diferentes factores como picadura de insectos, fármacos y alimentos, en ocasiones aparecen de forma idiopática. Los primeros estudios realizados por la REMA han demostrado que los ISMs- presentan características únicas que los distinguen de los ISMs+: i) una mayor frecuencia en varones, ii) una menor carga mastocitaria medular y iii) la presencia de la mutación KIT habitualmente restringida a la línea mastocitaria. Estas diferencias son más relevantes en los ISMs- cuyos síntomas se desencadenan exclusivamente por picaduras de insectos, mientras que los pacientes con otros factores desencadenantes muestran características clínicas de presentación más similares a la ISM+. Con frecuencia, los pacientes con ISMs- presentan valores de triptasa basal solo moderadamente elevados o incluso, normales. Este hecho, junto a la ausencia de lesiones cutáneas y la

similitud de los síntomas con los observados en procesos alérgicos condiciona que este tipo de mastocitosis pueda pasar, en ocasiones, inadvertida.

### **Síndromes de activación mastocitaria clonal**

En los llamados síndromes de activación mastocitaria clonal<sup>15</sup> (c-MCAS o MMAS) los pacientes con síntomas y signos compatibles con MCAS presentan mastocitos con mutación del KIT (o mastocitos CD25 positivos) sin otros criterios que permitan llegar al diagnóstico de certeza de ISMs-. Según la experiencia de la REMA muchos de estos casos corresponderían a ISMs- en estadios iniciales y, de hecho, muchos de ellos acaban por cumplir los criterios de ISM al cabo de un tiempo variable.

### **Síndromes de activación mastocitaria no clonal**

Los pacientes con MCAS que no cumplen criterios de mastocitosis o de c-MCAS son considerados como MCAS no clonales. Son pacientes con un mecanismo fisiopatológico de activación mastocitaria diferente a las enfermedades clonales. Las manifestaciones clínicas habituales afectan al tracto gastrointestinal y a la piel, y se han descrito con mayor frecuencia en mujeres. Responden igualmente al tratamiento antimedador y, en caso de no hacerlo, habría que plantearse diagnósticos alternativos.

### **Diagnóstico de los síndromes de activación mastocitaria**

El diagnóstico final de los síndromes de activación mastocitaria requiere sistemáticamente un estudio de datos clínicos y de laboratorio, como la triptasa sérica junto a un estudio completo de médula ósea siguiendo la metodología y los criterios establecidos para la citología, la histología e inmunquímica, el inmunofenotipo por citometría de flujo utilizando técnicas para la detección de células en baja frecuencia y el estudio de las mutaciones del gen KIT en mastocitos purificados. Por lo general, estos estudios sólo están disponibles en centros de referencia.

La Red Europea de Competencia sobre Mastocitosis recomienda utilizar la puntuación REMA (Tabla 3) como una herramienta útil desde el punto de vista clínico para predecir la presencia de mastocitos clonales antes de un estudio de

médula ósea. La puntuación REMA se basa únicamente en datos demográficos (género), los síntomas y signos observados durante los episodios agudos y los niveles séricos de triptasa basal. Una puntuación REMA  $\geq 2$  predice con una alta sensibilidad y especificidad la probabilidad de que el paciente padezca una ISMs- (o un c-MCAS), mientras que una puntuación REMA  $< 2$  indica habitualmente enfermedad no clonal. La puntuación REMA es una herramienta particularmente útil ya que 1) Se puede aplicar en cualquier consulta, 2) El gasto asociado a su aplicación es muy bajo, 3) Permite realizar un diagnóstico de sospecha de una mastocitosis y tomar las medidas preventivas y terapéuticas adecuadas, 4) Evita estudios innecesarios de médula ósea y, por ello, un ahorro importante, 5) Finalmente, el estudio de médula ósea en pacientes con puntuación positiva se puede retrasar especialmente en pacientes con valores normales o ligeramente elevados de triptasa que se asocian a una carga mastocitaria muy baja y, por lo tanto, cuyo diagnóstico es más complejo.

	Variable	Valor
<b>Género</b>	Hombre	+1
	Mujer	-1
<b>Síntomas clínicos</b>	Ausencia de prurito, urticaria y angioedema	+1
	Urticaria, prurito y/o angioedema	-2
	Presíncope y/o síncope	+3
<b>Triptasa sérica basal</b>	< 15 ng/ml	-1
	> 25 ng/ml	+2

**Puntuación REMA < 2: baja probabilidad de clonalidad**  
**Puntuación REMA  $\geq 2$ : alta probabilidad de clonalidad**

Tabla 3. Sistema de puntuación REMA como método para predecir clonalidad

### Manejo de los síndromes de activación mastocitaria

Ante un paciente que acuda a la consulta y se tenga la sospecha diagnóstica de mastocitosis o c-MCAS, la REMA propone seguir el algoritmo indicado en la figura 9.



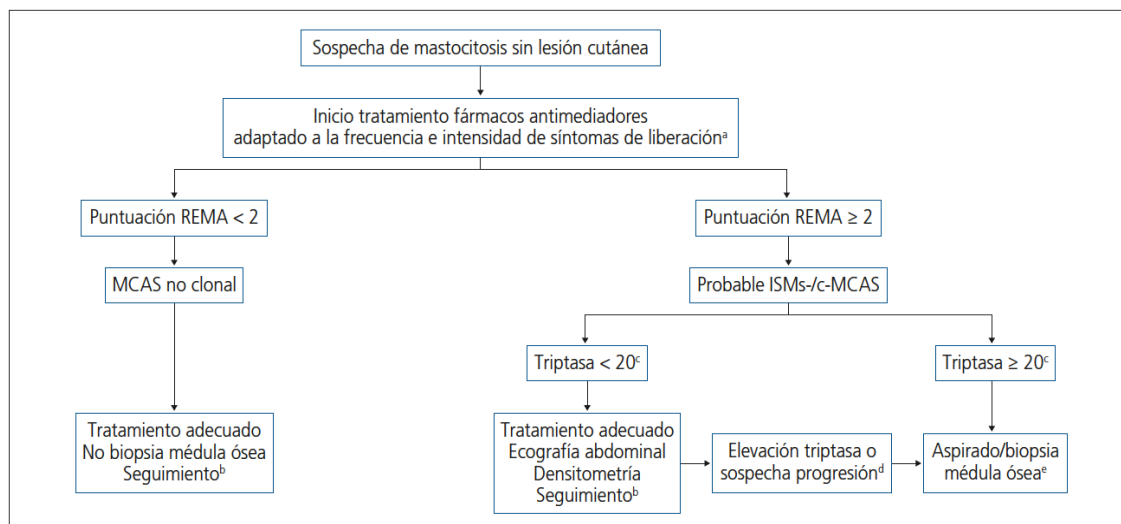


Figura 9. Algoritmo propuesto por la REMA para el manejo de pacientes con sospecha de mastocitosis sin lesión cutánea. ISMs-: mastocitosis sistémica indolente sin lesión cutánea; MC: mastocitos; MCAS: síndrome activación mastocitaria; c-MCAS: síndrome activación mastocitaria clonal.

<sup>a</sup>En pacientes asintomáticos, solo cromoglicato sódico. En función de síntomas adicionales, valorar añadir otros tratamientos antimedidores.

<sup>b</sup>Realización periódica de determinaciones de triptasa, junto con seguimiento de la evolución clínica y, si es necesario, pruebas de imagen. <sup>c</sup>Los valores de triptasa son orientativos y se basan en el hecho de que, en los pacientes con valores bajos, el porcentaje de MC en médula ósea es muy pequeño y, por lo tanto, la posibilidad de hallar agregados o identificar MC es más compleja.

<sup>d</sup>Aumento progresivo de los valores de triptasa, aparición de organomegalias. <sup>e</sup>El estudio de médula ósea solo debe hacerse si se dispone de los métodos citados, especialmente la citometría de flujo y la purificación celular. En caso de no tener disponible la tecnología necesaria para realizar estos estudios, es recomendable remitirlos a centros de referencia especializados.

### Tratamiento de los síndromes primarios de activación de mastocitos

El tratamiento<sup>16-20</sup> debe establecerse sobre la base de tres pilares fundamentales:

a) una información cuidadosa sobre la enfermedad a los pacientes a través de documentos escritos; b) evitar todos aquellos agentes que pueden desencadenar una liberación de mediadores por el mastocito; c) tratamiento de los síntomas asociados a la liberación aguda o mantenida de mediadores mastocitarios.

- Evitar los factores desencadenantes de la liberación de mediadores mastocitarios

Los pacientes con MCAS presentan un riesgo mayor de sufrir complicaciones relacionadas con la liberación de mediadores, muchas veces secundarias a diversos desencadenantes. En ocasiones, estos episodios pueden representar un riesgo vital para los enfermos. Como regla general, si un paciente va a ser tratado con un fármaco potencialmente peligroso, deberá elegirse el que haya tolerado previamente; si no es así, el paciente deberá ser premedicado con antihistamínico anti-H1 y anti-H2 y se administrará una dosis de prueba en el hospital,

- Anestesia general y otros procedimientos de riesgo

Diversos fármacos utilizados habitualmente en la anestesia general pueden inducir una desgranulación mastocitaria grave. Se han propuesto diversos protocolos de anestesia en las mastocitosis.

- Tratamiento farmacológico

El tratamiento farmacológico está encaminado a prevenir y controlar los síntomas secundarios a la liberación de mediadores mastocitarios y debe ser individualizado en cada caso. Los principales fármacos utilizados para el control de los síntomas debidos a la liberación de mediadores son los antihistamínicos, el cromoglicato disódico, los antagonistas de los leucotrienos, los corticoesteroides y la adrenalina. En casos concretos, la aspirina puede resultar útil si se ha comprobado previamente su tolerancia. El omalizumab (Anti-IgE), ha sido eficaz en algunos pacientes con mastocitosis.

- Tratamiento de la enfermedad ósea

El objetivo básico es la prevención antes de que la osteoporosis se desarrolle, por lo que debe realizarse un estricto control del metabolismo del calcio y un detallado estudio óseo desde el diagnóstico. La absorción de calcio debe regularse con cromoglicato oral. Los bisfosfonatos son el tratamiento de elección en la osteoporosis secundaria a mastocitosis.

- **Inmunoterapia**

La inmunoterapia en pacientes con mastocitosis y antecedente de anafilaxia por veneno de himenópteros está indicada en aquellos pacientes en los que se demuestre una sensibilización mediada por IgE tras la realización de pruebas cutáneas y determinación de IgE específica, por cualquiera que sea la técnica utilizada.

### **Pronóstico de los síndromes de activación mastocitaria**

El pronóstico global de las ISMs- es favorable en un elevado porcentaje de casos y conocerlo es de un gran interés por dos motivos: 1) Permite informar a los pacientes sobre su pronóstico, siendo la mayoría favorable, así como detectar aquellos con alta probabilidad de progresión. 2) En los pacientes con mutación restringida al mastocito debe evitarse el empleo de tratamientos citorreductores o tratamientos diana que son potencialmente tóxicos y pueden cambiar de forma negativa la historia natural de la enfermedad. El pronóstico de los c-MCAS, que parecen ser ISMs- en estadios iniciales con mutación del KIT restringida únicamente al mastocito, tienen un pronóstico excelente.

## **6. CONCLUSIONES**

Presentamos el caso de un paciente diagnosticado de mastocitosis e hipersensibilidad a veneno de avispa, crustáceos y a higo. Tras pruebas alérgicas e inmunodetecciones se pudo demostrar como un posible factor desencadenante de anafilaxia la sensibilización a una proteína similar al antígeno 5. El paciente detectó antígenos de la avispa *Blastophaga psenes*, contaminante habitual de los higos y que permite su polinización.

## **7. AGRADECIMIENTOS**

A la Dra. Armentia y al personal de la Unidad de Alergología del hospital Universitario Río Hortega de Valladolid.

## 8. BIBLIOGRAFÍA

1. Borgeat A, Ruetsch YA. Anesthesia in a patient with malignant systemic mastocytosis using a total intravenous anesthetic technique. *Anesth Analg.* 1998; 86:442-444.
2. Fisher MM, Baldo BA. Mast cell tryptase in anaesthetic anaphylactoid reactions. *Br J Anaesth.* 1998; 80:26-29.
3. Vaughan STA, Jones GN. Systemic mastocytosis presenting as profound cardiovascular collapse during anaesthesia. *Anaesthesia.* 1998; 53:804-807.
4. Hartmann K, Metcalfe DD. Pediatric mastocytosis. *Hematol Oncol Clin North Am.* 2000; 14:625-640.
5. Worobec AS. Treatment of systemic mast cell disorders. *Hematol Oncol Clin North Am.* 2000; 14: 659-687.
6. Auvray L, Letourneau B, Freysz M. Mastocytosis: general anesthesia with remifentanil and sevoflurane. *Ann Fr Anesth Reanim.* 2001; 20:635-638.
7. Escribano L, Akin C, Castells M, Orfao A, Metcalfe D. Mastocytosis: Current concepts in diagnosis and treatment. *Ann Hematol.* 2002; 81:677-690.
8. Brockow K, Akin C. Hymenoptera-induced anaphylaxis: is it a mast cell driven hematological disorder? *Curr Opin Allergy Clin Immunol.* 2017 Oct;17(5):356-362.
9. Carter MC, Desai A, Komarow HD, Bai Y, Clayton ST, Clark AS, Ruiz-Esteves KN, Long LM, Cantave D, Wilson TM, Scott LM, Simakova O, Jung MY, Hahn J, Maric I, Metcalfe DD. A distinct biomolecular profile identifies monoclonal mast cell disorders in patients with idiopathic anaphylaxis. *J Allergy Clin Immunol.* 2018 Jan;141(1):180-188.
10. Ridolo E, Martignano I, Passalacqua G, Mauro M, Incorvaia C. Evaluation of the safety of a protocol for switching venom immunotherapy products. *Ann Allergy Asthma Immunol.* 2018 Feb 1. pii: S1081-1206(18)30033-4. doi: 10.1016/j.anai.2018.01.026
11. Kounis NG, Koniari I, Soufras GD, Patsouras N, Hahalis G. Kounis syndrome: A review article on epidemiology, diagnostic findings, management and complications of allergic acute coronary syndrome: Mastocytosis and post-mortem diagnosis. *Int J Cardiol.* 2017; 242:38.
12. LF Kjellberg, PH Gouyon, M Ibrahim, M Raymond, G Valdeyron. The stability

- of the symbiosis between Dioecius figs and their pollinators. A study of *Ficus carica* L and *Blastophaga psenes*. *Evolution* 1978; 41:693-704.
13. González de Olano D, Álvarez-Twose I, Castells MC, Ferrer M, Escribano L. Síndromes de activación mastocitaria. En: Dávila IJ, Jáuregui I, Olaguibel JM, Zubeldia JM, editores. *Tratado de Alergología*. 2 Ed. Madrid: Ergón; 2016; 1315-30.
  14. Vano S., De la Hoz B., Nuñez R., Jaén J. Indolent systemic mastocytosis. *IMAJ*. 2010;12; 185-187.
  15. Alvarez-Twose I, Morgado JM, Sánchez-Muñoz L, García-Montero A, Mollejo M, Orfao A, Escribano L. Current state of biology and diagnosis of clonal mast cell diseases in adults. *Int J Lab Hematol*. 2012; 34: 445-60.
  16. Worobec AS, Metcalfe DD. Mastocytosis: Current treatment concepts. *Int Arch Allergy Immunol*. 2002; 127:153-155.
  17. Valent P, Akin C, Sperr WR et al. Diagnosis and treatment of systemic mastocytosis: State of the art. *Br J Haematol*. 2003; 122:695-717.
  18. Valent P, Akin C, Sperr WR et al. Mastocytosis: Pathology, genetics, and current options for therapy. *Leuk Lymphoma* 2005; 46:35-48.
  19. Escribano L, Akin C, Castells M, Schwartz LB. Current options in the treatment of mast cell mediator-related symptoms in mastocytosis. *Inflamm Allergy Drug Targets*. 2006; 5:61-77.
  20. Wilson TM, Metcalfe DD, Robyn J. Treatment of systemic mastocytosis. *Immunol Allergy Clin North Am*. 2006; 26:549-573.

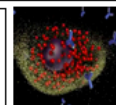


# Investigación ante sospecha de mastocitosis. A propósito de un caso

Autoras: Paula Méndez Santamaría y Ana Porcuna Caña Tutora: Dra. Alicia Armentia Medina

## Introducción/Objetivos

La mastocitosis es una enfermedad que, dada su gran heterogeneidad clínica, con frecuencia puede pasar desapercibida al facultativo. La anafilaxia, especialmente en episodios severos, puede ser su forma de presentación. El objetivo de este trabajo es presentar un caso clínico de mastocitosis con un desencadenante de anafilaxia inesperado, la avispa *Blastophaga* del higo.



## Material y métodos

Varón de 50 años. Antecedentes personales: prurito faríngeo y ótico tras ingerir gambas, langostinos e higos; reacciones locales tras picaduras de avispas, diagnosticado de sensibilización a veneno de avispa (*Vespula* spp). Es remitido a consulta de Alergología tras presentar 1 mes antes, episodio de sensación de sofoco, eritema y edema facial, habones dispersos, malestar, disnea, palpitaciones e intenso prurito palmar. Tratado en Urgencias con adrenalina, presenta un infarto agudo de miocardio. Dos horas antes de la reacción había comido gambones, salsa de higo, mostaza, Gin tonic y pistachos. Luego ha tolerado bivalvos, cefalópodos y Gin tonic, pero no ha vuelto a tomar higos ni crustáceos, porta adrenalina.



## Resultados

- Pruebas intraepidérmicas con batería comercial estándar de alimentos, LPT de melocotón, profilina y látex, positivas para cigala (3 mm) y langostino (3 mm).
- Pruebas intraepidérmicas con extractos naturales (prick by prick) de higo, kiwi, piña, langostino, calamar y almeja, positivas para higo (6x8 mm) y langostino congelado (3x3 mm).
- IgE específica por técnica de CAP a gamba, vespula, higo, pistacho, mostaza, kiwi, calamar y almeja, positiva para gamba (0,99 KU/L) y vespula (0,87 KU/L).
- Diagnóstico molecular (InmunoCAP ISAC) frente a 112 alérgenos recombinantes y nativos, negativo.
- Triptasa sérica: 18,3 mcg/l.
- El Servicio de Hematología confirma el diagnóstico de mastocitosis sistémica. (mutación c-KIT).
- Extractos diagnósticos, para prick, del polo inferior de higos hembras, donde queda atrapada la avispa *Blastophaga* (Figura 1 Y 2), e higos machos: positivo en nuestro paciente (paciente 4) y en 4 controles (pacientes 1, 2, 3 y 5) con el extracto del polo inferior de higo hembra y no con el extracto de higo macho (polo inferior y tallo).
- Inmunodetección con parte superior (tallo) e inferior de higos y veneno de *Polistes* y *Vespula*. Figura 3.



Figura 1. *Blastophaga psenes*. Hembra y macho.



Figura 2. Hembras saliendo del higo

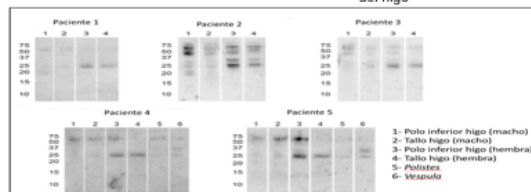


Figura 3.

Paciente 1: alérgico a higo  
 Paciente 2: alérgico a higo y *Vespula*  
 Paciente 3: alérgico a *Vespula*  
 Paciente 4: mastocitosis (alérgico a higo y *Vespula*)  
 Paciente 5: alérgico a *Vespula* y *Polistes*  
 Se observan bandas de reconocimiento a la altura de 25 kDa en todos los pacientes, su peso molecular podría corresponderse con el antígeno 5.

## Conclusiones

Presentamos el caso de un paciente diagnosticado de mastocitosis e hipersensibilidad a veneno de avispa, crustáceos y a higo. Tras pruebas alergológicas e inmunodetecciones se pudo demostrar como un posible factor desencadenante de anafilaxia la sensibilización a una proteína similar al antígeno 5. El paciente detectó antígenos de la avispa *Blastophaga psenes*, contaminante habitual de los higos y que permite su polinización.

## Bibliografía

1. Brockow K, Akin C. Hymenoptera-induced anaphylaxis: is it a mast cell driven hematological disorder? Curr Opin Allergy Clin Immunol. 2017 Oct;17(5):356-362.
2. LF Kjellberg, PH Gouyon, M Ibrahim, et al. The stability of the symbiosis between *Dioecius* figs and their pollinators. A study of *Ficus carica* L and *Blastophaga psenes*. Evolution 1978;41:693-704.
3. González de Olano D, Álvarez-Twose I, Castells MC, Ferrer M, Escribano L. Síndromes de activación mastocitaria. En: Dávila IJ, Jáuregui I, Olaguibel JM, Zubeldia JM, editors. Tratado de Alergología. 2 Ed. Madrid: Ergón, 2016;1315-30.