Universidad de Valladolid

FACULTAD DE MEDICINA

DEPARTAMENTO DE BIOLOGÍA CELULAR, HISTOLOGÍA Y FARMACOLOGÍA

REPARACIÓN DE NEURECTOMÍAS EN NERVIO CIÁTICO DE RATA MEDIANTE LA UTILIZACIÓN DE DIFERENTES TIPOS DE PRÓTESIS IMPLANTABLES

NURIA MESURO DOMÍNGUEZ

2015

Si hay algo en nosotros verdaderamente divino, es la voluntad. Por ella afirmamos la personalidad, templamos el carácter, desafiamos la adversidad, reconstruimos el cerebro y nos superamos diariamente.

AGRADECIMIENTOS

La elaboración de la tesis ha sido un camino largo de recorrer. En mi camino he encontrado gente a la que no quiero ni debo pasar por alto el mencionar en mis agradecimientos. Agradezco al Profesor Gayoso desde la primera conversación, la disponibilidad para iniciar el proyecto y todo su trabajo realizado. La paciencia que ha mostrado en cualquier momento y el apoyo inquebrantable que he recibido de su parte, muchas gracias.

Una mención especial a la colaboración del Dr. Martín Ferrero y de Noa Feas, ambos han realizado un trabajo muy importante sin el que no me hubiese sido posible completar la tesis. El Doctor Martín Ferrero, a parte de ser co-director, ha participado activamente en muchas de las intervenciones del experimento. Además nos ha ofrecido magistrales nociones de cirugía del nervio.

Noa ha sido compañera de fatigas en el quirófano experimental y hemos compartido algún que otro animal de experimentación, embarcadas las dos en este apasionante mundo de la investigación en la regeneración nerviosa.

Agradezco a todo el equipo personal del departamento su amabilidad y ayuda en todo cuando he necesitado. En especial a Luis y a Rogelio. Luis con los animales, mis primeros pasos en el contacto y manejo de ellos fueron de su mano; y con el orden con que anota todos los detalles experimentales, sin duda de una gran ayuda para el desarrollo del trabajo. Rogelio por su colaboración en todos lo detalles técnicos e informáticos y su disponibilidad.

Qué decir tiene que en lo personal mi mayor estímulo ha sido siempre el apoyo infinito de toda mi familia y que sin ellos no sería nada de lo que soy. Mis padres, Nicolás y Marisol gracias por el amor incondicional. A mis hermanos, Beatriz y Jonathan, gracias por todo el apoyo mostrado desde siempre y sobre todo en estos últimos meses tan duros y difíciles. Muchas gracias por todos lo momentos vividos. A Ramiro y a mis sobrinos, el gran sobrino mayor y el pequeño sobrino inquieto, muchas gracias por estar ahí y estar pendientes de todo lo que necesitase.

Jorge, muchas gracias por ser el mejor compañero de viaje soñado. Además de mostrarme tus ánimos, tu ayuda y apoyo en la elaboración de este trabajo.

A todos los amigos que han estado y seguirán acompañándome, mis más sinceros agradecimientos, en especial a Mariluz.

ÍNDICE

INTRODUCCIÓN……13

- El tejido nervioso
- El sistema nervioso
- El nervio periférico
- Respuesta del nervio a las lesiones
- Reparación de las lesiones nerviosas
- Sutura directa
- Injertos autólogos
- Injerto nervioso alogénico. Aloinjerto
- Conductos artificiales
- Injertos de nervios acelulares

JUSTIFICACIÓN……..93

HIPÓTESIS……99

MATERIAL Y MÉTODOS……..103

- Tipo de ensayo
- elección del animal de experimentación
- Estabulario y condiciones de mantenimiento
- Instalaciones
- Diseño del estudio
- Obtención de injertos nerviosos
- Descelularización de los nervios
- Elaboración de los tubos guía
- Creación de prótesis mixtas
- Procedimiento quirúrgico de implantación
- Cuidados postoperatorios
- Método de estudio funcional
- Cronología
- Sacrificio de los animales

- Extracción y tallado de las piezas
- Procesamiento de las muestras de nervio ciático
- Evaluación y procesamiento estadístico de los datos

RESULTADOS……..139

- Estudio de resultados por grupo
- Estudio de recuperación funcional
- Estudio de microscópico de luz
- Estudio ultraestructural con m.electrónico
- Análisis estadístico de los resultados

DISCUSIÓN……..193

- Importancia de la regeneración nerviosa
- Diferencias entre los cirujanos
- Diferencias entre las prótesis acelulares
- Diferencias entre las prótesis tubulares
- Diferencias entre los dos tipos de prótesis
- Influencia del subtipo de nervio implantado
- Resultados funcionales alcanzados
- Valoración histológica

CONCLUSIONES……217

BIBLIOGRAFÍA……..221

ÍNDICE DE FIGURAS, TABLAS Y ABREVIATURAS……..253

INTRODUCCIÓN

1. EL TEJIDO NERVIOSO

- LA NEURONA
- NEUROGLÍA
    1. Astrocitos
    2. Oligodendrocitos
    3. Ependimocitos
    4. Glía ganglionar
    5. Célula de Schwann
- MICROGLÍA

2. EL SISTEMA NERVIOSO

- SISTEMA NERVIOSO CENTRAL
- SISTEMA NERVIOSO PERIFÉRICO
    1. Sistema sensorial o aferente
    2. Sistema motor o somático
    3. Sistema motor visceral

3. NERVIO PERIFÉRICO

- ENVOLTURAS CONECTIVAS
- LA FIBRA NERVIOSA MIELÍNICA
    1. Axón (Neurita)
    2. Vaina de mielina
    3. Célula de Schwann
    4. Lámina Basal
- LA FIBRA NERVIOSA AMIELÍNICA

4. RESPUESTA DEL NERVIO A LAS LESIONES

- CLASIFICACIÓN DE LAS LESIONES NERVIOSAS
- DEGENERACIÓN NERVIOSA
    1. Reacción neuronal. Cambios en el extremo proximal.
    2. Degeneración walleriana.
- REGENERACIÓN NERVIOSA

5. REPARACIÓN DE LAS LESIONES NERVIOSAS

- RECUERDO HISTÓRICO
- PREVALENCIA DE LAS LESIONES NERVIOSAS
- PRINCIPIOS DE LA REPARACIÓN NERVIOSA

6. SUTURA DIRECTA

- SUTURA EPINEURAL
- SUTURA PERINEURAL
- SUTURA TERMINO-LATERAL

7. INJERTOS AUTÓLOGOS

- INJERTO NERVIOSO AUTÓLOGO
- OTROS INJERTOS AUTÓLOGOS
    1. Arteria
    2. Vena
    3. Músculo
    4. Otros

8. INJERTO NERVIOSO ALOGÉNICO. ALOINJERTO

9. CONDUCTOS ARTIFICIALES

- CONSIDERACIONES DE LOS BIOMATERIALES
    1. Propiedades mecánicas y físicas. Cualidades del tubo
    2. Implementación de los conductos
- CONDUCTOS NERVIOSOS USADOS EN ENSAYOS CLÍNICOS
    1. Sintéticos
    2. Naturales
- CONDUCTOS NEURALES COMERCIALIZADOS

10. INJERTOS DE NERVIOS ACELULARES

- LA DESCELULARIZACIÓN
- DIFERENTES MÉTODOS DE DECELULARIZACIÓN
    1. Métodos físicos
    2. Métodos químicos
    3. Métodos enzimáticos
    4. Otros métodos
- ELIMINACIÓN DE PRODUCTOS DE DESCELULARIZACIÓN
- EFICACIA DEL PROCESO DE DESCELULARIZACIÓN
- REACCIÓN DEL HUÉSPED AL INJERTO DESCELULARIZADO
- DIFERENCIAS DE DESCELULARIZACIÓN DE CADA TEJDO
- DESCELULARIZACIÓN DEL TEJIDO NERVIOSO
    1. Método de Johnson
    2. Método de Gulati
    3. Método de Sondell
    4. Método de Hudson

5. Otros métodos

- UTILIZACIÓN NERVIOS ACELULARES EN CLÍNICA

1. TEJIDO NERVIOSO

El tejido nervioso forma una serie de órganos que van a constituir el sistema nervioso, encargado de recibir información, transmitirla, procesarla y producir respuestas adecuadas. Como es bien conocido, los componentes que entran a formar parte de este tejido son los siguientes:

- Las neuronas con sus prolongaciones (dendritas y axones) y sus contactos o sinapsis, representan el "elemento noble" del tejido.
- Las células de la neuroglia : astrocitos, oligodendrocitos, células de Schwann y ependimocitos. Constituyen el elemento de soporte, protección y trofismo de las neuronas.
- La microglía: es el representante del sistema fagocitos-mononucleares en el sistema nervioso.

• LA NEURONA

Las células del sistema nervioso implicadas primariamente en sus funciones específicas son las neuronas, generando y conduciendo el impulso nervioso. Son por tanto el elemento noble del tejido nervioso. Las neuronas son de origen ectodérmico. Presentan una morfología variable, siendo la más común la forma estrellada. Su estructura es característica de una célula con manifiesta actividad funcional (cromatina dispuesta laxamente, numerosas mitocondrias, RER y aparato de Golgi prominentes). Se relaciona con otras neuronas o células de tejidos dependientes por medio de la llamada sinapsis. Cada neurona tiene un cuerpo celular constituido por un núcleo y el citoplasma (pericarion) que lo envuelve. El citoplasma además, se alarga de modo característico en varias expansiones que irradian de él, llamadas dendritas, y en una expansión única y larga, llamada axón. El axón, que puede alcanzar gran longitud, emite a menudo a lo largo de su trayecto ramas o colaterales axónicas y en su extremo presentar ramificaciones finas. El interior del axón está ocupado por el axoplasma, que es la continuación citoplasmática del soma neuronal. La membrana celular que limita al axoplasma se denomina axolema.

- **LA NEUROGLÍA**

El término de neuroglia indica que es un componente que interviene como medio de unión en el tejido nervioso (glía: medio de unión, cemento, pegamento). Son elementos de origen ectodérmico y morfología generalmente estrellada que se disponen constituyendo una trama densa entre la que se sitúan las neuronas y demás elementos del sistema nervioso. Entre sus funciones están las siguientes: mantenimiento, soporte, protección y aislamiento de las neuronas. Otras de las funciones de la neuroglia son la de colaboración con el trofismo neuronal (intercambio de sustancias), la modulación de las respuestas nerviosas, acción defensiva y reparadora del sistema nervioso e intervención de alguno de sus componentes en la formación de la mielina. Su número es mayor que el de neuronas, calculándose que en conjunto, supera a éstas últimas unas diez veces.
La neuroglia se clasifica atendiendo a su morfología, probable función y la localización de sus elementos según la tabla inferior.

	SNC	SNP
NEUROGLIA	Astrocitos	Glia ganglionar
	Oligodendrocitos	Células de Schwann
	Ependimocitos	Teloglia

Tabla 1: Clasificación de la neuroglia.

1. ASTROCITOS

   Son elementos neurogliales que tienen por lo general forma estrellada en virtud de que poseen numerosas prolongaciones citoplasmáticas dispuestas radialmente. Recubren la superficie externa del sistema nervioso y en su interior forman una trama que cumple las funciones mecánicas, aislantes, de intercambio y de modulación de la respuesta neuronal. Esta última función es debido a la propiedad de regulación del equilibrio iónico en los espacios intersticiales y superficie neuronal, pudiendo modular la excitabilidad de la célula nerviosa, modificando su volumen y potencial de membrana.

2. OLIGODENDROCITOS

Los oligodendrocitos fueron descubiertos por Don Pío del Río Ortega (3ª contribución) (Río Hortega Diciembre, 1928). Son elementos gliales numerosos, pequeños, con prolongaciones citoplasmáticas escasas, largas y poco ramificadas, que se disponen tanto en la sustancia gris como en la blanca del sistema nervioso central, aunque con predominio en la última donde se dispone entre los fascículos fibrilares (glía interfascicular).

Las principales funciones de los oligodendrocitos son las de satélite neuronal, función nutritiva, de sostén o mecánica y función mielinogénica que se debe al enrollamiento de sus prolongaciones con adosamiento de sus estructuras membranosas.

3. EPENDIMOCITOS

Forman un conjunto de células gliales de disposición pseudoestratificada (glio-epitelio), que revisten de manera continua las cavidades del encéfalo (ventrículos) y de la médula espinal (conducto ependimario), separando el líquido cefalorraquídeo del tejido nervioso subyacente.

Las función principal es la de regular el paso de fluidos entre en líquido cefalorraquídeo y el espacio extracelular del sistema nervioso.

4. GLIA GANGLIONAR O ANFINEUROGLIOCITOS

Estas células proceden de la cresta neural y se consideran como representantes de los oligodendrocitos en el SNC y/o de las células de Schwann del SNP. La estructura y función de este tipo de célula glial es similar tanto para las presentes en los ganglios craneoespinales como para las de los ganglios nerviosos vegetativos. Son elementos alargados, tanto más aplanados cuanto más lejanos al cono de emergencia de la prolongación. Revisten de forma continua a la neurona ganglionar y a la primera porción, no mielinizada, de su fibra única. Se apoyan sobre una evidente membrana basal (subyacente a la cual aparece una fina red de fibras de reticulina) que se continúa insensiblemente con la de las células de Schwann que revisten, formando o no mielina, a la segunda porción de la prolongación.

5. CÉLULA DE SCHWANN

La célula de Schwann (CS) es un tipo de célula glial exclusivo del sistema nervioso periférico que se originan en las crestas neurales. Estas células tienen propiedades similares a la ologodendroglía en SNC. Acompañando al axón se encuentra la célula de Schwann, que proporciona soporte estructural y equilibrio químico a las neuronas (motoras, sensitivas o autonómicas) del sistema nervioso periférico.

Dependiendo de la relación con los axones con los que se asocia, las células de Schwann se pueden clasificar en dos tipos: mielinizantes y no mielinizantes. Las células de Schwann mielizantes elaboran vainas de mielina alrededor de los axones de gran diámetro, estas vainas funcionan como aislante y son esenciales para la conducción rápida de los potenciales de acción nerviosa. Las células de Schwann no mielinizantes parecen tener funciones metabólicas y de soporte mecánico. Suelen asociarse a axones de pequeño calibre, sin enrollarse en torno a ellos, dando lugar a fibras nerviosas de baja velocidad de conducción.

La célula de Schwannn puede envolver a uno o más axones originando así una fibra nerviosa.

- **LA MICROGLÍA**

Forma parte de los elementos intersticiales del sistema nervioso, están diseminados por la sustancia gris (donde predominan) y la blanca. Son de origen mesodérmico. Muestran una morfología característica con un cuerpo alargado y típicas prolongaciones. Sus funciones derivan de la capacidad emigrante y fagocitaria que poseen. Probablemente representan un elemento de limpieza o de arrastre, que exalta sus funciones en determinadas circunstancias patológicas (Río Hortega Pío 1921, Iglesias-Rozas, Garrosa 2013).

Las neuronas están en el SNC y SNP (ganglios nerviosos).

Las células gliales están en el SNC: astrocitos, oligodendrocitos, ependimicitos y microgliocitos. En el SNP está la glía de los ganglios nerviosos espinales y vegetativos

(anfineurogliocitos), las células de Schwann en el nervio periférico y la glía de terminales nerviosos periféricos (receptores).

2. EL SISTEMA NERVIOSO

El sistema nervioso comprende toda la masa de tejido nervioso del cuerpo. La función principal del sistema nervioso es la comunicación, la cual depende de la capacidad particular de las células nerviosas y de sus prolongaciones de producir y transmitir señales. Cuando se recibe un estímulo del ambiente exterior o interno gracias a unas estructuras celulares llamadas receptores este estímulo se transforma en energía bioeléctrica. Entonces un conjunto de mensajes electroquímicos, los impulsos nerviosos, son transmitidos desde los receptores a los centros nerviosos, donde evocan en otras células nerviosas otros conjuntos suplementarios de señales que dan por resultado una sensación apropiada o una respuesta. Por estos medios, el organismo reacciona ante los acontecimientos de el mundo en el cual vive y coordina las funciones de sus propios órganos (Fig. 1).

- **EL SISTEMA NERVIOSO CENTRAL**

El sistema nervioso central (SNC) está formado por el encéfalo y la médula espinal. Se ha calculado que el SNC contiene entre 10^{10} y 10^{11} neuronas (Kandel, Squire 2000). Los impulsos nerviosos transportados desde todas partes del cuerpo por medio de largas expansiones de las células nerviosas se recogen en el SNC, se elaboran y si es el caso se genera una respuesta, que es enviada al sistema nervioso periférico para que sea ejecutada por los músculos, glándulas, vísceras, etc.

- **El SISTEMA NERVIOSO PERIFÉRICO**

El sistema nervioso periférico (SNP) comprende todo el tejido nervioso situado fuera del encéfalo y de la médula espinal y su función es mantener a todos los otros tejidos del cuerpo en comunicación con el SNC, recogiendo la información del medio externo y de nuestro propio organismo y enviándola al SNC, del que parten, si es el caso, órdenes motoras, somáticas y viscerales (Fig. 2), (Díaz-Flores et al. 1977). Está formado por los receptores

periféricos, los nervios periféricos y los ganglios cráneo-espinales y vegetativos. De manera muy simplificada se puede describir el sistema nervioso periférico como constituido por el sistema sensorial, el sistema motor somático y el sistema motor visceral.

1. EL SISTEMA SENSORIAL O AFERENTE

Es el que lleva al SNC los mensajes de la sensibilidad exteroceptiva, es decir, procedente del medio externo a través de la sensibilidad general (tacto-presión, temperatura y dolor), de la sensibilidad propioceptiva (músculos y articulaciones) e interoceptiva (vasos y vísceras) y de los sentidos especiales.
La organización histológica del sistema sensorial está constituida por una sola neurona bipolar (pseudomonopolar). La dendrita de ésta neurona se extiende a la periferia del organismo y posee en su extremo una especialización receptora más o menos compleja. El axón se introduce en el SNC para hacer sinapsis y vehicular las señales sensoriales. Los somas de estas neuronas al agruparse forman, en el SNP, los ganglios cráneo-espinales.

2. EL SISTEMA MOTOR SOMÁTICO

Es el que posee una organización más simple ya que consta únicamente de los axones y las terminaciones (uniones neuromusculares o placas motoras) de las neuronas motoras situadas en el SNC, en el asta anterior medula espinal.

3. EL SISTEMA MOTOR VISCERAL

Es el más complejo de las tres subdivisiones del SNP ya que consta de dos neuronas motoras una situada en el SNC y otra en el SNP. El axón de esta última neurona es el que inerva los vasos, músculos lisos, glándulas y órganos. Los somas de las neuronas motoras viscerales periféricas se agrupan, en general, formando los ganglios nerviosos del sistema vegetativo.

Más allá de los ganglios espinales, se mezclan en los troncos nerviosos mixtos fibras de las raíces motora y sensitiva junto con fibras simpáticas procedentes de los ramos comunicantes para formar ya el nervio espinal periférico.

Respecto a su disposición, las fibras nerviosas pueden aparecer independientes o asociarse con otros elementos de igual naturaleza, en este ultimo caso constituyendo los fascículos nerviosos. Los fascículos nerviosos suelen agruparse para dar lugar, en el sistema nervioso periférico, a los nervios

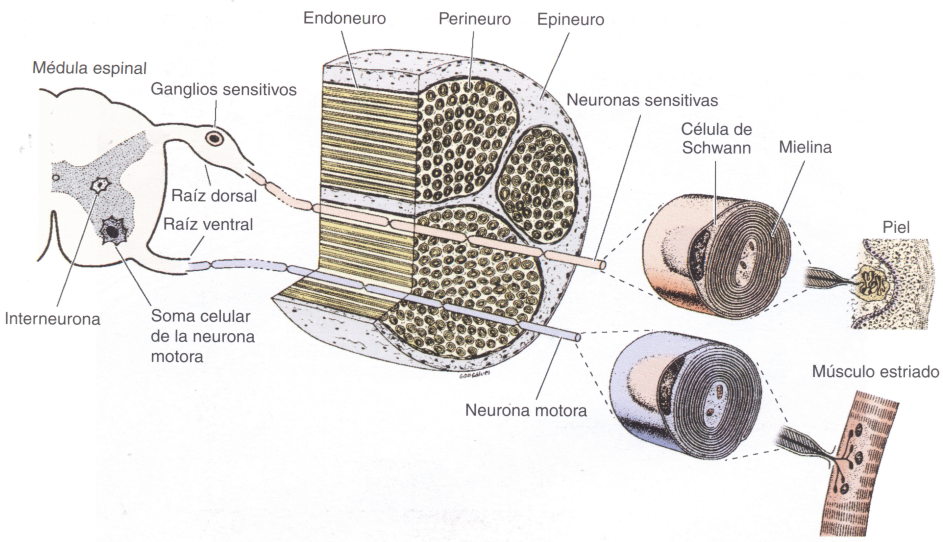

Figura 1: Representación esquemática del arco reflejo más simple compuesto por la fibra sensitiva parte de la piel y por medio de una interneurona activa a una neurona motora cuyo axón inerva un músculo estriado efector.

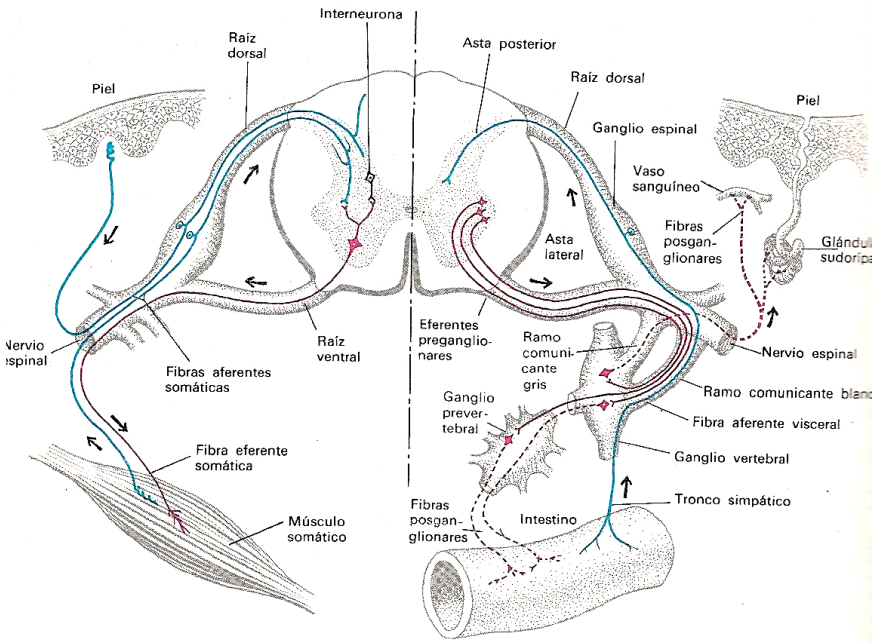

Figura 2: Esquema de composición y funcionamiento del SNP.

3. EL NERVIO PERIFÉRICO

• ENVOLTURAS CONECTIVAS

El nervio periférico está envuelto por una serie de capas de tejido conectivo que le aportan las cualidades de elasticidad, entre otras (Fig. 3). La capa más externa del nervio periférico es el **epineuro**, que engloba a todos los fascículos. Está constituida por una red laxa de colágeno, principalmente de tipo I, elastina y fibroblastos. También pueden encontrarse aquí algunas células adiposas. Cada uno de los fascículos más pequeños de un nervio está envuelto por capas concéntricas de tejido conjuntivo que forman el **perineuro**. El perineuro está constituido por entre 7 y 15 láminas de tejido conectivo en disposición circular. Las células perineurales están interconectadas formando capas separadas por fibras de colágeno tipo IV. Una estructura constituida por delicadas fibras reticulares dispuestas longitudinalmente y que rodean a cada fibra nerviosa, junto con algunos fibroblastos introducidos en los espacios situados entre las fibras nerviosas, constituyen el **endoneuro**. El endoneuro es, por tanto, un estroma fibroso compuesto por fibroblastos, elementos vasculares y una doble capa de fibras de colágeno de tipos I y III. Una lámina basal formada por colágeno, fibronectina, laminina y glicosaminoglicanos, separa el endoneuro de las células de Schwann. Las fibras de colágeno de la capa endoneural interna están estrechamente asociadas con la lámina basal de las células de Schwann. Las fibras nerviosas y sus envolturas endoneurales se asocian formando grupos llamados fascículos o funículos (Zochodne 2012, Zochodne 2008).

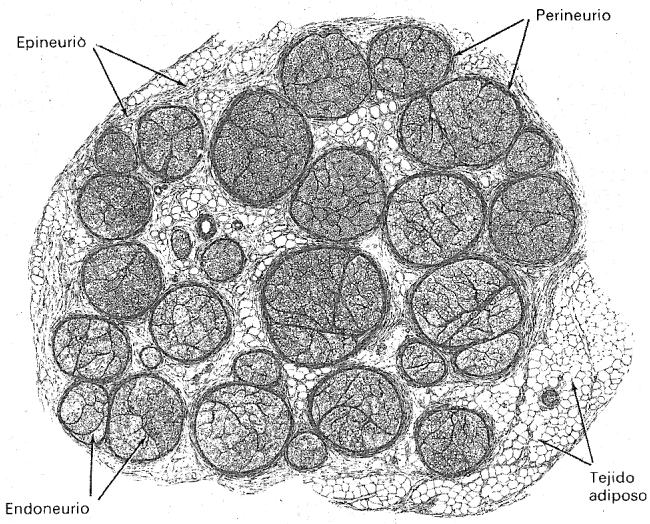

Figura 3: Imagen de microscopio electrónico de un nervio periférico con sus envolturas.
El endoneuro es una capa de tejido conectivo que encierra la vaina de mielina de una fibra nerviosa (F.N) .Las F.N. recubiertas por endoneuro están empaquetadas en grupos llamados fascículos nerviosos, cuya vaina protectora es el perineuro. Varios fascículos pueden ser agrupados con un suministro de sangre y tejido adiposo en otra vaina, el epineuro.

El aporte sanguíneo a los nervios periféricos se lleva a cabo mediante pequeñas arteriolas nutricias que se arborizan en una extensa red de capilares formando los vasa nervorum. Las arteriolas nutricias surgen a intervalos irregulares y se extienden siguiendo el eje del tronco nervioso rodeadas por un delicado tejido conjuntivo denominado mesoneuro. Después de atravesar el epineuro, los vasos se ramifican y se alinean paralelos al eje del fascículo. Esta segunda generación de vasos perineurales corre paralela a los vasos epineurales. La ramificación terciaria nutre a cada fibra nerviosa individual por medio de un plexo axón-capilar (Fig. 4). Numerosas anastomosis entre las ramas perineurales y los vasos de los axones aseguran el aporte vascular colateral adecuado en caso de interrupción parcial del nervio (Matloub et al. 1992, Matloub et al. 1998).

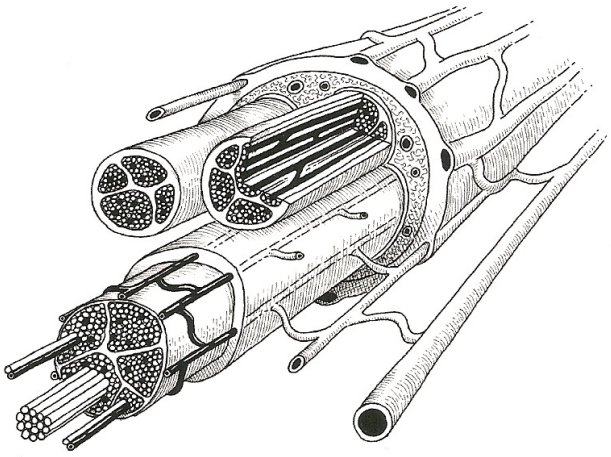

Figura 4: Esquema de la organización jerárquica de un nervio periférico en el que se puede apreciar la rica red de aporte sanguíneo (Lundborg 1987).

La unidad básica de un nervio periférico es la fibra nerviosa y está constituida por un axón (neurita) de las células nerviosas y ciertas envolturas o vainas de cubierta. Las fibras del SNP pueden estar cubiertas o no por una capa característica, denominada mielina y en base a este criterio es posible clasificarlas en mielínicas y amielínicas, respectivamente.

- **LA FIBRA NERVIOSA MIELÍNICA**

En la fibra nerviosa mielínica del sistema nervioso periférico se distinguen, de dentro a fuera, los siguientes componentes: el axón, la vaina de mielina, el cuerpo de la célula de Schwann, la lámina basal y por fuera la envoltura conectiva ya descrita, el endoneuro.

1. AXÓN (NEURITA)

Ocupa el eje central de la fibra nerviosa. Su diámetro es variable y depende de la longitud y de la extensión del territorio inervado. Formado por el axolema y el axoplasma de la neurona a la que pertenece. Desde el punto de vista funcional las fibras sensoriales conducen los potenciales de acción centrípetamente, hacia el soma neuronal, por lo que funcionalmente serían dendritas, mientras que las fibras motoras de conducción celulífuga serían axones propiamente dichos. Como su morfología y estructura molecular son similares se utiliza el término neurita para denominar ambos tipos de prolongaciones neurales del nervio periférico (Kandel, Squire 2000, Zochodne 2008).

2. VAINA DE MIELINA

La mielina se forma por giro y plegamiento del citoplasma y membrana de la célula de Schwann, de forma que el primero es desalojado hacia el soma celular persistiendo las formaciones membranosas íntimamente adosadas (Figs. 5 y 6). Es por lo que al microscopio electrónico, la mielina se ve formada por un sistema de láminas o bandas membranosas oscuras (principalmente compuesta por la parte proteica de la membrana plasmática de la célula de Schwann) y claras (formada por la parte lipídica de la membrana celular), dispuestas alternativamente. El espesor de la vaina de mielina varía, según la neurita que va a envolver.

La vaina de mielina está constituida por segmentos mielínicos o internodales cada uno de los cuales está formado por una célula de Schwann. El límite entre dos células de Schwann se denomina nodo de Ranvier. En éstas zonas, el recubrimiento de la célula de

Schwann no forma mielina y la neurita está prácticamente en contacto con el medio líquido extracelular. La conducción del impulso nervioso se hace desde un nodo de Ranvier a otro (conducción saltatoria) cuya base molecular son los canales de sodio dependientes de voltaje.

En las preparaciones de nervios periféricos y también en los nervios frescos se ve la mielina interrumpida por fisuras oblicuas en forma de cono, llamadas fisuras o hendiduras de Schmidt-Lantermann. Representan áreas de relajación o separación local de las láminas mielínicas que permiten que una pequeña porción de citoplasma se halle presente en todo el espesor de la mielina comunicando el citoplasma con la región perineurítica

Por tanto, los nódulos de Ranvier y las hendiduras de Schmidt-Lantermann son una zona de desespiralización dentro de la mielina, que se forma por la aposición de las membranas de la célula de Schwann (Webster 1993, Zochodne 2008).

La mielina está formada por lípidos y proteínas. Los lípidos constituyen el 60 % y los principales son el colesterol, cerebrósidos y fosfolípidos (fosfatidilserina y esfingomielina).Las proteínas representan el 40% restante.

La función de la mielina es la de aislamiento y nutrición del axón; la interrupción a nivel de los nódulos de Ranvier se relaciona con la transmisión saltatoria del impulso nervioso.

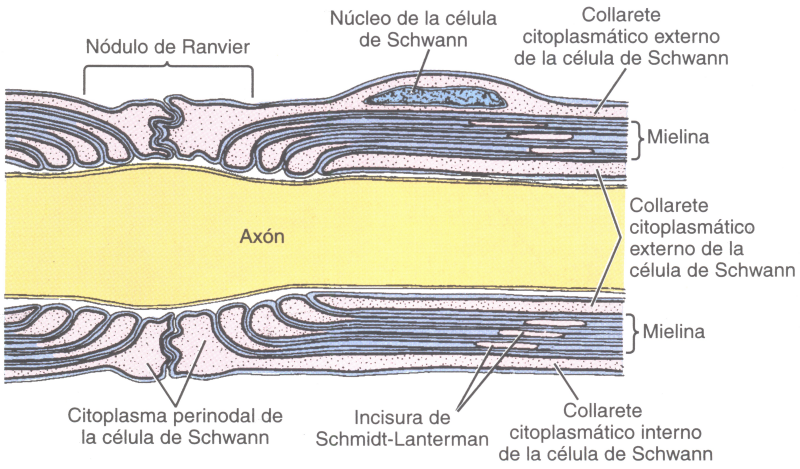

Figura 5: Diagrama de un axón y sus cubiertas en un corte longitudinal. Ilustra sus relaciones con la citoplasma de la célula de Schwann (CS), nódulo de Ranvier y la mielina. Obsérvese que el citoplasma de la CS es continuo, no se trata de una serie de islotes citoplasmáticos aislados. El nódulo de Ranvier es donde se encuentran dos CS contíguas. Además es el lugar por dónde se produce la despolarización del axolema durante la transmisión del impulso nervioso (Gentileza del Dr. Charles P. Leblond).

3. CÉLULA DE SCHWANN

Es un elemento de estirpe neuroglial, de origen neuroectodérmico y que su principal función es la de formar la mielina (Fig. 6), proporcionando trofismo y protección a las fibras nerviosas. La célula de Schwann en la fibra nerviosa mielínica se dispone íntimamente adosada a las formaciones membranosas, habiendo sólo una célula por cada segmento intermodal.

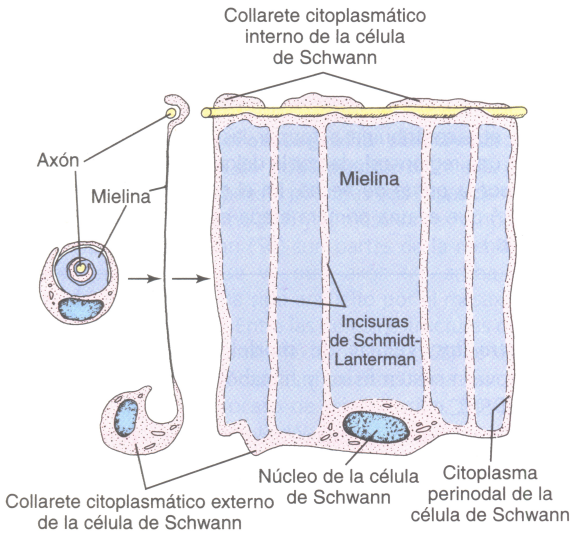

Figura 6: Diagrama conceptual de la relación que hay entre la vaina de mielina y el citoplasma de la célula de Schwann (CS). A la izquierda aparece un corte transversal de un axón mielínico junto a la imagen de una hipotética CS desenrollada vista de perfil. A la derecha, la misma CS vista de frente (Webster 1993).

4. LÁMINA BASAL

Esta estructura sirve como límite histológico entre los elementos neurales y los del tejido conectivo del nervio periférico. Adyacente a la lámina basal está ya el endoneuro.

La lámina basal es una estructura mecánica compuesta por una matriz extracelular organizada en delgadas capas. Son las células de Schwann las encargadas de sintetizar los componentes de la lámina basal. Consta de dos capas diferentes, una que muestra un baja electrodensidad, es la lámina lúcida y se encuentra adyacente a la membrana plasmática de la célula de Schwann. La otra capa muestra una mayor opacidad, se llama lámina

densa y está situada justo por fuera de la anterior. En algunos casos puede existir una tercera capa rica en colágeno fibrilar, denominando algunos autores a esta estructura de tres capas como membrana basal y se refieren lámina basal a la compuesta por las dos capas.

Los principales componentes de la lámina basal son el colágeno tipo IV y numerosos proteoglicanos como el heparán sulfato, glicoproteínas como la laminina y la entactina. Otro componente es la fibronectina. La laminina es el principal componente de la lámina basal, fundamentalmente de la lámina lúcida, donde es más abundante. La lámina densa, sin embargo presenta mayor proporción de fibras de colágeno.

Las funciones de la lámina basal son varias. Actúa como función de soporte y de separación de tejidos. Tiene la capacidad para la filtración de sustancias. Además por componentes que la integran también tiene la capacidad de interactuar con receptores de la membrana plasmática de la célula, llegando a desencadenar cascadas de señales intercelulares que controlan aspectos de la función celular como son la migración, la proliferación, la supervivencia celular, puede inducir a la diferenciación celular e intervenir en el proceso de mielinización, estimulación de la migración y elongación de las neuritas, además de tener funciones de reservorio de factores de crecimiento.

- **LA FIBRA NERVIOSA AMIELÍNICA**

Estas fibras en su estructura de dentro a fuera se distingue el axón, la célula de Schwann y la lámina basal. Todos estos elementos tienen características similares a las de los homólogos de las fibras mielínicas. Únicamente hay que resaltar que cada célula de Schwann une simultáneamente a varios axones (entre 5 a 12) y el axón queda rodeado en su contorno por un repliegue de la membrana plasmática. Las células de Schwann no se disponen ordenadas en los característicos segmentos internodales, por lo tanto, tampoco se aprecian los nódulos de Ranvier.

Las fibras amielínicas suelen ser más delgadas que las mielínicas y proceden de pequeñas neuronas de los ganglios raquídeos (algunas de las fibras sensitivas) o de los ganglios del sistema nervioso vegetativo (fibras postganglionares simpáticas).

4. RESPUESTA DEL NERVIO A LAS LESIONES

• CLASIFICACIÓN DE LAS LESIONES NERVIOSAS

En el momento en el que un nervio periférico sufre una agresión, se produce una lesión en el axón, habiendo cambios a ambos lados de la herida.
Existen diferentes clasificaciones para las lesiones de los nervios, una de las más simples es la de Seddon (Seddon 1942, Seddon 1971) siendo los términos de neuroapraxia, axonotmesis y neurotmesis los empleados por el autor (Fig. 7).

- Neuroapraxia

  Es la lesión más leve del nervio. Se cree que este tipo de lesión es producida por un trauma agudo en el nervio que conlleva una alteración microvascular originando una isquemia transitoria. En la práctica clínica se traduce en una interrupción de la transmisión del impulso nervioso causando déficits motores y sensitivos en la región inervada por el nervio lesionado sin atrofia muscular neurogénica. La recuperación se produce de forma espontánea en un tiempo variable (alrededor de 21 días).

- Axontmesis

  Se denomina así cuando hay una interrupción física de uno o más axones sin alteraciones en el tejido estromal. El axoplasma y las membranas celulares (axolema) están dañadas, sin embargo las células de Schwann y los elementos del tejido conectivo permanecen intactos. La pérdida de la función motora o sensitiva va a depender del número o del tipo de axones dañados y se hace evidente la atrofia neurogénica del músculo esquelético. A nivel histológico se aprecia degeneración del axoplasma en localización distal al lugar de la lesión.

- Neurotmesis

  Es la sección total del troco nervioso. Tanto la inervación motora como la sensitiva están interrumpidas. Se da la pérdida completa de la función del nervio. En un estudio

histológico se objetiva la degeneración de todos los axones distales al lugar de la lesión así también en el cabo proximal, unos 2 o 3 nodos de Ranvier anteriores al mismo lugar. En este grado de lesiones neuronales la recuperación espontánea no suele suceder y se observa degeneración en el cabo distal (degeneración walleriana) y en el cabo proximal (retrograda).

Otra clasificación es la descrita por Sunderland. Dado que las lesiones nerviosas que se ven en la práctica clínica son de carácter mixto y en muchas ocasiones no se pueden incluir en ninguno de los grupos de Seddon, Sunderland introdujo una clasificación más detallada, basada en la estructura anatómica lesionada (Sunderland 1951).

En la clasificación de Sunderland (Fig. 7), los dos primeros grados son igual que la de Seddon, pero el tercero (neurotmesis) fue subdividido en tres grupos: Grado III: hay pérdida de la continuidad axonal y del endoneuro, el perineuro está íntegro, pero hay sangrado intrafascicular, edema e isquemia, lo que va a desencadenar fibrosis. El grado IV es más grave, pues se pierde además la integridad del perineuro. El grado V supone la lesión de todas las estructuras del nervio.

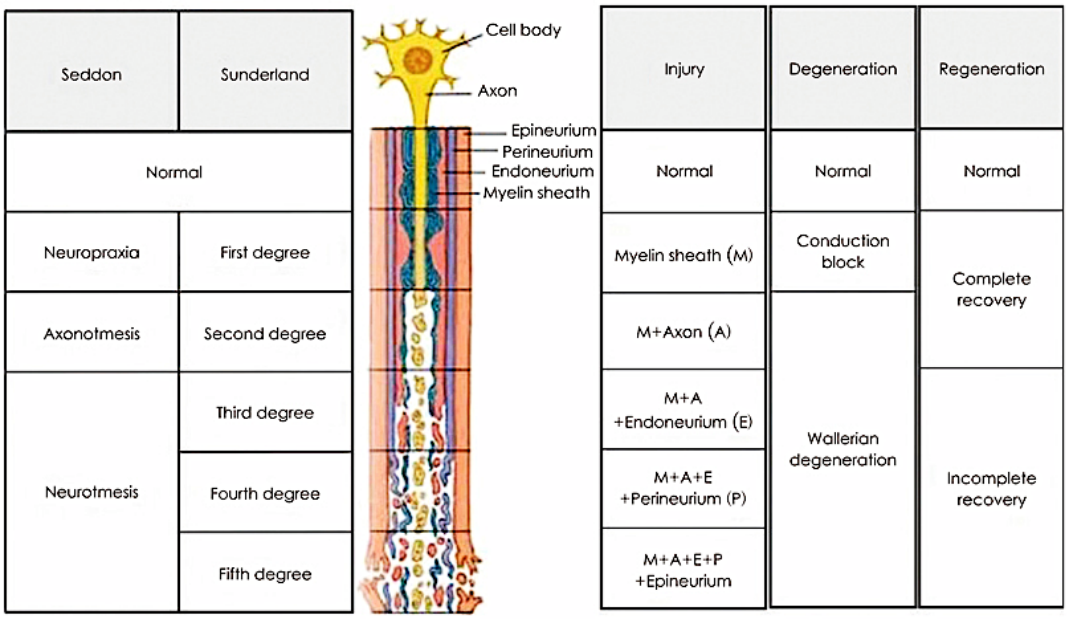

Figura 7: Relación entre la clasificación de Seddon y la de Sunderland de las lesiones de los nervios. A la derecha del dibujo aparecen los grados de lesión según cada clasificación. A la izquierda a parecen la lesión de las envolturas de la fibra nerviosa, los cambios funcionales y la recuperación clínica.

- **DEGENERACIÓN NERVIOSA**

Después de la sección de un nervio periférico, la porción del axón distal al punto de lesión queda desconectada del soma neuronal y degenera, a este proceso se denominada degeneración Walleriana. El soma de las neuronas axomotizadas sufre una serie de cambios fenotípicos conocidos como reacción neuronal y cromatolisis. Los procesos metabólicos que ocurren tanto en el soma neuronal como en el cabo distal representan modificaciones necesarias para llevar a cabo la regeneración nerviosa (Fine et al. 2000).

1. REACCIÓN NEURONAL. CAMBIOS EN EL EXTREMO PROXIMAL

Las lesiones que ocurren muy próximas al soma neuronal presentan un riesgo elevado de muerte de la neurona, al poder sobrepasar la capacidad biosintética de la célula, sin que sea posible la regeneración nerviosa. Las lesiones más distales, por ejemplo en manos o dedos, tienen mayor capacidad de regeneración (Lundborg et al. 1993).

Si el cuerpo neuronal sobrevive a la lesión, se hipertrofia. Otros cambios que ocurren en el soma celular son la dispersión de los cuerpos de Nissl, colocación excéntrica nuclear, crecimiento nuclear y nucleolar, turgencia celular y la retracción de las dendritas. Los cuerpos de Nissl son gránulos formados por acúmulos de ribosomas y bandas ordenadas de retículo endoplásmico rugoso, cuya función es la síntesis de proteínas. La movilización o desorganización y desaparición de estos gránulos del citoplasma neuronal después de una lesión axonal es el fundamento de la denominada cromatolisis y se traduce en un aumento en la síntesis proteica sugiriendo una respuesta anabólica a la lesión (Deumens et al. 2010).

En el extremo proximal del nervio seccionado se da un fenómeno degenerativo similar a la degeneración walleriana. La extensión de la degeneración está en relación con la etiología de la lesión, suele progresar de uno a tres nodos de Ranvier , aunque puede extenderse más allá. Se va a producir una degeneración neurofibrilar. Los cambios comienzan al perder parte del axoplasma y adoptar la mielina un aspecto granular alrededor del axoplasma degenerado, son las llamadas bolas de degeneración. Las células de Schwann responden proliferando y formando un cordón celular a lo largo del eje que ocupaba el axoplasma degenerado. Macrófagos

infiltrados y las células de Schwann van a fagocitar los detritus celulares (Richardson et al. 2010). Debido a la reacción inflamatoria, las células mesenquimales proliferan y comienzan a producir colágeno en el extremo del cabo proximal. En este medio se puede dar la formación de un neuroma, que es un denso ovillo de axones que puede ocasionar un fuerte dolor neuropático (Fig. 8).

2. DEGENERACIÓN WALLERIANA

En el lado distal del muñón nervioso lesionado, el axón, sus arborizaciones terminales y la vaina de mielina se desintegran por completo. Esta degeneración secundaria o Walleriana de los nervios periféricos se realiza de modo simultáneo en toda la longitud de una fibra nerviosa más allá del punto de la lesión, es decir, en todos los axones distales al lugar de la herida (Stoll, Bendszus 2009).

Comienza en el mismo momento de la incisión, la degeneración axonal es pronto evidente a través de la desintegración de los microtúbulos axoplásmicos y los neurofilamentos, debido a un proceso proteolítico calcio-dependiente. Estos sucesos de degeneración Walleriana ocurren debido a que los axones son separados de su fuente nutritiva/trófica que es el cuerpo de la neurona (localizada en la médula espinal, raíces ganglionares dorsales o ganglios autónomos)

En las primeras 24 horas, la mayoría de los axones a lo largo del extremo distal de los nervios seccionados se reducen a detritus granulares y amorfos. Alrededor de las 48 horas, las vainas de mielina comienzan a ser transformadas en pequeños segmentos de forma ovoide (bolas de degeneración) (Fig. 8).

Los macrófagos están específicamente asociados con la degeneración Walleriana. Son reclutados del torrente sanguíneo además de los que residen pegados a la lámina basal de los vasos endoneurales. Estas células se activan y se convierten en células fagocíticas de aspecto espumoso. Alrededor del tercer día (72 horas), como respuesta a los detritus de mielina y las citoquinas derivadas de los macrófagos, las células de Schwann proliferan para ayudar a la degradación de la mielina, formando una bandas longitudinales de células de Schwann, las conocidas bandas de Büngner (Fawcett, Keynes 1990). Según las CS se van dividiendo permanecen en la lámina basal alineadas con los tubos endoneurales. Las bandas de Büngner pueden permanecer durante meses en espera de su reinervación (Belkas et al. 2005).

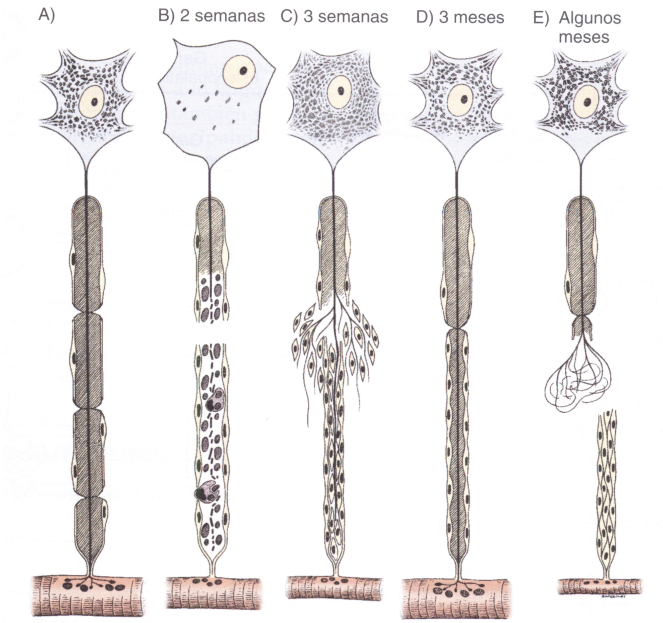

Figura 8: Modificaciones que pueden tener lugar tras la sección de una fibra nerviosa (F.N). A: F.N normal. B: Cromatolisis. Fragmentación de la mielina, que fagocitan los macrófagos. C: Proliferación de las CS que da origen a las bandas de Büngner. D: La regeneración tuvo éxito y llega a inervar la fibra muscular. E: Formación de un "neuroma de amputación".

- **REGENERACIÓN NERVIOSA EXPONTÁNEA**

El sistema nervioso periférico, al igual que muchos otros tejidos del ser humano adulto, es capaz de repararse y de regenerarse. Ramón y Cajal (Ramón y Cajal 1907) ya observó que tras la neurectomía se originaban numerosas ramificaciones desde cada axón, inervando varios tubos de células de Schwann en el extremo distal de la lesión. También demostró el fenómeno del neurotropismo (quimiotropismo), por el cual los axones en regeneración crecían preferentemente a través del segmento distal del nervio y no a través de otros tipos de tejidos. Los principios del comportamiento del crecimiento axonal están basados sobre tres mecanismos o factores que gobiernan la regeneración específica que son: el neurotropismo, guía por contacto y neurotrofismo (Doolabh et al. 1996). El neurotropismo se refiere a la atracción quimiotáctica a través de una separación de los brotes del axón proximal a lo largo de un gradiente de concentración de "agentes" liberados por el extremo distal nervioso. La guía por contacto enfatiza la regulación del crecimiento axonal por factores mecánicos dentro

del estroma que lo rodea y el posterior reconocimiento del camino molecular correcto por sus sustratos adhesivos. El neurotrofismo sugiere que los axones de una muestra aleatoria discriminan entre el camino correcto que le proveerá de soporte nutritivo para la maduración y mielinización y el camino incorrecto por el cual no sobrevivirían. Es decir, que los axones que hacen un contacto apropiado madurarán y los que no lo hacen, no madurarán.

Basándose en estos principios, es comprensible que si el tejido nervioso pudiera elegir un sustrato para crecer, los axones buscarían tejido nervioso en vez de otro tipo de tejido, a esta particularidad se la denomina especificidad tisular. La especificidad fascicular es una de las características de la regeneración nerviosa más controvertida, aunque sí que se acepta la influencia de la congruencia de los fascículos proximal y distal en una mejor regeneración nerviosa.

Los axones de las motoneuronas en el sistema nervioso periférico, al contrario que en el sistema nervioso central, tienen gran capacidad de regeneración. Las neuronas sensitivas primarias tienen también la capacidad de regenerar su neurita lesionada, aunque con mucha mayor capacidad para la neurita periférica de esta neurona que para la neurita que se dirige centralmente.

El tejido nervioso, debido a su complejidad y a sus conexiones de larga distancia, se repara en realidad mediante una verdadera regeneración. La reparación mediante cicatrización no permitiría establecer la correcta conectividad eléctrica y no se conseguiría la recuperación funcional del órgano receptor/efector final (Zochodne 2012).

La degeneración traumática de un extremo proximal de un nervio, es seguida pronto por la regeneración del axón. Cuando se produce una lesión en los nervios periféricos, los axones y la mielina asociada a ellos se degeneran (degeneración walleriana). Estos restos celulares son recogidos por las células de Schwann y por los macrófagos invasores. Los macrófagos a su vez producen factores mitogénicos que permiten que las células de Schwann supervivientes proliferen sobre los tubos de membrana basal que rodean las fibras nerviosas originales. Estos tubos formados por células de Schwann y rodeados de lámina basal sin axones se reconoce como bandas de Büngner que Cajal describió como “el cordón tutorial”.

Al comienzo de la regeneración, varias ramificaciones emergen de cada axón, siempre surgen a nivel de los últimos nodos de Ranvier, donde el axón está indemne. Emergen de los axones seccionados y emiten numerosas proyecciones citoplasmáticas (filiopodos), que se extienden en todas direcciones hasta que una de ellas encuentra un sustrato favorable. La primera

ramificación que lo encuentre tendrá más posibilidades de establecerse y sobrevivir, las demás se retraerán en un proceso de degeneración (Fig. 8). Si los axones en regeneración llegan al cabo distal, crecen a lo largo las conocidas bandas de Büngner, para formar en conjunto (bandas de Büngner y axones en regeneración) las unidades de regeneración. Es este segmento distal muy importante para la regeneración axonal, es el principal generador de factores de crecimiento necesarios para completar el proceso regenerativo (Seckel et al. 1986). En su progresión, los axones son englobados por el citoplasma de las células de Schwann que han proliferado en gran cantidad. En el caso de las fibras mielínicas, los axones sufren un proceso de selección que condiciona la permanencia de el mayor de ellos, siendo ese el único que se beneficia del proceso de mielinización (Fricker et al. 2013).

Estos hechos hacen suponer que el afrontamiento de los cabos nerviosos debe ser perfecto, para permitir el contacto entre los brotes axonales del polo proximal y la vaina de Schwann del polo distal. En caso contrario, los que crecen a partir del cabo proximal no podrán penetrar en los tubos de Schwann del cabo distal y darán lugar a una masa desorganizada o traumática que junto con el crecimiento anárquico de las células de Schwann inmaduras y de tejido conjuntivo, darán origen a lo que se define como neuroma. El neuroma también se puede llegar a formar cuando los axones en regeneración, en ausencia de una estructura que sirva de guía como es el cabo distal, siguen una ruta tortuosa.

La velocidad de regeneración axonal es muy lenta al principio y alcanza un valor estable a los 3 o 4 días de la lesión, creciendo de 1 a 3 milímetros por día (Lundborg 2004).

Las células de Schwann tratan de crecer a la vez que el axoplasma, de esta manera proporcionan un armazón para la regeneración axonal. A medida que el crecimiento del axón progresa hacia el cabo distal tiene lugar la mielinización de los axones por parte de las células de Schwann. La presencia de vainas de mielina es notable 6 o 7 días después de que el frente de regeneración haya llegado al órgano diana. Los nodos de Ranvier son visibles a partir del día 14 de la regeneración. La formación de la mielina se prolonga hasta un periodo de un año después del comienzo de la reparación (Zochodne 2003).

El significado biológico de la regeneración es reemplazar el segmento distal del nervio perdido durante la degeneración y reinervar los tejidos diana. Sin embargo, lo más común es que los procesos regenerativos no reconstituyan una estructura nerviosa normal ni consigan una recuperación funcional satisfactoria, especialmente cuando la lesión es severa. El nervio una vez reparado, presenta una serie de desventajas: el diámetro de los axones, su velocidad de conducción y su excitabilidad, permanecerán por debajo de los niveles normales durante

largos periodos de tiempo. Como consecuencia de ello, la recuperación funcional de los órganos reinervados es incompleta y a menudo inadecuada.

Las células de Schwann localizadas en el segmento del extremo distal lesionado, después de una herida nerviosa, proliferan y cambian sus características morfológicas y moleculares. Por ejemplo, las CS productoras de mielina, pierden su vaina de mielina y re-expresan proteínas carcterísticas de CS proliferativas. Estos cambios inducidos por la lesión, incluyendo la sobre-regulación de moléculas promotoras de crecimiento nervioso, parece ser un requisito importante para la regeneración axonal (Martini et al. 1994). En el lugar de la herida, las CS forman las bandas de Büngner, las cuales crean un medio ambiente confortable para la regeneración de los axones y la remielinización. Múltiples factores, incluyendo factores neurotróficos, hormonas y proteínas de la matriz extracelular participan en este proceso regenerativo (Mirsky et al. 2002). Entre los factores neurotróficos que las CS expresan y secretan se encuentran el NGF(nerve growth factor), BDNF (brain-derived neurotrophic factor), GDNF (glial cell-derived neurotrophic factor), NT-3 (neurotropina-3) y VEGF (vascular endothelial growth factor) (Liu et al. 2014). El NGF es fundamental para la supervivencia y desarrollo de las neuronas en el periodo embrionario (Huang et al. 2015). El BDNF se ha documentado que mejora la supervivencia y el crecimiento de las motoneuronas en heridas tanto de la médula espinal como de nervios periféricos (Zhang et al. 2011). El GDNF es un factor neurotrófico que es crítico para el crecimiento, supervivencia y diferenciación de las motoneuronas y neuronas noradrenérgicas centrales (Henderson et al. 1994). La NT-3 es la principal proteína de soporte de la CS y su pérdida causa la disminución de la eficiencia de la función de la CS (Woolley et al. 2008). El VEGF es una proteína capaz de promover el crecimiento axonal y la proliferación de las CS, además de estimular la infiltración y neovascularización después de una sección nerviosa (Sondell et al. 1999, Haninec et al. 2012).

Algunos investigadores atribuyeron la capacidad regenerativa del sistema nervioso periférico a la existencia de células de Schwann, sin embargo, para que los axones crezcan no sólo tienen que estar acompañados de células de Schwann, sino también de ciertos componentes de la lámina basal (laminina, colágeno tipo IV, entactina y otros), que actúan como potentes promotores del crecimiento de neuritas (Ide 1983, Sketelj et al. 1989, Feneley et al. 1991, Howard et al. 2013).

5. REPARACIÓN DE LAS LESIONES EN EL NERVIO

• RECUERDO HISTÓRICO

Los primeros intentos de reparación de heridas nerviosas datan de los trabajos de Ferrara en 1608 (Ferrara 1608). En el siglo XIX, cuando despuntaban los tempranos comienzos de los trasplantes de órganos, los autoinjertos nerviosos fueron ampliamente estudiados. Sin embargo, la recuperación funcional en estos primeros estudios raramente se informaba, no era tenida en cuenta. Philipeaux y Vulpain realizaron un trasplante de 2 cm de nervio lingual a nervio hipogloso en perros (Philipeaux 1870).

Uno de los primeros estudios donde se detallan varias opciones quirúrgicas y sus pronósticos para el tratamiento de heridas nerviosas periféricas con separación entre los cabos, fue llevado a cabo por Huber en 1895. Algunas de estas opciones terapéuticas para volver a unir los cabos proximal y distal fueron la elongación o transposición nerviosa, la flexión de la articulación e incluso el acortamiento del hueso. Así mismo describió la utilización de injertos nerviosos o de otros materiales (orgánicos o sintéticos) como puentes biológicos para unir los extremos proximal y distal de una neurectomía (Huber 1895).

Sanders en 1942 clasificó los procedimientos a seguir para las lesiones de los nervios periféricos con separación entre los extremos en dos categorías generales: operaciones con "puenteado", entre las que se incluyen todas las técnicas realizadas con injertos, trasposición y tubulización y operaciones con manipulación nerviosa por las cuales todas las medidas fueron tomadas para alcanzar la aposición de los extremos nerviosos "end to end" (Sanders 1942, Belkas et al. 2004).

A finales del siglo XX ya se objetivó que la tensión sobre el lugar de la reparación era perjudicial para la regeneración nerviosa, por ello se dio preferencia a los autoinjertos nerviosos sobre las técnicas de manipulación para reparar lesiones con amplias separaciones entre los cabos nerviosos (Millesi 1986, Miyamoto 1979). En los estudios experimentales se establecieron los beneficios para la reparación nerviosa con los autoinjertos en cobayas, conejos y perros, sin embargo, los resultados clínicos fueron variables, con pocos casos con resultados favorables. Seddon en 1947 sí que obtuvo resultados positivos con autoinjertos nerviosos al reparar las lesiones con injertos que tenían un diámetro mayor que el diámetro del cabo distal, con la finalidad de que no se perdieran fibras nerviosas. Además obtuvieron

mejores resultados con "cable de varios nervios" que con un solo nervio grueso, ya que en éste último se producía más fácilmente necrosis (SEDDON 1947).

Millesi (Millesi 1977) mejoró estos resultados clínicos y popularizó el autoinjerto nervioso con la llegada del microscopio quirúrgico y la instrumentación microcirúrgica.

Bora demostró que no hay diferencia entre las reparaciones por sutura perineural o fascicular y la sutura epineural, que era la que se realizaba antes de la técnica de la microcirugía (Bora 1978).

Ya en las últimas décadas se ha avanzado en las técnicas para la reparación nerviosa. Se sabe que para lograrse la restauración de la fibra nerviosa lesionada, se debe procurar un adecuado y cuidadoso manejo del tejido. Mackinnon et al., destaca entre los principios básicos del manejo del nervio periférico, los siguientes (Mackinnon et al. 1987):

- Cualquier reparación nerviosa ha de hacerse siempre libre de tensión, ya que lo contrario producirá un incremento del grado de fibrosis en la línea de sutura, lo que reportará en una disminución de su funcionalidad.
- Es importante mantener una correcta alineación y enfrentamiento de los fascículos nerviosos con el fin de evitar la formación de neuromas en la zona de unión, que afecten a la transmisión nerviosa.
- En el caso de que la lesión sea extensa y que no se pueda hacer una reparación sin tensión, será necesario interponer un material que sustente o sirva de estructura para facilitar la regeneración de las fibras guiándolas hasta el segmento distal.

Esta capacidad de "crecimiento dirigido" de la fibra nerviosa ha suscitado una continua búsqueda de diversos materiales y tejidos, que interpuestos entre las fibras, sirvan de estructura para su elongación.

• PREVALENCIA DE LAS LESIONES NERVIOSAS PERIFÉRICAS

Las heridas de nervios periféricos son de una significación importante debido a que impiden la recuperación de la funcionalidad orgánica y la incorporación laboral, dado que el grupo de población con mayor incidencia de estas lesiones esta comprendido en la edad laboral más productiva (Ciaramitaro et al. 2010)

Los nervios periféricos pueden ser lesionados fundamentalmente por traumatismos, por síndromes de atrapamiento y por tumores. Se define un traumatismo como una herida

resultante de la aplicación de una energía cinética sobre un miembro o un nervio (Robinson 2000).

La incidencia general de heridas en nervios periféricos es de 2 al 3% entre la población de pacientes con traumatismos (Noble et al. 1998, Selecki et al. 1982a, Selecki et al. 1982b). La proporción entre sexos es 5:1, siendo más frecuente en el sexo masculino. La edad media de presentación es de 35 años (Babar 1993).

Las causas más frecuentes de los traumatismos neurales son los accidentes de tráfico y atropellos, accidentes laborales y domésticos, heridas por arma de fuego y arma blanca además de los traumatismos en los nervios producidos por caídas. De entre todos ellos, el agente etiológico que más alta incidencia tiene en nuestro medio son los accidentes de tráfico, principalmente por un mecanismo de estiramiento sostenido sobre el nervio (McAllister et al. 1996, Robinson 2000).

La literatura reporta mayor incidencia de lesiones nerviosas en la extremidad superior comparando con la extremidad inferior, puede ser debido a que las lesiones de la extremidad superior son diagnosticadas con más facilidad (McAllister et al. 1996, Stone, Keenan 1988, Noble et al. 1998). En la extremidad superior el nervio dañado más frecuentemente es el nervio radial, en la extremidad inferior lo es el nervio ciático seguido del perneo.

Los traumatismos craneales y las fracturas u otras lesiones músculo-esqueléticas están frecuentemente asociadas a los traumatismos nerviosos. Estas últimas pueden lesionar el nervio adyacente por traumatismo directo o por elongación (Sodergard et al. 1992, Walters, McNeill 1990).

Aunque se conoce la capacidad de los nervios periféricos para regenerar y reinervar el órgano diana después de una herida nerviosa, la recuperación clínica es a menudo incompleta en los pacientes con tales heridas. El éxito en la regeneración nerviosa con recuperación funcional favorable, conlleva superar varios obstáculos como son: la limitada tasa de regeneración (1-2 mm/día (Pfister et al. 2011)), las largas distancias de regeneración hasta los órganos diana, el dirigir mal los componentes nerviosos sensitivos y motores en la regeneración y los cambios desfavorables progresivos en el cabo distal denervado.

La mayoría de las lesiones nerviosas que se producen son neuroapraxias o lesiones tipo I de Sunderland, que se suelen reparar de forma espontánea, sin necesidad de llevar a cabo tratamiento quirúrgico. Las heridas clasificadas como axonotmesis o tipo II de Sunderland suelen evolucionar hacia la recuperación espontánea. No es así para los tipos III y IV de Sunderland, axonotmesis según Seddon, que requerirán cirugía reconstructiva. Lo mismo

ocurre con la neurotmesis o tipo V de Sunderland, su tratamiento es quirúrgico. La falta de signos clínicos y electrofisiológicos de la recuperación espontánea después de 3-6 meses impone una intervención quirúrgica (Campbell 2008)

- **PRINCIPIOS DE LA REPARACIÓN NERVIOSA**

La técnica de reparación nerviosa fue resumida por Millessi (Millesi et al. 1972) en cuatro actuaciones fundamentales:

- Preparación del extremo del nervio
- Aproximación de los cabos (longitud de separación y tensión)
- Coaptación
- Mantenimiento

Para suturar un nervio periférico es recomendable utilizar lupas quirúrgicas o un microscopio para conseguir resultados óptimos (McManamny 1983, Schoeffl et al. 2013). Se debe realizar una incisión cutánea amplia tanto proximal como distal a la lesión, para crear un buen campo quirúrgico. Siempre que se pueda, la incisión debe ser trazada siguiendo el trayecto anatómico del nervio (Wu 2006). Se descubre el nervio lesionado primero en sentido proximal y luego en distal a la lesión. Antes de movilizar al nervio, es necesario dar unos puntos de anclaje al epineuro, para evitar malrotaciones posteriores. Se valoran los extremos lesionados y se procede al desbridamiento o exéresis de un neuroma si fuese necesario o existiese. De esta manera el nervio está ya preparado para aplicar la técnica quirúrgica adecuada o elegida para su reparación.

Después de la neurorrafia, se inmoviliza el área de sutura una o dos semanas, para empezar después con movimientos ligeros que permitan el deslizamiento nervioso, aunque no existe un claro consenso con el tiempo necesario de inmovilización según las fuentes bibliografícas consultadas (Yu et al. 2004, Temple et al. 2003).

El tiempo en el que se realiza la reparación quirúrgica es un factor importante para poder conseguir un tratamiento adecuado sobre los nervios periféricos y maximizar el retorno de la funcionalidad, objetivo primordial (Jonsson et al. 2013, Moore et al. 2015). Existe un periodo ventana crítico para mantener viable la placa motora. Aunque no se conoce de forma precisa la extensión de este

periodo, es preferible la reinervación del músculo diana entre los 12 y 18 meses para intentar lograr retornar su funcionalidad. El mantenimiento del tejido muscular es dependiente de la estimulación eléctrica y neurotrófica que se pierden cuando el nervio se lesiona. Esto se traduce en atrofia, cambios mecánicos y moleculares en el músculo que fuera del periodo ventana se hacen irreversibles (Moore et al. 2015).

La determinación de cual es el momento idóneo para el tratamiento quirúrgico del nervio es una decisión que se debe tomar atendiendo a factores dependientes del estado del paciente y de las características de la herida producida. En cuanto al estado del paciente se valorará su nivel general de salud, la funcionalidad previa del órgano a reparar o si coexisten otras lesiones asociadas a la del nervio periférico. Al revisar la herida debemos tener en cuenta sobre todo el nivel de contaminación, la viabilidad de los tejidos circundantes afectados, (principalmente la vascularización y la movilidad de estos) o el mecanismo de producción de la lesión (Spinner, Kline 2000, Siemionow, Sari 2004).

En los casos de secciones nerviosas agudas con ninguno o mínimo componente de aplastamiento, un buen aporte vascular, herida limpia y sin retracción o dislaceración importante de los cabos se puede realizar cirugía inmediata o aguda con buenos resultados (Mackinnon 1989). Actualmente, la cirugía primaria se lleva a cabo dentro de las 72 horas hasta 7 días después de la lesión del nervio (Dvali, Mackinnon 2003). Es preferible la reconstrucción secundaria de las lesiones nerviosas abiertas en las que no se puede precisar el grado de lesión nerviosa (elongaciones, avulsiones, aplastamientos) y en heridas cerradas o producidas por armas de fuego (Moore et al. 2015).

Las opciones quirúrgicas más comúnmente empleadas incluyen la reparación con sutura directa, reparación con la interposición de un injerto nervioso u otro tipo de material biocompatible.

Cuando se produce una herida nerviosa, la reparación inmediata mediante neurorrafia primaria o sutura directa es el procedimiento de elección siempre que sea posible (Grinsell, Keating 2014).

Si la separación entre los cabos del nervio es muy amplia y no se puede realizar la sutura directa, se debe colocar entre los dos extremos un injerto o una prótesis que sirve de unión entre ambos para permitir que regeneren a su través las nuevas fibras nerviosas.

Los autoinjertos nerviosos se han utilizado tradicionalmente para reparar lesiones nerviosas con pérdida de sustancia, con separaciones amplias entre los cabos o heridas complejas. El

uso más extendido es para intentar la restauración de la funcionalidad de regiones motoras y sensitivas críticas (Tabla 2), (Moore et al. 2015).

Unos sustitutos de los autoinjertos son los conductos sintéticos o tubos que sirven de guía para el crecimiento de las fibras nerviosas. Los tubos nerviosos sintéticos han resultado eficaces en la reparación de nervios sensitivos de pequeño diámetro, como son los nervios digitales de la mano. Por el contrario ha sido descrito fallos en la regeneración de nervios con gran diámetro y de lesiones con amplias separaciones entre los extremos lesionados (Tabla 2), (Moore et al. 2015).

Otra alternativa para la reparación nerviosa son los nervios alogénico procesados. Estos aloinjertos se obtienen de tejido nervioso procedente de cadáveres humanos que se convierten en no inmunológicos mediante un proceso de descelularización (injertos acelulates). De esta forma se consigue preservar el andamiaje tridimensional y la arquitectura endoneural presentes en el tejido nervioso nativo. Los estudios de investigación en animales con estos aloinjertos descelularizados muestran una mejora en la regeneración si se compara con la regeneración alcanzada con los tubos guía. Sin embargo, no muestran una regeneración equivalente a la lograda con los autoinjertos (Whitlock et al. 2009a) Los artículos publicados con este tipo de prótesis en la práctica clínica demuestran la eficacia y seguridad de su uso, aunque se deberán publicar más series de casos (Tabla 2), (Moore et al. 2015).

Material	Ventajas	Desventaja	Indicación
Conducto	Preparado para usar directamente Barato	Falta de CS Falta de Arquitectura nerviosa Falta de vascularización	Gap <3cm Nervios sensitivos de <3mm de diámetro
Aloinjerto tratado	Preparado para usar directamente Mantiene la arquitectura nerviosa	Caro Falta de CS Falta de vascularización	Gap ≤3 cm Nervios sensitivos Como alternativa al autoinjerto en nervios motores y mixtos
Autoinjerto	Gold standard Arquitectura nerviosa CS Vascularización nerviosa	Escasez de zonas donante Cicatrices en zona donante Suministro limitado (sobre todo en lesiones múltiples)	Todas las longitudes de Gap (ideal <6cm) Heridas de nervios sensitivos, motores y mixtos.

Tabla 2: Beneficios, limitaciones y aplicaciones de las diferentes prótesis que es utilizan para solventar la separación entre cabos nerviosos lesionados (Gap). (CS): Células de Schwann.

El los siguientes capítulos se va a describir con más detalle las estrategias de tratamiento más comúnmente empleadas para la reconstrucción nerviosa en un miembro u órgano traumatizado. También se describe alguna otra aunque no sean usadas de forma tan habitual.

6. SUTURA DIRECTA

Cuando la regeneración espontánea no es posible, es necesario reparar quirúrgicamente la lesión en el nervio periférico. Si la sección producida es una sección limpia, sin pérdida de tejido y sin una separación excesiva entre los cabos proximal y distal, la regeneración nerviosa puede considerarse mediante una simple sutura quirúrgica. Tanto es así que la reparación del nervio por medio de la sutura directa es en la actualidad el "gold standard" en el tratamiento quirúrgico en las lesiones en los nervios denominadas según la clasificación de Seddon como axonotmesis severas y las neurotmesis, siempre que sea posible su realización (Grinsell, Keating 2014, Trumble, McCallister 2000) Mediante este método de reparación puede obtenerse una reinervación periférica adecuada tanto de los músculos como de los receptores sensoriales. Una de las razones por las que se prefiere la neurorrafia primaria es debido al alto porcentaje de fibras nerviosas que se pierden en cada acto terapéutico que se lleva a cabo sobre el muñón nervioso lesionado. Por esto se entiende que cuantas menos maniobras quirúrgicas se realicen, mayor será el número de axones del cabo proximal que pueden llegar a alcanzar el órgano diana (Trumble, Shon 2000).
El uso clínico habitual de esta técnica de reparación se considera en caso de suturas sin tensión entre los cabos, lesiones distales (alrededor del codo, como ejemplo en la extremidad superior) y lesiones aisladas o de un solo nervio. Puede ser utilizada también en heridas más proximales que envuelven múltiples nervios, cuando las opciones de nervios donantes disponibles son limitadas. La sutura directa es la primera elección para la reparación de nervios sensitivos, en un intento de mejorar o tratar el dolor neuropático (Tabla 2).

La distancia que separa los dos cabos nerviosos seccionados incluye no sólo la pérdida de sustancia de tejido nervioso (por el trauma directo o por el posible desbridamiento de los extremos de la herida), sino también la distancia que el nervio se ha retraído, habitualmente esta distancia suele ser menor de 5 mm y es debido a las propiedades elásticas que tiene este tejido (Millesi 1986).

La retracción de un tronco nervioso puede alcanzar hasta un 8% de la longitud del nervio. Dicha retracción ocurre dentro de las 3 primeras semanas. Este fenómeno retráctil hay que tenerlo en cuenta, ya que hacen que las reparaciones secundarias sean técnicamente más exigentes que las reparaciones primarias o pueden requerir un injerto nervioso (Wang et al. 1999).

No siempre es posible la reparación mediante sutura directa, sólo cuando la distancia de separación entre los extremos del nervio lo permite. Es sabido que una excesiva tensión a través de una reparación nerviosa perjudica su regeneración (Millesi et al. 1972). Debido a que se reduce el flujo microvascular en el nervio y que la reparación nerviosa puede romperse, se debe evitar realizar suturas nerviosas por encima de un umbral de tensión.

Trumble y McCallister (Trumble, McCallister 2000) recomiendan limitar la elongación del nervio a reparar al 10% de la longitud total nerviosa, ya que si se supera esa elongación la microcirculación nerviosa decae a la mitad conduciendo a un incremento de la cicatrización y a la compresión nerviosa. Por tanto una excesiva tensión inhibirá la regeneración nerviosa, sin embargo, alcanzar una pequeña tensión en la herida quirúrgica es aceptable (Allan 2000).

Cuando los dos cabos del nervio seccionado no pueden ser aproximados para suturarlos sin que sean sometidos a una tensión excesiva, es necesaria la colocación de un "puente biológico" que una los cabos proximal y distal del nervio lesionado y se posibilite así la regeneración (Cushing et al. 2005).

Se describen a continuación los diferentes tipos de sutura quirúrgica que se realizan en la práctica clínica como son la sutura epineural o "end to end", la sutura perineural o fascicular y la sutura término-lateral o "end to side".

- **SUTURA TÉRMINO-TERMINAL. SUTURA EPINEURAL**

Cuando el nervio está listo para reparar, la mayoría de los autores prefieren una sutura circular epineural usando suturas de nylon de 9-0 (Giddins et al. 1989, Grinsell, Keating 2014, Moore et al. 2015), si bien de forma cotidiana, al elegir el grosor de la sutura se tiene en cuenta el tamaño del nervio, la cantidad de inflamación de los tejidos circundantes y el grosor del epineuro. La reparación epineural es el método tradicionalmente utilizado, una vez que se han

desbridado quirúrgicamente los extremos seccionados y que se alinean los cabos mediante la unión de marcas externas, como son los vasos sanguíneos (Fig. 9).

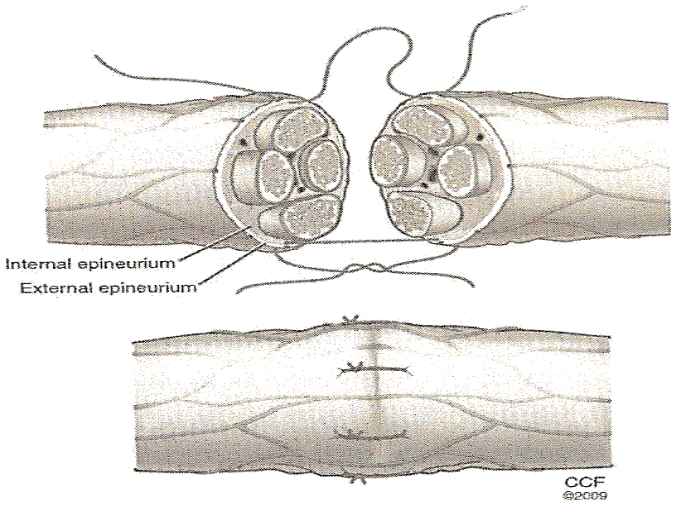

Figura 9: Diagrama de reparación término-terminal estándar. Los cabos se alinean según la posición de los vasos sanguíneos dentro del epineuro. Las suturas se pasan a través de la cara interna y la externa del epineuro del muñón proximal y distal (Siemionow, Brzezicki 2009).

Los puntos de la sutura epineural se apoyan en una estructura conjuntiva, bien vascularizada y resistente. A fin de quitar tensión en la zona de la sutura, se comienza la sutura por un punto posterior epineural. Después se siguen dando puntos en toda la periferia del nervio. Este tipo de sutura se combina modernamente con el anclaje de algunos puntos en el perineuro de los fascículos más periféricos para mejorar el afrontamiento y evitar que aquellos se inviertan (Merle 1993, Mafi, P Hindocha, S Dhital, M Saleh M 2012)

La sutura epineural se puede aplicar a cualquier epineuro nervioso (Bersnev et al. 2009). A parte de la sutura termino-terminal clásica, hay otras variantes de la sutura epineural (Fig. 10). La sutura epineural se suele emplear para la reparación de lesiones de nervios proximales y en lesiones producidas por traumatismos con cortes limpios.

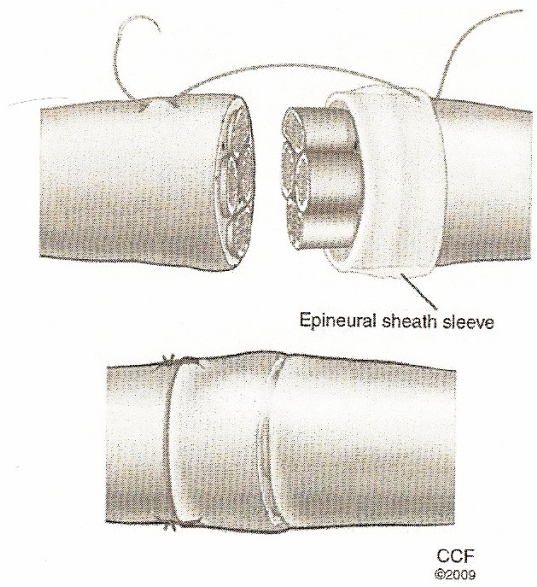

Figura 10: Diagrama de sutura epineural. El borde libre del epineuro del muñón distal se revierte y se diseca 2 mm. Se reseca a su vez un segmento de 2 mm en el nervio distal. Se envuelve el nervio proximal con la cobertura epineural respetada, que se ancla al epineuro 2 mm proximal al sitio de la coaptación con dos suturas colocadas a 180º (Siemionow, Brzezicki 2009).

- **SUTURA PERINEURAL O FASCICULAR**

En realidad, este tipo de sutura no se realiza fascículo a fascículo, sino que la reparación se efectúa a partir de grupos fasciculares aglutinados. Los puntos de sutura se realizan con hilos de 10/0, montados en agujas de 50-70 μm de diámetro. La transfixión de la cobertura perineural es delicada porque este tejido es a la vez elástico y resistente, una manipulación poco cuidadosa del grupo fascicular puede dañar el tejido perineural. El número de puntos de sutura por grupo fascicular debe ser limitado, lo deseado es utilizar el menor número de suturas posible que mantenga la reparación intacta permitiendo un rango de movimiento.

Bora demostró que no hay diferencia significativas cuando se comparan reparaciones llevadas a cabo con sutura epineural y con sutura perineural (Bora 1978). Se prefiere la sutura epineural a la reparación por fascículos nerviosos con sutura perineural por las desventajas que esta última ofrece debido a que la excesiva disección tisular además de que la permanencia de suturas intraneurales puede aumentar el riesgo de fibrosis (Zhao et al. 1992, Millesi 1984). Otra desventaja de la sutura perineural es que quirúrgicamente es más

dificultosa a causa del trauma, edema o distorsión de los tejidos que ocurre después de un traumatismo nervioso. La búsqueda de los fascículos en estas condiciones suele necesitar una excesiva disección intraneural pudiendo producir una devascularización en el nervio y favorecer la posterior fibrosis (Lundborg 1987).

La sutura perineural estricta no es deseable, ya que en lugar de tener que suturar 5 o 6 grupos fasciculares, se pueden llegar a individualizar 15 0 20 fascículos muy difíciles de afrontar.

Este tipo de sutura puede ser de utilidad en lesiones nerviosas distales.

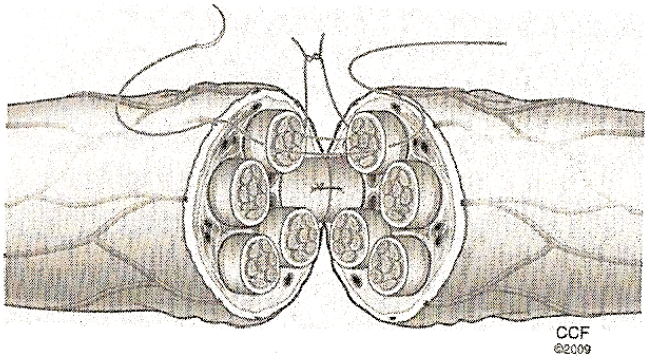

Figura 11: Presentación esquemática de la reparación de grupos fasciculares. Se retrae el epineuro antes de la coaptación. Se sutura el grupo correspondiente de fascículos con 2 o 3 puntos que pasan por el perineuro interfascicular (Siemionow, Brzezicki 2009)

- **SUTURA TÉRMINO-LATERAL (END TO SIDE)**

La reparación "end to side" consiste en crear una herida superficial y transitoria en el nervio donante (neurectomía parcial), a modo de ventana en el epineuro. Sobre esa ventana realizada, se sutura el cabo nervioso proximal del nervio lesionado (Fig. 12), (Cederna et al. 2001, Sanapanich et al. 2002, Zhang et al. 2001).

Desde las últimas décadas ha existido un debate sobre la cuestión si una neurorrafia "end to side" es equivalente a una neurorrafia término-terminal o "end to end". Ha habido varios investigadores evaluando estos dos tipos de reparaciones y es generalmente aceptado que una reparación "end to side" sólo proporcionará una limitada recuperación sensorial (Tarasidis et

al. 1998). Si no se ha realizado la herida lateral en el nervio donante, solamente brotarán muy pocos axones motores siendo brotes colaterales espontáneos del nervio intacto, con lo que la recuperación funcional será prácticamente inexistente (Goheen-Robillard et al. 2002).

Algunos autores creen que la población nerviosa del brazo de la reparación "end to side" están compuestos por axones hijos de unidades de regeneración que están buscando un objetivo sensorial o motor, como resultado de un trauma en un nervio donante (Rovak et al. 2001).

Por todo ello, para la reparación de nervios motores se prefiere la sutura "end to end" ya que la sutura “end to side” sólo proporciona una escasa recuperación sensitiva (Weber, Mackinnon 2005, Pannucci et al. 2007)

La anastomosis hipogloso-facial es el procedimiento más frecuente aplicado para la reparación o reinervación de una parálisis facial periférica de tiempo de evolución. La técnica clásicamente empleada es la sutura epineural entre ambos nervios. El uso de un injerto interpuesto y su anastomosis término-lateral al nervio hipogloso permite el mantenimiento de las funciones de la lengua (Beutner et al. 2013), que es una de las complicaciones que se derivan de la sutura “end to end” entre los cabos de los dos pares craneales. Mediante esta técnica “end to side” se requieren dos lugares de anastomosis (hipogloso-injerto y facial-injerto) y un segundo nervio donante libre.(Beutner et al. 2013)

.

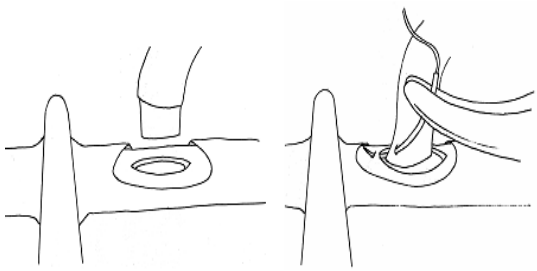

Figura 12: Esquema representativo de una reparación “end to side”. Se puede observar cómo para poder unir el extremo del nervio lesionado hay que practicar una incisión en el epineuro del nervio sano a modo de “ventana” para que pueda ser posible la regeneración nerviosa.

7. INJERTOS DE TEJIDO AUTÓLOGO

Hasta el momento, la mejor manera de reparar las lesiones de los nervios con separación de los extremos superiores a 2 cm es el implante de segmentos de nervio autólogo (Millesi 1986, Weber, Mackinnon 2005, Bellamkonda 2006). Cuando es necesario la colocación de un "puente biológico" además del nervio autólogo, se han utilizado diferentes tipos de tejido autólogo para salvar la distancia de separación entre los cabos nerviosos.

- **INJERTO NERVIOSO AUTÓLOGO**

Lo más frecuente en las lesiones de los nervios es que los cabos proximal y distal estén separados, bien por pérdida traumática de tejido nervioso, por una cirugía necesaria (desbridamientos) o por la retracción de los cabos del nervio seccionado, como arriba se ha mencionado (Matsuyama et al. 2000). Los injertos nerviosos autólogos siguen siendo el "gold standard" en el campo de la reparación quirúrgica de heridas de nervios periféricos cuando no es posible realizar una reparación directa.

El injerto nervioso autólogo consiste en sacrificar un nervio de un paciente para regenerar otro nervio del mismo paciente. Este fragmento de nervio donante es el injerto autólogo.

El éxito de ésta técnica de reparación se debe principalmente a la composición estructural y biológica del tejido que es muy similar al nervio que va a ser reparado (Jiang et al. 2010, Lee, Wolfe 2000, Lundborg 2000). Otra de las ventajas de los injertos nerviosos autólogos es su contenido en células de Schwann y tubos endoneurales de lámina basal que proporcionan factores neurotróficos así como moléculas de adhesión a la superficie de los tubos endoneurales. De esta forma son una buena guía para el axón mientras crece hacia el cabo distal (Tabla 2).

Estudios esperimentales que comparan injertos nerviosos motores, mixtos y sensitivos, respaldan la idea que los injertos que mejores resultados regenerativos consiguen son los procedentes de nervios donantes motores y mixtos (Moradzadeh et al. 2008). Por otro lado, diferentes experimentos mantienen la hipótesis de que el comienzo de la regeneración nerviosa no se ve influida por diferencias en la estructura o composición celular y molecular de un subtipo concreto de nervio (Neubauer et al. 2010). Dado que los recursos de nervios motores donantes son escasos y limitados, generalmente se sacrifica un nervio sensitivo del

mismo paciente para regenerar un nervio motor del paciente. Al utilizar un nervio sensitivo no se crea de forma iatrogénica un déficit funcional motor (Kang et al. 2004)..

El nervio más utilizado como donante es el nervio sural (Miloro, Stoner 2005, IJpma et al. 2006, Burks et al. 2014, Moor et al. 2010). Otros nervios utilizados son el nervio cutáneo antebraquial lateral y medial (Dvali, Mackinnon 2003,(McCormick et al. 1994, Pilanci et al. 2014) o el nervio interóseo anterior (Novak, Mackinnon 2002). Los injertos nerviosos autólogos que conllevan menor morbilidad asociada al ser utilizados son el nervio muscular gracilis y el nervio interóseo anterior (Bae et al. 2006, Soldado, Bertelli 2013).

En el momento de elegir el injerto de nervio autólogo más conveniente hay que tener en cuenta el calibre del nervio a reparar, la longitud del defecto y la morbilidad de la zona donante. Todos ellos son factores que influirán en los resultados regenerativos que se alcancen.

En la intervención quirúrgica, una vez que se ha expuesto el nervio a reparar, se resecan los extremos nerviosos hasta la zona donde haya un patrón fascicular normal. Si hubiese un neuroma proximal o un glioma distal se deben extirpar. Posteriormente se disecan 2 o 3 cm de los extremos y se preparan los grupos fasciculares que se adapten al grosor del injerto nervioso que vayamos a colocar. Si se va a realizar una sutura fascicular o perineural, se van suturando los injertos con 2 o 3 puntos a cada grupo fascicular que hemos preparado. Los injertos de nervios están orientados de manera inversa, es decir se sutura preferiblemente el cabo proximal a el cabo distal del injerto. Es aconsejable que el injerto nervioso se coloque sobre tejidos con vascularización óptima porque la supervivencia de las células de Schwann depende inicialmente de la difusión de los alrededores y más tarde del proceso de revascularización de los alrededores y de los extremos del nervio adjuntos (Xu et al. 2005).

Una tendencia actual que se practica para alcanzar mayor regeneración a través de los injertos nerviosos es el uso de injertos pequeños y finos utilizados a modo de cable, se reconoce esta técnica como “injerto cable estándar” (Fig. 13). La propiedad más importante de ésta técnica es que este tipo de injertos se revascularizan más fácilmente que los de nervios largos y gruesos (Weber, Mackinnon 2005). El principio de este tipo de sutura se basa en la necesidad de obtener la máxima cobertura del área de sección transversal del nervio lesionado con el menor diámetro posible en el injerto donante. En la reparación de nervios pequeños como son los nervios digitales, con un solo injerto nervioso cable sería suficiente para su reparación. Por el contrario, cuando los nervios son más proximales o principales (por ejemplo el nervio mediano) se hacen necesarios más cables para cubrir el área de la sección transversal de los

cabos nerviosos. Seimionow obtuvo buenos resultados funcionales y una regeneración más rápida al reparar el nervio ciático de ratas con el injerto cable (Siemionow, Brzezicki 2009). Empleó un solo fascículo nervioso que cubría una superficie del 25 al 59% del área de sección transversal del nervio a reparar, siendo los resultados mejores en éste grupo que en el grupo en el que se reparó la lesión con el injerto autólogo nervioso convencional.

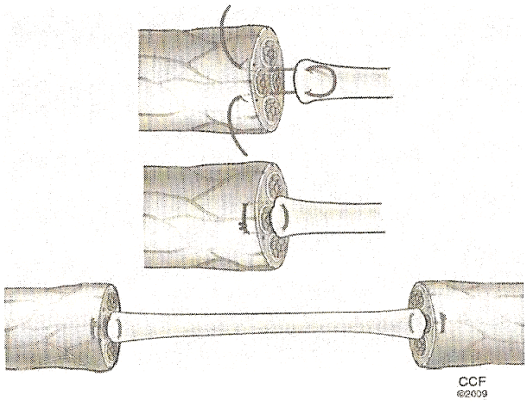

Figura 13: Injerto nervioso autólogo. Reparación fascicular única. El único fascículo disecado del nervio donante se coapta con una sola sutura de colchonero horizontal. Se logra la alineación central del injerto, puente entre los cabos proximal y distal de la reparación (Siemionow, Brzezicki 2009)

Históricamente, troncos nerviosos gruesos se usaron como injertos autólogos y eran suturados con una mayor tensión de la que se recomienda en la actualidad (Brunnell 1939). Hoy se sabe que los nervios de gran calibre necesitan ser vascularizados, sino en la parte central podría ocurrir una necrosis isquémica que conllevaría a un mal resultado funcional.

No hay un acuerdo en cuanto a la distancia que puede ser "puenteada" por un injerto nervioso. Se han utilizado Injertos nerviosos de 20 cm o más largos con un grado variable de éxito (Lenoble et al. 1989, Millesi 2007). Taylor y Ham (Taylor, Ham 1976) introdujeron el concepto de injerto nervioso libre vascularizado para solventar las separaciones más largas en las heridas de nervio periférico. En las lesiones con defectos cortos un injerto vascularizado y un autoinjerto convencional no parecen tener diferencias en el resultado funcional final. Sin embargo, cuando la distancia de separación es mayor de 6 cm y va acompañada de pérdida de tejidos blandos circundantes en el área a reparar, se recomienda el uso de injerto nervioso libre vascularizado (Doi et al. 1992). En la actualidad se utilizan injertos de nervio sural

vascularizado para la reconstrucción de nervios de la extremidad superior cuando hay una separación entre los cabos nerviosos superior a 20 cm (Hasegawa et al. 2004).

En el pasado los cirujanos confiaron en otros tejidos autólogos debido a la falta de disponibilidad de tejido nervioso autólogo, para la reparación de lesiones nerviosas con separación en sus extremos.

- **OTROS INJERTOS AUTÓLOGOS**

Muchas de las primeras reparaciones de nervio periférico realizadas fueron con una variedad de injertos biológicos de tejidos diferentes al nervioso. El injerto tradicional con nervio autólogo es el mejor material para unir las separaciones entre los cabos lesionados. Los motivos que han llevado a los investigadores a intentar encontrar nuevos conductos viables para la regeneración son como consecuencia de las posibles complicaciones derivadas de la extracción nerviosa donante. Las ventajas de estos autoinjertos no nerviosos si se comparan con los injertos nerviosos son sobre todo que los conductos biológicos autólogos no nerviosos son abundantes, se puede evitar la posible formación de un neuroma, se limita el tejido cicatricial en el lugar quirúrgico donante o la anestesia en esa zona (Tabla 2), (Doolabh et al. 1996).

Los injertos autólogos no neurales de materiales biológicos no son ampliamente usados hoy en día, teniendo algunos de ellos solamente interés histórico. Los más utilizados son los segmentos de arteria, vena y músculo (Dafydd, Lin 2014, Lundborg 2004), aunque se han utilizado e investigado otros materiales diferentes.

1. ARTERIA

A principios de siglo, el uso de las arterias como conductos fue ampliamente estudiado. Varios investigadores confirmaron la utilidad de los injertos de arteria para mantener el crecimiento nervioso (Büngner 1891, Foramitti 1904, Anderson, Turmaine 1986, WEISS, TAYLOR 1946). Aunque es factible el uso de injertos arteriales para la reparación nerviosa por permitir el crecimiento neuronal a su través, la comorbilidad de extraer un segmento de arteria donante es un freno para usar este tipo de injerto autólogo (Ochi et al. 1992).

2. VENA

Un injerto comúnmente usado como puente biológico en la reparación nerviosa ha sido el injerto autólogo de vena. Los resultados según la recuperación funcional alcanzada con éste autoinjerto han sido variables (Tang et al. 1995, Risitano et al. 2002, Stahl, Rosenberg 1999). En la mayoría de los estudios publicados parece que el injerto venoso es útil para la reparación de nervios con funciones simples y con distancias cortas entre los cabos lesionados (Ahmad, Akhtar 2014, Fujita et al. 2014). Estos tubos venosos poseen la cualidad tener una fina pared la cual permite la difusión de nutrientes a la vez que es suficientemente fuerte como para bloquear la invasión de tejido cicatricial (Doolabh et al. 1996). Por otro lado, las paredes de las venas carecen de robustez física, cualidad necesaria para un conducto-guía ideal y eficaz. La falta de robustez es una desventaja que conduce a que el injerto se doble o colapse con facilidad (Wolford, Stevao 2003), traduciéndose en un posible obstáculo para la regeneración nerviosa. Otra dificultad para el crecimiento adecuado de los nuevos axones es la fibrosis que puede derivarse de la degeneración del conducto venoso, suponiendo una barrera mecánica a la reparación del nervio.

Algunos investigadores han introducido modificaciones en el diseño de los conductos venosos. Brunnelli et al. rellenaron el conducto venoso con músculo, encontrando que así prevenía el colapso venoso en grandes separaciones de los cabos nerviosos seccionados y permitía un buen resultado funcional en la regeneración nerviosa (Brunelli et al. 1993, Raimondo et al. 2005). Benito-Ruiz et al. (Benito-Ruiz et al. 1994) invaginaron el injerto venoso para intentar resolver el potencial problema de las válvulas venosas al dificultar el crecimiento axonal.

3. MÚSCULO

El tejido muscular también se ha usado en la reparación nerviosa como puente para unir la separación entre los cabos distal y proximal de una herida (Glasby et al. 1986, Chen et al. 1994). Éste tejido tiene dos cualidades positivas para la reparación nerviosa (Nectow et al. 2012):

- La distribución anisotrópica de las fibras musculares, coaxialmente alineadas con el nervio en regeneración, favorece el objetivo de la reinervación.

- La membrana basal del tejido muscular ofrece adhesividad a las proteínas de la MEC para la regeneración de los axones.

Se ha demostrado que los injertos musculares son una herramienta efectiva para la reparación nerviosa (Glasby 1991, Glasby et al. 1995, Hems, Glasby 1992, Chen et al. 1994, Keilhoff et al. 2005). Las ventajas que ofrece este tejido son una relativa facilidad para ser extraido, posee la habilidad para ser diseñado según la configuración requerida, se adapta a con cualquier diámetro nervioso que se necesite reparar y está provisto de una matriz tubular que proporciona escasa resistencia al crecimiento de los axones (Doolabh et al. 1996, Garcia Medrano et al. 2013).

4. OTROS AUTOINJERTOS

Se ha utilizado el tendón como injerto autólogo, con el objetivo de evaluar si el colágeno autólogo y ciertos componentes de la matriz extracelular pueden sostener la regeneración nerviosa a su través. Se ha comprobado que si hay crecimiento axonal a través de los autoinjertos de tendón e incluso migración de células de Schwann, que favorecen la regeneración nerviosa (Brandt et al. 1999).

El amnios es la membrana que cubre la cara fetal de la placenta y es utilizada para muchas aplicaciones en cirugía plástica. Con ella se ha reconstruido piel de pacientes quemados, reparado úlceras crónicas, defectos durales, de córnea y de tendón, además de reconstrucciones peritoneales entre otros usos. En tejido nervioso también se ha intentado reparar por medio de amnios (BASSETT et al. 1959). Los beneficios demostrados que aporta este biomaterial para la regeneración nerviosa es que su epitelio y sus células mesenquimales contienen una variedad de mediadores reguladores que resultan en un impulso para la proliferación, diferenciación y epitelización celular, a la vez que inhibe la respuesta inmune, fibrosis e invasión bacteriana. Otra propiedad de el amnios útil para la regeneración es la capacidad que tienen sus células de sintetizar, almacenar y liberar factores biológicos cuyo efecto beneficioso está ahora siendo estudiado (Fairbairn et al. 2014).

Las envolturas o cubiertas epineurales se han empleado para salvar la distancia entre los extremos lesionados del nervio (Fansa et al. 2003). Otros tejidos biológicos que se han utilizado para la regeneración nerviosa son el tejido óseo (Glück 1880), el canal de Falopio (Ballance 1932) o vainas seudosinoviales (Mackinnon et al. 1985a).

8. INJERTO NERVIOSO ALOJENICO. ALOINJERTO

El tejido nervioso donado de otros ha sido ampliamente utilizado para lograr la regeneración nerviosa a través de él (Karegar, Mohammadi 2015, Barbour et al. 2015). El aloinjerto proporciona células de Schwann donantes que aportan orientación y viabilidad para permitir el crecimiento axonal para pasar desde el extremo proximal al muñón distal y reinervar los órganos diana. La principal ventaja de los aloinjertos nerviosos en comparación con los autoinjertos es la falta de morbilidad en el sitio donante y la longitud prácticamente ilimitada de tejido nervioso disponible para el transplante. La inmunogenicidad del injerto nervioso tiende a disminuir a medida que avanza el proceso de intercambio de las células de Schwann de origen al donante (Midha et al. 1993, Liu et al. 2012), aún así, se requiere el tratamiento con un inmunosupresor para evitar el rechazo del injerto.

El aloinjerto nervioso puede requerir un tratamiento de por vida con fármacos inmunosupresores, tales como FK 506 (Tacrolimus), con los potenciales efectos adversos que estos tratamientos conllevan. Entre las estrategias con las que se cuenta para la prevención del rechazo de aloinjertos se incluyen la búsqueda de donantes con gran coincidencia en la histocompatibilidad (MHC), tratamientos previos que se hayan realizado al nervio donante con este fin, así como la inmunosupresión de acogida además de otras nuevas medidas que inducen tolerancia. El desarrollo reciente de estrategias de inmunosupresión en el trasplante mediante bloqueo de la coestimulación de células T, induciendo de ese modo el mantenimiento a largo plazo de la inmunosupresión, puede también funcionar para el injerto nervioso (Kvist et al. 2007).

Por los inconvenientes que presenta la inmunosupresión, posibles infecciones oportunistas, el desarrollo de neoplasias y efectos secundarios tóxicos, se siguen investigando y desarrollando nuevas técnicas de reparación de las lesiones nerviosas con separación entre los extremos.

9. CONDUCTOS ARTIFICIALES

El método "gold standard" para reparar las lesiones nerviosas que conllevan separaciones entre los cabos seccionados mayores de 5 mm es el autoinjerto nervioso. Hasta la actualidad, ni los tratamientos con tubos ni otro tipo de conducto se ha probado que sea superior a la reconstrucción con injerto de nervio autólogo.

Como alternativa a estos tratamientos y para poder evitar los inconvenientes derivados de su empleo en la reparación nerviosa, se han utilizado una gran variedad de sustancias tanto sintéticas como biológicas que actúen a modo de puente biológico para solventar la separación entre los cabos nerviosos distal y proximal.

Se han usado diferentes tejidos biológicos no nerviosos como conductos para unir los cabos de una herida de nervio periférico, con resultados variables en cuanto al éxito, algunos de los utilizados son arterias, venas, músculo y otros materiales, se ha hablado de ellos con más detalle en el apartado de injertos autólogos no nerviosos (Doolabh et al. 1996). Sin embargo, los tejidos biológicos tienen una serie de desventajas al actuar como puentes en la unión de los cabos proximal y distal, como son la reacción tisular, la fibrosis temprana, la formación de una escara y la falta de control preciso de las propiedades mecánicas de los conductos.

Éstas limitaciones han llevado a que nuevos conductos sean empleados. Lo ideal sería diseñar una prótesis biocompatible que suturada entre los extremos seccionados del nervio, proporcione un medio adecuado para la regeneración de los axones (Fig. 14).

Algunas de las ventajas de los tubos guía es que son necesarias pocas suturas para realizar la reparación nerviosa y que ayudan al dirigir los axones del cabo proximal al distal sin tener ninguna interferencia debida a alineaciones imperfectas del cabo distal. Además, los tubos también minimizan la infiltración de tejido fibroso interpuesto entre los cabos del nervio que puede llegar a obstaculizar el avance de las neuritas.

El mayor beneficio de los conductos guía artificiales es que evitan la realización de una herida secundaria. Los tubos guía sintéticos son candidatos atractivos para reparar los defectos de nervios periféricos ya que sus propiedades físicas y químicas se pueden manipular para alcanzar unas condiciones regenerativas óptimas.

Las propiedades de los bio-injertos pueden manipularse para adecuarse a las necesidades clínicas en cuanto a longitud, diámetro, rigidez, permeabilidad, degradabilidad, superficie interior e incluso se les puede incorporar factores de crecimiento exógenos dentro de la luz

del tubo sintético para simular las condiciones apropiadas como ocurre de forma natural en el proceso regenerativo.

Diferentes materiales se comenzaron a estudiar y a emplear. La silicona ha sido uno de los primeros materiales utilizados para la realización de tubos (Lundborg et al. 1993), aunque en la actualidad no se considera uno de los más adecuados para la reparación de los nervios lesionados. Sí que sigue siendo este material un referente en los estudios experimentales (Yannas 2013). Los polímeros sintéticos, tales como el poli-láctico, poli-láctico-co-glicólico, ε-caprolactona, o mezclas de ellos han sido muy utilizados para fabricar prótesis tubulares para la regeneración nerviosa, debido principalmente a su disponibilidad y facilidad de producirlos (Rivas-Arancibia et al. 2000, Zamani et al. 2013). Estos polímeros tienen unas cualidades mecánicas adecuadas para permitir su implante y son biocompatibles, por lo que permiten la regeneración nerviosa a su través. También se han descrito nuevos biomateriales, tales como nanotubos de carbono (Hwang et al. 2013), que pueden servir de andamiaje a la regeneración nerviosa.

En los últimos 25/30 años, el concepto de tubo nervioso ha evolucionado de una herramienta para la investigación de la regeneración nerviosa a un recurso que se está usando en la actualidad en la práctica clínica como una alternativa al injerto autólogo para la reparación nerviosa. Aunque su uso clínico ha sido limitado, principalmente para reparar defectos pequeños (menores de 3 cm en humanos) y para nervios de reducido calibre, como los nervios digitales (Bertleff et al. 2005, Schlosshauer et al. 2006, Weber et al. 2000). El potencial para ampliar las aplicaciones clínicas para reparar defectos más grandes y de nervios mixtos o motores ha hecho que nuevas investigaciones se lleven a cabo para conseguir un tubo nervioso ideal cuyo objetivo es que se obtengan resultados mejores que con la reparación con autoinjertos (de Ruiter et al. 2009a).

Hudson et al. (Hudson et al. 1999) enumeraron una serie de propiedades importantes que unos conductos guía deberían cumplir:

- Fácilmente fabricados y con el diámetro deseable o necesario
- Facilidad en su implantación
- De fácil esterilización
- Ser flexibles pero mantener la integridad estructural

Otras consideraciones que deben ser tenidas en cuenta dentro de las cualidades de los conductos son las dimensiones del tubo, su permeabilidad, topografía de la superficie luminal

y la carga eléctrica inherente de los conductos. También sería un factor importante que los conductos tuvieran el potencial de ser mejorados con la incorporación de proteínas solubles o insolubles, fibras longitudinalmente alineadas, interposición de segmentos nerviosos y sembrados con células de soporte nervioso.

Según los principios de la ingeniería tisular, además del estudio de los diferentes materiales de fabricación de soporte de los conductos, se pueden considerar los contenidos de los tubos. Se incluyen la matriz extracelular y las células, además de las moléculas se señalización que pudieran ser de utilidad en la regeneración de los nervios. Para rellenar el interior de los tubos se ha utilizado una amplia gama de sustancias, tales como: filamentos de colágeno (Mollers et al. 2009) para imitar la textura de los nervios, geles de hidroxiacetil metacrilato (Sykova et al. 2006), hidrogeles de alginato (Purcell et al. 2009), quitosán (Wang, Shao 2009), etc. Los tipos celulares más utilizados en los implantes han sido las células madre mesenquimales y las células de Schwann. Las células madre mesenquimales que se utilizaron en un principio fueron las procedentes de la médula ósea (Dezawa et al. 2001) y posteriormente se han estudiado, dada su gran similitud funcional, las células madre mesenquimales procedentes del tejido adiposo (Santiago et al. 2009) y del cordón umbilical (Gartner et al. 2014). También se ha llevado a cabo con resultados positivos el implante, en neurectomías de nervio ciático, de células madre embrionarias (Sathananthan, Trounson 2005, Bentz et al. 2007).

Entre las moléculas de señalización utilizadas en las prótesis para reparar lesiones de los nervios, destacan los factores de crecimiento, de éstos el factor de crecimiento nervioso (NGF) es el primero que se demostró que tenía efecto sobre el crecimiento de las fibras nerviosas (Skaper 2001). Al parecer las fuentes locales de este factor pueden dirigir el crecimiento de las neuritas en los nervios en regeneración (Yu et al. 2009). Sin embargo, dada su poca estabilidad, es necesario suministrar el NGF unido a un soporte, como pueden ser las microesferas poliméricas, para lograr una liberación lenta y sostenida (Yu et al. 2009).

El uso de canales guía para el nervio se creyó en un principio que eran superiores incluso que la sutura término-terminal o que los autoinjertos.

Éstos conductos se ha demostrado que facilitan la regeneración nerviosa, sin embargo no son capaces de mantener el crecimiento si la distancia entre los extremos de la lesión es amplio, esto es debido al colapso del tubo, la infiltración cicatricial y la rápida reabsorción. Otro problema que presentan los tubos artificiales es que al ser biodegradables, los productos

resultantes de la degradación pueden ser citotóxicos e inducir reacciones como una invasión de macrófagos, fibrosis o crecimiento axonal desorganizado.

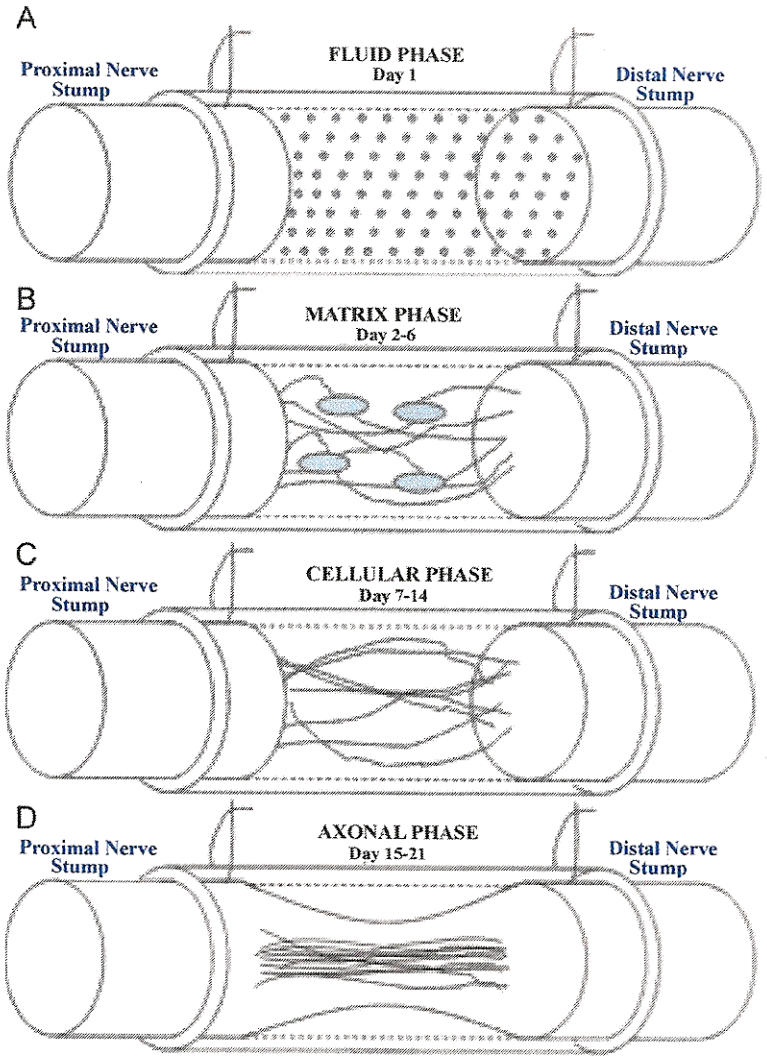

Figura 14: Principios de la entubulización nerviosa y el esquema de sucesos que conducen al crecimiento de un nuevo cable nervioso

- **CONSIDERACIONES DE LOS BIOMATERIALES**

Existen mucho biomateriales que pueden ser empleados para la fabricación de un conducto nervioso. Muchos de ellos han demostrado cualidades positivas para la regeneración nerviosa

incluyendo biopolímeros naturales (colágeno, fibrina, etc.) como también distintos polímeros sintéticos derivados del poliéster (Poli-láctico, Poli-Láctico-co-glicólico, ε-caprolactona o mezclas de ellos). Para poder elegir el material adecuado para la construcción del conducto nervioso y alcanzar una regeneración axonal con éxito, hay que conocer las diferentes propiedades de los materiales, ya que la elección adecuada del material es esencial para dicho éxito.

Los principales requerimientos de los materiales de un conducto son una serie de propiedades mecánicas y físicas: permeabilidad, flexibilidad, inflamación y degradación. Los materiales sintéticos biodegradables son una buena opción, incluso son elegidos por delante de los materiales naturales, y han sido usados para la fabricación de tubos nerviosos, principalmente polímeros de ácido láctico, ácido glicólico y caprolactona (de Ruiter et al. 2009a).

1. PROPIEDADES MECÁNICAS Y FÍSICAS. CUALIDADES DEL TUBO.

Para una regeneración nerviosa óptima, un conducto debe tener unas propiedades mecánicas y físicas parecidas a las del tejido nervioso nativo, a la vez que sea **biocompatible**, propiedad fundamental (Nectow et al. 2012).

- **La permeabilidad**: es una propiedad importante de los tubos ya que los nutrientes y el oxígeno necesitan llegar al lugar de la regeneración antes de que los tubos se vascularicen. La permeabilidad es necesaria también para la supervivencia de las células soporte (en caso de que se añadan), además de afectar a la formación de la matriz de fibrina en los estadios iniciales de la regeneración nerviosa (Zhao et al. 1993). Se ha demostrado que tubos porosos y permeables mejoran la regeneración nerviosa (Dahlin, Lundborg 2001, Mackinnon et al. 1984, Aebischer et al. 1988, Oh et al. 2008), por la facilidad de paso de nutrientes y de factores de crecimiento del exterior así como se limita al mínimo la infiltración de tejido cicatricial. Kokai et al. demostraron que un grosor de pared tubular de 0.6 mm, una porosidad del 80% y un tamaño del poro en torno a 10-40 µm son unas condiciones óptimas para la reparación nerviosa (Kokai et al. 2009).

- **La flexibilidad**: La resistencia juega un papel importante en la elección del material, ya que la resistencia del tejido nervioso in situ es baja (11,7 MPa) y la de la mayoría de los materiales es mayor (por ejemplo, PLLA: 64,3-69,8 MPa) (Weir et al. 2004, Rydevik et al. 1990). Se necesitan materiales flexibles, sobre todo para la reparación de heridas nerviosas con defectos grandes en los que se puede llegar a cruzar una articulación al unir los dos cabos del nervios. Por otro lado, los materiales más flexibles suelen ser más débiles y pueden llegar a doblarse, romperse o rasgar las suturas quirúrgicas. Para poder solventar ésta discrepancia se han utilizado diferentes estrategias, como por ejemplo, la de mezclar diferentes materiales, para así disminuir la resistencia y obtener una flexibilidad adecuada (Xie et al. 2008).

- **La degradación** es otra característica importante en el diseño de los conductos guía. El perfil de degradación debe adaptarse a la tasa de regeneración nerviosa, el conducto debería estar completamente reabsorbido por el cuerpo del receptor cuando se haya producido la completa reparación nerviosa. Esto evitaría síntomas de atrapamiento nervioso o una reacción de cuerpo extraño crónica, si el tubo se degrada demasiado lento, llegando a ser necesarias cirugías secundarias para extraer el injerto tubular. Si por el contrario, el tubo se degrada demasiado pronto, los productos resultantes de la degradación pueden provocar respuesta inflamatoria y llegar a ocluir la luz del tubo, causando comprensión de los axones en regeneración(de Ruiter et al. 2009a).

El tubo debe ser robusto o fuerte suficiente para soportar las suturas que van a unir los segmentos nerviosos distal y proximal.

Las medidas en cuanto a longitud, diámetro de la luz del tubo, grosor de las paredes y área de sección deben ser controladas para poder ser fácilmente reproductibles. El diámetro interno de el conducto nervioso debe se considerado al diseñar un conducto guía para que los nervios allí alojados no sean constreñidos.

Se ha visto que los conductos con paredes más finas decrece la formación de neuromas (Ducker, Hayes 1968), así como que las paredes tubulares gruesas atenúan el crecimiento axonal (Rutkowski, Heath 2002).

La calidad del tubo puede mejorar si la textura de la superficie interior es lisa en vez de rugosa. Se ha visto que una superficie rugosa tiene un efecto dañino en las neuronas,

desencadenando una respuesta apoptótica y necrótica (Aebischer et al. 1990, Brunetti et al. 2010).

Los conductos guía realizados de materiales piezoeléctricos o polímeros conductivos (por ejemplo el polipyrrolene), se ha demostrado que mejoran el crecimiento de las fibras nerviosas (Schmidt et al. 1997). El crecimiento neuronal es mayor si aplica una estímulo eléctrico (Aebischer et al. 1987, Hudson et al. 1999, Schmidt et al. 1997). En la actualidad, no se usan con frecuencia los polímeros conductivos, porque la mayoría no son biodegradables, pero en el futuro pueden aportar oportunidades interesantes en la reparación nerviosa.

2. IMPLEMENTACIÓN DE LOS CONDUCTOS

Un concepto emergente es la idea de rellenar el interior del conducto nervioso con sustancias que faciliten y potencien el crecimiento de los axones. Con la mayoría de las modificaciones se ha demostrado incrementar la separación que puede ser "puenteada" de 10 a 15-20 mm en el nervio ciático de ratas y también en aplicaciones clínicas para la reparación de diferentes nervios en humanos (Fan et al. 2008, Inada et al. 2007, Hung, Dellon 2008) . Se rellenan con sustancias "cues" o "pista" de diferentes categoría según su mecanismo de acción. Las principales categorías son: infraestructura interior, células de soporte, factores de crecimiento neuronal y moléculas de adhesión celular.

- **Infraestructura interior:** Una forma de mejorar los conductos guía es incorporando en su interior un andamiaje o proteínas estructurales que proporcione una matriz para el crecimiento de las células de Schwann y la regeneración de las neuronas. Si las separaciones entre los cabos nerviosos en heridas humanas no supera los 3 cm, la quimiotaxis procedente del segmento distal es suficiente para la recuperación y guía del segmento proximal. Sin embargo, para distancias mayores a los 3 cm la falta de señales de quimiotaxis puede dificultar la capacidad regenerativa del nervio. Se han empleado diferentes clases de proteínas para cumplir esa función quemotáctica y de direccionar el crecimiento axonal (Rosen et al. 1990, Madison et al. 1987, Labrador et al. 1998).

  Se han utilizado varios tipos de filamentos (Lundborg et al. 1997a, Yoshii, Oka 2001), esponjas de colágeno (Nakamura et al. 2004), músculo desnaturalizado (Meek et al. 2002), fibrina (Nakayama et al. 2007), hidrogeles de Keratina (Apel et al. 2008, Hill et al. 2011). Se ha interpuesto segmentos nerviosos dentro de tubos guía (Scherman et al.

2001, Maeda et al. 1993), estos segmentos nerviosos ayudan a mantener los conductos abiertos a lo largo de la separación y son fuente de factores de crecimiento, proteínas de la matriz extracelular y células de Schwann (Doolabh et al. 1996). Geles o soluciones que contienen colágeno y laminina pueden promover la regeneración nerviosa porque facilitan la formación de una matriz de fibrina que hace de guía a la regeneración y porque posibilitan la presencia de una gran cantidad de componentes de la MEC con una distribución homogénea de éstos componentes. Al rellenar el tubo nervioso con componentes extra de la matriz extracelular se proporciona un sustrato para el crecimiento temprano de células neuronales y no neurales además de facilitar la unión de factores de crecimiento (Madison et al. 1988, Valentini et al. 1987, Labrador et al. 1998). El alineamiento longitudinal (por ejemplo, por inducción magnética) de estos componentes de la MEC (colágeno tipo I, fibrina, laminina en geles) cuando rellenan un tubo de guía nervioso, pueden impulsar más allá la regeneración nerviosa (Kim et al. 2008, Wang et al. 2010, Verdu et al. 2002).

• **Células de soporte:** Cuando la lesión nerviosa a reparar presenta una separación de corta distancia entre los cabos nerviosos, se puede conseguir la reparación con los conductos guía, a través de la formación de las bandas de Büngner. Sin embargo, cuando los defectos son más grandes, el tamaño crítico de los defectos hace que se limite o incluso no se pueda llevar a cabo la reparación nerviosa (Bellamkonda 2006).

La adición de células de Schwann puede potenciar la regeneración nerviosa por diferentes mecanismos: al formar un cable a lo largo del cual los axones puedan regenerar, al producir moléculas de la matriz extracelular (por ejemplo, laminina) o al producir o liberar factores de crecimiento (Kim et al. 1994, Hoke et al. 2006). Para el uso clínico, hay que darse cuenta que éstas células tienen que ser extraídas de células autólogas y que tienen que ser cultivadas antes de ser implantadas en la cirugía. Se pueden obtener células parecidas a las de Schwann de la diferenciación de células madre de médula ósea, pero aún así, el cultivo de estas células requiere unas condiciones especiales y conlleva un tiempo, lo que hace que no estén disponibles para usar de forma inmediata dificultando su empleo clínico (Mimura et al. 2004).

Otra opción es la incorporación de células madre mesenquimales. Se ha visto que éstas células favorecen la regeneración nerviosa, al liberar factores neurotróficos (BDNF, CNTF y factores de crecimiento de fibroblastos) (Yang et al. 2011a). Las células

mesenquimales se pueden diferenciar en células parecidas a las de Schwann las cuales estimulan la regeneración nerviosa y la remielinización (Wang et al. 2011). Las células madre mesenquimales que se utilizaron en principio fueron las procedentes de la médula ósea (Dezawa et al. 2001). Posteriormente y debido a su gran similitud funcional, se han estudiado y empleado las células madre mesenquimales procedentes de tejido adiposo autólogo. Estas células se obtienen y proliferan con relativa facilidad, por lo que pueden ser de utilidad, tienen un potencial de proliferación más alto que otras células, incluso que el de las células madre mesenquimales procedentes de la médula ósea. Además parecen tener una mayor tolerancia a la apoptosis (Sun et al. 2011, Yoshimura et al. 2007). También se están empleando células madre mesenquimales de cordón umbilical (Gartner et al. 2014) y células madre embrionarias con resultados positivos.

• **Los factores de crecimiento neuronal** se encargan de mantener la supervivencia, diferenciación y crecimiento de las neuronas en el desarrollo del sistema nervioso y de promover la regeneración nerviosa (Ebadi et al. 1997, Logan et al. 1994). El trabajo revolucionario de Cajal estableció que los axones de un cabo distal seccionado se comportaban como factores tróficos, es decir exhibía el cabo proximal una tendencia a expandirse a través de una separación hacia el denervado cabo distal. Sólo recientemente ha sido demostrado que de hecho, el cabo distal proporciona un suporte trófico más que una simple fuente de migración celular (Politis et al. 1982, Zheng, Kuffler 2000, Hall 1997). Algunos de los factores de crecimiento que se han visto eficaces son Factor de Crecimiento Nervioso (NFG), Factor Neurotrófico derivado del cerebro (BDNF), Factores de crecimiento de fibroblastos Ácidos y básicos (FGF-1 y FGF-2), Neurotrofina-3 (NT-3), Factor de crecimiento similar a la insulina (IGF), Factor de crecimiento derivado del Platelet (PDGF), Factor neurotrófico ciliar (CNGF), Interleukina-1 (IL-1) y el Factor de crecimiento transformador ß (TGF-ß) (Hudson et al. 1999, Raivich, Kreutzberg 1993). Los factores de crecimiento pueden ser añadidos directamente en el lugar a reparar mediante una solución o pueden ser añadidos por un sistema de entrega. Numerosos mecanismos se utilizan en la actualidad para liberar los factores de crecimiento como son matrices, microesferas (Cao, Schoichet 1999), bombas osmóticas (Baffour et al. 1995), hidrogeles o células genéticamente diseñadas o modificadas ya sean células de Schwann o fibroblastos (Nakahara et al. 1996, Hadlock

et al. 2000). Los diferentes mecanismos de liberación y las diferentes tasas de concentración de los factores pueden redundar en diferentes efectos in vivo en cuanto a la reparación nerviosa ya que el efecto de los factores de crecimiento es a menudo dosis dependiente (de Ruiter et al. 2009a). Las mayores limitaciones de los factores de crecimiento es la pérdida de actividad biológica con el paso de el tiempo o después de la esterilización de los tubos nerviosos.

• **Moléculas de adhesión celular** tales como Moléculas de adhesión células neurales (N-CAM), L1, Glicoproteínas asociadas a la mielina (MAG) y Moléculas de adhesión celular a la glía neuronal (Ng MAC). Las moléculas anteriormente citadas afectan a las interacciones celulares durante el desarrollo, mantenimiento y regeneración de el sistema nervioso. Receptores específicos de la superficie celular, por ejemplo las integrinas (Hynes 1987) y otros péptidos modificados de superficie, se unen a la proteínas de la MEC como son la laminina y fibronectina en una determinada secuencia de amino ácidos (arginina-glicina-ácido aspártico-RGD-) que se ha visto importante para la unión (Hynes et al. 1987, Grant et al. 1989). Otras secuencias de aminoácidos de la laminina, que se han visto importantes son tirosina-isoleucina-glicina-serina-arginina (YIGSR) y la isoleucina-lisina-valina-alanina-valina (IKVAV). Se ha demostrado que estas secuencias al unirse con las moléculas de adhesión celular son activas en el anclaje de células epiteliares y neuronales (Graf et al. 1987) y en promover el crecimiento de las neuritas (Jucker et al. 1991). Saneinejad et al. demostraron in vitro estas funciones (Saneinejad, Shoichet 2000).

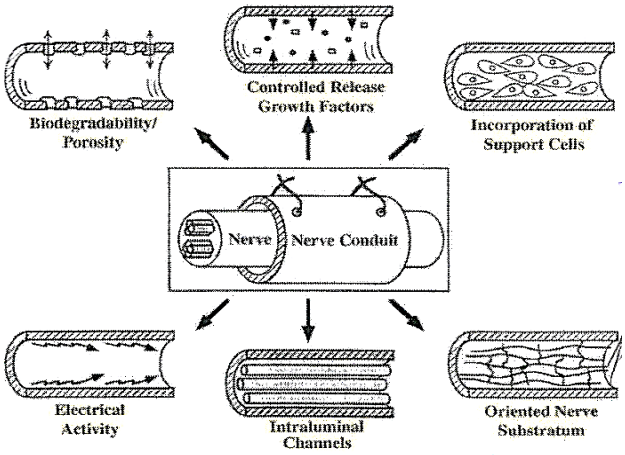

Figura 15: Esquema en el que se reflejan las diferentes técnicas por las que se pueden mejorar las condiciones de regeneración a través de los conductos nerviosos.

- **CONDUCTOS NERVIOSOS USADOS EN ENSAYOS CLÍNICOS**

Entre los polímeros naturales usados para la fabricación de tubos guía endoneurales (ingeniería tisular) se incluyen el colágeno (Liu et al. 2011, Georgiou et al. 2015) , la fibrina (Bozkurt et al. 2011, di Summa et al. 2011), los derivados del quitosán (Sasmazel 2011, Mohammadi et al. 2014a, Jiang et al. 2014) o la fibrina de la seda (Zang et al. 2011, Gu et al. 2014, Wei et al. 2013). La mayoría de los polímeros naturales son biocompatibles, degradables y fácilmente solubles en los fluidos fisiológicos (a excepción del quitosán, que es soluble en condiciones de medio ácidas). Sin embargo, los polímeros naturales tienen una serie de desventajas o inconvenientes tales como es la inmunogenicidad, dificultad en su procesamiento y el potencial riesgo de transmisión de patógenos originados de animales (Sasmazel 2011).

Los polímeros sintéticos proporcionan unas excelentes propiedades químicas y mecánicas que habitualmente los polímeros naturales no poseen. Además los polímeros sintéticos tienen menos peligro de transmitir enfermedades letales y menos capacidad de desarrollar respuesta inmunogénica. Dentro de los sustratos sintéticos se utilizan, entre otros, diferentes tipos de poliuretanos (Pfister et al. 2007), polímeros de ácidos poliláctico y coglicólico (Lolley et al. 1995, Hu et al. 2008) y polímeros de ε-caprolactona (Mobasseri et al. 2014, Sivak et al. 2014).

Entre los conductos nerviosos realizados con polímeros sintéticos, podemos diferenciar los realizados con material no reabsorbible y los fabricados con reabsorbible. Los no reabsorbibles permiten la regeneración a través de ellos, sin embargo tienen el inconveniente de permanecer *in situ* como material exógeno y pueden causar reacciones de cuerpo extraño con formación de excesiva cicatrización que resulte en la compresión nerviosa (Mackinnon et al. 1984). Además los pacientes pueden notar ciertas molestias debidas a la prótesis implantada, por lo que debería ser extraída en una segunda operación (Merle et al. 1989).

1. TUBOS DE MATERIALES SINTÉTICOS

Los conductos de Silicona han sido utilizados para reparaciones nerviosas con éxito clínico. Merle et al. fueron los primeros en utilizar estos conductos nerviosos en la práctica clínica

(Merle et al. 1989). Al no ser reabsorbible, tuvieron los inconvenientes de la reacción de cuerpo extraño y la segunda cirugía para extraerlo. Posteriormente, Lundborg et al. (Lundborg et al. 1991, Lundborg et al. 1994, Lundborg et al. 1997b) y Braga-Silva et al. (Braga-Silva 1999) emplearon estos conductos de silicona para la reparación y obtuvieron resultados favorables de regeneración nerviosa, con buena recuperación de la función sensitiva y motora y con una tasa de crecimiento alta, sin embargo fue necesario retirar los tubos por la irritación en el lugar del implante y por la pérdida de función nerviosa en algún caso.
Otros conductos de material no reabsorbible es el Polytetrafluoroetylene (PTFE) o gore-tex, también ha sido utilizado para la regeneración nerviosa. Stanec y Stanec (Stanec, Stanec 1998a) utilizaron estos conductos y obtuvieron una recuperación funcional del 40 al 78 %, cuando los defectos nerviosos a reparar eran inferiores a 40 mm. Sólo en uno de los paciente tuvieron que retirar el conducto. Por ello, se sugirió que el PTFE era superior a otros conductos sintéticos. Sin embargo otros estudios realizados en la reparación de nervios lingual y alveolar inferior no consiguieron la recuperación funcional, el propio conducto no resbsorbible parecía comprimir el nervio en regeneración (Dellon 2000, Dellon 2001).
Polietilene, Polivinilo y tubos de goma son materiales que se empleado muy poco (GARRITY 1956).

Dentro de los materiales sintéticos para la fabricación de tubos guía nerviosos se emplea el Ácido poliglicólico (PGA). Mackinnon y Dellon en 1990 describieron un estudio para la reparación de nervios digitales con tubos de PGA, en defectos por encima de 30 mm estos tubos obtuvieron un resultado al menos comparable con los resultados del clásico injerto nervioso (Mackinnon, Dellon 1990). Weber et al. describen un estudio multicéntrico, randomizado y prospectivo con 136 pacientes con lesiones nerviosas en la mano. Los resultados que obtuvieron fueron que el grupo reparado con tubos de PGA fueron significativamente mejores que los reparados con la sutura habitual término-terminal, probando su valor en la reconstrucción clínica de defectos nerviosos (Weber et al. 2000). Resultados similares describe Casañas et al., concluyendo que el uso de tubos de PGA es una técnica útil para reparar lesiones nerviosas crónicas o defectos mayores de 2 cm (Casañas J, Serra J, Orduña M. 2000). Otra serie larga de pacientes a la que le realizaron reparaciones nerviosas con tubos de PGA es la de Battiston et al. (Battiston et al. 2005), de esta serie se reportan buenos resultados, 76% de éxitos en la reparación. Más recientemente se han empleado estos conductos

Los tubos realizados con Poli-lactide-ε-caprolactona (PLC) han sido empleados por Bertleff et al. (Bertleff et al. 2005) para la reparación de nervios digitales con separaciones entre los cabos de hasta 2 cm. Al comparar la reparación con sutura directa (flexionando los dedos para evitar la tensión) con la reparación con tubos nerviosos de PLC, demostraron no tener diferencias estadísticamente significativas entre los dos grupos. Meek et al. comentaron la aparición de pequeños fragmentos de biomaterial en experimentos con PLC incluso 24 meses después de la reparación. Comentaron además que estos tubos son normalmente rígidos y se hacen flexibles después de ponerlos en suero salino templado antes de la intervención quirúrgica (Meek, Coert 2008a). Pese a estas posibles complicaciones, hay amplia evidencia que respalda el papel positivo en la regeneración nerviosa que tiene el empleo de estos tubos (de Ruiter et al. 2009b).

De los materiales descritos, los 3 primeros son de material no reabsorbible y los dos últimos son reabsorbibles.

2. TUBOS DE MATERIALES NATURALES

De los materiales naturales empleados para la fabricación de conductos nerviosos, el principal es el colágeno. El colágeno es una proteína que ha sido utilizada habitualmente como biomaterial en el sistema nervioso. Hay 13 tipos de colágeno diferentes. El colágeno tipo I es uno de los predominantes en el nervio periférico sano, concretamente entre el colágeno tipo I y el III constituyen el 49% de las proteínas totales en los nervios (Bunge et al. 1989). Este tipo de colágeno es a menudo usado como un implante médico frente a otros tipos de colágeno debido a que es más abundante y puede ser aislado y purificado a través de técnicas convencionales bien conocidas. Al ser empleado “in vivo” tiene una baja inmunogenicidad y es biocompatible. A parte de la regeneración nerviosa, se ha empleado para otras diferentes aplicaciones biomédicas. Los conductos realizados con este material sustentan con éxito el crecimiento axonal en el SNP (Ashley et al. 2006, Lohmeyer et al. 2007).

Los conductos guía neurales basados en la seda son una alternativa relativamente nueva y han demostrado resultados prometedores en modelos experimentales, pero todavía están en desarrollo para su uso clínico (Ghaznavi et al. 2011, Lin et al. 2011).

Otro material que se han utilizado es la fibrina, estudios realizados reportan resultados con éxito en cuanto a la regeneración nerviosa cuando es comparado con la técnica de elección hasta ahora, el injerto autólogo nervioso (Nectow et al. 2012, Yang et al. 2007).

- **CONDUCTOS NEURALES COMERCIALIZADOS**

Varios conductos nerviosos han sido aprobados por la Administración de alimentos y drogas/medicamentos de Estados Unidos (FDA) y la conformidad europea (CE) para la reparación clínica de lesiones de nervios periféricos y craneales. Se utilizan como alternativa a los autoinjertos nerviosos, cuando hay un defecto en el nervio de unos pocos centímetros (Meek, Coert 2002).
A continuación se describen una serie de conductos nerviosos que están aprobados por la FDA y la CE y que están en el mercado disponibles para su uso clínico (Meek, Coert 2008b, Nectow et al. 2012).

- NEURAGEN: Es un tubo guía nervioso semipermeable de colágeno tipo I. La compañía comercial que lo ha desarrollado refiere que es biocompatible, su reabsorción tiene lugar por una vía metabólica normal y que no tiene respuesta inflamatoria o fibrosa. Se avisa que hay que rellenar la luz del conducto con suero salino, de ésta manera la sutura es más fácil de realizar. Todos los tubos tienen una longitud de unos 2 o 3 cm y tienen unos diámetros internos diferentes que varían de 1,5 a 7 mm (Archibald et al. 1991, Li et al. 1992).

- NEUROMATRIX, NEUROFLEX: El primero es una membrana tubular semipermeable, no friable y enrollada. Este tubo guía nervioso que deriva de colágeno tipo I de tendón de Aquiles bovino. El segundo es el mismo tipo de tubo, pero flexible y resistente a ser torcido. Los dos tubos son absorbibles, con una tasa de reabsorción controlada, siendo alrededor de un periodo de 4 a 8 meses. Ambos son biocompatibles, tanto el material como los restos de su degradación. La longitud de estos tubos es de 2,5 cm con un diámetro interno que varía de 2 a 6 mm (Meek, Coert 2008b).

- NEUROTUBE: Estos conductos guía son de ácido poliglicólico, un material sintético de poliéster alifático. Este material también es usado para realizar suturas reabsorbibles de Vicryl y láminas para otras diferentes aplicaciones. Es un material poroso, permitiendo el paso de oxígeno para soportar el proceso de regeneración. Es flexible, para acomodarse a los movimientos de las articulaciones. Es, a su vez, corrugado, para resistir a las fuerzas a las que le puedan someter por los tejidos de alrededor y provocar su colapso. Se puede reabsorber en aproximadamente 6 meses, se reabsorbe a través de un mecanismo de hidrólisis por parte del organismo. Se comercializan tubos con una longitud de 4 cm y 2 cm, con unos diámetros internos variables (Meek, Coert 2008b).

- NEUROLAC: Es un conducto nervioso que está construido de poli-lactide-ε-caprolactona. Se degrada completamente en alrededor de un año, mostrando una escasa reacción de cuerpo extraño y una rápida regeneración nerviosa. Los tubos de este material mantienen su resistencia mecánica y flexibilidad por un periodo de 8 a 10 semanas, empezando a perder masa a partir de las 10 semanas (Meek, Coert 2008b).

Dado que la reparación con tubos guía neurales tiene unas indicaciones concretas y unas limitaciones ya descritas, se entiende que hay que buscar otras alternativas para el tratamiento de las lesiones nerviosas. Desde un punto de vista estructural lo más parecido a un implante de nervio autólogo (técnica de reparación de elección) es el implante de nervio alogénico o heterólogo. Las ventajas que supondría el poder utilizar nervios alogénicos, procedentes por ejemplo, de donantes de órganos serían, entre otras, la disponibilidad prácticamente ilimitada del nervio, la ausencia de lesión de un nervio sano y la reducción del tiempo y la dificultad de la intervención.

El mayor inconveniente de los nervios alogénicos es la posibilidad de que produzcan reacciones inmunogénicas que acabarían por destruir los tubos nerviosos implantados. Esta respuesta inmune se ha intentado evitar con tratamiento imnunosupresor lográndose una disminución considerable del rechazo inmunológico pero con el inconveniente de que la inmunosupresión debe durar unos 18 meses. Otra aproximación ha sido el intento de eliminar

mediante la descelularización, la capacidad antigénica de los segmentos nerviosos que se van a implantar.

10.INJERTOS DE NERVIOS ACELULARES

- **LA DESCELULARIZACIÓN**

Los nervios alogénicos son una alternativa a los injertos autólogos, los aloinjertos nerviosos de caváder pueden alcanzar una capacidad similar, para actuar como soporte regenerativo, a la de los injertos autólogos (Hudson et al. 2004c). En principio para los aloinjertos se utilizó la inmunosupresión sistémica para evitar el rechazo del injerto. Si no se suprime la inmunidad, los antígenos celulares alogénicos serían reconocidos como extraños por el huésped y el resultado sería una respuesta inflamatoria adversa o el conocido rechazo inmunomediado (Zalewski, Gulati 1982).

Una técnica de reparación nerviosa ideal debería cumplir, según Dellon (Dellon 2001) los siguientes condicionantes:

- Sin tensión en el lugar de la reparación
- Permitir la reconstrucción inmediatamente después de producirse la lesión
- No necesitar sacrificar otro nervio funcionante
- No crear una herida en un lugar hasta entonces no dañado
- No alargar el tiempo quirúrgico
- No colocar un material extraño de forma permanente en el cuerpo
- Evitar una potencial compresión nerviosa
- Promover la regeneración nerviosa
- No requerir inmunosupresión del paciente

Con la intención de evitar esa inmnosupresión clínica al paciente, se puede reducir la inmunogenicidad al aloinjerto nervioso mediante varios procesos que eliminen los

componentes celulares antigénicos (Moore et al. 2011a). Al proceso de eliminación de los antígenos celulares suele denominársele descelularización (Badylak 2002).

Mediante la descelularización se consiguen materiales biológicos de andamiaje compuestos de matriz extracelular que sirven de infraestructura sobre la que construir nuevos órganos o tejidos.

Los materiales biológicos de andamiaje están compuestos principalmente de proteínas de la matriz extracelular predominantemente laminina (Sondell et al. 1998a). Se ha demostrado que éstos andamiajes acelulares facilitan la reconstrucción de diferentes tejidos en animales de experimentación y se consideran que pueden ser aplicados en la reparación de tejidos y órganos en humanos. Los materiales de andamiaje pueden ser extraídos de varios tejidos incluyendo válvulas cardiacas, vasos sanguíneos, piel, nervios, músculo esquelético, ligamento, tendón, submucosa intestinal, vía urinaria e hígado (Badylak et al. 2009).

Sobre estas estructuras acelulares se depositarían las células propias de un determinado tejido u órgano y podrían reconstruirse la estructura y la función específica del órgano o tejido reconstruido (Kolker et al. 2005, Chen et al. 1999).

Con la eliminación de las células de un tejido u órgano se mantiene una mezcla compleja de proteínas estructurales así como otras biomoléculas que habían sido sintetizadas por las células, como parte de la matriz extracelular (MEC). La arquitectura y composición de la MEC en cada tejido es única y define la funcionalidad de ese tejido. Sin embargo, la estructura y composición de cada proteína específica de la MEC se ha conservado a lo largo de la evolución de las especies, haciendo reconocible como propia ésta matriz y permitiendo realizar trasplantes de tejidos alogénicos descelularizados e incluso xenogénicos sin rechazo inmunológico en el huésped. Por tanto, el objetivo primordial de la descelularización es eliminar los antígenos celulares y el material nuclear para evitar la respuesta inmune y conseguir que se dañe lo menos posible la composición, actividad biológica e integridad mecánica de la MEC (Moore et al. 2011b). De ésta forma, la MEC sirve como un importante punto de partida para promover la regeneración del tejido dañado (Gilbert 2012a, Gilbert et al. 2006a).

El éxito de los aloingertos nerviosos acelulares que se ha obtenido en los estudios experimentales y en su aplicación clínica sugiere un inminente cambio en el abordaje de las heridas nerviosas de escasos milímetros de separación y de diámetro pequeño (Neubauer et al. 2007a, Karabekmez et al. 2009a, Kehoe et al. 2012). La presencia de la MEC y la lámina

basal indemnes en los injertos acelulares permiten la regeneración de un gran número de axones actuando de excelente guía para éstos (Whitlock et al. 2009a, Johnson et al. 2011).
Los injertos de nervios acelulares producen resultados más satisfactorios que los injertos de tubos sintéticos huecos (Whitlock et al. 2009a, Johnson et al. 2011), según algunos estudios. Sin embargo, los aloinjertos acelulares tienen limitaciones en la regeneración en comparación con los autoinjertos. Los aloinjertos tienen una longitud crítica, que es la longitud más allá de la cual los injertos nerviosos no son capaces de promover la regeneración nerviosa (Moore et al. 2011a).

- **DIFERENTES MÉTODOS DE DESCELULARIZACIÓN**

Se han descrito un gran número de métodos para conseguir la descelularización de tejidos que pueden ser agrupados en métodos físicos, químicos y enzimáticos. La mayoría de los procesos más utilizados combinan varios tratamientos físicos y químicos (Gilbert et al. 2006a).
Cada modelo concreto de descelularización va a determinar el porcentaje de antígenos celulares que son eliminados del tejido donante y la calidad de preservación de la MEC (Moore et al. 2011a), condicionando por tanto el éxito de la regeneración tisular.

Un protocolo de descelularización suele comenzar con la lisis de la membrana celular usando tratamientos físicos o soluciones iónicas, seguido por la separación de los componentes celulares de la MEC usando tratamientos enzimáticos. Posteriormente se solubilizarán los componentes celulares citoplasmáticos y nucleares usando detergentes y finalmente se eliminarán los detritos celulares del tejido. Todos los residuos de los productos químicos utilizados deben ser eliminados para evitar la respuesta adversa del huésped a dichos productos (Gilbert et al. 2006a). Se describen a continuación los principales métodos.

1. MÉTODOS FÍSICOS

Éstos tratamientos incluyen la agitación en medio líquido (Lin et al. 2004a), ultrasonidos (Dahl et al. 2003), congelación rápida (Jackson et al. 1991) y la disrupción celular manual o mecánica (Lin et al. 2004a). Los métodos físicos han sido utilizados para destruir las células, facilitando el posterior aclarado y la eliminación del contenido celular, dejando fundamentalmente los componentes de la MEC (Jackson et al. 1991).

La agitación ha sido usada habitualmente junto con tratamientos químicos, para ayudar en la lisis celular al comienzo de la descelularización y en la eliminación de los detritus (Hudson et al. 2004a).

Con ciclos de congelación-descongelación se produce lisis celular, al romperse las membranas celulares. El rango de cambio de temperaturas debe estar cuidadosamente controlado para prevenir que el hielo rompa y dañe también la MEC (Gulati, Cole 1994).

La presión mecánica ha sido usada en tejidos donde la MEC no está densamente condensada, por ejemplo hígado o pulmón o para eliminar las células dentro del propio tejido (Gilbert et al. 2006b).

2. MÉTODOS QUÍMICOS

Los tratamientos químicos son utilizados para solubilizar las membranas celulares y eliminar ácidos nucleicos. Hay numerosos productos químicos que pueden desorganizar las membranas celulares, destruyendo las células y eliminando su contenido. Los más empleados para el procesado tisular son detergentes, solventes, soluciones ácidas, alcalinas e iónicas. Cuando se pretende descelularizar tejidos complejos, tiene más ventajas la combinación de varios tratamientos químicos en series de lavados cortos (en ciclos). De esta forma se aumenta la eficacia de los productos químicos empleados y se reduce el tiempo de exposición del tejido a cualquier producto (Sondell et al. 1998b).

- Los **detergentes** son los más usados desde que se conocen sus propiedades de solubilizar la membrana celular (Gilbert et al. 2006a, Crapo et al. 2011). Los detergentes pueden ser clasificados en 3 categorías: no iónicos, iónicos y zwiteriónicos.

- No iónicos: TRITON X-100

Disocian la unión lípido-lípido y la unión lípido-proteína, manteniendo intactas las uniones proteína-proteína. Así, respetando estas uniones protéicas, el tejido descelularizado puede seguir manteniendo su conformación funcional. (Seddon et al. 2004). Este detergente ha sido utilizado, por ejemplo, para descelularizar válvulas cardiacas, tendones, ligamentos y vasos sanguíneos (Dahl et al. 2003, Cartmell, Dunn 2000, Woods, Gratzer 2005).

- Iónicos: DEOXICOLATO SÓDICO

Son efectivos en la solubilización de membranas celulares citoplásmicas y nucleares. Al ser más agresivos que los no iónicos con el tejido y producir una mayor disrupción en la estructura de las proteínas también producen pérdida de los componentes de la MEC, particularmente los glicosaminoglicanos (Seddon et al. 2004).

- Zwiteriónicos: SULFOBETAÍNA 10 (SB-10) y SULFOBETAÍNA 16 (SB-16)

Tienen una gran tendencia a desnaturalizar proteínas. Sus efectos son menos duros que los detergentes iónicos y más agresivos que los no iónicos (Hudson et al. 2004c).

• Las **soluciones de ácidos y álcalis** también han sido usadas para la descelularización de tejidos. La más comúnmente empleada es la del ácido peracético (PAA) (Hodde, Hiles 2002, Pruss et al. 1999). Se usan en protocolos al solubilizar componentes citoplasmáticos de las células así como eliminar los ácidos nucleicos. Aunque estas disoluciones químicas no son particularmente útiles en la descelularización de tejidos complejos, sí se usan como medio de desinfección (Hodde, Hiles 2002).

• Los **tratamientos Hipotónicos-Hipertónicos** con sustancias químicas producen un shock osmótico que puede llevar a la lisis celular, pero sin la eliminación de los restos celulares del tejido, teniendo que complementar este método con otros métodos químicos o enzimáticos. Se ha empleado una solución hipotónica compuesta por Trizma HCl 10mM y EDTA 5 mM en agua destilada, seguida de una disolución

hipertónica constituida por Trizma HCl 50mM, NaCl 1M y EDTA 10 mM en agua destilada (Dahl et al. 2003, Gilbert et al. 2006a).

• Otros productos que se han usado son el **Tri (n-butil) fosfato** y agentes quelantes, como el **EDTA o EGTA.** El primero es un disolvente orgánico que se ha usado para inactivar virus en sangre sin afectar a la coagulación. Se ha utilizado también para descelularización de tendones y ligamentos (Cartmell, Dunn 2000, Gilbert et al. 2006a). Los agentes quelantes tienen su mecanismo de acción al adherirse a los cationes divalentes que están presentes en los lugares de unión de las células a la MEC, estos agentes facilitan así la eliminación del material celular del tejido (Moore et al. 1994).

3. MÉTODOS ENZIMÁTICOS

Las enzimas son usadas para la descelularización, tanto para romper uniones entre células y MEC como para eliminar las proteínas específicas que sean necesarias. La exposición a estos agentes no está exenta de efectos adversos sobre algunos componentes de la MEC (reduciendo la cantidad de laminina, fibronectina, elastina, glucosaminoglicanos, etc.). Por ello es deseable reducir la exposición a estos tratamientos para no dañar la ultraestructura de la MEC (Schenke-Layland et al. 2003, Gilbert et al. 2006a). La colagenasa y la tripsina son las dos enzimas más usadas en los primeros pasos cuando es necesario romper la estructura tisular para permitir la posterior eliminación de células (Gilbert 2012b).

• La **tripsina**: es comúnmente usada para romper la unión célula-matriz extracelular de los tejidos. Sin embargo se prefiere una corta exposición a la enzima o evitar la misma, desde que se sabe que tiene como objetivo el colágeno tisular, lo que conllevará una disminución en la resistencia mecánica (Yang et al. 2009).

• La **colagenasa** ha sido usada a muy bajas concentraciones, a no ser que el mantenimiento de la estructura del tejido a descelularizar no sea importante o necesario.

• Las **nucleasas** se emplea cuando es necesario romper las secuencias de ácidos nucleicos dentro del tejido para facilitar su eliminación o bloquear su función.

Particularmente la DNasa se ha vuelto imprescindible en cualquier descelularización de órganos complejos, permitiendo acortar la duración del proceso (Gilbert et al. 2006c).

• Las **Condroitinasas ABC** son enzimas que se han utilizado para la elaboración de injertos nerviosos acelulares (Hudson et al. 2004c, Hudson et al. 2004b). Los condroitin sulfato proteoglicanos son moléculas que disminuyen la capacidad de regeneración del tejido nervioso central y periférico después de una lesión. Suelen estar presentes en el cabo distal del nervio periférico lesionado (Zuo et al. 1998, Morgenstern et al. 2003) y son eliminados durante la degeneración walleriana por las células de Schwann y macrófagos. Estudios previos han demostrado que el tratamiento con condroitinasa ABC elimina los condroitin sulfato proteoglicanos del tejido nervioso donante y favorece así la regeneración nerviosa (Muir 2010).

• Otras enzimas que se usan son la **lipasa**, empleada de forma casi exclusiva para eliminar lípidos en tejidos grasos. La **α-galactosidasa** sirve para eliminar la galactosa-α-(1,3)-galactosa, conocido como Gal epitope (Stone et al. 1998), un antígeno celular que se sabe que produce rechazo inmunológico en injertos xenogénicos humanos (Galili 2001)

4. OTROS MÉTODOS

Durante los protocolos de descelularización, un número de proteasas pueden ser liberadas de las células fragmentadas. Por tanto, para protocolos de larga duración en los que las proteasas estén presentes, inhibidores de estas encimas pueden mejorar la descelularización.
El los procesos químicos que se alargan en el tiempo, es posible la contaminación de la matriz por bacterias. Es por ello por lo que incluyendo soluciones de antibióticos, como penicilina, estreptomicina, anfotericina B (Hilbert et al. 2004, Affonso da Costa et al. 2004) mejore los procesos de descelularización.

- **ELIMINACIÓN DE PRODUCTOS DE DESCELULARIZACIÓN**

Como se ha descrito en la mayoría de los métodos de descelularización se utilizan productos químicos. A pesar de los distintos pasos de aclarado, puede quedar algún residuo químico en la matriz extracelular y al ser ésta implantada producir toxicidad a las células sembradas dentro de la estructura-andamiaje o a las células huésped que migran hacia el injerto después de la implantación. Serían necesarios estudios que pudieran detectar de forma precisa y cuantitativa la presencia de los químicos usados en cualquier protocolo. O como alternativa utilizar nuevos abordajes de descelularización de tejidos que no requieran la utilización que químicos que dejen residuos. Últimamente, los métodos de descelularización de cualquier tejido tienen que desarrollarse bajo una sistemática muy precisa, experimentos controlados con un amplio margen de cálculo para determinar la eficacia de la eliminación del producto químico de las células, los efectos del proceso en las proteínas de la matriz extracelular y la respuesta celular del injerto después de finalizado el proceso de su preparación (Gilbert 2012a).

- **EFICACIA DEL PROCESO DE DESCELULARIZACIÓN**

Hay varias posibilidades para determinar la eficacia en la eliminación del material celular de los tejidos. Se pueden utilizar técnicas de tinción histológica habituales como la Hematoxilina y Eosina que en una primera inspección determina si se observan estructuras nucleares. Otras tinciones alternativas son el Tricomico de Masson, Pentacrómico de Movat (Gilbert et al. 2006a) y Safrin O para examinar los tejidos en busca de la persistencia de moléculas citoplásmicas y restos extracelulares.

A través de métodos Inmunohistoquímicos se puede detectar la presencia de determinadas proteínas intracelulares, como la Actina y Vimentina (Gilbert et al. 2006a, Woods, Gratzer 2005) . La presencia de ADN se puede detectar por tinciones con DAPI o Hoechst, ambas son moléculas fluorescentes que se unen a los grupos de A-T en los minor groove del ADN (Kakkar et al. 2005, Quintana et al. 1991). Se han desarrollado otros estudios en los cuales usando Iodide de propidio y PicoGreen se ofrece un recuento cuantitativo de la presencia de

ADN (Kral et al. 2005). Técnicas de ADN sonda se han utilizado para rastrear el destino del ADN de los injertos alogénicos después de la implantación y también puede ser utilizado incluso para detectar la presencia de ADN en el tejido descelularizado (Jackson, Simon 2002). La reacción en cadena de la Polymerasa (PCR) o el microscopio electrónico son otras posibilidades para determinar la presencia de restos nucleares o de material citoplasmático, aunque no se suelen utilizar como rutina de trabajo.

Por otro lado, es necesario confirmar la presencia o persistencia de los componentes deseados en la matriz extracelular, tales como proteínas de adhesión (fibronectina y laminina), Glucosaminoglicanos, factores de crecimiento, fibras elásticas y colágeno; todos ellos necesarios para la infiltración de la matriz por las células. También es necesario comprobar la presencia e integridad de las proteínas estructurales de la MEC después de los tratamientos dentro del andamiaje-estructura.

Cuando los procesos de descelularización tienen una duración prolongada desde que son extraídos del donante hasta que son implantados en el huésped, se ha demostrado que tienen un efecto adverso en la regeneración tisular ya que el alargamiento del proceso afecta a la integridad de la MEC y si se daña, va a limitar su función de regeneración (Moore et al. 2011a). Además, cuanto más largos son los procesos, se pueden solubilzar o eliminar más sustancias, como por ejemplo los factores de crecimiento.

En el nervio periférico, por ejemplo, factores de crecimiento como el factor de crecimiento de células endoteliales (VEGF), el factor de crecimiento de fibroblastos básicos (bFGD) y el factor de crecimiento β transformante (TGF-β) son factores que se liberan de la matriz extracelular (Hodde et al. 2001, Hodde et al. 2002, McDevitt et al. 2003) y que con largos procesos químicos o físicos se pueden eliminar perdiendo importantes pistas o señales neurotróficas.

Aunque los métodos arriba descritos dan importante información sobre la efectividad de los métodos de descelularización se desconoce las consecuencias biológicas que conlleva la presencia de algún resto citoplasmático o escasa cantidad de material nuclear en el huésped una vez injertado el tejido.

- **REACCIÓN DEL HUÉSPED AL INJERTO**

Una vez que el injerto descelularizado es implantado, el huésped va a desarrollar una respuesta a éste. El proceso de descelularización y el origen del tejido están entre las más importantes variables que influyen en la respuesta del huésped y en la remodelación que sufre la estructura-andamiaje de la MEC (Gilbert 2012a, Badylak et al. 2009). No se sabe si es el origen del tejido o el proceso el principal factor determinante de la respuesta del huésped a la estructura-andamiaje, por tanto es difícil predecir qué respuesta a esta estructura va a haber.

El objetivo de diseñar un órgano completo es desarrollar un órgano trasplantable que se remodelará lentamente a lo largo de el tiempo y que mantenga la estructura y función como ocurre in vitro. La estructura-andamiaje de tejido descelularizado sirve como sustrato de unión, proliferación y diferenciación de una población celular particular de interés y la remodelación-respuesta por parte del huésped debería ocurrir en una escala de tiempo normal para la homeostasis tisular; de hecho la vuelta a la homeostasis tisular es el objetivo principal. Así que la morfología y la función del tejido diseñado se mantenga sin cambios en el tiempo facilita que se consiga el principal objetivo, el correcto funcionamiento clínico del órgano a reparar (Wagner, Griffith 2010).

En algunos casos, como en el caso de la reparación tisular con tejido procedente de submucosa intestinal o de la vejiga urinaria, una vez implantado permiten crear un tejido apropiado y en unos 90 días post-implante el andamiaje-estructura se degrada. Esto hace que el tejido creado sea un tejido denso y simple que puede no retener las características del órgano completo (Badylak 2002, Gilbert et al. 2007, Brennan et al. 2006). Sin embargo, el tiempo de degradación de los andamiajes de MEC derivados de la dermis, aunque no se sabe con certeza; hay varios estudios han demostrado que persisten por un largo periodo de tiempo y que se integran en el tejido que lo rodea, no siendo degradados y reemplazados por tejido del huésped (Xu et al. 2009).

Dado el importante papel que juegan los andamiajes-estructura de MEC en la arquitectura y función tisular, es razonable esperar que las estrategias existentes de desdelularización y recelularización producirán una estructura MEC que sea capaz de continuar su labor original.

- **DIFERENCIAS DE DESCELULARIZACIÓN DE CADA TEJIDO**

La eficacia de un método o protocolo de descelularización varían dependiendo del origen del tejido, la composición del tejido, su densidad y otros factores. Por cada tejido que se estudie será necesario desarrollar un protocolo concreto optimizado para obtener una aceptable eliminación celular sin comprometer las propiedades mecánicas de su MEC (Badylak et al. 2009).

- **DESCELULARIZACIÓN DE TEJIDO NERVIOSO**

Se han utilizado diferentes protocolos de descelularización para nervios periféricos. Existe evidencia de que la técnica usada para eliminar los componentes celulares al crear un aloinjerto nervioso acelular puede afectar en la regeneración de axones a través del injerto y ésto se traduce en diferencias en la recuperación funcional esperada. Se cree que las diferencias son debidas a que cada técnica empleada mantiene una variable preservación de la microestructura endoneural (Hudson et al. 2004c).
El primer aloinjerto nervioso en práctica clínica fue realizado por Albert en 1885 (Albert 1885). Los resultados de su estudio en cuanto a regeneración funcional fueron pobres, por lo que se abandonó su uso clínico. Fue en 1898 cuando Forssman (Forssman 1898) realizó el primer aloinjerto nervioso experimental y desde entonces los investigadores han experimentado con varios métodos para evitar el rechazo del aloinjerto nervioso.
Se describen a continuación varios métodos empleados.

1. EL MÉTODO DE JOHNSON

En 1982 Johnson et al. describieron un método para la preparación de una matriz acelular a partir de nervios periféricos humanos. La finalidad principal de este trabajo era el estudio ultraestructural y bioquímico de la matriz extracelular del nervio periférico humano, tanto sano como patológico, por ejemplo en la neropatía diabética.
El método que utilizaron consistió en disecar varios nervios: tibial posterior, sural, radial y plexo braquial al realizar un autopsia para posteriormente fijarlos en tampón fosfato,

paraformaldehído al 3% y glutaraldehído al 1%. Dividieron los nervios en segmentos de 0.5 cm y separaron el epineuro y grasa pereiférica. Éstos nervios poseen varios fascículos y una vez liberados del epineuro se puede ver bajo visión microscópica las ondulantes "bandas de Fontana".

El endoneuro está olgadamente anclado a la vaina de perineuro y protuye al final del corte realizado en el nervio, siendo sencilla la extracción del endoneuro dejando la vaina de perineuro aislada. Así tenemos un tubo de perineuro libre de endoneuro.

El procedimiento para extraer la matriz extracelular del nervio comienza realizando cortes con una tijera al perineuro y al endoneuro extraído previamente. Este material cortado lo suspende en agua destilada la cual es cambiada varias veces.

A continuación se añade una solución de Tritón X-100 al 3% y que también contiene $5x10^4$ M de fenilmetilsulfonilfluoride (PMSF), un inhibidor de las proteasas. Esta solución es cambiada cada 15 minutos un total de 5 veces. Se deja toda una noche el tejido nervioso en una solución de Tritón X-100 al 3%. Posteriormente se añaden 10 unidades Kunitz de DNasa por ml durante 60 minutos. En este paso del procedimiento el contenido celular ha sido eliminado en su mayor parte.

Lo siguiente es una agitación de 24 horas en una solución de Deoxycolato sódico al 4%, solubilizando los componentes de la vaina de mielina que aún permanecían y disolviendo las envolturas nucleares que son insolubles en Triton X-100. Después de varios lavados con TRIS-tampón, Triton X-100 y agua, lo resultante es la matriz extracelular nerviosa pura.

A partir del trabajo de Johnson muchos investigadores han usado su método o variantes de este para eliminar los componentes celulares del nervio reduciendo así la respuesta inmune al ser trasplantado y manteniendo tanto el esqueleto fibroso como la matriz extracelular que servirán de guía para la regeneración nerviosa (He et al. 2013).

2. EL MÉTODO DE GULATI

Gulati et al. en 1994 estudiando la regeneración axonal en heridas de nervios periféricos describieron un método para obtener nervios alogénicos acelulares, basándose en el proceso de congelación-descongelación.

Comenzaron exponiendo el nervio ciático en una rata donante y realizando un corte a unos pocos milímetros distal a la salida del nervio ciático del canal vertebral. Esta sección hace que el nervio distal degenere. A las 6 semanas volvieron a anestesiar a la rata donante y extrajeron el nervio ciático ya degenerado. Este nervio fue sometido a continuación a un ciclo de congelación-descongelación usando nitrógeno líquido, el proceso se repitió durante 5 veces. Con una rápida congelación del tejido se forman cristales intracelulares de hielo que causan una disrupción de las membranas celulares y la consecuente lisis celular (Gilbert et al. 2006c). De este modo, observaron que todas las células morían sin causar un efecto aparente en la lámina basal y concluyen su experimento afirmando que este método reduce la inmunogenicidad del injerto nervioso mejorando por tanto de manera notable la posibilidad de ser utilizados como prótesis implantables para la reparación de nervios lesionados.

3. EL MÉTODO DE SONDELL

Sondell et al. describen otro método de descelularización nerviosa en 1998, con intención de desarrollar otra alternativa para la reparación de heridas nerviosas llevadas a cavo en la práctica clínica. Este método está basado en el procedimiento desarrollado por Johnson et al. arriba descrito.

Una vez extraído y limpiado de bridas externas el nervio ciático de la rata es sumergido en agua destilada la cual se cambia varias veces durante 7 horas, en una habitación a temperatura ambiente. A continuación se introducen de nuevo en agua destilada con 3% de Triton X-100 y se dejan durante toda la noche a temperatura ambiente. Posteriormente el proceso sigue con un periodo de agitación de 24 horas en una solución de Deoxycolato sódico al 4% y agua destilada, a temperatura ambiente. Entonces los tres pasos se repiten. Después de un lavado final con agua, los nervios ya acelulares se introducen en tampón fosfato salino (pH 7.2) y a una temperatura de 4º C, siendo así almacenados hasta su uso.

4. EL MÉTODO DE HUDSON

Hudson et al. en 2004 desarrolló un injerto nervioso acelular optimizado o mejorado para poder sustituir la considerada técnica "gold standard" en la reparación nerviosa periférica, el autoinjerto, la cual tiene una serie de desventajas. Crearon un injerto nervioso desprovisto de

células y con una buena conservación de la matriz extracelular nerviosa permitiendo por tanto que sea inmunológicamente bien tolerado en el huésped y con efectos beneficiosos en la capacidad de regeneración nerviosa.

Las características deseables para un injerto nervioso acelular son:

- preservación de la morfología general
- preservación de la lámina basal
- preservación del endoneuro intersticial
- eliminación axonal
- eliminación de celulas de Schwann

Éstas características se pueden agrupar en dos principales categorías, la preservación estructural (las tres primeras características) y la eliminación celular (las dos últimas características).
Hudson analizó las propiedades de diferentes detergentes dentro de los cuatro categorías que existen (Tabla 3).

NO IÓNICOS	Tweed 20, Tweed 80, Triton X-100
ANFOTÉRICOS	Empigen BB, Sulfobetaína 10 (SB-10), Sulfobetaína 16 (SB-16)
ANIÓNICOS	Triton X-200, Deoxycolato sódico, Caprylato sódico
CATIÓNICOS	Hexadecyltrimetilamonio bromide (CTAB)

Tabla 3: Categorías de detergentes

Los detergentes anfotéricos y no iónicos fueron los que preservaban mejor la matriz extracelular mientras que los aniónicos y catiónicos fueron los más efectivos en la eliminación de componentes celulares. Los resultados del trabajo demostraron que Tritón X-

100, a pesar de ser un detergente no iónico, no conserva adecuadamente la matriz extracelular nerviosa, en especial la lámina basal que es la estructura a través de la cual crece preferentemente la regeneración nerviosa. De entre los detergentes aniónicos, el Deoxycolato es el que tiene una tasa más alta de eliminación celular, pero a su vez es el que tiene una peor tasa de preservación de la lámina basal. Los autores encontraron que la selección de detergentes empleados en la creación de un injerto acelular natural tiene un papel determinante.

Por todo esto, en su método basado en la combinación de diferentes detergentes (aniónicos y anfotéricos), empleó Triton X-200, Sulfobetaína 10 y sulfobetaína 16. Todos los pasos de la descelularización fueron llevados a cabo a 25ºC y con agitación.

El proceso de descelularización descrito por Hudson comienza colocando el segmento nervioso de 15mm en un tubo con agua destilada desionizada que es sustituida después de 7 horas. Se cambia por otra solución de 10mM tampón fosfato 50nM sódico con 125 mM de Sulfobetaína 10 (SB-10) en la cual permanecerán durante 15 horas. El tejido es entonces aclarado con 50 mM tampón fosfato 100 mMsódico durante 15 minutos y sustituido después por una solución que contiene 10mM tampón fosfato 50 mM sódico, 0.6 mM Sulfobetaína 16 (SB-16) y 0.14%Triton X-200.

Al cabo de 24 horas es de nuevo aclarado 3 veces con el tampón de lavado con una duración de 5 minutos cada aclarado. Posteriormente los segmentos nerviosos son introducidos en una solución de SB-10 durante 7 horas, lavado una vez más e introducido en otra solución de SB-16/Tritón X-200 durante 15 horas. Finalmente el tejido es lavado tres veces durante 15 minutos cada uno, con una solución de 10mM tampón fosfato 50 mM sódico y almacenado en ésta solución a 4ºC.

Con el fin de mejorar el injerto alogénico acelular, Hudson et al. compararon anteriores protocolos de descelularización como el de Gulati y Sondell con el nuevo proceso descrito por él (Hudson et al. 2004c).

En el proceso de descelularización de congelación-descongelación destruye las células, resultado un injerto no inmunogénico, pero los restos celulares no son eliminados causando una invasión por macrófagos y células de Schwann del tubo implantado durante los primeros días postquirúgicos. Esta invasión puede llevar consigo un daño de la lámina basal y un retraso en el proceso de la regeneración nerviosa.

Tanto el protocolo de Sondell como el de Hudson comparando el tejido nervioso por estudio histológico y análisis Western se vió que ambos tenían una buena tasa de eliminación de las vainas de mielina y de las membranas de las células de Schwann, sin embargo la afectación de la matriz extracelular es diferente. En el método de Sondell se altera más la morfología general del tejido nervioso y de la lámina basal, importante guía para el crecimiento de los axones.

5. OTROS MÉTODOS

Liu Chengji et al. en 2003 describieron su método de descelularización para la creación de aloinjertos nerviosos acelulares basado en la aplicación de soluciones hipotónicas y de detergentes. Comprobó que eliminando las células adventiciales y perineurales así como los axones y las vainas de mielina de las células de Schwann se obtenía un "andamiaje" de forma tubular tridimensional consiguiendo reducir el rechazo inmunológico en el huésped. Con la preservación del epimatrix nerual se consigue mejorar el crecimiento nervioso ya que se mantienen factores de crecimiento neurotróficos y factores de adherencia neural (Zhang et al. 2012, Chengji, L. ,Jingzhi, S., Xiaojie, T., Caishum, Z., Deshou, C. 2003).

Extrajeron 15 mm de nervio ciático de rata que fue colocado en una caja de proceso previa fijación de ambos extremos. Se le añadió 200 ml de solución tampón Tris-HCL 0.05M (pH 7.4) y un inhibidor de proteinasa (Aprotinin 0.1 µg/ml, Leupeptin 0.5 µg/ml, Pepstatin A 0.6 µg/ml) dentro de la solución tampón, oscilando a 40 rolls/min y a una temperatura constante de 4℃ durante 4 días. Se cambió la solución de la caja por una solución tampón Tris-HCL 0.05M con 3% Triton X-100 y también el anteriormente citado inhibidor de proteinasa con la misma cantidad y se aplica de nuevo la oscilación a 40 rolls/min y a una temperatura constante de 4℃ durante otros 4 días. Después de un continuo lavado con agua destilada se añade una mezcla de Dnasa y Rnasa durante 12 horas a temperatura ambiente para aplicar otra vez la solución tampón Tris-HCL 0.05M con 3% Triton X-100 con oscilación a 40 rolls/min y a una temperatura constante de 4℃ durante otros 4 días. Finalmente se realiza un lavado con agua destilada y se coloca el nervio celular en una solución tampón de PBS (pH 7.4) que contiene penicilina y gentamicina y se reserva para su uso a una temperatura inferior a 4℃.

El proceso desarrollado por Liu Chengji et al. ha sido usado por otros diferentes autores en posteriores estudios y aplicaciones clínicas (Zhang et al. 2012), llegando a la conclusión que los implantes de nervio aolgénico celular pueden sustituir al injerto autólogo siendo capaz de reparar defectos grandes de nerviosos periféricos.

- **UTILIZACIÓN DE NERVIOS ACELULARES EN CLÍNICA**

Después de los avances en el campo de la microcirugía que ocurrieron en los años 70 (1970) y la mejora de la inmunosupresión en el huésped a partir de los 80, las técnicas de alotrasplante fueron una solución practicable para las lesiones nerviosas (He et al. 2013).

En 1988 Mackinnon y Hudson (1992) llevaron a cabo un trasplante de nervio ciático alogénico de un donante vivo. El paciente llevó una inmunosupresión con Ciclosporina A. Bain et al. en 2000 realizaron trasplante alogénico en 7 pacientes los cuales estuvieron sometidos a inmunosupresión postoperatoria con Ciclosporina A y Tacrolimus (FK506). Moore et al. en 2009 usaron también trasplantes de injertos nerviosos alogénicos procedentes de donantes vivos para reparar defectos en 11 pacientes bajo inmunosupresión de Tacrolimus.

La inmunosupresión sistémica tiene inconvenientes, con ella se corren riesgos como posibles infecciones oportunistas, el desarrollo de neoplasias y efectos secundarios tóxicos. A pesar de los tratamientos sistémicos en estos estudios hubo algún paciente en el que se produjo rechazo del aloinjerto.

La creación de un injerto nervioso ideal que pueda ser sustituto del autoinjerto, considerado el "gold standard" y de los aloinjertos que deben llevar asociada inmunosupresión sistémica, requiere una serie de cualidades. Entre ellas está que sea inmunológicamente no reactivo, que mantenga componentes estructurales para que la arquitectura resultante pueda servir de guía al crecimiento de los axones y que conserve en el interior determinados componentes celulares como son los factores tróficos (Whitlock et al. 2009a).

Desde que Johnson et al. en 1982 desarrolló la técnica de tratamiento químico con detergentes para descelularizar tejido nervioso muchos investigadores utilizan estos métodos para poder llevar a cabo las reparaciones nerviosas.

En la práctica clínica el único producto comercializado de aloinjerto nervioso acelular es AVANCE®/AXOGEN. Se describe como una matriz extracelular limpia y descelularizada

procedente nervio periférico de donante humano y fue aprobado su uso en 2007 por la FDA (Berrocal et al. 2013). El aloinjerto así tratado está optimizado para su uso en humanos.

Se sabe que su fabricación conlleva una combinación de diferentes tratamientos como son un método de descelularización con detergentes, un método enzimático y una radiación gamma. Los detergentes empleados son Sulfobetaina-10, Sulfobetaína-16 y Triton X-200, basándose en el método de Hudson et al., sin saber con certeza cuales son los tiempos de aclarado. Sigue el proceso con la digestión enzimática con la enzima condroitinasa ABC, según el método de Neubauer et al. (Neubauer et al. 2007c). Se completa el proceso con una esterilización mediante irradiación gamma y posteriormente se almacenan a -80ºC hasta su envío para ser utilizados (Whitlock et al. 2009a).

Aunque este tejido nervioso sea sometido a un complejo proceso todavía mantiene la estructura multifascicular característica del nervio periférico la cual sirve para un andamiaje temporal para la regeneración nerviosa hasta que el aloinjerto sea completamente reabsorbido y sustituido por componentes del huésped.

Karabekmez et al. (Karabekmez et al. 2009a) utilizaron este aloinjerto procesado para la reparación de heridas nerviosas traumáticas de dedos y mano (tanto sensitivas como motoras), con una distancia media de separación de 22.3 mm entre lso cabos nerviosos. Los resultados obtenidos después de 9 meses de seguimiento fueron de una recuperación funcional del 100%

En el estudio realizado por Brooks et al. (Brooks et al. 2012) se demuestra que el uso de AVANCE® para la reparación nerviosa en pacientes ha resultado beneficiosa, llegando a alcanzar un 87% de recuperación tanto sensitiva como motora para heridas con una separación de 22+/-11 mm.

Debido a los resultados tan prometedores de estos estudios clínicos, AVANCE ha conseguido amplia popularidad para la reparación de lesiones nerviosas con un gap corto en nervios de pequeño diámetro de grosor. Está optimizado para nervios humanos de un diámetro aproximado de entre 1 a 5 mm y una longitud de 40 a 80 mm.

JUSTIFICACIÓN

Las lesiones nerviosas en la Unión Europea suponen más de 300.000 casos al año, conllevando una serie de discapacidades importantes, incluso la incapacidad motora del paciente, además de un elevado coste socio-sanitario.
El nervio ciático es el nervio periférico de mayor grosor y longitud del cuerpo humano. Sus lesiones son menos frecuentes que las de los nervios periféricos de la extremidad superior (Aydin et al. 2010). Los déficits neurológicos observados tras estas lesiones, que a menudo afectan a adultos jóvenes, impiden a los pacientes involucrarse en las actividades de la vida diaria y del trabajo y por lo tanto, acarrean altos costes para la sociedad (Eriksson et al. 2011). El coste sanitario de la atención de las lesiones nerviosas relacionadas con la actividad laboral es un 40% más alto de las que ocurren en el hogar o en el tiempo libre, si controlamos este dato por edad y calidad de vida (medido por EQ-5D a los 12 meses), (Rosberg et al. 2013). Independientemente del lugar de la lesión, los costes por pérdida de producción constituyen la mayor parte de los costes totales en los pacientes que trabajan a tiempo completo antes de la lesión, reduciéndose a un 66% en los pacientes que trabajan a tiempo parcial (Rosberg, Dahlin 2004, Rosberg et al. 2005).

Cuando se secciona un nervio periférico con una sección limpia y sin pérdida de tejido, la regeneración nerviosa puede ocurrir mediante una simple sutura término-terminal. Sin embargo, en las lesiones de los nervios, lo más frecuente es que los cabos proximal y distal estén separados, bien por la pérdida traumática de tejido nervioso, por la cirugía necesaria o por la retracción de los cabos del nervio seccionado. En estos casos, la reparación quirúrgica de la lesión necesita la colocación de un “puente biológico” que una los cabos proximal y distal del nervio para conseguir la regeneración nerviosa.
Hasta ahora, la mejor manera de reparar las lesiones de los nervios con separación de los extremos, es el implante de segmentos de nervio autólogo (Bellamkonda 2006). Esto supone el sacrificio de un nervio generalmente sensitivo del mismo paciente para regenerar un nervio motor. Los trasplantes autólogos presentan una serie de inconvenientes, tales como el aumento del tiempo y de la dificultad de la intervención quirúrgica, la escasez de nervio disponible, la desigualdad entre el tamaño del nervio implantado y el nervio receptor, el dolor postquirúrgico, la pérdida de sensibilidad en la zona donante o la formación de escaras o de neuromas.

Para evitar estos inconvenientes, se han utilizado como sustitutivos del nervio autólogo una gran variedad de sustancias tanto sintéticas como biológicas. Desde un punto de vista estructural, lo más parecido al implante de nervio autólogo es el implante de nervio alogénico o heterólogo. Las ventajas que supondría poder utilizar nervios alogénicos, procedentes, por ejemplo, de donantes de órganos, sería entre otras, la disponibilidad prácticamente ilimitada del nervio, la ausencia de lesión de un nervio sano y la reducción del tiempo y la dificultad de la intervención. El mayor inconveniente de los nervios alogénicos es la posibilidad de que produzcan reacciones inmunogénicas que acabarían por destruir los tubos nerviosos implantados. Esta respuesta inmune se ha intentado evitar con tratamiento inmunosupresor, con el inconveniente de que la inmunosupresión debe durar al menos 18 meses (Mackinnon et al. 2001). Con la inmunosupresión se corren unos riesgos como son, posibles infecciones oportunistas, el desarrollo de neoplasias y efectos secundarios tóxicos. A pesar de los tratamientos inmunosupresores sistémicos puede que se produzca en algún caso el rechazo del aloinjerto.

Otra aproximación para el tratamiento de las lesiones nerviosas es el intento de eliminar, mediante la descelularización, la capacidad antigénica de los segmentos nerviosos que se van a implantar.

La descelularización consiste en la extracción de las células y de la mayor parte de los componentes de la mielina. Se ha practicado la extracción celular con diferentes métodos, entre ellos mediante ciclos de congelación-descongelación o por medio de la extracción química de los componentes de los segmentos nerviosos a implantar. La descelularización con detergentes extrae entre otras proteínas, las principales moléculas antigénicas, como son los complejos principales de histocompatibilidad, evitando el rechazo del implante (Hudson et al. 2004b). Así, llevando a cabo la descelularización de los segmentos del nervio mediante detergentes se obtienen tubos de lámina basal que pueden ser ocupados por los axones en regeneración y por células de Schwann emigrantes. Se han descrito resultados experimentales con implantes de nervios acelulares equivalentes a implantes autólogos, alcanzando una velocidad media de regeneración de 1,2 mm/día (Sondell et al. 1998a). Aunque este tejido nervioso alogénico sea sometido a un complejo proceso de descelularización, todavía mantiene la estructura multifascicular característica del nervio periférico la cual sirve para un andamiaje temporal para la regeneración nerviosa hasta que el aloinjerto sea completamente reabsorbido por el paciente receptor y sustituido por componentes del huésped.

El éxito de los aloingertos nerviosos acelulares que se ha obtenido en los estudios experimentales y en su aplicación clínica sugiere un inminente cambio en el abordaje de las heridas nerviosas de escasos milímetros de separación y de diámetro pequeño. La presencia de la MEC y la lámina basal indemnes en los injertos acelulares permiten la regeneración de un gran número de axones actuando de excelente guía para éstos. Los injertos de nervios acelulares producen resultados más satisfactorios que la reparación con prótesis tubulares huecas (Johnson et al. 2011). En la práctica clínica actual, los injertos de nervio acelulares disponibles comercialmente han sustituido en gran medida a los conductos nerviosos como la alternativa preferida a los autoinjertos.
Los estudios in vivo todavía tienen que dilucidar si la ventaja en la capacidad regenerativa, se traduce en mejoras en la regeneración nerviosa y en la recuperación funcional después de un trasplante (Moore et al. 2011b)

Por lo tanto, es importante mejorar las estrategias terapéuticas existentes y, además desarrollar nuevas líneas de tratamiento sobre la base de los nuevos conocimientos en Neurobiología (Rosberg, Dahlin 2004). La reparación de los defectos críticos de estos nervios supone un reto para la investigación actual, por la necesidad de descubrir técnicas económicas y biológicamente factibles, como consecuencia del conflicto generado por el puenteo clásico con nervio autólogo.

Con nuestro proyecto de investigación hemos intentado avanzar en la línea de desarrollo de prótesis nerviosas descelularizados. Se buscan nuevas técnicas de descelularización que superen a las ya conocidas, para poder seguir avanzando hasta conseguir la completa regeneración nerviosa y poder evitar las incapacidades resultantes de las lesiones nerviosas. Alcanzando el objetivo de la recuperación funcional no sólo se consigue el bienestar del paciente, sino también una reducción significativa de los costes sociales que tanto de forma directa (gastos farmacéutico, quirúrgico o rehabilitador) o indirecta (pérdida de producción) generan las lesiones nerviosas.

HIPÓTESIS

Tras la lesión de un nervio periférico con la separación de los extremos distal y proximal se hace necesario restablecer la continuidad, lo que actualmente se consigue con los mejores resultados mediante el implante de un segmento de nervio autólogo.

Nuestra hipótesis de trabajo es que se pueden utilizar segmentos de nervio alogénico descelularizados y conseguir la reparación aceptable de la lesión nerviosa, evitando así realizar iatrogenia en un nervio sano.

MATERIAL Y MÉTODOS

1. TIPO DE ENSAYO

2. ELECCIÓN DEL ANIMAL DE EXPERIMENTACIÓN

3. ESTABULARIO Y CONDICIONES DE MANTENIMIENTO

4. INSTALACIONES

QUIRÓFANO EXPERIMENTAL
LABORATORIO DEL DEPARTAMENTO DE BIOLOGÍA CELULAR E HISTOLOGÍA DE LA FACULTAD DE MEDICINA
MATERIAL QUIRÚRGICO
Instrumental macro-quirúrgico
Material de microcirugía
Materiales complementarios

5. DISEÑO DEL ESTUDIO

6. OBTENCIÓN DE INJERTOS NERVIOSOS

ANATOMÍA DEL NERVIO CIÁTICO DE LA RATA
DISECCIÓN Y EXTRACCIÓN DEL NERVIO CIÁTICO DE LA RATA

7. DESCELULARIZACIÓN DE LOS NERVIOS

PROTOCOLO DE DESCELULARIZACIÓN CON DETERGENTES
PROTOCOLO DE DESCELULARIZACIÓN CON DISOLVENTE

8. ELABORACIÓN DE LOS TUBOS GUÍA

9. CREACIÓN DE PRÓTESIS MIXTAS

10. PROCEDIMIENTO QUIRÚRGICO DE IMPLANTACIÓN

ANESTESIA
COLOCACIÓN DEL ANIMAL
ASEPSIA
OPERACIÓN QUIRÚRGICA

11. CUIDADOS POSTOPERATORIOS

12. MÉTODO DE ESTUDIO FUNCIONAL

13. CRONOLOGÍA

14. SACRIFICIO DE LOS ANIMALES

15. EXTRACCIÓN Y TALLADO DE LAS PIEZAS

16. PROCESAMIENTO DE LAS MUESTRAS DE NERVIO CIÁTICO

INCLUSIÓN
SECCIÓN
TINCIÓN
ESTUDIO HISTOLÓGICO

17. EVALUACIÓN Y PROCESAMIENTO ESTADÍSTICO DE LOS DATOS

1. TIPO DE ENSAYO

Se trata de un diseño experimental. Consiste en utilizar diferentes maniobras experimentales como son:

- Descelularización con detergentes
- Descelularización con disolvente
- Sutura directa
- Entubulización con dos tipos de prótesis tubulares diferentes

Se va a evaluar las distintas variables que influyen en el proceso de regeneración nerviosa.
Es un ensayo clínico controlado, con nivel I de evidencia científica.

2. ELECCIÓN DEL ANIMAL DE EXPERIMENTACIÓN

Empleamos ratas de la raza Wistar Han, hembras y machos, de unas 10 a 12 semanas de vida en el momento de inicio de la experimentación. La rata Wistar es una de las líneas albinas de la rata parda, de crecimiento más lento que la Sprague-Dawley, la otra línea empleada frecuentemente en Biomedicina.
Todos los animales han sido suministrados por la Granja de San Bernardo (Tulebras, Navarra) y se han mantenido en las condiciones habituales en el animalario del Departamento de Medicina y Cirugía Experimental de la Facultad de Medicina de la Universidad de Valladolid.
Los animales, todos de pesos comprendidos entre los 195 g y los 323 g, con un peso medio de 255 g, fueron observados el día previo a la intervención y seleccionado aquellos libres de enfermedades tales como diarrea, parasitación externa, conjuntivitis, rinitis o caída de pelo. Durante este periodo tuvieron una dieta *ad libitum*.
Se ha suministrado una dieta Rata-Ratón Lética ® tipo IPM-R 20, cuyo análisis clínico básico es el siguiente:

- Humedad básica 9.00%
- Proteína bruta 17.00%
- Lisina, mínimo 0.70%
- Metionina+ Cisteína, mínimo 0.50%

- Grasa bruta, mínimo 3.00%
- Fibra bruta, máximo 5.000%
- Cenizas, máximo 5.00
- Calcio, mínimo 0.80%
- Fósforo, mínimo 0.655
- Cloruros, mínimo 0.60%
- M.E.L.N. 57%

Todo ello supone una energía metabolizable de 2950 Kcal/Kg. Los animales han tenido libre disposición de pienso y abundante agua potable a su alcance, administrada en biberones de 250 ml utilizando un separador entre éstos y el pienso.
Todos los animales se mantuvieron, manipularon y sacrificaron según las líneas establecidas en la directiva del Parlamento Europeo, del Consejo de las Comunidades Europeas (2010/636/UE) y de la legislación española (DR 52/2013) vigentes para el uso y cuidado de animales de laboratorio. También se estuvo de acuerdo con el comité ético de la universidad de Valladolid.

3. ESTABULARIO Y CONDICIONES DE MANTENIMIENTO

Se han utilizado en todos los casos jaulas individuales de Makrolón®, Policarbonato, Tecniplast tipo 2C, trasparentes, con techo de reja metálica que incluyen un compartimento donde se coloca la comida y el biberón de agua. Las dimensiones de la jaula son de 260 x 200 mm de medida interna de la cubeta con 120 mm de altura (50mm de cama con viruta) y área de base de 410 cm^2 .
Como cama o lecho se ha empleado viruta para animales de laboratorio Ultrasorb Panlab ®, carente de polvo, colorantes, insecticidas, fungicidas y sin productos químicos.
En todos los casos se ha respetado las directrices europeas relativas al enjaulado de roedores de laboratorio nº 867109 de la CEE del 2 de Noviembre de 1986, y las normativas del gobierno español (R.D 223/1988, BOE nº 67 de 18-03-1988), tanto en lo que se refiere a la superficie mínima del suelo de la jaula, como en relación al peso de la rata, humedad y temperatura de la habitación (Vaquero C. 1993, Arias et al. 1988).

Los animales se alojan en una habitación con un fotoperiodo artificial de 12/12 horas (08:00 a.m hasta 08:00 p.m). La temperatura de la habitación se mantuvo constante a 23ºC y la humedad relativa al 47%.
La habitación disponía de aire acondicionado y se impidió el paso a personas no autorizadas para evitar el incremento de estrés en los animales.

4. INSTALACIONES

Se han utilizado las instalaciones del Departamento de Medicina y Cirugía Experimental de la Facultad de Medicina de la Universidad de Valladolid, así como el quirófano de cirugía experimental y los laboratorios del Departamento de Biología Celular e Histología, donde se han realizado las técnicas de perfusión intracardiaca, las tinciones, cortes y estudio de las muestras histológicas.

QUIRÓFANO EXPERIMENTAL

Se dispuso del quirófano de cirugía experimental de la Facultad de Medicina de la Universidad de Valladolid, equipado básicamente con:

- Mesa quirúrgica
- Lámpara móvil
- Campana de anestesia con éter para pequeños animales
- Microscopio quirúrgico
- Televisión para ampliar la imagen del microscopio
- Aire acondicionado
- Máquina rasuradora
- Báscula

LABORATORIO DEL DEPARTAMENTO DE BIOLOGÍA CELULAR E HISTOLOGÍA DE LA FACULTAD DE MEDICINA

El laboratorio cuenta con:

- Arcón de congelación. Temperatura controlada entre -70ºC y -82º C. Revco Última II; Asheville, NC, USA.
- Balanza Kern EG 600-2M. Kern & Sohn GmbH; Balingen, Alemania.
- Balanza de precisión Sartorius-Werke 2402; Göttingen, Alemania.
- Esterilizador/autoclave Raypa 75 L.R. Espinar, S.L., Terrasa, España.
- Microscopios biológicos, quirúrgico y electrónico (a especificar más adelante).
- Microtomo de rotación. Microm HM. Microm International GmbH, Walldorf, Alemania.
- Phmetro Radiometer PHM82; Copenhague, Dinamarca.
- Pipetas de precisión con rango entre 1000-0.1 µl Eppendorf Research, Alemania.
- Procesador de tejidos viológicos Leica TP 1020. Leica Microsystems, GmgH, Alemania.

MATERIAL QUIRÚRGICO

1. **Instrumental macro-quirúrgico**

   Se ha utilizado material macro-quirúrgico, aunque delicado, durante la disección de la piel y el músculo hasta llegar al nervio ciático de la rata. El conjunto utilizado se compone de:

   - Mango de bisturí metálico de diversos tamaños.
   - Hojas de bisturí de diferentes numeraciones.
   - Porta-agujas de Mayo.
   - Tijera quirúrgica de Mayo recta y curva.
   - Tijera de disección curva.
   - Pinzas de disección de Adson con y sin dientes.
   - Pinzas hemostáticas finas tipo “mosquito” (Hartman) curvas.
   - Separadores manuales pequeños de Farabeuf.

2. Material de Microcirugía

⇒ MEDIOS DE MAGNIFICACIÓN:

Se han utilizado como medios de magnificación quirúrgica:

Microscopio quirúrgico:

Se ha empleado para las técnicas de microcirugía nerviosa el microscopio operatorio de baja magnificación Optomic OP-C12 (Optomic Spain, S.A., Madrid, España), cuyas características son:

- Cabezal estereoscópico con focalización micrométrica.
- Binocular recto o inclinado a 45º según configuración.
- Doble lámpara halógena refrigerada de 150 W.
- Conducción de luz por cable de fibra óptica.
- Oculares de "gran campo" 16x
- Tambor cambiador de aumentos de 3 posiciones Sistema Galileo.
- Objetivo estándar de 200 mm (opcional 250 mm, 300 mm y 400 mm).

Microscopio biológico:

- Microscopio biológico Zeiss Axiophot equipado para microscopía de campo claro, campo oscuro, Nomarski y epifluorescencia con objetivos PlanApo 1.25x y UPlanFl 4x, 10x, 20x,40x y 100x y sistema captura de imágenes Zeiss MRW. Carl Zeiss Co., Leipzig, Alemania.
- Microscopio biológico Leica DM6000 equipado para microscopía de campo claro, campo oscuro, contraste diferencial y epifluorescencia con objetivos PlanApo 1.25x y PlanFluo 5x, 10x, 20x, 40x, 63x y 100x y sistema captura de imágenes Leica DFC310FX. Leica Microsystems, GmgH, Alemania.

Microscopio electrónico

Microscopio electrónico de transmisión Jeol Jem-1200 EX II de los Servicios Centrales de la Universidad de Valladolid. Jeol LTd., Japón.

⇒ SUTURAS:

Se han utilizado varios tipos de suturas:

- Sutura de Nylon monofilamento de 7/0, 8/0 y 9/0 cara cortante y doble aguja.
- Sutura de polipropileno tipo Vicryl® blue con aguja curva de bisel triangular.
- Sutura de seda trenzada de 3/0 con aguja TB/15 (Marín®, Lorca, España), con aguja curva C-10 de 5-0 y 6-0 (Ethicon ®, Inc.)
- Sutura trenzada recubierta de poliglactina, Vicryl® rapid de 4/0 con aguja curva de bisel triangular, absorbible en 42 días y fuerza de tensión tisular de 12 días.

⇒ INSTRUMENTAL MICROQUIRÚRGICO:

Se ha utilizado instrumental microquirúrgico de acero inoxidable, de la casa Chifa®, mate para evitar reflejos, compuesto de:

- Porta-agujas de Barraquer recto y curvo sin cierre, con mecanismo de resorte para evitar maniobras bruscas con mango plano.
- Tijeras de Wescott para disección fina (curvas y romas) y para corte (rectas y puntiagudas).
- Pinzas rectas y curvas tipo relojero denominadas pinzas Dumont.

3. Materiales complementarios

⇒ ANESTÉSICOS:

Se han utilizado una combinación de los siguientes anestésicos:

- Ketamina clorhidrato. Imalgène ® 500, Merial S.A., Lyon, Francia.
- Xilacina clorhidrato 2%. Rompun ®, Bayer Health CAre, Kiel, Alemania.

⇒ ANTISÉPTICOS:

Se ha utilizado dos tipos de antisépticos habituales en cirugía de diferente composición química, que son la clorhexidina (Hibitane ®, Zeneca Mexicana, S.A. de C.V. DIVISION FARMA) y un yodóforo (Betadine® MEDIA PHARMA, S.A.).

⇒ RASURADORA:

Para rasurar la rata se ha empleado la rasuradora denominada Detachable Blade Small Animal Clipper Oster Golden A 5 modelo 5-55H, con potencia de 35 Watt y frecuencia de 50 Hz.

⇒ BÁSCULA:

La báscula utilizada es la denominada Lética ® digital, modelo LE-2000. Y la balanza de precisión Sartorius-Werke 2402 (ya nombrada en el material del laboratorio del departamento de Biología Celular e Histología).

⇒ MATERIAL ICONOGRÁFICO:

Para la fotografía macroscópica se ha utilizado una máquina fotográfica Canon ® EOS 60D, con sensor CMOS APS-C de 18 MP, LCD de 7,7 cm (3´´) con formato 3:2 y ángulo variable, videos Full HD, disparos a 5,3 fps (máximo 58 imágenes JPEG), sistema AF con 9 puntos de enfoque tipo cruz y medición de iFCL con sensor de doble capa de 63 zonas.

⇒ TALLADORA:

Para realizar los cortes finos semifinos se ha utilizado el microtomo de rotación del laboratorio del departamento de Biología Celular e Histología, Microm HM 340 E.

⇒ ANÁLISIS DE IMAGEN:

Para el contaje axonal, está disponible el sistema de análisis de imagen con el software MI, 4ADV de C.I.D, pero no ha sido utilizado en nuestro estudio.

5. DISEÑO DEL ESTUDIO

Se seleccionaron 40 ratas albinas de la raza Wistar Han, hembras y machos, con un peso medio de 255,5 gramos. El peso oscilaba entre los 195 y los 323 gramos. De los 40 animales, 39 de ellos fueron aleatoriamente introducidas dentro de un grupo del estudio.

Una rata fue utilizada en el estudio funcional como referente de un patrón funcional normal. También se utilizó este animal en el estudio histológico para mostrar un nervio ciático sin tratamiento alguno.

Se hicieron 6 grupos de trabajo, divididos en dos ramas principales. En una rama se repararon las neurectomías realizadas previamente con prótesis de segmentos alogénicos

descelularizados mediante sutura directa al nervio lesionado. En la otra rama de trabajo se utilizó para la reparación prótesis mixtas de tubos nerviosos guía y nervios alogénicos descelularizados. Con esta técnica de entubulización, se suturó el tubo a los cabos distal y proximal de la neurectomía.

Los segmentos de nervio acelular que se estudiaron fueron de dos protocolos de descelularización diferentes, nervios descelularizados con detergente y nervios descelularizados con disolvente. Este método es un nuevo procedimiento de descelularización que no emplea detergentes y que está en proceso de obtención de la patente por el Dr. Manuel J. Gayoso Rodríguez.

Con respecto a los tubos empleados para el estudio, fueron realizados de diferente material como son el poliláctico-co-glicólico y la ε-caprolactona (Tabla 1).

	Grupo 1	**Grupo 2**	**Grupo 3**	**Grupo 4**	**Grupo 5**	**Grupo 6**
TIPO DE PRÓTESIS	DIS	DET	ε-CPL DIS	ε-CPL DET	PLCG DIS	PLCG DET
RATAS	7	4	3	9	11	5

Tabla 1: Se indican los diferentes grupos del estudio. En los dos primeros grupos se repara la lesión nerviosa mediante sutura directa con prótesis acelular. DIS: nervio descelularizado con disolvente. DET: nervio descelularizado con detergentes. En los cuatro últimos grupos se repara la lesión mediante tubulización. CPL: ε –caprolactona. PLCG: poliláctico-co-glicólico. Se señala el número de animales que se designó en cada grupo.

Se evalúa su estado postoperatorio general y funcional durante 24 días de media (14 días de seguimiento mínimo y 48 días de seguimiento máximo). Después son sacrificadas para analizar las consecuencias histológicas en el nervio ciático y obtener las conclusiones correspondientes a todo el proceso de experimentación.

6. OBTENCIÓN DE INJERTOS NERVIOSOS.

• ANATOMÍA DEL NERVIO CIÁTICO DE LA RATA

El plexo sacro de la rata está formado por parte del cuarto nervio lumbar, el quinto y parte del sexto. Da salida a dos grupos de nervios, un tronco anterior (ventral) y otro posterior (dorsal) que se unen y consolidan en la región pélvica como nervio ciático.

Este tronco nervioso sale de la pelvis por la escotadura ciática y pasa por debajo del músculo glúteo mediano apoyado sobre los gemelos pelvianos y obturadores, después de encontrarse al músculo piriforme en su camino descendente. El tronco común a menudo está dividido poco después de su origen en dos ramas terminales principales, el nervio tibial y nervio peroneo. Tras la división o incluso antes (esta circunstancia es francamente variable), el ciático pasa sobre los músculos aductores y semimembranoso, delante del semitendinoso y cubierto por el músculo aductor craneal corto y bíceps femoral.

A nivel de la región crural posterior se descubren los nervios tibial y peroneo agrupados en un tronco común junto al nervio sural, rama alta del nervio peroneo, que le sigue en su trayecto. Este tronco común da el aspecto macroscópico de tronco único. Estos nervios recorren unidos el muslo en toda su longitud, para separarse en la parte alta de la región poplítea, aunque a veces lo hacen más proximal.

Por debajo de la rodilla, el nervio peroneo se divide rápidamente en nervio músculo-cutáneo y nervio tibial anterior que van a inervar los músculos anteriores y laterales de la pierna y los músculos dorsales del pie. El nervio tibial de importantes colaterales para los músculos superficiales y profundos de la celda posterior de la pierna, antes de dividirse en nervio plantar mediano y nervio plantar lateral que van a inervar a los músculos plantares del pie.

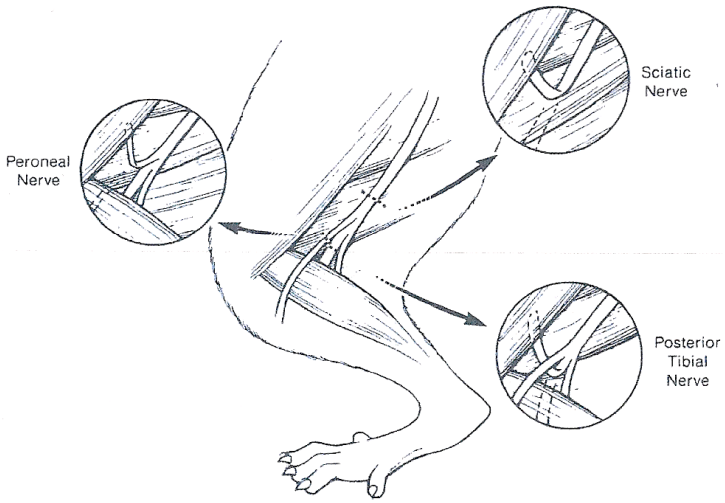

Figura 1: Esquema de la anatomía del nervio ciático de la rata. Disección desde su origen, en L3-L6 de la médula espinal como tronco común, hasta sus ramas terminales.

La correspondencia entre la composición del nervio y las características funcionales de las poblaciones de sus fibras no siempre es evidente. Para investigar la correspondencia y dar una imagen sistemática de la morfología del nervio ciático humano, se realizó un estudio amplio morfométrico en el nervio ciático de las extremidades traseras de las ratas de laboratorio, sus raíces espinales dorsales y ventrales, y sus ramas principales (Prodanov, Feirabend 2007). Se examinó su histología en secciones biológicas, a través del análisis de la imagen microscópica. Se estudiaron la variación en la densidad de las fibras mielinizadas, el espacio intermedio de la fibra, y el área de sección transversal del nervio. En las raíces dorsales, el número de fibras y las zonas de sección transversal eran directamente proporcionales al nivel de la raíz espinal. La identificación funcional de las poblaciones de fibras reveladas se estableció mediante el uso de los cálculos de las velocidades de conducción correspondientes de acuerdo con Arbuthnott (Arbuthnott et al. 1980) y según las consideraciones anatómicas.

El método propuesto proporciona un marco conceptual para la compresión de la anatomía comparativa de los nervios periféricos y las raíces espinales y se puede aplicar con más detalle en otras especies (Castro et al. 2008).

- **DISECCIÓN Y EXTRACCIÓN DEL NERVIO CIÁTICO DE LA RATA**

A partir de ratas donantes se extrae el nervio ciático para posteriormente ser descelularizado y poder así ser utilizado para ser implantado ya como prótesis acelular.
El abordaje quirúrgico para extraer los nervios donantes es el mismo que se emplea para la implantación de las prótesis para reparar el defecto de la neurectomía en el nervio ciático de los animales de nuestro experimento.

Se accede al nervio ciático por un abordaje póstero-lateral de cadera, con extensión del mismo hacia proximal y distal, parcialmente. Este abordaje respeta la integridad de los paquetes musculares y vásculo-nerviosos, con lo que conseguimos evitar la aparición de hemorragias en el campo quirúrgico. Es preciso tener una buena visión del campo quirúrgico (ya sea con gafas lupa o microscopio) para conseguir una disección lo más precisa y menos traumática posible del nervio y tejidos adyacentes.
Se incide la piel con un bisturí en la parte dorsal de la pata trasera de la rata mediante una incisión de unos 3 cm que sigue una línea que se dibuja desde medio centímetro anterior de la raíz de la cola hasta la articulación fémorotibial. Se diseca la piel y el tejido celular subcutáneo hasta llegar a la aponeurosis del plano muscular, sobre la que se aborda en la unión ente los músculos abductor cruris craneal y bíceps femoral, sin seccionar ninguno de ellos, sólo limitándose a disecarlos y alejarlos de la línea media con un separador automático. Conviene evitar la confusión con la unión entre el bíceps y semitendinoso, punto por el que también es posible llegar al nervio pero con un abordaje técnicamente más exigente y sangrante al existir mayor cantidad de vasos que discurren por esta región.
De ésta manera se alcanza el nervio ciático y se expone desde su salida por debajo del músculo piramidal hasta un nivel lo más distal posible para visualizar siempre la bifurcación en sus ramas terminales, tibial y peronea. Se procede en ese momento a realizar la disección roma del nervio ciático separándolo de las estructuras circundantes a las que se une por tejido conjuntivo laxo, hasta que éste quede totalmente liberado y expuesto. Se realiza entonces la sección del nervio, futuro injerto acelular, con dos cortes limpios, para evitar la formación de cabos insatisfechos. Es importante obtener un segmento nervioso lo más amplio posible, para ello la sección del cabo proximal se realiza justo a la salida del tronco en el muslo y la sección distal del nervio justo antes de su bifurcación previa al comienzo de la región poplitea.

Se extraen de las ratas donantes los dos nervios ciáticos, derecho e izquierdo para posteriormente proceder al sacrifico de la rata. Se siguió la pauta de finalización del proceso acordado según la Ley de Regularización del uso de animales de experimentación.

7. DESCELULARIZACIÓN DE LOS NERVIOS

Se eligieron dos protocolos para realizar la extracción celular de los nervios. Uno de ellos está basado en la descelularización con detergentes. La descelularización con estos productos químicos ya se comprobó que era un buen método para conseguir un injerto nervioso alogénico acelular (Hudson et al. 2004c, Sondell et al. 1998b).
El otro protocolo de descelularización, diseñado en nuestro laboratorio se basa en la extracción de lípidos utilizando alcoholes y posteriormente el aclaramiento del segmento de nervio mediante un disolvente.

- **PROTOCOLO DE DESCELULARIZACIÓN CON DETERGENTES**

Se coloca el injerto nervioso en agua destilada durante 7 horas. En esas 7 horas hay que cambiarles el agua destilada tres veces, una vez cada 2 o 3 horas.
Se introduce en el detergente Tritón ® X-100 al 3% durante una noche en agitación continua y suave.
Posteriormente se introduce el nervio en Deoxicolato sódico al 4% durante 24 horas, con una agitación continua y suave.
Pasado ese tiempo, se vuelve a introducir en agua destilada durante 7 horas, cambiándoles el agua destilada tres veces, una vez cada 2 o 3 horas.
Se repite el proceso con el nervio de igual forma, con el Tritón ® X-100 al 3% durante una noche y Deoxicolato sódico al 4% durante 24 horas.
Se realiza un lavado final, introduciendo el injerto de nuevo en agua destilada durante 7 horas, cambiándoles el agua destilada tres veces, una vez cada 2 o 3 horas.
Los nervios ya acelulares se almacenaban en el refrigerador a una temperatura de 3 a 4 ºC introducidos en agua destilada, durante un periodo no superior a 7 días.

- Tritón ® X-100. BDH-Prolabo, Briare. Francia.
- Deoxicolato sódico 5 g/l. Merck, Darmstadt, Alemania.

- **PROTOCOLO DE DESCELULARIZACIÓN CON DISOLVENTE**

Comienza el protocolo colocando a los nervios en agua destilada durante 24 horas cambiando el agua cuatro veces durante ese periodo.

Se colocan posteriormente los nervios encima de una guía de madera y se sujetan los extremos con alfileres, de modo que el nervio permanezca bien estirado.

Se deshidratan los nervios en alcoholes crecientes : Alcohol etílico de 70%, de 96% y absoluto (100%) durante 30 minutos , 3 veces con cada uno de ellos. De aquí se pasa manualmente por Disolvente durante 30 minutos 4 veces. A continuación se invierte el proceso para hidratar la muestra: Alcohol absoluto, de 96 y de 70º durante 30 minutos, 3 veces.

Si se desea hacer una doble descelularización, se vuelve a comenzar desde el paso de deshidratación.

Los nervios ya descelularizados se almacenan en agua destilada a una temperatura entre 0 y 4ºC en el refrigerador.

- Disolvente: M6752 disolvente. Laboratorio de sigma-Aldrich. St. Louis 63103 USA
- Alcohol 70º: 02877 Solución etanol 70 %. Laboratorio de sigma-Aldrich. St. Louis 63103 USA
- Alcohol absoluto y alcohol de 96º:100983 Etanol absoluto. 159010 Etanol 96º. Merck Chemicals GmbH. 64293 Darmstadt Germany.

8. ELABORACIÓN DE LOS TUBOS GUÍA

Los tubos guía que se utilizaron en el estudio fueron realizados con dos materiales diferentes, si bien ambos son reabsorbibles. Los materiales son el ε-caprolactona y el poliláctico-co-glicólico. El proceder para realizar las prótesis tubulares es el mismo para los dos tipos.

Se adquiere el material en estado sólido, y se disuelve en ácido acético absoluto al 20%. Con la pipeta se calculan 2 ml y esa cantidad de material se deposita en un porta-objetos, previa comprobación de que está colocado en posición horizontal, de forma homogénea hasta cubrir toda la superficie para que se vaya a formando una lámina. Se mantiene el porta-objetos ya con la lámina encima, en un lugar tapado con una tapa de cristal para que la evaporación del disolvente sea lenta y homogénea, en una habitación a temperatura ambiente y a presión atmosférica. Se mantienen en estas condiciones unos 10 días, para permitir que se evapore el ácido acético que se ha utilizado para disolver los derivados del poliéster.

Una vez pasado ese tiempo, se introduce el porta-objetos en agua para facilitar que la lámina se desprenda del porta y ya poder darle forma tubular. Para dar la forma tubular se utiliza una aguja hipodérmica de 16 G (2 mm de diámetro), que sirve de molde para realizar los tubos ya que es la medida que más se aproxima al diámetro del nervio ciático de la rata para el cual se va a utilizar la prótesis tubular. Se decide que el tubo lleve tres vueltas de lámina alrededor del molde para que tenga más consistencia

La longitud de cada vuelta, se calcula como una circunferencia de diámetro 2 mm. El largo de la prótesis tubular es de 2 cm. Así cortamos la medida adecuada de la lámina y la enrollamos alrededor de la aguja de 16 G. Para mantener fijado el extremo libre o externo del futuro tubo se fijó con varios métodos, fijación con cianocrilato, anudado con suturas que posteriormente se retiraban, sellado con poli-láctico-co-glicólico diluido a modo de "soldadura" o sellado térmico con pinzas tipo mosquito calientes. Estas diferentes maneras de acabar la prótesis tubular no se han tenido en cuenta a la hora de analizar los resultados funcionales obtenidos.

Una vez ya acabado el tubo, se introducía en medio DMEM®, para comprobar que su pH no sea ácido y no pueda por tanto perjudicar al proceso de regeneración nerviosa además de mantener esteril de esta manera el tubo. De esta manera se logran las condiciones optimas para el buen funcionamiento de la prótesis. Se almacenaban en el refrigerador a 0-4ºC.

- ε-Caprolactona: B6003-2 Poly(ε-caprolactone). LACTEL Absorbable Polymers. Birmingham, AL 35244 USA

- Poli-láctico-co-glicólico: B6006-1 85:15 Poly(DL-lactide-co-glycolide). LACTEL Absorbable Polymers. Birmingham, AL 35244 USA

- DMEM® : Dulbecco´s Modified Eagle´s Medium. #31885 Gibco, Invitrogen.

9. CREACIÓN DE LAS PRÓTESIS MIXTAS

Una vez construido el tubo, tanto los realizados con ε–caprolactona como los de poliláctico-co-glicólico, se tiene que introducir en la luz del tubo el segmento de nervio acelular obtenido por medio de uno de los dos protocolos de descelularización.

Se puede introducir el nervio a través de un método de succión, que se consigue enfrentando el nervio a un orificio del tubo y en el otro orificio del tubo se coloca una pipeta conectada a un mecanismo se succión manual. De esta manera, al succionar se introduce el nervio acelular en el interior del tubo. Otra forma de introducir el segmento nervioso para la creación de las prótesis mixtas es de forma directa, con ayuda de material quirúrgico fino, intentando manipular lo menos posible el nervio para no dañar su estructura.

Como hay dos tipos de prótesis y dos tipos de nervios acelulares, se consiguen cuatro tipos de prótesis mixtas:

- Tubo: ε–caprolactona. Nervio acelular: Disolvente
- Tubo: ε–caprolactona. Nervio acelular: Desoxicolato
- Tubo: Poliláctico-co-glicólico. Nervio acelular: Disolvente
- Tubo: Poliláctico-co-glicólico. Nervio acelular: Desoxicolato

Las prótesis mixtas se mantienen preparadas para ser implantadas en el momento de la cirugía. Para ello se guardan dentro de un ependorf en el medio DMEM a unos 0-4ºC dentro del frigorífico.

10. PROCEDIMIENTO QUIRÚRGICO DE IMPLANTACIÓN

- **ANESTESIA**

Antes de comenzar el acto quirúrgico, se procede al pesado de los animales para poder calcular la dosis anestésica necesaria en cada rata. Se emplea para la anestesia Ketamina (Imalgene ® 1000) a una dosis calculada según el peso de la rata de 75 mg/kg, y Xilacina (Rompún®) una dosis calculada de 10mg/kg.

La anestesia se le aplica por medio de una inyección intraperitoneal, con una aguja y jeringa de insulina y dentro de lo posible, mediante una perfusión del anestésico lenta.
Para poder anestesiar a la rata una persona sola y sin correr riesgos de mordedura, se empleó un cilindro hueco de poliuretano transparente. Se sostiene a la rata por la cola elevándola fuera de la jaula y enfrentándola al cilindro de poliuretano. Aprovechando la atracción de las ratas por la oscuridad, se cubre el cilindro con un paño para crear esa oscuridad y hacia ella se dirige el animal introduciéndose en el cilindro. Se cierra el mismo y allí colocada la rata, se procede al pinchazo intraperitoneal.
Pasados unos segundos, se extrae a la rata del cilindro para colocarla en la jaula hasta comprobar que ha hecho su efecto la anestesia.

- **COLOCACIÓN DEL ANIMAL**

Una vez comprobado que la rata no presenta respuesta a los estímulos táctiles ni nocioceptivos, se rasura la extremidad inferior derecha del animal, que es en el lugar donde se va a implantar la prótesis. Se rasura una zona amplia de la región dorsal del miembro inferior, desde la línea media hasta más debajo de la rodilla, para poder conseguir un buen campo quirúrgico. Posteriormente se retiran los restos de pelo para lograr unas mejores condiciones de asepsia.
Se coloca a la rata sobre una plancha de corcho encima de la mesa quirúrgica, en posición de decúbito prono con las extremidades dorsales en semiflexión y abducción, postura en la que el nervio ciático se encuentra sin tensión y fácilmente accesible. Se fija al animal con gomas elásticas abrazando las extremidades, sobre una placa de corcho con unos alfileres/chinchetas.
La extremidad que va a ser operada la colocamos formando un ángulo de 45º con respecto al eje longitudinal del cuerpo.

- **ASEPSIA**

Para establecer unas condiciones de asepsia mínimas del campo quirúrgico, después del rasurado y eliminación de los restos de pelo, se procede a la limpieza de la zona con un

vaporizador de Clorhexidina, Hibitane®. Por último, se insiste en la asepsia del campo quirúrgico con Betadine®.

- **OPERACIÓN QUIRÚRGICA**

Con el animal anestesiado, correctamente colocado en la mesa quirúrgica y con las medidas de asepsia cumplidas, se procede a la operación quirúrgica. La vía de abordaje quirúrgico es la misma que la descrita para la extracción de los injertos de nervio procedentes del nervio ciático, ya descrita arriba con detalle.

Se accede al nervio ciático por un abordaje postero-lateral de cadera, se incide la piel con un bisturí en la parte dorsal de la pata trasera derecha de la rata mediante una incisión de unos 3 cm. Se diseca la piel y el tejido celular subcutáneo hasta llegar a la aponeurosis del plano muscular, sin seccionar ninguno de los músculos, sólo limitándose a disecarlos, separarlos y alejarlos de la línea media. De ésta manera se alcanza el nervio ciático y se expone desde su salida por debajo del músculo piramidal hasta un nivel lo más distal posible. Se procede en ese momento a realizar la disección roma del nervio ciático separándolo de las estructuras circundantes a las que se une por tejido conjuntivo laxo, hasta que esté totalmente liberado y expuesto (Fig. 2).

Se realiza una neurectomía de 5 mm con dos cortes limpios, para que no queden cabos desflecados. De esta manera y debido a la retracción del nervio, se genera un defecto nervioso de aproximadamente unos 15 mm. Para reparar este defecto en el nervio utilizamos las prótesis que hemos creado, a modo de puente biológico (Fig. 3):

- En los grupos en los que se implantó el nervio acelular como puente biológico para reparar la neurectomía, se sutura de forma directa el epineuro del cabo proximal al nervio acelular. Lo mismo se realiza en el cabo distal. Se sutura con prolene® de 9/0 con dos puntos opuestos entre si (Fig. 4).
- En los grupos en los que se colocó la prótesis mixta para la reparación del defecto, se introduce el cabo proximal dentro del tubo nervioso y se sutura el tubo al epineuro con prolene® de 9/0 con dos puntos opuestos entre si. Se realiza el mismo procedimiento en el cabo distal, introduciendo el cabo dentro de la luz del tubo y suturando con dos puntos tubo-epineuro (Fig. 5).

Se cierra por planos anatómicos, primero el muscular y luego el cutáneo, con sutura reabsorbible y agrafes respectivamente. Se esteriliza de nuevo el campo operatorio, dando por finalizado así el acto quirúrgico.



Figura 2: Véase el quirófano experimental donde se realizan las intervenciones así como el material quirúrgico y el microscopio para la realización de la técnica microquirúrgica. Se observa la colocación de la rata con la incisión de la piel, separación muscular y disección del nervio ciático en su recorrido.

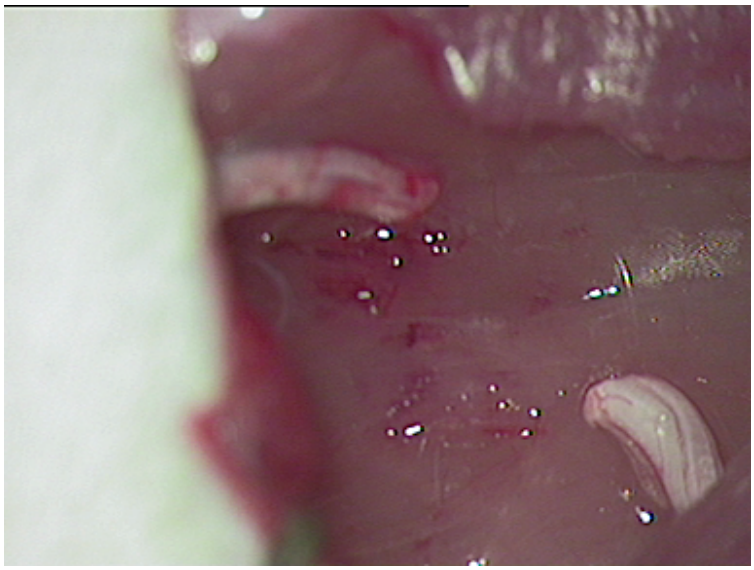

Figura 3: Se realiza una neurectomía en el nervio ciático de la rata con la exéresis de un fragmento de nervio de unos 5 mm . Añadido a la neurectomía , la retracción de los cabos hace que se cree una separación entre ambos muñones nerviosos que para su reparación se debe colocar una prótesis.

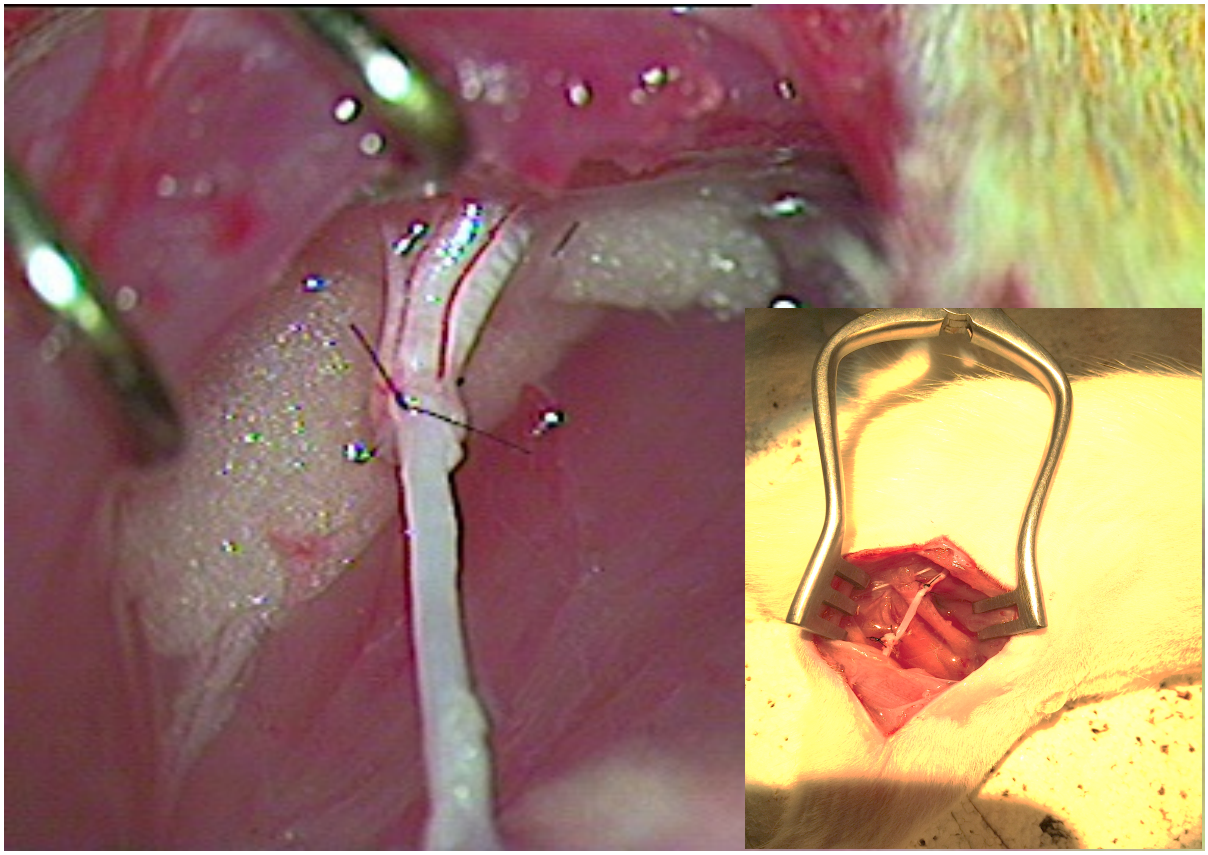

Figura 4: Sutura término-terminal de una prótesis de nervio alogénico descelularizado a un cabo del nervio ciático. Se puede observar la correcta alineación y enfrentamiento de los extremos de la unión "implante-nervio". Detalle de la interposición del "puente biológico". una vez completada la sutura.

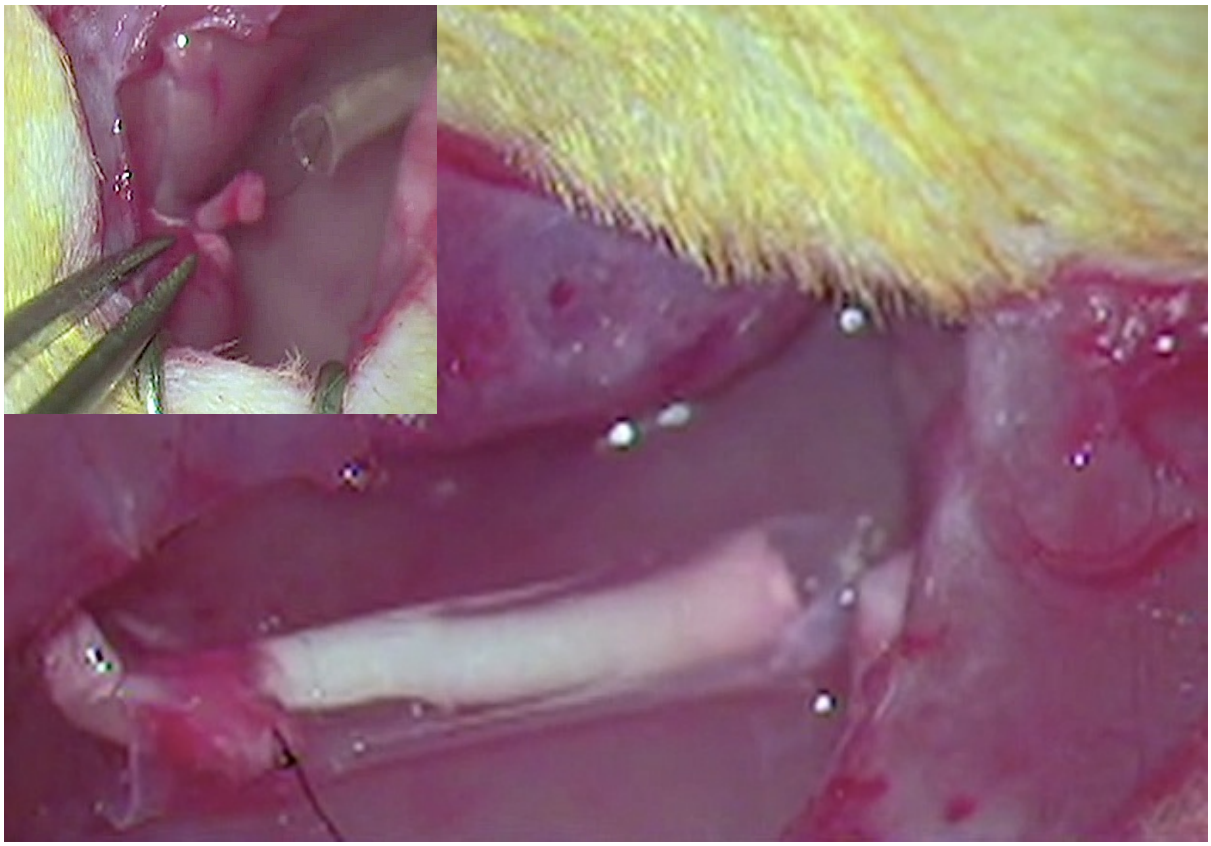

Figura 5: Sutura de una prótesis mixta, tubo guía con nervio acelular en su interior. Obsérvese como se introduce en cabo del nervio en el interior de la luz tubular para conseguir la alineación y enfrentamiento entre éste y el fragmento de nervio descelularizado.

11.CUIDADOS POSTOPERATORIOS

Las ratas se despiertan de la anestesia a los 20 minutos de finalizar la cirugía, ya introducidas en su jaula definitiva.

Se le administra antibiótico bencilpenicilina benzatina (Benzetacil® Reig Jofre, Sant Joan Despì, Barcelona) a dosis de 1 ml por cada kg de peso en una inyección intramuscular, según pauta veterinaria. La analgesia utilizada, 20 mg/ml de ibuprofeno (Dalsy®, Abbott, Madrid), se administra disuelto en el agua del biberón que se coloca en la jaula, a una dosis de 10 ml de ibuprofeno por cada litro de agua bebida.

Las jaulas en las que van los animales intervenidos son marcadas con un cartel distintivo que lleva los datos del número de jaula, número de animal, nombre del experimentador principal y la fecha de la cirugía (Fig.6).

En las jaulas a parte de la bebida, se coloca pienso para que la rata se pueda alimentar. Al día siguiente de la intervención, el animal es subido al animalario, tras pasar la noche en el quirófano experimental.

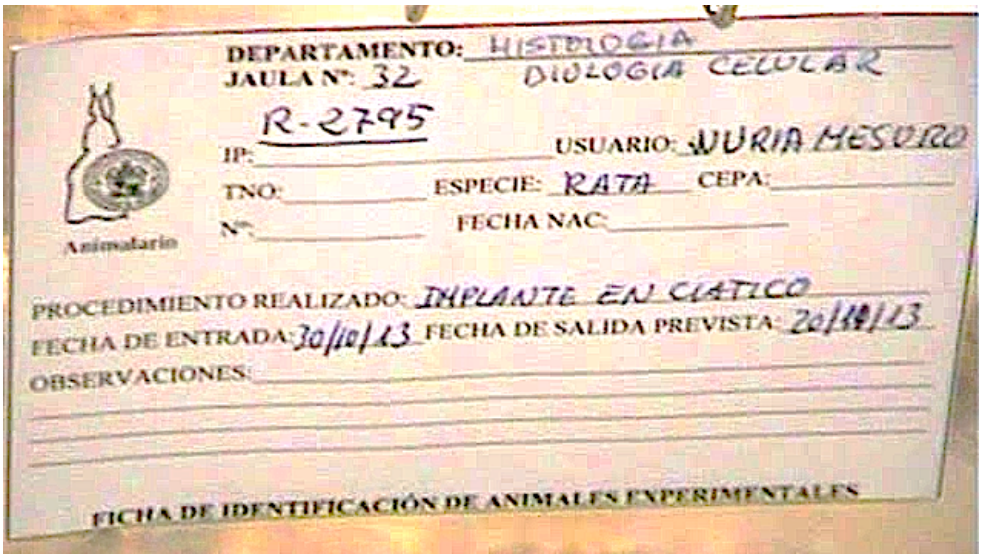

Figura 6: Letrero identificador de cada una de las jaulas con el nombre del investigador, número identificador del animal, tipo de cirugía y la fecha de la intervención.

12. MÉTODO DE ESTUDIO FUNCIONAL

El Índice Funcional Ciático (SFI) es un parámetro útil para evaluar el progreso regenerativo durante la deambulación. Ofrece al investigador de nervios periféricos una medición cuantitativa no invasiva sobre la función motora de la extremidad trasera de la rata con una lesión selectiva en la extremidad inferior (Bain et al. 1989a).

El análisis de la marcha y las huellas dejadas al caminar ha sido utilizado en la práctica clínica tanto para describir los déficits neurológicos de la extremidad inferior como para evaluar su función motora. También ayuda al investigador a determinar el momento adecuado para evaluar de forma histológica la regeneración nerviosa (Bain et al. 1989a). Como ha sido

descrito por Hruska et al. (Hruska et al. 1979), los patrones de locomoción en ratas normales son constantes dentro de unos rangos de velocidad, tamaño y edad de las ratas.
Son varios los componentes de las huellas que pueden ser analizados de forma fiable, aunque los parámetros que habitualmente se miden de la huella son:

- Distancia de la pisada: **PL**, distancia entre el tercer dedo y el calcáneo.
- Anchura de la pisada: **TS**, distancia entre el primer y quinto dedo.
- Anchura intermedia de la pisada: **ITS**, distancia entre el segundo y cuarto dedo.

Para conseguir la huellas de las ratas operadas, se las hace recorrer un túnel de madera en el que se coloca un papel blanco en el fondo y un filtro de tinta al comienzo del túnel. El túnel tiene una abertura superior que permite el seguimiento del animal y el final del túnel se ideó como una cavidad oscura, para la atracción de la rata por su sensibilidad a la luz. Al iniciar el trayecto, el animal pasa por un filtro de tinta que tiñe sus huellas y permite el tatuaje de sus pisadas en el papel absorbente que cubre el túnel.

Una fórmula para poder calcular el índice funcional ciático es la propuesta por De Medinaceli et al. (de Medinaceli et al. 1982). Esta fórmula propuesta por De Medinaceli fue corregido posteriormente por Carlton y Goldberg (Carlton JM 1986), que especifica su fórmula. Al aplicar las fórmulas de De Medinaceli et al. y Carlton y Goldberg conducen a valores que no son indicativos de las lesiones nerviosas creadas (Bain et al. 1989a). Por ello, en la actualidad la fórmula que más frecuentemente se aplica en los estudios experimentales para calcular el índice funcional ciático es la propuesta por Bain et al., que se describe a continuación:

$$SFI = -38{,}3 \times \frac{EPL-NPL}{NPL} + 109{,}5 \times \frac{ETS-NTS}{NTS} + 13{,}3 \times \frac{EIT-NIT}{NIT} - 8{,}8$$

Comparan la huella plantar de una extremidad sana del animal en experimentación con la huella plantar de la otra extremidad tras la sección del nervio ciático. Las mediciones a tener en cuenta para analizar el Índice Funcional Ciático son:

- Huella normal: **N**
- Huella experimental: **E**
- Distancia de la pisada: **PL**, distancia entre el tercer dedo y el calcáneo.
- Anchura de la pisada: **TS**, distancia entre el primer y quinto dedo.
- Anchura intermedia de la pisada: **ITS**, distancia entre el segundo y cuarto dedo.

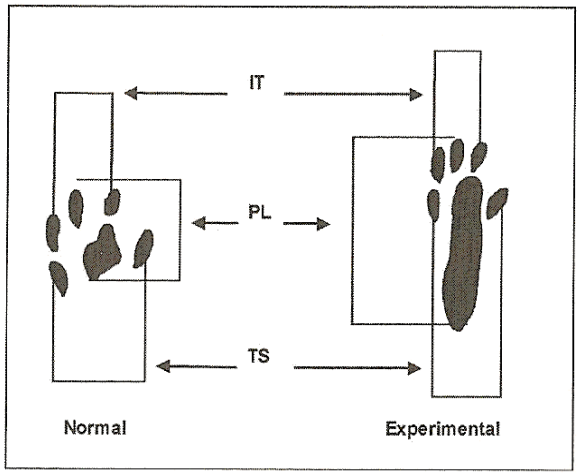

Figura 7: Esquema de las mediciones del SFI.

Los resultados obteniendo de la fórmula, conseguidos a partir de las mediciones de huellas, expresan la pérdida funcional ciática en términos de porcentaje: el valor 0 representa la función ciática normal y el valor -100 representa la pérdida total de la función.

Otro parámetro funcional que analizamos fue el de la marcha de los animales con el Test de campo abierto, clásicamente utilizado para evaluar la ansiedad en los roedores. Este test se basa en la tendencia imnata de las ratas en evitar la luz brillante y los espacios abiertos. Este procedimiento puede ser utilizado para evaluar la actividad locomotora basal del animal. Para ello dejamos a los animales caminando en un espacio amplio pero acotado y filmamos la marcha para posteriormente ser analizada.

Analizamos también la capacidad de extensión digital de los dedos de la extremidad intervenida al sujetar la rata por la cola, alzando las extremidades posteriores y dejando los pies visibles; y la capacidad para caminar por una rejilla (Fig. 8).



Figura 8: Test de marcha en campo abierto y test de la rejilla. Son test en los que se analiza la capacidad de deambular de los animales después de ser intervenidos para ver su recuperación funcional.

13.CRONOLOGÍA

Se sabe por estudios previos que la regeneración nerviosa antes de las 12 semanas es escasa (Mackinnon, Ray 2013, Kuroki, Ikuta 1995). En nuestro experimento, se establecieron diferentes tiempos de supervivencia. En un principio se fijó en 2 semanas la fecha para el estudio histológico de la regeneración nerviosa. Se decidió que era un tiempo limitado y se estableció otra fecha en 3 semanas. La mayoría de los animales del trabajo fueron sacrificados para estudio histológico en ese tiempo. Sin embargo, alguna rata se ha dejado un periodo de tiempo superior, de 4 y 6 semanas, para comprobar así el progresivo crecimiento de las fibras nerviosas. Se analizarán los resultados posteriormente.

14. SACRIFICIO DE LOS ANIMALES

Las ratas fueron sacrificadas según las fechas establecidas en el estudio. Para el sacrificio, recibieron una inyección intracardiaca de pentobarbital sódico (200 mg/kg), tras ser anestesiada igual que el procedimiento quirúrgico de la cirugía inicial.

A continuación, se le practica a la rata una toracotomía para descubrir el corazón e inyectarle intraventricular 1 ml de heparina sódica (1% p/v), con el fin de evitar la coagulación sanguínea.

Se le realiza un incisión en la cavidad ventricular izquierda a través de la cual se introdujo una cánula hasta la embocadura de la arteria Aorta (perfusión vía aorta ascendente). Mediante esta cánula se realiza un lavado del sistema cardiovascular con suero salino (CLNa 9%), de unos minutos de duración. El lavado sirve para eliminar los elementos sanguíneos y se lleva a cabo después de haber realizado una sección en la aurícula derecha, para facilitar así la posterior circulación del líquido fijador y evitar la interrupción del flujo de perfusión.

Tras el lavado vascular vía aorta ascendente, se da paso a 500 ml de solución fijadora, durante 40 minutos aproximadamente. La mezcla aldehídica fijadora estaba compuesta por 4% (p/v) de paraformaldehído, 0.1% de glutaraldehído en tampón fosfato 0.1 M (pH: 7.4) (PALAY et al. 1962) con el fin de compatibilizar una óptima preservación morfológica con la conservación de las propiedades antigénicas, químicas y/o funcionales de las moléculas a detectar.

15. EXTRACCIÓN Y TALLADO DE LAS PIEZAS

Tras el sacrificio y la perfusión de los animales, se repitió el abordaje de la cirugía para poder obtener el segmento de nervio ciático intervenido con anterioridad. Se disecó el nervio ciático para extraer en bloque la porción que incluye la prótesis mixta o el nervio acelular y los cabos proximal y distal del nervio, todo ello con una disección cuidadosa para no interrumpir las conexiones del injerto con los tejidos adyacentes (Figs. 9 y 10).

Figura 9: Pieza de un animal del experimento. Se lleva a cabo la explantación de la prótesis con disección del tejido ya fijado.

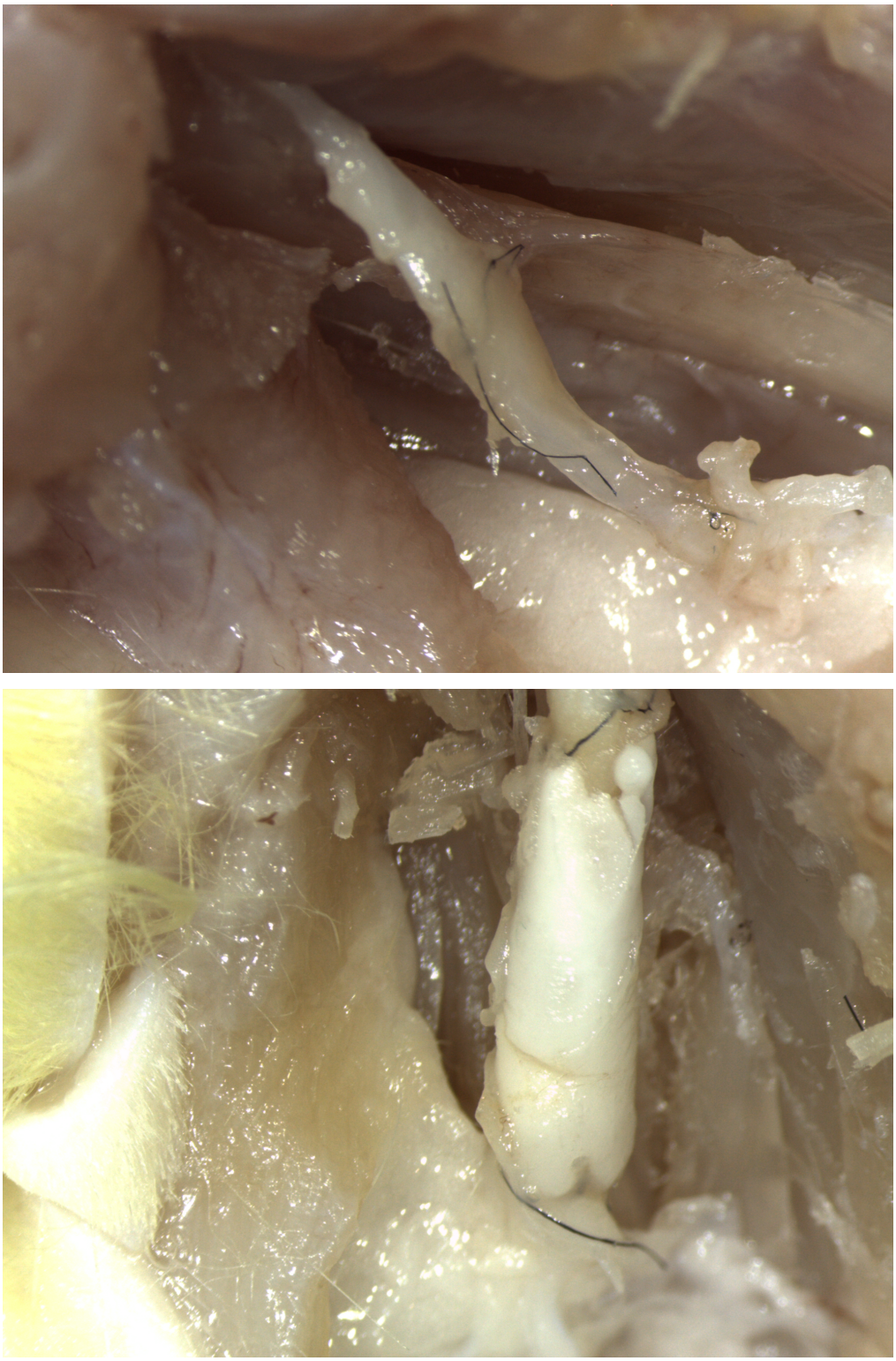

Figura 10: Extracción de las prótesis implantadas en el nervio ciático. En A la prótesis es de nervio alogénico descelularizado. En B es una prótesis mixta y se puede observar que el tubo no está colapsado aunque sí fragmentado en alguna zona.

Una vez explantada la pieza, se procede a tallarla de forma manual. Se trocea en porciones de aproximadamente 0.5 cm cada una, obteniendo de 5 a 7 fragmentos según el tamaño de la pieza. Se realizaron fotografías de las piezas extraídas y de los fragmentos de cada pieza, con el programa LAS V3.6 (Leica Application Suite), utilizando la cámara IC 80 HD de la lupa Leica M80 (Fig. 11).

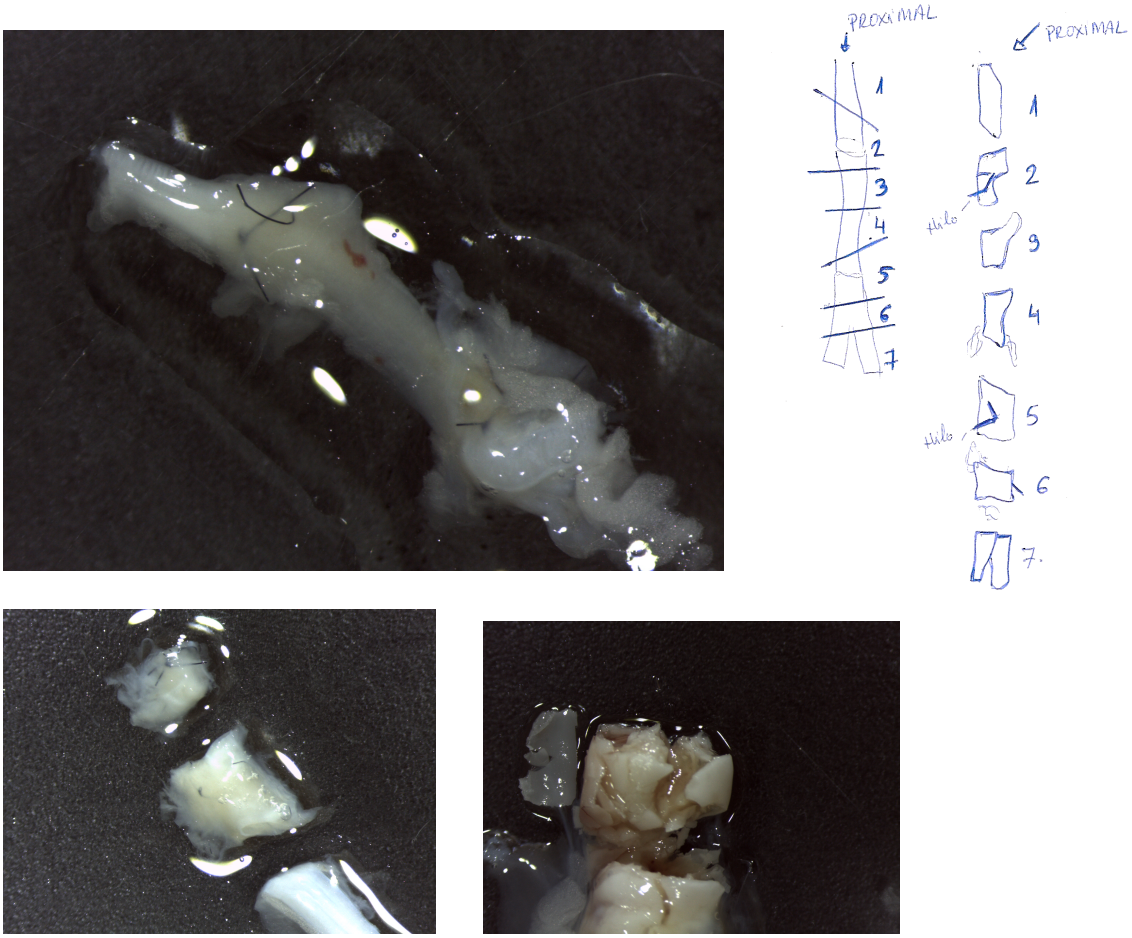

Figura 11: Prótesis con los cabos proximal y distal del nervio ya extraída. Los hilos de sutura marcan el límite del injerto interpuesto. Se procede a su tallado en fragmentos según el esquema dibujado.

Posteriormente se re-fijan en Tetróxido de ósmio (OsO_4) al 1% en tampón cacodilato 0,1 M a pH: 7,4 durante una noche. El tetróxido de ósmio actúa como fijador y confiere contraste a las muestras. Otra ventaja es que preserva muy bien la mayoría de las estructuras celulares.

Reacciona con componentes que no hayan sido previamente fijados por los aldehídos (lípidos, generalmente).

- Tetróxido de osmio (OsO_4) : # 124505.0500 Merck, Darmstadt, Alemania.

16. PROCESAMIENTO DE LAS MUESTRAS DE NERVIO CIÁTICO

- **INCLUSIÓN**

Para continuar el procesamiento de las muestras extraídas, se realiza la inclusión de dichas muestras. Los procedimientos más comunes de inclusión de microscopía de luz son la parafina y la resina. Ambas tienen sus ventajas e inconvenientes y pueden ser elegidas alternativamente en función del tipo de análisis que se deba hacer.
En este estudio utilizamos la técnica de inclusión en resinas, para la obtención de cortes semifinos. Los pasos que se siguen son fijación de las muestras, por inmersión o perfusión, deshidratación, líquido intermediario, infiltración y polimerización en el medio de inclusión.
Las soluciones fijadoras suelen contener glutaraldehído y es necesario una postfijación posterior con tetróxido de osmio, como ya se ha mencionado. Las resinas más comúnmente usadas para la inclusión no son hidrosolubles, por lo que tenemos que sustituir el agua del tejido por un solvente orgánico que sea miscible con la resina. Para ello se deshidrata el tejido mediante incubaciones sucesivas en gradaciones crecientes de etanol o acetona, esta última es frecuentemente usada. Como líquido intermediario entre la acetona pura o etanol de 100º y las resinas, se suele utilizar el óxido de propileno. El endurecimiento del medio de inclusión no es por enfriamiento, sino por polimerización, normalmente a 60ºC, como las resinas tipo epoxi, que son las más utilizadas, porque son las que aportan una mayor homogeniedad en la polimerización y más facilidad a la hora de obtener secciones regulares.

La resina utilizada en nuestro estudio fue la resina Spurr, que al ser de baja viscosidad, menor que las epoxi, penetra con mayor facilidad en los tejidos (Spurr 1969). Otras ventajas de esta resina son que mezcla bien con etanol, no requiere solventes de transición y resiste bien el haz de electrones, pudiéndose utilizar para microscopía de luz y electrónica.

- Resina Spurr.#S024/D TAAB. Laboratories Equipment Ltd., Aldermaston, Reino Unido.

- **SECCIÓN**

Una vez ya incluidas las muestras, se procede a la sección de los tejidos con el Ultramicrotomo LKB. Con el ultramicrotomo se consiguen cortes de entre 1 y 2 μm.

- **TINCIÓN**

La mejor calidad para el análisis de los nervios de la microscopía de luz se puede obtener después de la inclusión de resinas y tinción con azul de toluidina. Con esta técnica de tinción, la mayoría de los axones mielinizados pueden ser claramente identificados y se delimitan las vainas de mielina debido a la tinción de lípidos con tetróxido de osmio.
Se tiñe con Azul de Toluidina a 1% en una solución de tetraborato sódico al 3%, durante unos 30 a 45 segundos.
Posteriormente las preparaciones ya teñidas se lavan con alcohol y se cubren con el entellón®.

- Azul de Toluidina C_{15} H_{16} CIN_3 S.0,5$ZnCl_2$: #89640 Sigma-Aldrich Co. St. Louis (MO), EE.UU.

- **ESTUDIO HISTOLÓGICO**

Desde la perspectiva clínica, la evolución funcional es el elemento clave para la valoración del sistema nervioso, sin embargo, la morfología del nervio nos puede dar información importante sobre diversos aspectos de los procesos de regeneración (Geuna et al. 2009). Por

tanto, en investigación, el análisis morfológico es el método más común para el estudio de la regeneración del nervio periférico (Castro et al. 2008, Vleggeert-Lankamp 2007)

Las muestras ya preparadas se estudiaron con el microscopio de campo claro. Se hicieron fotografías de las preparaciones de cada animal mediante el programa Axiovision Rel.4.8. La cámara utilizada es la AxioCam HRc del microscopio biológico Axiophot, Zeiss.
El estudio ultraestructural se realizó con la microscopía electrónica. En el nervio, el análisis de microscopía electrónica de trasmisión nos permite investigar diversas características ultraestructurales, incluyendo la organización de la mielina y de los axones mielinizados.

Procesamiento para microscopía electrónica
Las piezas de tejido se deshidratan y se incluyen en resina como se realiza para el estudio con microscopio de campo claro. Para el estudio con microscopía electrónica, las piezas nerviosas se cortaron con el ultramicrotomo con un rango de espesor de 40 a 70 nm. Las secciones se recogen y se colocan en rejillas de cobre electrolítico de 3mm de diámetro y 200-300 mallas, sin ningún recubrimiento de soporte.
Las muestras se contrastaron con una solución de citrato de plomo durante unos 5 minutos y posteriormente se lavaron las rejillas 10 veces con H_2Odd y se dejaron secar sobre un papel.
La solución de citrato de plomo se realiza al disolver 1.33 g de nitrato de plomo en 30 ml de H_2Odd utilizando el sonicador. Se añade luego 1.76 g de tri-sodio citrato dihidrato y se mantienen en el baño del sonicador hasta su completa disolución. Se añaden 8 ml de NaOH 1 N agitando suavemente. Las solución debe ser completamente transparente. Se completa el volumen hasta 50 ml con H_2Odd.
Las muestras se estudiaron y fotografiaron en un microscopio electrónico Jeol JEM-1200.

- Tri-sodio citrato dihidrato ($Na_3C_6H_5O_7.2H_2O$) #106448.1000. Merck, Darmstadt, Alemania.

17.EVALUACIÓN Y PROCESAMIENTO ESTADÍSTICO DE LOS DATOS

Se trata de un diseño experimental. Consiste en utilizar diferentes maniobras experimentales: descelularización con detergentes, descelularización con disolventes, sutura directa o tubulización.

De éste diseño experimental se deduce que la variable a medir, la longitud de regeneración del nervio implantado y los posibles factores serán la intervención por diferentes cirujanos, la descelularización con detergentes, descelularización con disolventes, sutura directa o tubulización .

Una vez recogidos los datos, las variables cualitativas has sido analizadas con los test de χ^2 y el exacto de Fisher. Las variables numéricas has sido sometidos a los test de t de Student y el Wilcoxon

RESULTADOS

1. ESTUDIO DE RESULTADOS POR GRUPO

2. ESTUDIO DE RECUPERACIÓN FUNCIONAL

- DEAMBULACIÓN.
- ÍNDICE FUNCIONAL CIÁTICO
    1. Análisis de la huella plantar.
    2. Estudio de la marcha.
    3. Cálculo del índice funcional ciático.

3. ESTUDIO DE MICROSCÓPICO

- NERVIOS DESCELULARIZADOS
    1. Disolvente
    2. Detergente
- NIVEL 0: NERVIO NORMAL
- NIVEL 1: INICIO DE LA PRÓTESIS
    1. Regeneración 0
    2. Regeneración 5
    3. Regeneración 10
    4. Regeneración 15
- NIVEL 2: MITAD DE LA PRÓTESIS
    1. Regeneración 0
    2. Regeneración 5
    3. Regeneración 10
    4. Regeneración 15
- NIVEL 3: FINAL DE LA PRÓTESIS
    1. Regeneración 0 y 5
    2. Regeneración 10
    3. Regeneración 15

4. ESTUDIO ULTRAESTRUCTURAL CON M.ELECTRÓNICO

5. ANÁLISIS ESTADÍSTICO DE LOS RESULTADOS

- COMPARACIÓN ENTRE CIRUJANOS
    1. Regeneración o no regeneración
    2. Longitud de regeneración
    3. Velocidad de regeneración
- COMPARACIÓN DE LAS PRÓTESIS ACELULARES
- COMPARACIÓN DE LAS PRÓTESIS TUBULARES
- COMPARACIÓN PRÓTESIS ACELULARES Y TUBULARES (SUTURA DIRECTA-TUBULIZACIÓN)

1. ESTUDIO DE RESULTADOS POR GRUPOS

- **GRUPO 1:**

Estos animales habían sido intervenidos con prótesis de nervio acelular con disolvente y suturado directamente, un cabo del nervio a la porción proximal del ciático receptor y el otro al cabo distal. De los 7 animales de este grupo, 6 alcanzaron un cierto grado de regeneración que varió desde los 5 mm hasta los 15 mm, es decir, toda la longitud del injerto. Uno de los animales no regeneró nada.

Los 2 animales que alcanzaron 15 mm de regeneración tuvieron una supervivencia de 6 semanas. Sin embargo otra rata que tuvo 6 semanas de supervivencia, regeneró 7mm.

De los 4 animales que sobrevivieron 3 semanas, 2 animales tuvieron una regeneración de 12 mm. Otro animal que tuvo una regeneración de 5 mm fue realizado por un cirujano "junior", nombrado como cirujano 2.

Estos resultados parecen indicar que a mayor tiempo de supervivencia, es mayor la longitud de regeneración. También parecen indicar que aunque el cirujano "senior" (cirujano 1) puede tener mejores resultados, hay casos que pueden fracasar completamente.

En conjunto, este grupo mostró una media de regeneración de 9,12 mm. La media de supervivencia es de 4.3 semanas. Esto da lugar a un crecimiento de 2,1 mm/semana. Si descartamos el animal de regeneración = 0, como un animal fuera de la norma del grupo, los resultados serían de una velocidad de regeneración de 2,4 mm/semana.

El Índice Funcional Ciático de los animales con 15 mm de regeneración fue de media -78,7.

RATA	REGENERACIÓN	SUPERVIVENCIA
18	12	3
19	12	3
20	5	3
27	7	6
28	15	6
30	0	3
31	15	6

Tabla 1. Grupo 1: Disolvente. Se describe la regeneración medida en milímetros y la supervivencia expresada en semanas. El número de la rata es el que le corresponde como animal del experimento.

- **GRUPO 2**

En este grupo, el nervio acelular que se utilizó como prótesis fue descelularizado con detergentes y consta de 4 animales. Se obtuvo una regeneración de 15, 12, 7 y 0 mm.
El animal de 15 mm de regeneración es el que tuvo una mayor supervivencia del grupo, con 6 semanas.
Los otros 3 del grupo tuvieron una supervivencia de 3 semanas. El animal que no obtuvo ninguna regeneración fue intervenido por el cirujano "junior" (cirujano 2).
Se parece continuar con la tendencia que a mayor tiempo de supervivencia, mayor es la regeneración alcanzada.
El índice funcional ciático en el animal que logró una regeneración de 15mm fue de -75,26. Mientras en el que tuvo una regeneración 0, su índice funcional ciático fue de -85,42.
La media de regeneración de este grupo fue de 8,5 mm por animal. La media de supervivencia es de 3,75 semanas. La tasa de regeneración a la semana es de 2,26 mm/semana. Si se excluye el animal de regeneración = 0, nos resultaría una regeneración a la semana de 2,8 mm/semana.

RATAS	REGENERACIÓN	SUPERVIVENCIA
13	0	3
16	7	3
26	15	6
29	12	3

Tabla 2. Grupo 2: Detergente. Se describe la regeneración medida en milímetros y la supervivencia expresada en semanas. El número de la rata es el que le corresponde como animal del experimento.

- **GRUPO 3**

Este grupo fue realizado con prótesis mixta de nervio acelular con disolvente y tubo de e-Caprolactona. La serie es de 3 animales, siendo un poco limitada.

Los dos animales que no regeneraron tuvieron una supervivencia de 2 semanas. El animal que regeneró 15 mm, es decir, toda la longitud del injerto, tuvo una supervivencia de 3 semanas.
La tasa de regeneración media en este grupo fue de 2,14 mm/semana y si quitamos los 2 animales sin regeneración nerviosa, nos resultaría una media de regeneración de 5mm/semana.
Es un grupo que muestra unos resultados muy extremos, 2 animales no regeneran nada y el tercer animal regenera completamente. La muestra no es homogénea, se deberían hacer más casos para sacar conclusiones más claras.

RATAS	REGENERACIÓN	SUPERVIVENCIA
1	0	2
2	15	3
3	0	2

Tabla 3. Grupo 3: ε-CPL /disolvente. Se describe la regeneración medida en milímetros y la supervivencia expresada en semanas. El número de la rata es el que le corresponde como animal del experimento.

- **GRUPO 4**

El grupo 4 consta de 9 animales de experimentación a los que se les intervino el nervio ciático derecho para posteriormente repararlo con una prótesis mixta de nervio acelular y tubo guía. El tubo empleado fue elaborado con ε-caprolactona y el segmento nervioso colocado en el interior del tubo fue descelularizado con detergente. En la intervención quirúrgica se suturó el epineuro de los cabos proximal y distal de la neurectomía realizada a la prótesis tubular.
La regeneración alcanzada fue escasa, se consiguió un avance de 10, 10 y 5 mm en 3 animales. En los 6 animales restantes, apenas se obtuvo regeneración alguna. Por tanto, la media de regeneración en este grupo fue menor, de 3,9 mm.
Hay que señalar que los animales pertenecientes a este grupo fueron intervenidos por el cirujano 2 y al comienzo del experimento. Los mejores resultados de regeneración se consiguieron en los últimos animales intervenidos.
La supervivencia de este grupo fue de 3 semanas en la mayoría de los animales, salvo en dos de ellos en los que no se consiguió regeneración, que tuvieron una supervivencia de 2

semanas. La supervivencia media fue de 2,78 semanas y la velocidad de regeneración alcanzada fue de 1,40 mm/semana.

El índice funcional ciático alcanzado en las ratas con una regeneración alta, aunque no llegaran a alcanzar la totalidad de la prótesis fue de -78,06.

RATAS	REGENERACIÓN	SUPERVIVENCIA
4	0	2
5	0	2
6	5	3
7	0	3
8	0	3
9	0	3
10	0	3
11	10	3
12	10	3

Tabla 4. Grupo 4: ε-CPL/Detergente. Se describe la regeneración medida en milímetros y la supervivencia expresada en semanas. El número de la rata es el que le corresponde como animal del experimento.

- **GRUPO 5**

Los 11 animales pertenecientes a esta grupo fueron intervenidos con prótesis mixta. En este caso el tubo guía fue elaborado con poli-láctico-co-glicólico y el nervio acelular alojado en el interior de la prótesis fue descelularizado con disolvente. La intervención fue realizada, como en los anteriores casos, suturando el epineuro de los cabos proximal y distal al tubo endoneural.

La regeneración alcanzada en este grupo fue de 15, 12, 7, 7, 3 y 1. Los 5 animales restantes no regeneraron nada. La regeneración media fue de 4,1 mm.

En cuanto al análisis por cirujano, obtuvieron resultados de regeneración altos los dos cirujanos y también los dos cirujanos tuvieron resultados de no alcanzar nada de regeneración en los animales intervenidos, pudiendo deducirse que en este grupo no influye la experiencia del cirujano en la regeneración.

La mayoría de los animales del grupo sobrevivieron 3 semanas, salvo 3 de ellos cuya supervivencia fue mayor, llegando a las 4 semanas. Los animales que más regeneraron, 15 y

12 mm tuvieron una supervivencia de 3 y 4 semanas respectivamente, lo que puede indicar que una semana de supervivencia no establece diferencias en la longitud posible de regeneración. La supervivencia media fue de 3,27 semanas y la velocidad media de regeneración fue de 1,25 mm/sem.

El índice funcional ciático alcanzado en las ratas con mayor regeneración fue de -66,21. Las de regeneración 0 tuvieron un índice de -91,27.

RATAS	REGENERACIÓN (mm.)	SUPERVIVENCIA (sem.)
14	0	3
15	15	3
24	0	3
32	7	3
33	7	3
34	1	3
35	3	3
36	0	3
37	0	4
38	0	4
39	12	4

Tabla 5. Grupo 5: PLCG /Disolvente. Se describe la regeneración medida en milímetros y la supervivencia expresada en semanas. El número de la rata es el que le corresponde como animal del experimento.

- **GRUPO 6**

Los animales de este grupo fueron intervenidos con una prótesis mixta de poli-láctico-co-glicólico y nervio descelularizado con detergentes.

De las 5 ratas de las que consta el grupo, alcanzaron unas regeneraciones de 15 y 5 mm mientras que las otras 3 no regeneraron nada. La mayoría de ellos fueron tratados por el cirujano 1. La regeneración media fue en este caso de 4 mm.

Todos los animales tuvieron la misma supervivencia, 3 semanas. La velocidad de regeneración fue de 1,33 mm/semana.

El índice funcional ciático en la rata que consiguió una regeneración de 15 mm fue de -82, 77. Sin embargo en la rata que la que la regeneración fue de 0 mm, su índice ciático fue de -71,57.

RATAS	REGENERACIÓN (mm.)	SUPERVIVENCIA (sem.)
17	0	3
21	5	3
22	15	3
23	0	3
25	0	3

Tabla 6. Grupo 6: PLCG /Detergente. Se describe la regeneración medida en milímetros y la supervivencia expresada en semanas. El número de la rata es el que le corresponde como animal del experimento.

	REGENERACIÓN	SUPERVIVENCIA	VELOCIDAD
Grupo 1	9,12	4,3	2,1
Grupo 2	8,5	3,75	2,26
Grupo 3	5	2,3	2,13
Grupo 4	3,89	2,78	1,40
Grupo 5	4,1	3,27	1,25
Grupo 6	4	3	1,33

Tabla 7. Se describe en cada grupo la longitud media de regeneración (mm), la supervivencia media (semanas) y la velocidad media de regeneración (mm/semana).

	CIRUJANO 1	CIRUJANO 2
Grupo 1	**18,19, 27, 28, 30, 31**	**20**
Grupo 2	**16, 26, 29**	**13**
Grupo 3		**1, 2, 3**
Grupo 4		**4, 5, 6, 7, 8, 9, 10, 11, 12**
Grupo 5	**24, 32, 33, 34, 35, 36, 38**	**14, 15, 37, 39**
Grupo 6	**17, 22, 23, 25**	**21**

Tabla 8. Se describe por cada grupo del experimento, las ratas según el cirujano que las ha intervenido.

2. RESULTADOS FUNCIONALES

- **DEAMBULACIÓN**

La marcha natural del roedor es armónica, acompasada y simétrica. Participan en ella las cuatro extremidades, gozando de un papel principal las dos patas traseras. No muestran marcha de Trendelemburg. Fácilmente se apoyan sobre las dos extremidades posteriores para alzar el cuerpo, durante algún movimiento de búsqueda o para alcanzar algún objetivo. La secuencia de la marcha no tiene periodo de vuelo libre, es decir, poner las cuatro patas en el aire. Describen un balance diagonal con una pata delantera que acompaña a la pata trasera contralateral. Su movimiento es vacilante en turnos y pausas o trote. La principal fuente del roedor de la propulsión proviene de sus patas traseras. Durante la locomoción lenta, las extremidades anteriores se utilizan para poner en contacto y explorar el sustrato y las paredes (Fig. 1).

Se observó y se filmó la marcha de los roedores que integraron el experimento, según el test de campo abierto. Otra exploración funcional que se realizó fue elevando al animal mediante la sujeción de la cola. Colocando a la rata de esta manera, cuando las patas delanteras ya están apoyadas o en posición de ir a estarlo, podremos describir la ausencia o la recuperación de la capacidad de extensión y separación de los dedos de la extremidad operada. Además podremos visualizar y analizar el pie del roedor, si le falta algún dedo o no. También se valoró la capacidad del animal de sujetarse y caminar por una rejilla (Fig. 2)

Figura 1. Deambulación de la rata sana en un campo abierto. Se puede observar la secuencia de la marcha y la utilización de las extremidades posteriores como propulsoras.

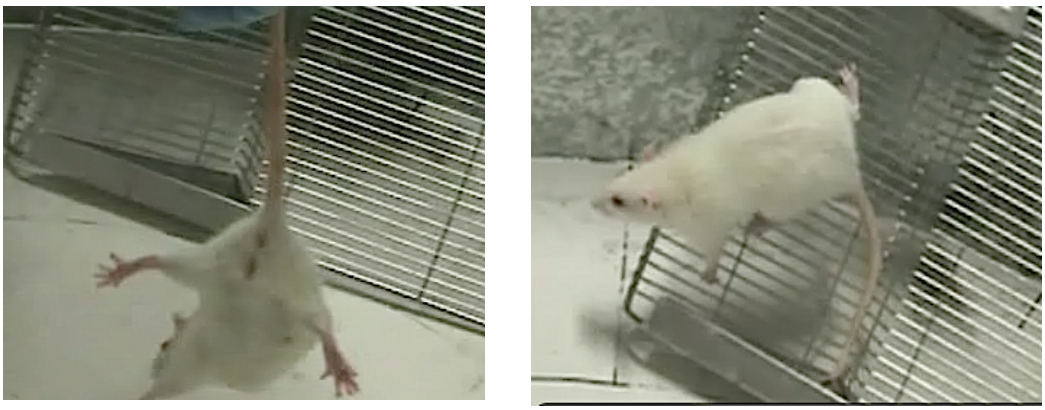

Figura 2. Pruebas realizadas en la rata sana. En A se observa como el animal extiende y separa todos los dedos de las extremidades posteriores. En B se evidencia como camina por la rejilla sin problemas.

La mayoría de los animales del estudio tenían una marcha en campo abierto prácticamente normal, como corresponde a la descripción arriba mencionada. Cuanto mayor fue la regeneración nerviosa alcanzada a través de la prótesis acelular o tubular, la deambulación del roedor era más similar a la deambulación en el caso control. En los grupos de casos en los que la regeneración del nervio ciático fue de unos 15 mm, se podían poner apoyados sobre las dos extremidades traseras, utilizaban las extremidades anteriores de exploradores del terreno y podían deambular sin arrastrar la extremidad intervenida (Fig. 3).

Figura 3. Deambulación en un roedor con 15 mm de regeneración. Se puede observar en A como eleva al caminar la extremidad intervenida, la derecha. En las fotografías B y C se pone de manifiesto cómo utiliza las dos extremidades posteriores de apoyo, la sana y la intervenida.

Estas ratas también podían subirse a su jaula y caminar por la rejilla sujetándose a ella sin problemas.

Los dedos de la extremidad intervenida, sin embargo, no son separados ni extendidos como ocurre en la otra extremidad no operada (Fig. 4)

Figura 4. Deambulación en un roedor con 15 mm de regeneración. En A se puede ver al roedor como se sujeta al caminar por la rejilla. En B y C, cuando se sujeta al animal por la cola y eleva las extremidades traseras se objetiva que los dedos de la operada no se extienden mientras que en la extremidad no intervenida sí se extienden.

Sí se observo en los animales en los que posteriormente se demostró no haber regeneración nerviosa (o haber una regeneración nerviosa escasa) a través del implante colocado en la extremidad intervenida, cierto movimiento de arrastre en esa extremidad. A pesar de ese posible movimiento de arrastre en la pata, los animales no presentaban dificultades en sus desplazamientos. Al observar con detenimiento los videos grabados con la deambulación en

campo abierto de los roedores, se puso de manifiesto que no existía ese movimiento de arrastre de la extremidad intervenida. Incluso en los animales en los que no se había conseguido regeneración nerviosa, no se arrastraba la extremidad al caminar, sino que lo que ocurre es que el arco de movimiento que realiza la extremidad posterior es menor, elevándose menos y consiguiendo por tanto menos propulsión, pero sin llegar a ser arrastrada la pata trasera intervenida (Fig. 5).

Figura 5. Deambulación de un roedor en el que no se alcanzó una regeneración completa. Se observa como la extremidad no es arrastrada, aunque sí tiene un arco de movimiento limitado.

En las ratas en las que la regeneración nerviosa fue menos exitosa, podían apoyarse en las extremidades traseras, usar las extremidades anteriores en la marcha lenta como exploradoras y caminar por la rejilla. Parece que la extremidad intervenida tiene menos fuerza en la sujeción de la rata en la rejilla si se compara con la extremidad sana. Lo mismo que ocurría en los roedores en los que la regeneración nerviosa fue completa a través de la prótesis, en este grupo de animales en el que la regeneración no ocurrió, los dedos de la extremidad intervenida no se extienden ni se separan (Fig. 6).

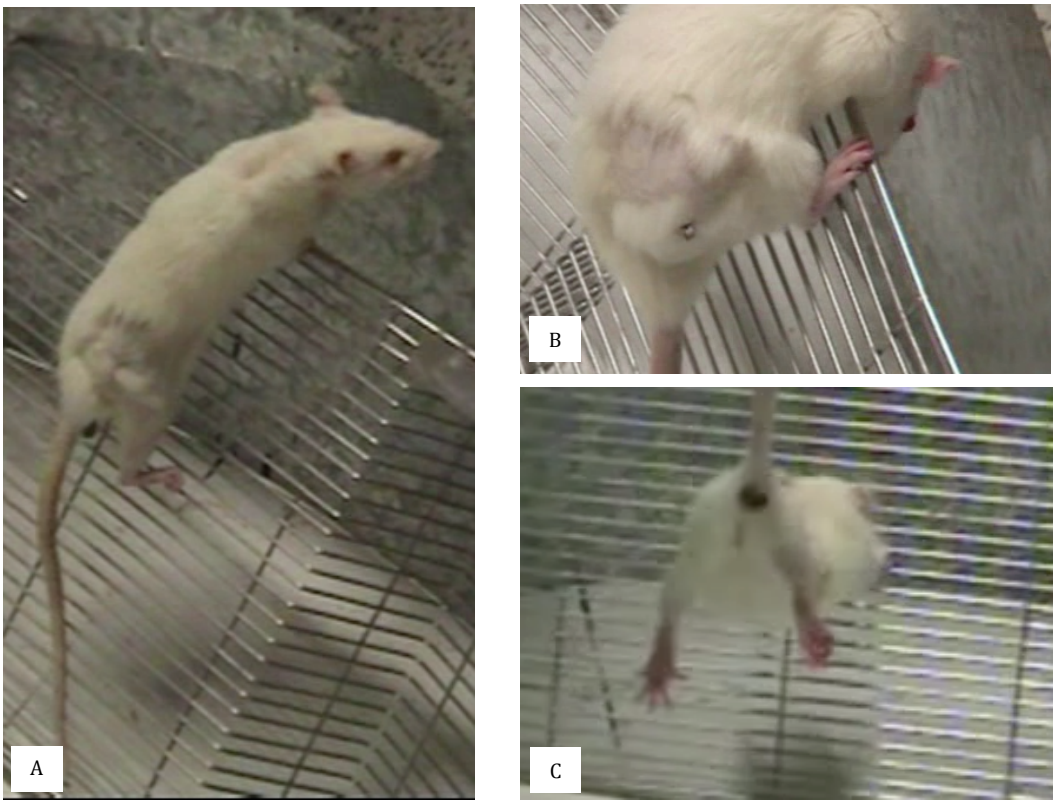

Figura 6. Roedor sin regeneración completa. Se mantiene caminando por la rejilla (A y B). Se observa que en la extremidad intervenida no se separan los dedos (C).

La mayoría de los roedores tienen atrofiados los músculos de la región distal de la pata, entre ellos: tibial, sóleo, gemelos (gastrocnemios) y peroneo así como los flexores y extensores de los dedos de la extremidad operada. Esta atrofia sólo es palpable, no se aprecia a simple vista.

- **INDICE FUNCIONAL CIÁTICO**

1. ANÁLISIS DE LAS HUELLAS PLANTARES

Al comparar las huellas tomadas de los animales experimentales en ambas patas traseras, en una proporción no desdeñable, muestran una imagen relativamente normal siendo bastante simétrica la huella de la extremidad no operada y la operada (Fig. 7).

Sí que se observa en algunas huellas un alargamiento de la distancia de la pisada así como disminución de la anchura de la pisada. En otras huellas, en vez de alargarse la pisada, esta tiene tendencia a acortarse (Fig 8).

En algunas de las huellas de la extremidad operada no apoyan todos los dedos, siendo el quinto dedo el que con más frecuencia deja de marcarse cuando se toma la huella. En otras huellas desaparece el apoyo del primer dedo y puede haber una tendencia a que se acorte la distancia de separación entre los dedos segundo a cuarto, estos cambios tienen relación con valores de índices funcionales ciáticos próximos al déficit funcional total (Fig. 9)

Otras en cambio, tienen una alteración de la morfología muy grande, como en el animal 37 de nuestro estudio, donde no se consiguió ninguna regeneración nerviosa a través de su prótesis (Fig. 10).

Figura 7. Huellas de dos roedores intervenidos en los que ambas pisadas son bastante simétricas, tanto la intervenida (azul) como la sana (rojo).



Figura 8: Huellas de las pisadas de los roedores del experimento. En A se puede observar cierto acortamiento de la pisada (azul) con respecto a la extremidad no intervenida. En B, se ve claramente un alargamiento de la pisada en la extremidad intervenida (azul). En ambas parejas de huellas se puede ver una disminución de la anchura de la pisada.



Figura 9: Huellas de las pisadas de los roedores del experimento. En A se puede observar la falta de apoyo del 5º dedo (azul) con respecto a la extremidad no intervenida. En B, pone de manifiesto el acortamiento de la distancia del los dedos segundo a cuarto (disminución de la anchura intermedia de la pisada) además del alargamiento de la pisada en la extremidad intervenida (azul).

Figura 10: En A se visualiza un detalle de la forma anómala de apoyo del pie de la extremidad intervenida en un animal donde la regeneración nerviosa no se produjo. En B se reproduce la pisada de este mismo animal del experimento.

2. ESTUDIO DE LA MARCHA

Observando las pisadas de la marcha hay ciertas mediciones a tener en cuenta para el cálculo del Índice ciático funcional que se alteran.

Las mediciones que se alteran con mayor frecuencia cuanto peor es el índice funcional ciático son la anchura de la pisada (TS) y la anchura intermedia de la pisada (ITS), que son más estrechas en la extremidad no operada (Fig. 11).

.

La distancia de la pisada en algunas ocasiones se alarga y en otras ocasiones se acorta, siendo un parámetro más variable y no indicando sus variaciones relación directa con la funcionalidad ciática. Aunque la distancia de la pisada no es tan constante en sus cambios como lo son la anchura y la anchura intermedia de la pisada, no suele haber mucha diferencia si se compara la distancia en la extremidad operada y no operada (Fig. 11).

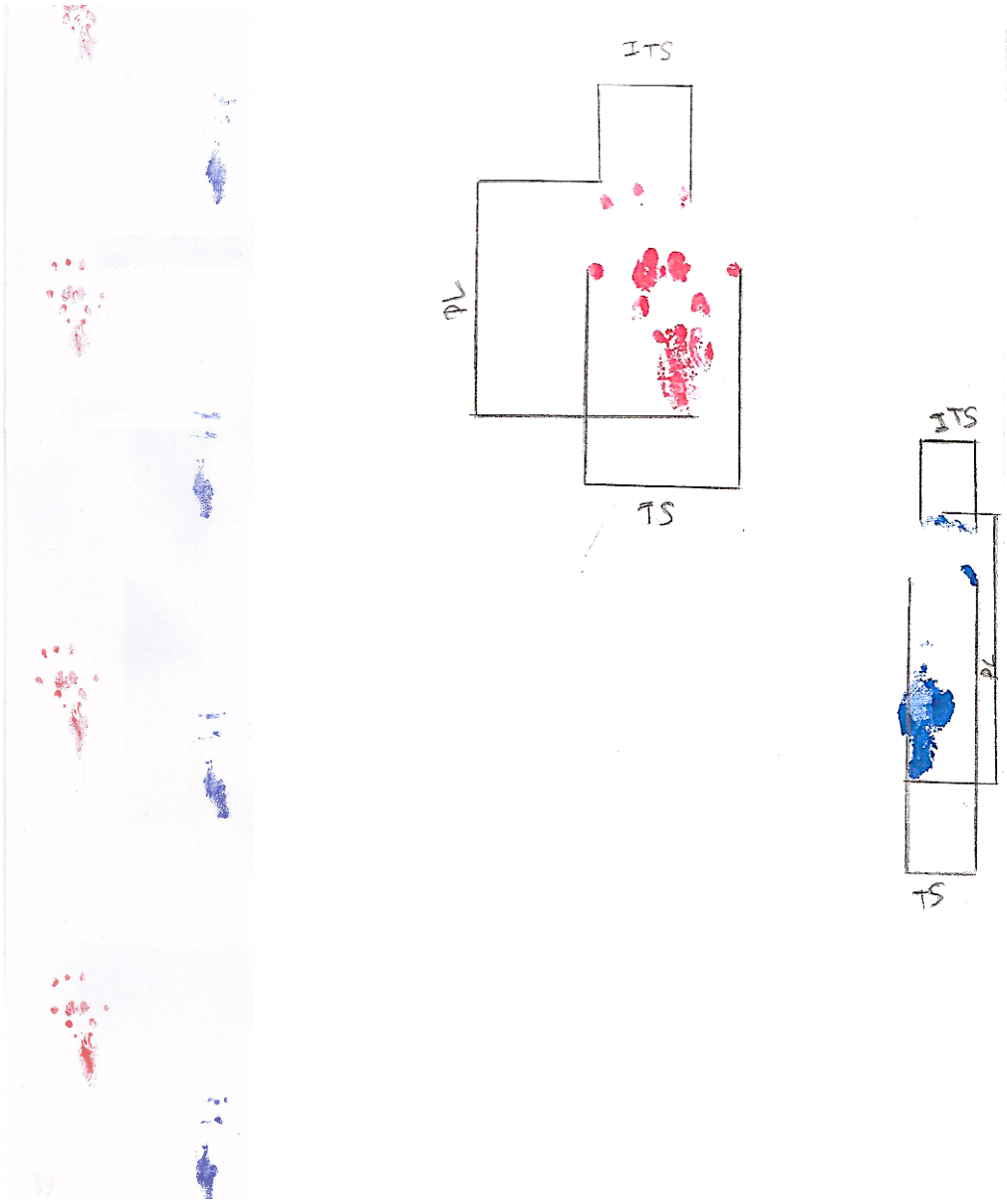

Figura 11: Trayecto del tatuaje de las pisadas de un animal del experimento tras hacerle pasar por el filtro de tinta y el túnel de madera. Detalle de las mediciones de las huellas para el cálculo del índice funcional ciático, según los parámetros descritos por De Medinaceli et al. (de Medinaceli et al. 1982).

3. CÁLCULO DEL ÍNDICE FUNCIONAL CIÁTICO

En conjunto, son tiempos demasiado cortos para conseguir una mejora funcional, lógicamente las regeneraciones de menos de 15 mm no alcanzan las dianas periféricas. Esto es coherente con las huellas plantares alargadas y estrechas, con los dedos con poco apoyo que presentan varios de los animales del experimento.

Sin embargo, los animales que han regenerado más de 15 mm, es decir, que han superado la prótesis y han penetrado en el cabo distal, tampoco hemos conseguido un índice ciático que revele alguna recuperación funcional. Lo más probable es que el tiempo de recuperación no haya sido suficiente para que los axones regenerados alcancen las fibras musculares.

Se comparan los resultados obtenidos del índice funcional ciático de los animales de nuestro experimento según los milímetros de regeneración alcanzada por los mismos, siguiendo la fórmula propuesta por Bain et al. (Bain et al. 1989b).

De entre los animales en los que la regeneración a través de la prótesis alcanzaba los 15 mm, siendo por tanto completa la regeneración a través de la prótesis, los índices funcionales ciáticos fueron variables. El mejor resultado obtenido fue de -63, que está lejos de aproximarse la valor referencia de índice funcional normal que es el valor 0. El peor índice fue de -93,8 , valor que está muy próximo al valor que representa la pérdida total de la función ciática, -100. La media de índice funcional ciático en este grupo de regeneración de 15 mm fue de -78,70.

En el grupo de regeneración alcanzada de 10 mm, la media del índice funcional ciático fue de -80,82. Los valores intermedios oscilan entre los -66,21 y -98,21.

La media del índice funcional ciático en el grupo en el que la regeneración fue de 5 mm es de -81,94.

En el grupo cuya regeneración fue de 0 mm, el índice funcional ciático obtuvo una media de -86,04.

De estos datos se deduce que aunque los valores intermedios alcanzados para cada grupo de regeneración son dispersos, de la media de índice funcional ciático es peor en cuanto la regeneración nerviosa va disminuyendo o no se produce nada, como en el grupo de 0 regeneración.

Llama la atención que a pesar de no tener nada de regeneración a través del injerto de nervio ciático, el valor obtenido en el índice funciona no sea -100 aunque esté próximo a esa número

REGENERACIÓN	CFI	RANGO
Grupo:15mm	-78,70	30,8
Grupo: 10 mm	-80,82	32
Grupo: 5mm	-81,94	34,05
Grupo: 0 mm	-86,04	21,8

Tabla 9: Descripción de la media del Índice Funcional Ciático por grupos de regeneración alcanzada. El rango es la diferencia entre el valor máximo y mínimo dentro de cada grupo.

3. RESULTADOS HISTOLÓGICOS

En un primer paso vamos a describir los dos tipos de prótesis acelular que hemos utilizado para enumerar las diferencias histológicas que encontramos entre ellas. Seguiremos el estudio microscópico describiendo por niveles los hallazgos. En cada uno de esos diferentes niveles se va a ir describiendo como transcurre, según las imágenes tomadas del microscopio de luz, la regeneración nerviosa. Dichos niveles se corresponden a los diferentes cortes realizados en las piezas quirúrgicas explantadas de los nervios ciáticos de las ratas donde previamente se había realizado la implantación protésica. El nivel 0, es el que se corresponde al nervio normal, ya que el corte de la pieza se realiza antes de la neurectomía. El nivel 1 se corresponde a un corte realizado ya dentro de la prótesis acelular, justo al inicio de ésta. El nivel 2 estará situado en un punto intermedio del implante realizado en el animal. En nivel 3 corresponde a un corte localizado en la parte más distal de la prótesis.

A su vez, se ha clasificado a los animales del experimento en grupos, atendiendo a la progresión de su regeneración nerviosa. Los grupos son: de aquellas ratas en las que no hubo regeneración nerviosa (regeneración cero), ratas cuya regeneración fue incipiente (regeneración 5), considerando que las fibras nerviosas alcanzaron aproximadamente unos 5 mm de avance en su viaje a través de la prótesis hasta el cabo distal nervioso. Grupo de regeneración 10 y grupo de regeneración 15, en los que se consideró el avance de 10 y 15 mm respectivamente. Se tuvo en cuenta que los 15 mm es la longitud media del nervio alogénico tratado implantado en el ciático, por lo tanto el grupo de animales que consiguió estos 15 mm, sus fibras nuevas nerviosas alcanzaron el cabo distal del nervio.

En cada uno de los niveles arriba mencionados, se va a describir la evolución del proceso regenerativo dentro de cada grupo de regeneración nerviosa también enumerado (Fig. 12).

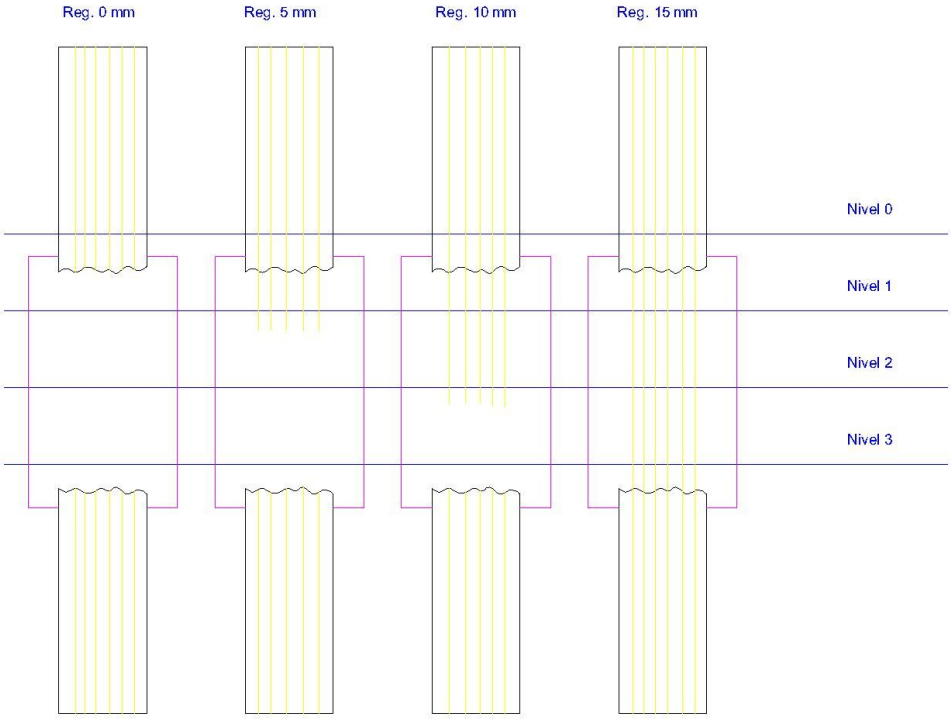

Figura 12: Representación del esquema que se sigue para la descripción del proceso regenerativo a través de las prótesis en diferentes niveles (nervio normal, inicio, mitad y final del implante), atendiendo al grado de regeneración alcanzada (0mm, 5mm, 10mm y 15mm) en los animales del experimento.

- **NERVIOS DESCELULARIZADOS**

1. DISOLVENTE

Tras la descelularización con disolvente, al parecer quedan solamente fascículos de tubos nerviosos, espacio conjuntivo entre los fascículos de los tubos nerviosos y restos de vasos sanguíneos. Los tubos nerviosos parecen estar formados principalmente por MEC que posiblemente se corresponde con la que se encuentra por fuera de la lámina basal de la FN.

Estos tubos son relativamente irregulares, con algún contenido en su interior que en ocasiones parece corresponder a fragmentos de núcleo (Fig. 13-B)

El tejido conjuntivo interfascicular ha perdido todas sus células quedando prácticamente como un espacio vacío. Las paredes de los vasos han perdido la mayor parte de sus elementos estructurales, aunque en algunas ocasiones se distinguen en la pared vascular o en la luz restos celulares (Fig. 13-B). En conjunto, el nervio descelularizado queda aparentemente formado por fascículos de tubos probablemente de MEC huecos y carentes de estructuras internas y en algunas regiones un cierto acúmulo de MEC. Esta estructura aparentemente es idónea para permitir la regeneración de las neuritas en crecimiento.

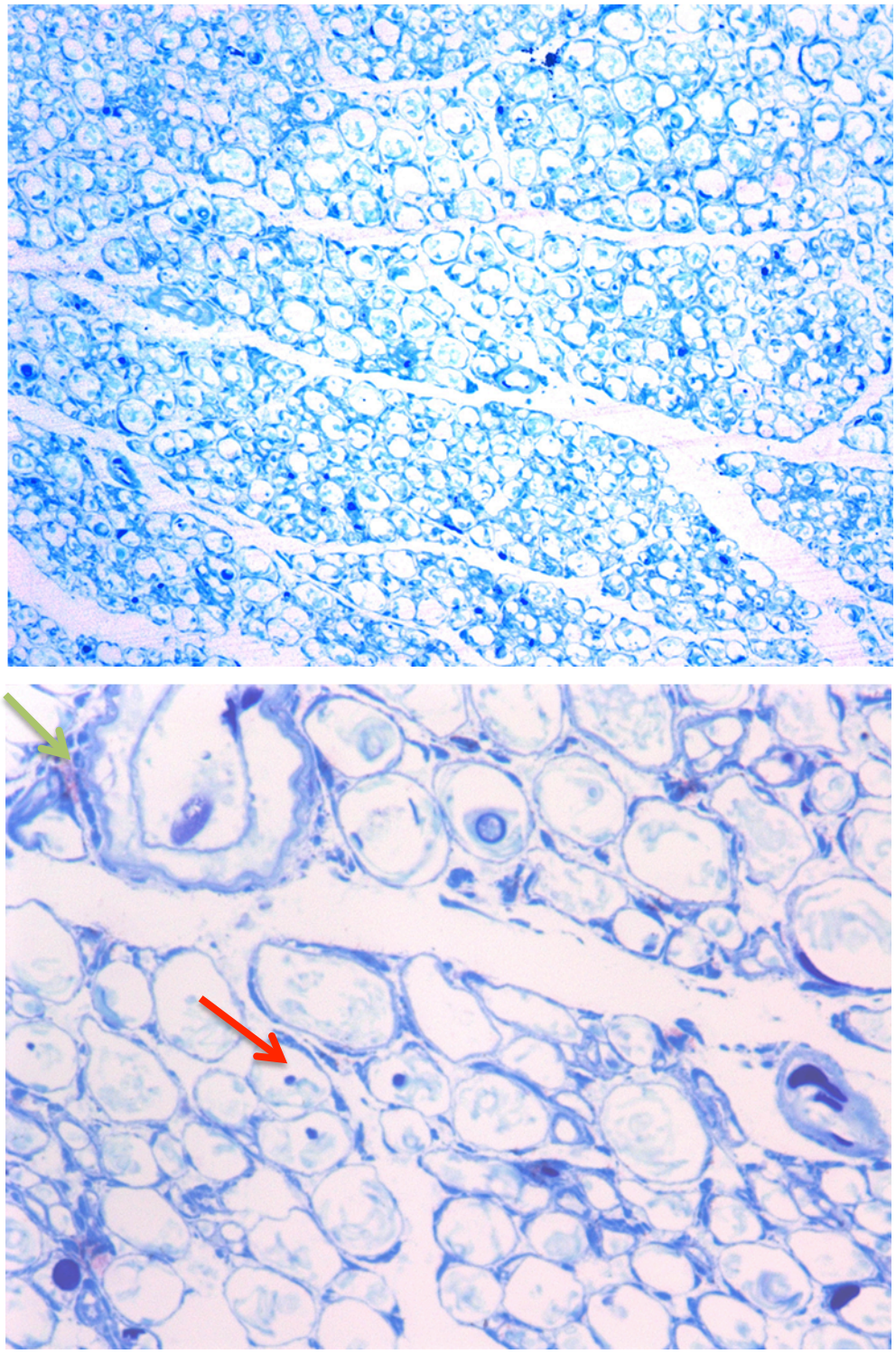

Figura 13: Nervio descelularizado con el método de Disolvente. Observese la organización en tubos nerviosos persistentes. En B, flecha roja indica algunos posibles restos nucleares. La flecha verde señala lo que podría haber sido un vaso sanguíneo.Objetivo (A: 20X y B:100X).

2. DETERGENTES

La descelularización con detergentes produce una estructura interna constituida por tubos más o menos colapsados formados probablemente por la MEC proteica que rodea las FN (Fig. 14). De este modo resulta una masa relativamente compacta que deja entre sí huecos en los que podrían alojarse y progresar las FN regeneradas. Sin embargo no hemos podido observar que esta estructura sea directamente invadida por las fibras en regeneración. Por el contrario como describiremos más adelante parece necesario eliminar este material para que en el espacio que queda, organizado por células macrofágicas y células similares a fibroblastos, sea ocupado por las que hemos denominado unidades de regeneración. Es decir grupos de CS y FN en crecimiento.

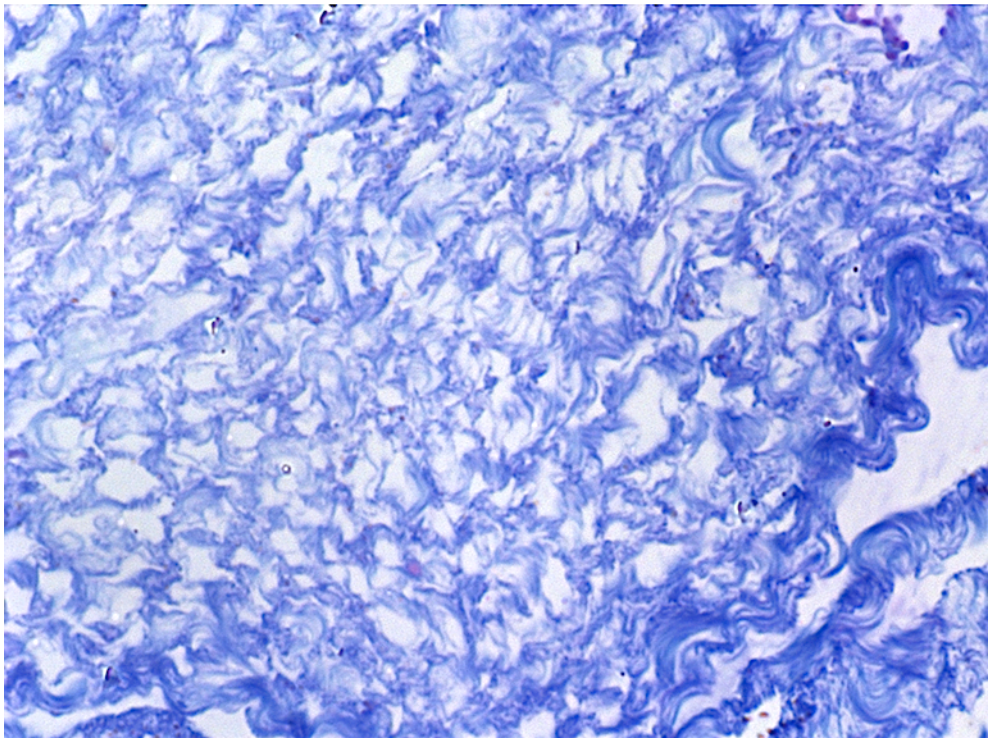

Figura 14: Sección transversal de un nervio ciático descelularizado con detergentes. Obsérvese la forma general que recuerda la envoltura de matriz extracelular que rodea las fibras nerviosas desaparecidas. Objetivo(40X).

- **NIVEL 0: NERVIO NORMAL**

En la porción proximal a la neurectomía la estructura histológica es prácticamente normal. Destaca la regularidad y homogeneidad de las fibras nerviosas seccionadas de través (Fig. 15). Las fibras nerviosas son de un calibre similar en su mayor parte (Fig. 16). Sin embargo entre las fibras nerviosas mielinicas de grueso calibre se distinguen citoplasmas amplios que deben ser CS en cuyo interior se hayan fibras mielinicas de muy pequeño diámetro (Fig. 16). Algunas de estas fibras de pequeño diámetro se hayan rodeadas por una sola CS que le suministra recubrimiento mielinico (Fig. 16-B) Sin embargo, otras fibras se hayan inmersas en el citoplasma de la CS formando un grupo más o menos numeroso (Fig. 16-B). En este caso da la impresión de que sus grupos de fibras nerviosas en regeneración que parten de una fibra o de varias y trascurren longitudinalmente en busca de su diana (Fig. 16-B).
Los vasos se distinguen por su endotelio continuo (Figs. 15 y 16) y su luz dilatada, ya que los animales han sido perfundidos con el fijador por vía intracardiaca. En los nervios normales de rata es frecuente observar células cebadas (Fig. 16-B).

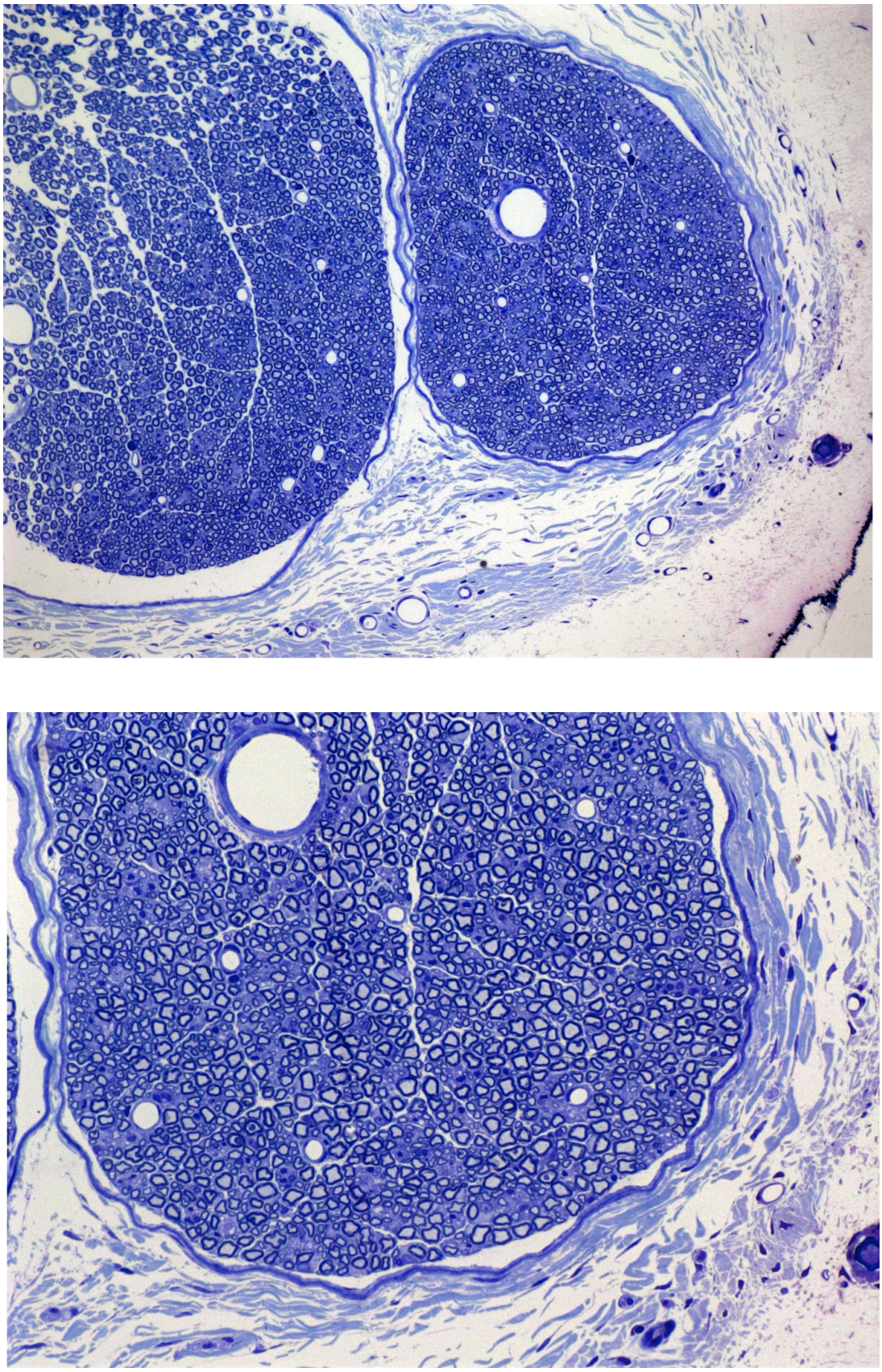

Figura 15: Sección transversal del nervio ciático una vez dividido en sus ramas nervio tibial y peroneo. El epineuro se haya constituido por un tejido conjuntivo denso y se distingue claramente el perineuro de cada una de las dos ramas. Objetivo en A (10X) y B (20X).

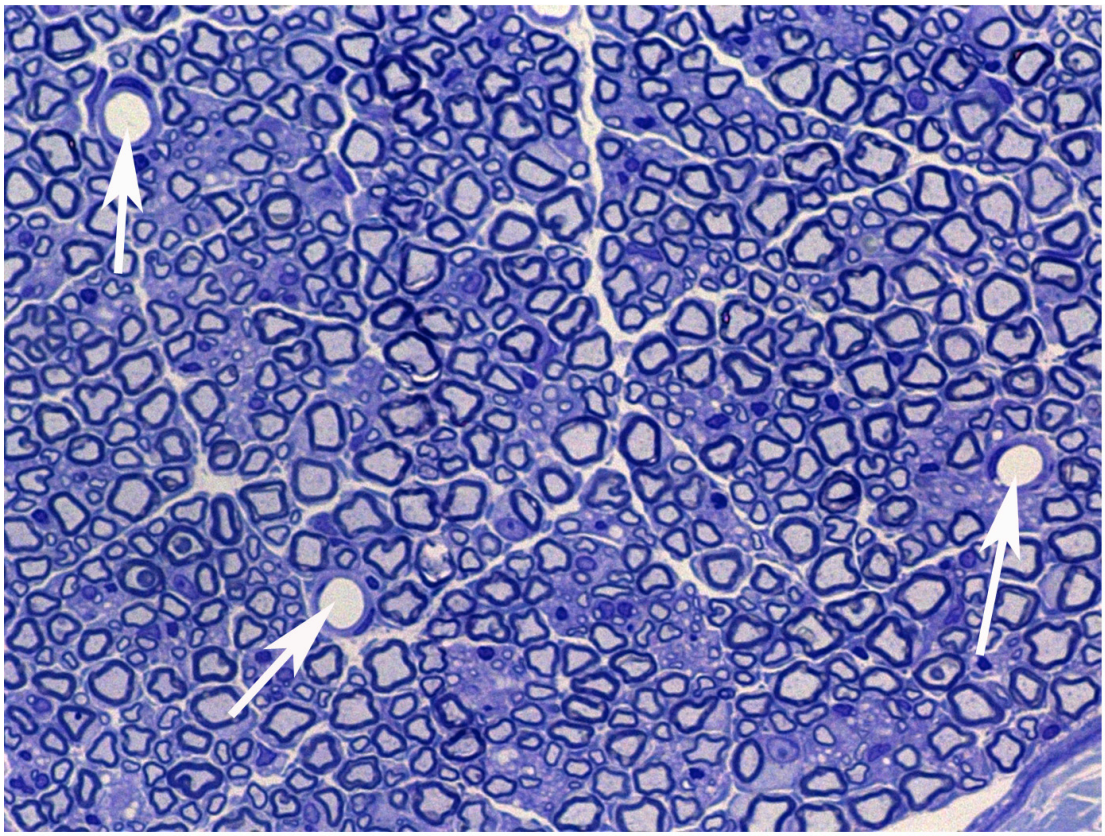

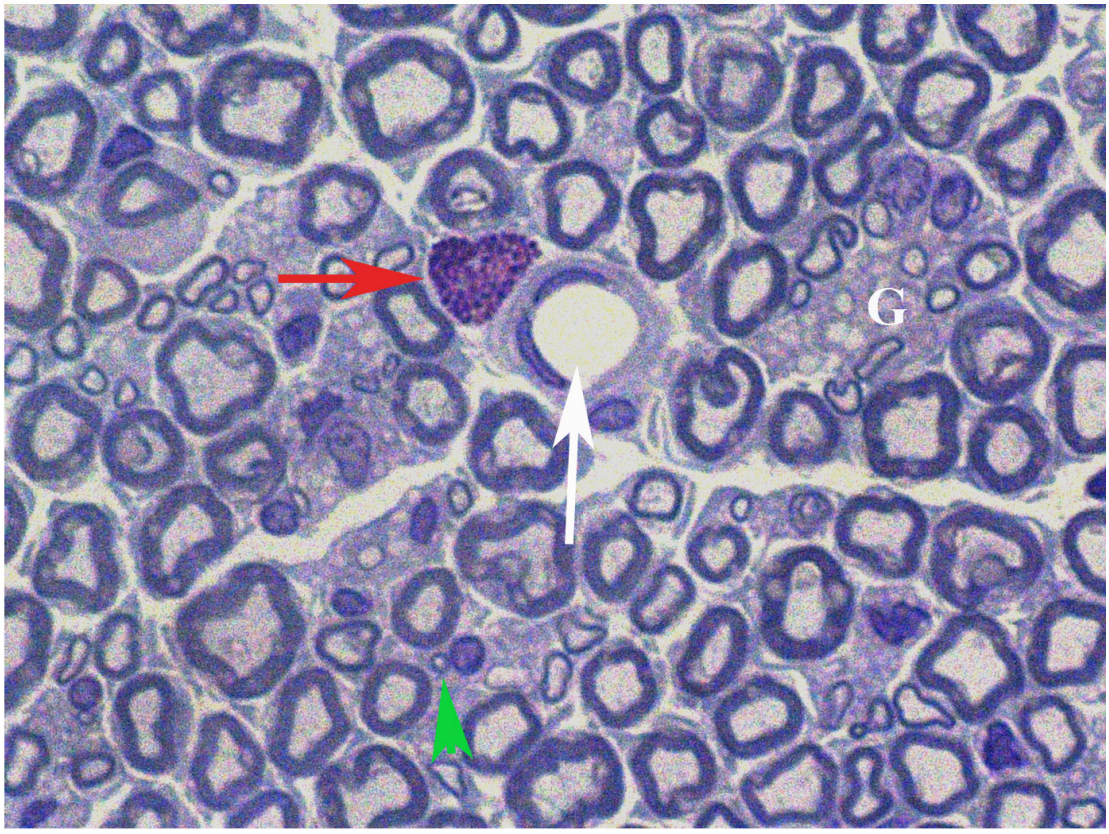

Figura 16: Sección transversal del nervio ciático. Se pueden observar los vasos sanguíneos dilatados (flechas blancas). En B se observa una FN con su CS (flecha verde), una célula cebada (flecha roja) y G: corresponde a un grupo de FN envueltas en una CS. Objetivo en A (40X) y B (100X).

- **NIVEL 1 : EN EL INICIO DE LA PRÓTESIS**

1. REGENERACIÓN 0

En los animales cuya prótesis se descelularizó con detergentes y los que no hubo regeneración nerviosa a este nivel no han entrado en la prótesis las fibras nerviosas (Fig. 17-A). Se ve que si han entrado células fagocíticas. Da la impresión que la matriz extracelular es sustituida por células, aunque no se ven los macrófagos típicos. Se ven posibles células de aspecto fibroblástico con largas prolongaciones. Se objetivan los restos de la prótesis y otras células de mayor tamaño que las fibroblastoides. Se observa una disposición circular de las células que recuerdan las unidades de regeneración (Fig. 17-A). En este nivel y en los más distales sólo existen los restos de las prótesis acelulares. En las prótesis descelularizadas con disolvente se observa una disposición parecida con restos de la matriz extracelular que no ha sido invadida por células ni por fibras nerviosas (Fig. 17-B)

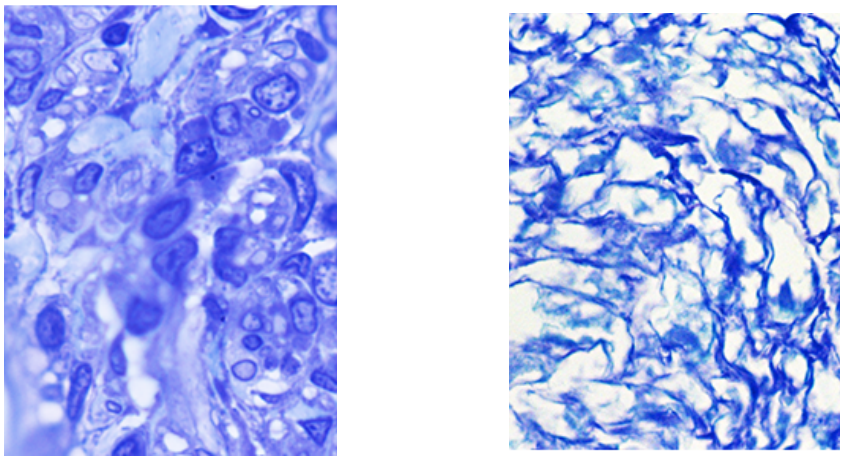

Figura 17: Sección transversal de la prótesis sin regeneración en el nivel 1. A. Prótesis descelularizada con detergentes. B. Prótesis descelularizada con disolvente. Obsérvese que la prótesis descelularizada con detergentes se halla en un estadio más avanzado de regeneración Objetivo (100X)

2. REGENERACIÓN 5

En los animales en los que la regeneración alcanzo unos 5 mm, en la zona más proximal (nivel 1) de las prótesis se ven numerosas fibras mielínicas de diferentes tamaños, aunque en general son pequeñas variando entre 2 a 4 micras las pequeñas y 10 a 20 micas las mayores. El grosor de la mielina puede alcanzar las 2 micras en las fibras más gruesas. No todas las zonas de una sección transversal se hallan en el mismo estadio de regeneración de tal manera que en las prótesis descelularizadas con detergentes hay zonas muy similares a las de disolvente (Fig. 18 A y B) y otras que pueden ser algo diferentes. En ambos tipos de prótesis acelulares hay zonas que muestran un menor grado de regeneración que oscilan entre unidades de regeneración con abundante material extracelular que proceda probablemente del implante descelularizado.

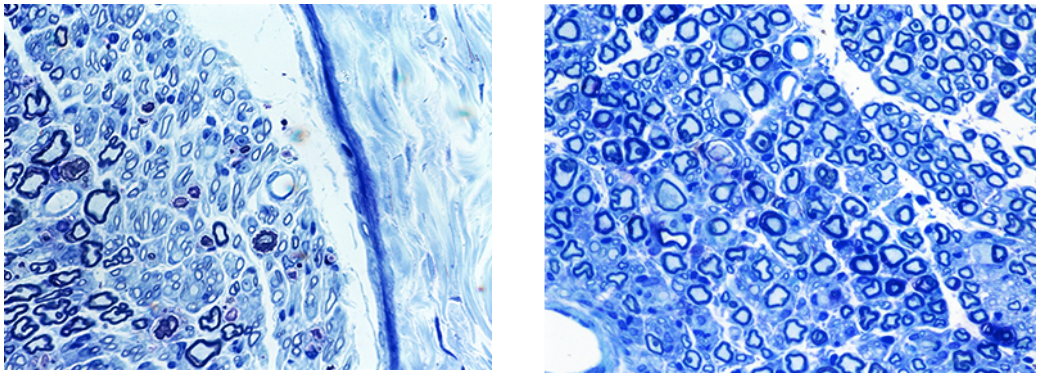

Figura 18: Sección transversal de la prótesis con regeneración 5 mm en el nivel 1. A. Descelularización con detergentes. B. Descelularización con disolvente. En A se distingue una mayor variabilidad del diámetro de las fibras mielínicas que en B. Objetivo (40X).

3. REGERENARICÍON 10

Cuando la regeneración nerviosa alcanza los 10 mm de avance, en el nivel 1 se puede apreciar en alguno de los animales que la regeneración nerviosa está bastante avanzada con abundantes fibras mielínicas de variable tamaño, algunas de ellas más grandes, tanto en las

prótesis con detergente (Fig. 19-A) como con disolvente (Fig. 19-B). Las fibras nerviosas se distinguen, en algunas zonas formando unidades de regeneración, con grupos de fibras englobados por una o más células de Schwann. En otras zonas estas unidades se han fusionado dando lugar a una textura más homogénea y más parecida al nervio normal. En algunas zonas se distinguen células gigantes multinucleadas que van fagocitando los restos de la prótesis. Esto es seguido después por la regeneración. El frente de regeneración no es una línea perpendicular a la marcha sino que se ve en ocasiones perpendicular a la otra.

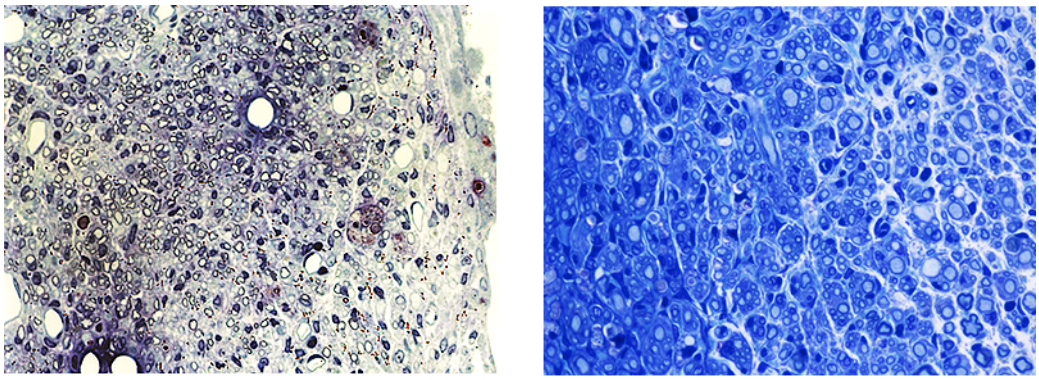

Figura 19: Sección transversal de la prótesis con regeneración 10 mm en el nivel 1. Descelularización con detergentes A y con disolvente B. Objetivo (40X)

4. REGENERACIÓN 15

Si la regeneración logró alcanzar los 15 mm, al comienzo del implante (nivel 1) podemos ver como las unidades de regeneración, han confluido perdiéndose sus límites y desarrollándose un sistema conjuntivo equivalente al perineuro (Figs. 20 A y B). En general parece ser que la descelularización con disolvente mantiene más tiempo las unidades de regeneración. Entre las unidades de regeneración se distinguen células de cuerpo aplanado y largas prolongaciones, probablemente precursoras de los fibroblastos endoneurales. El tamaño de las fibras nerviosas es bastante homogéneo, no suele pasar de más de 10 mm de diámetro. Hay mucho espacio que correspondería al endoneuro y relativamente pocas células endoneurales (Fig. 20-D) En algunas ocasiones a este nivel y con una regeneración a través de todo el implante, puede llegar a parecer casi un nervio normal, aunque sí tengan numerosas fibras pequeñas que se

consideran de regeneración. En algún animal donde la prótesis fue mixta (nervio acelular y tubo), se pudo observar en la zona de unión con el tubo que las células adoptan una morfología "cúbica baja" en vez de ser longitudinalmente aplanadas (Fig 27-C). Hacia el interior las células vuelven a ser aplanadas.

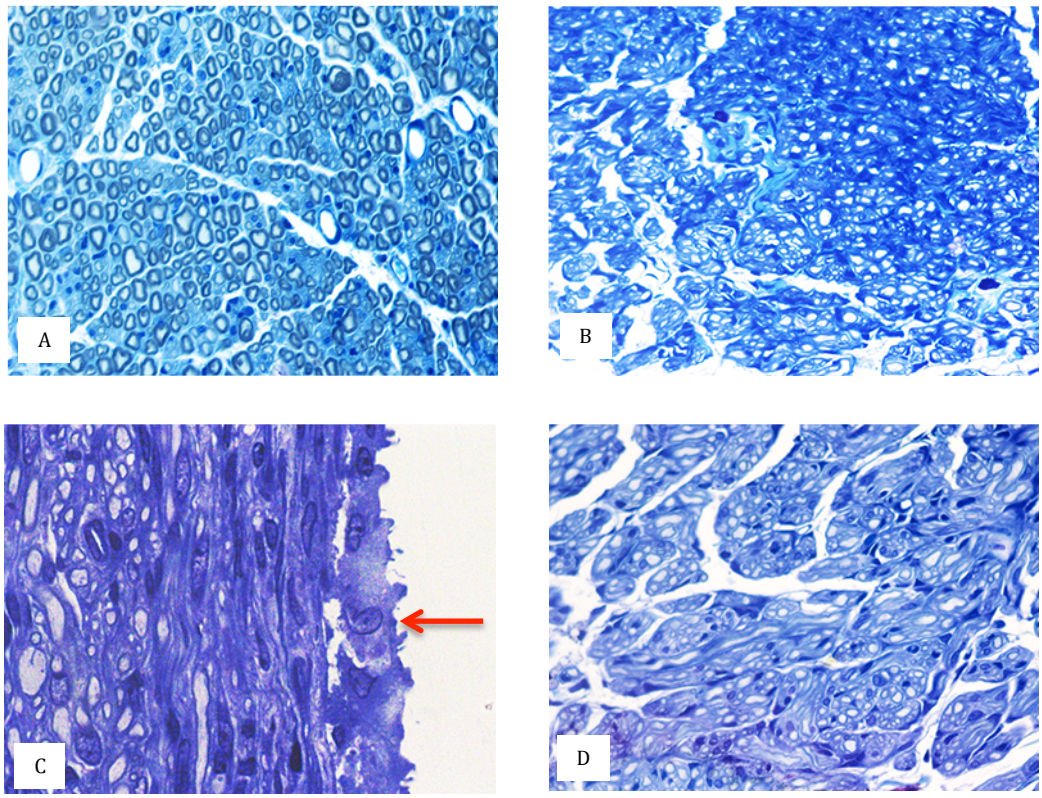

Figura 20: Sección transversal de la prótesis con regeneración 15 mm en el nivel 1. Descelularización con detergentes A y C. Descelularización con disolvente B y D. C: flecha indicando las células de morfología cúbica. Objetivo (40X) en A, B y D y objetivo de (100X) en C.

- **NIVEL 2: MITAD DE LA PRÓTESIS**

1. REGENERACIÓN 0

En los animales en los que la regeneración no se ha conseguido, en el nivel 2 ocurre lo mismo que en el nivel anterior, el 1. Se observa la matriz extracelular del implante sustituida por células redondeadas y por otras aplanadas y con largas prolongaciones con morfología de fibroblastos (Fig. 21-C). En este nivel hemos observado que las prótesis descelularizadas con disolvente muestran una clara fagocitosis de la matriz extracelular, observándose numerosas células de aspecto macrofágico e incluso células multinucleadas que parecen estas fagocitando la matriz extracelular implantada. En los espacios que quedan entre las células fagocíticas se distinguen largos y delgados filamentos citoplásmicos que pertenecen a células parecidas a fibroblastos (Fig. 21- D). Como es lógico, no se encuentran signos histológicos de regeneración nerviosa. En algún animal (Fig 21-A) se pudo objetivar el tubo perteneciente a la prótesis doblado, pudiendo ser la causa que impidiese el avance de las fibras nerviosas.

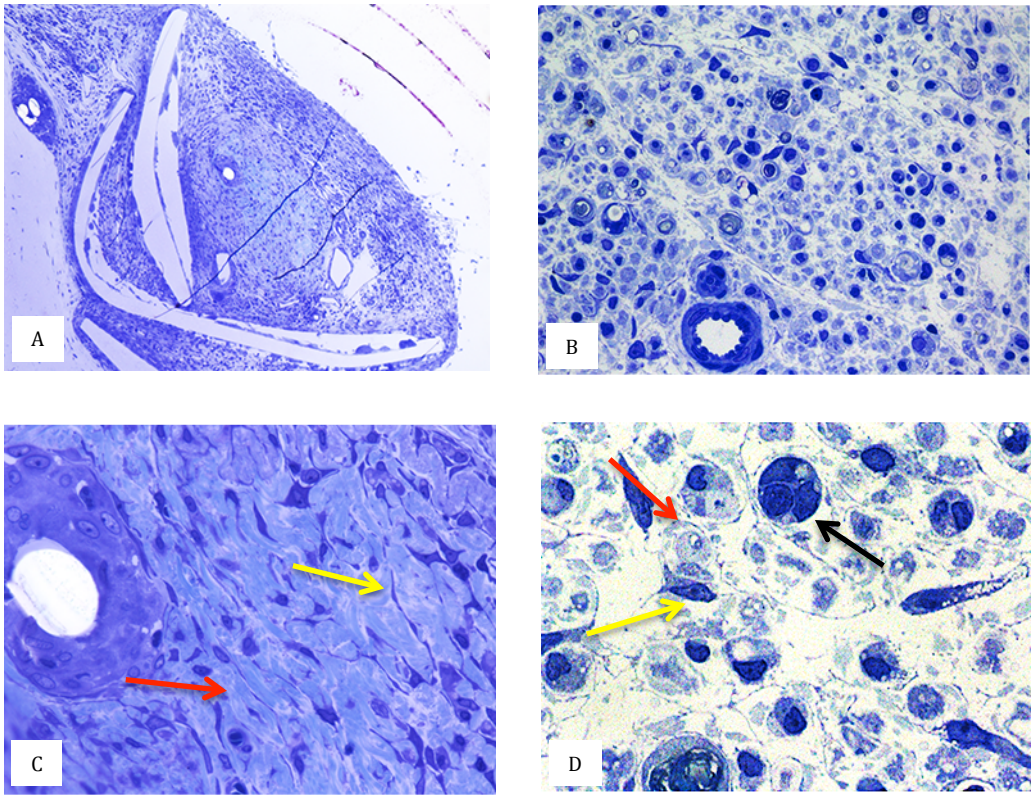

Figura 21: Sección transversal de la prótesis con regeneración 0 mm en el nivel 2. Descelularización en A y C con detergentes y en B y D con disolvente. La flecha roja indica los restos de matriz extracelular. La flecha amarilla señala a fibroblastos. La flecha negra señala una célula multinucleada.
Objetivo A (5X), B y C (40X), D (100X).

2. REGENERACIÓN 5:

Cuando la regeneración alcanzada fueron 5 mm, en este nivel 2 pueden apreciarse un cierto número de unidades de regeneración, generalmente pequeñas, como ocurre en el nivel anterior al inicio de la prótesis. Estas unidades de regeneración están constituidas por varias células de Schwann en disposición circular rodeando a algunas fibras nerviosas que, dependiendo del tamaño de la unidad y del estadio de evolución pueden ser una o dos o hasta ocho o diez. En estas zonas junto con las unidades de regeneración pequeñas se observan todavía células macrofágicas, matriz en vías de fagocitosis y células de estirpe fibroblástica con prolongaciones muy largas y muy delgadas. La vascularización es muy abundante (Fig. 22-A).

En las prótesis obtenidas con disolvente la imagen es similar, aunque, al menos en algunos casos, las unidades de regeneración muestran un mayor número de fibras nerviosas. Los restos de matriz están siendo fagocitados por células de núcleo y citoplasma redondeado u ovalado fácilmente distinguibles de las células de aspecto fibroblástico, también presentes en estas prótesis (Fig. 22-B).

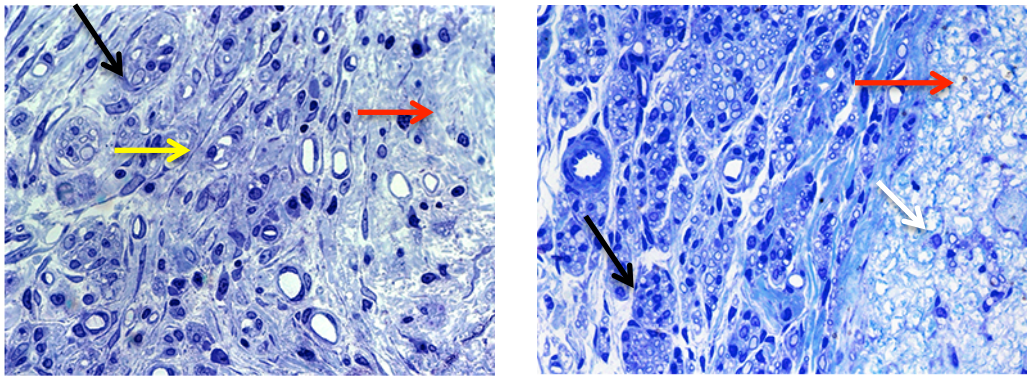

Figura 22: Sección transversal de la prótesis con regeneración 5 mm en el nivel 2. Descelularización en A con detergentes y en B con disolventes. La flecha roja indica los restos de matriz extracelular. La flecha amarilla señala a fibroblastos. La flecha negra señala una unidad de regeneración y la flecha blanca una célula fagocítica. Objetivo (40X).

3. REGENERACIÓN 10

Este nivel contiene tanto zonas de crecimiento axonal, con numerosas unidades de regeneración todavía poco organizadas, como en las zonas más distales áreas sin regeneración. En éstas áreas se distingue el material extracelular que constituye los restos de la prótesis. También se distingue como en el nivel anterior en la regeneración de 5 mm macrófagos y fibroblastos. Los macrófagos tienen escaso número de lisosomas secundarios dada la enorme cantidad de matriz extracelular que tienen que eliminar. (Fig. 23).

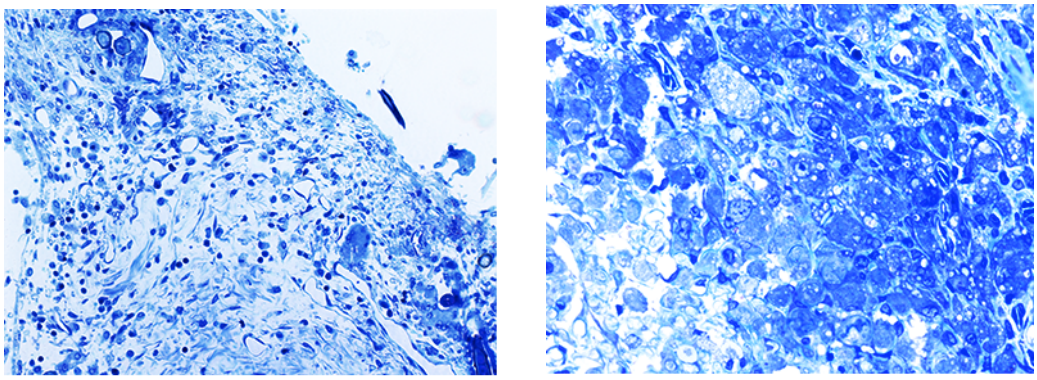

Figura 23: Sección transversal de la prótesis con regeneración 10 mm en el nivel 2. Descelularización en A con detergentes y en B con disolventes. Objetivo en A (20X) y en B (40X)

4. REGENERACIÓN 15

En los animales cuya regeneración fue de 15 mm en este nivel 2 en relación con los anteriormente descritos la modificación más importante consideramos que es la confluencia de las unidades de regeneración desapareciendo paulatinamente el espacio extracelular y la matriz que constituye la prótesis. Aumenta por lo tanto la proporción de fibras mielínicas que son de mayor diámetro y más abundantes. Además continúa organizándose el tejido conjuntivo del perineuro y endoneuro como ya ocurría en el nivel 1. En la región perineural es frecuente observar la asociación espacial de unidades de regeneración y adipocitos dando

incluso la impresión de que algunas fibras nerviosas se hallan entre la lámina basal y el adipocito (Fig 24 A y B).

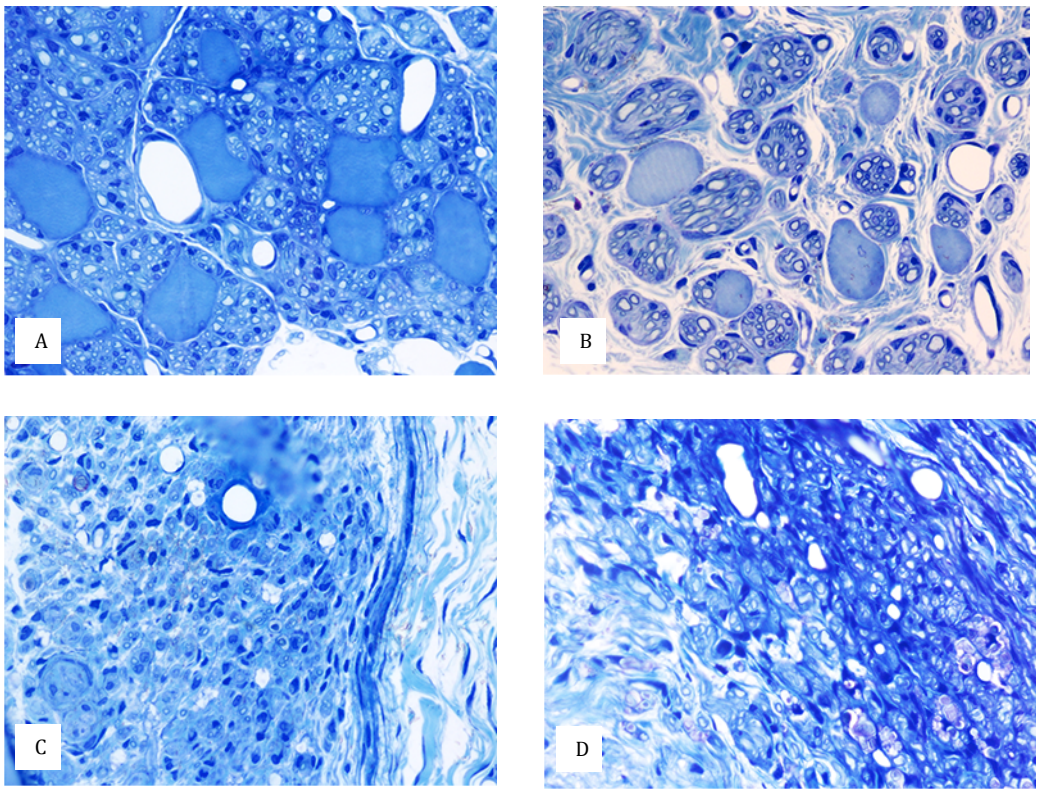

Figura 24: Sección transversal de la prótesis con regeneración 15 mm en el nivel 2. Descelularización en A y C con detergentes y en B y D con disolventes. Objetivo (40X).

- **NIVEL 3: FINAL DE LA PRÓTESIS**

1. REGENERACIÓN 0 Y 5

Se puede observar en el nivel 3, prácticamente lo mismo en el grupo de animales en los que no hubo regeneración como en el grupo en la que la regeneración fue de 5 mm. Además, es similar a lo descrito en el nivel 2 en el grupo en el que no hubo regeneración, pudiéndose observar la matriz extracelular del implante sustituida por células redondeadas y por otras aplanadas y con largas prolongaciones con morfología de fibroblastos. Como es esperable, en ningún animal de estos dos grupos hubo signos de regeneración nerviosa en este nivel, ya a final de la prótesis (Fig. 25).

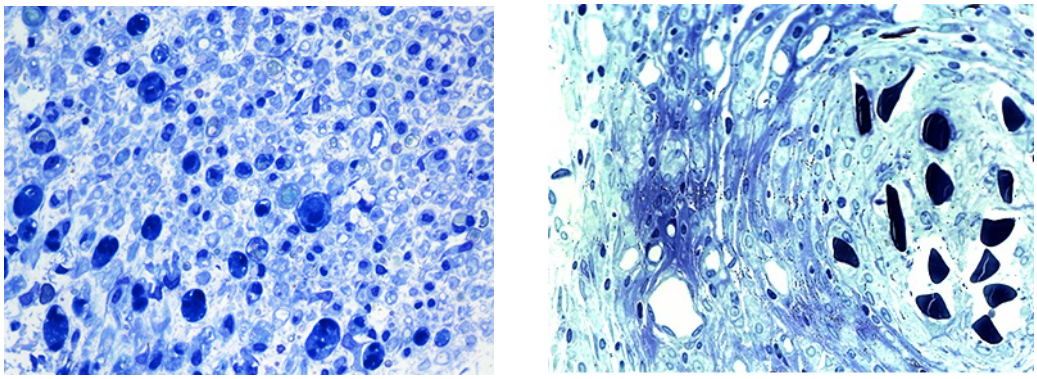

Figura 25: Sección transversal de la prótesis con regeneración 0 y 5 mm (respectivamente en A y B) en el nivel 3 . Descelularización en A con disolvente y en B con detergentes. En B se aprecian los diferentes filamentos del punto de sutura. Objetivo (40X).

2. REGENERACIÓN 10

En las preparaciones histológicas correspondientes a los roedores en los que la regeneración fue de 10 mm, se puede ver en este nivel 3 células fagocíticas que han eliminado ya la mayor parte de la matriz extracelular de la prótesis. Esto parece un paso previo a la colonización del

implante por parte de las unidades de regeneración, como anteriormente se ha mencionado. En otras zonas pueden persistir todavía restos de matriz extracelular (Fig. 26).

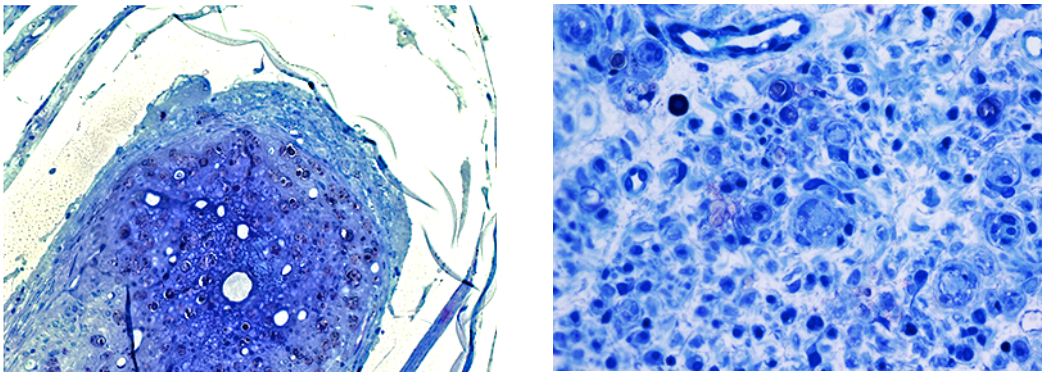

Figura 26: Sección transversal de la prótesis con regeneración 10 mm en el nivel 3 . Descelularización en A con detergentes y en B con disolvente. Objetivo en A (20X) y en B (40X).

3. REGENERACIÓN 15:

En los casos en los que la regeneración fue total a través de la prótesis, al final de la misma podemos ver mucha celularidad y fibras nerviosas abundantes. Se distinguen centros/núcleos de regeneración con escasa sustancia extracelular del implante y fibras mielínicas degeneradas. Las unidades de regeneración parecen haberse fusionado extendiéndose y homogeneizándose el endoneuro a la vez que éste se hace menos patente. Las fibras nerviosas son de tamaño pequeño y bastante regular. La vaina de mielina parece más gruesa que en el nivel anterior, nivel 2. En el endoneuro se distinguen algunas células cebadas que destacan por su citoplasma intensamente teñido (Fig. 27-B). Se observan entre los fascículos de fibras nerviosas recubiertos de células de Swchann algunos cuerpos degenerativos que pertenecen posiblemente a las fibras del cabo distal degeneradas (Fig. 27-C)

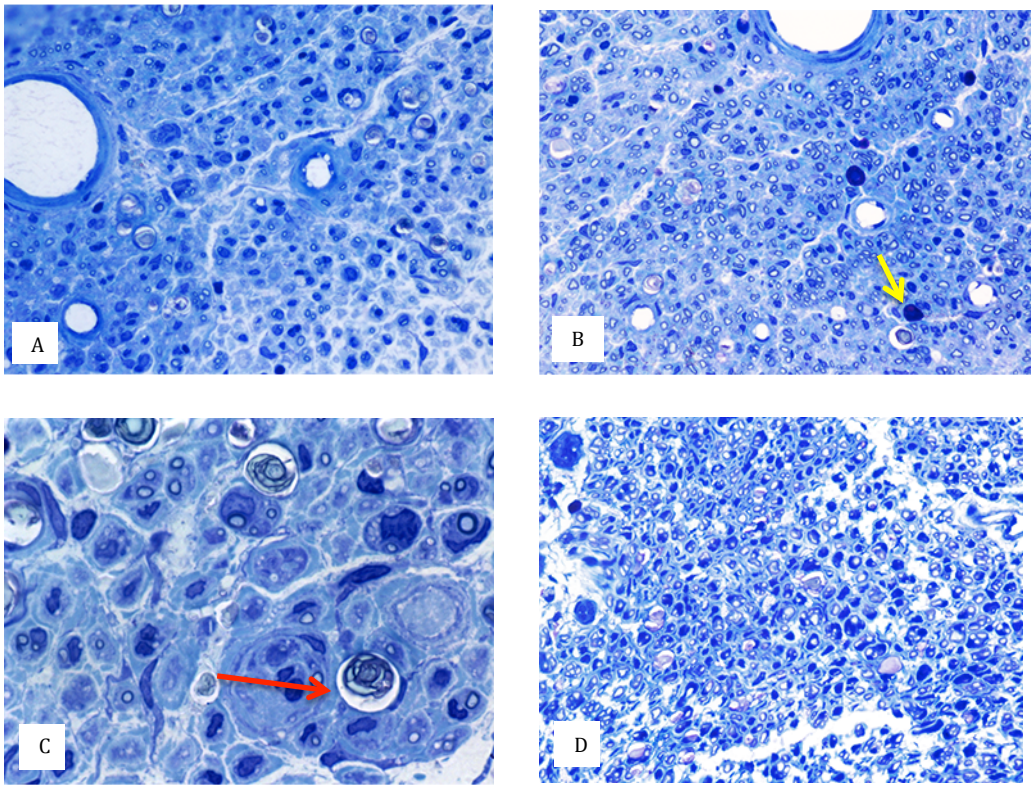

Figura 27: Sección transversal de la prótesis con regeneración 15 mm en el nivel 3 . Descelularización en A y C con detergentes y en B y D con disolvente. En B la flecha amarilla indica una célula cebada. En C la flecha roja señala a un cuerpo de degeneración. Objetivo en A, C y D (40X) y en B (100X).

4 ESTUDIO ULTRAESTRUCTURAL M. ELECTRÓNICO

Este estudio se ha hecho al inicio de la prótesis de un nervio descelularizado con deoxicolato y con un tubo de PLCG, en la que la regeneración alcanzada ha sido completa a través de la prótesis (Figs. 28 y 29: 1,2,3 y 4).

En esta región se distinguen varios estadios de regeneración que coexisten simultáneamente, de esta forma podemos distinguir regiones con amplios volúmenes de espacio extracelular con fibroblastos muy alargados, abundantes haces de colágeno, unidades de regeneración separadas entre sí y abundantes vasos sanguíneos (Figs. 1 y 2). En las unidades de regeneración pueden observarse, además de algunas fibras mielínicas, numerosas fibras amielínicas que no pueden verse con microscopía de luz. Las unidades de regeneración en las zonas de menor densidad suelen tener pocos núcleos de células de Schwann y pocas fibras mielínicas y amileínicas (Figs 2 y 3). No hemos encontrado una proporción clara entre el diámetro de la fibra y la vaina de mielina ya que hay fibras mielinicas grandes y pequeñas con un grosor similar en la vaina de mielina (Figs. 2 ,3 y 4). Cuando aumenta la densidad, es decir la cantidad de unidades de regeneración en una zona confluyen y se compactan formando una estructura similar al nervio normal. Desde este punto de vista, el elemento que parece ordenar el espacio extracelular es el fibroblasto alargado al que se le haya frecuentemente asociado a haces de fibras de colágeno (Fig. 1, 2 y 3)

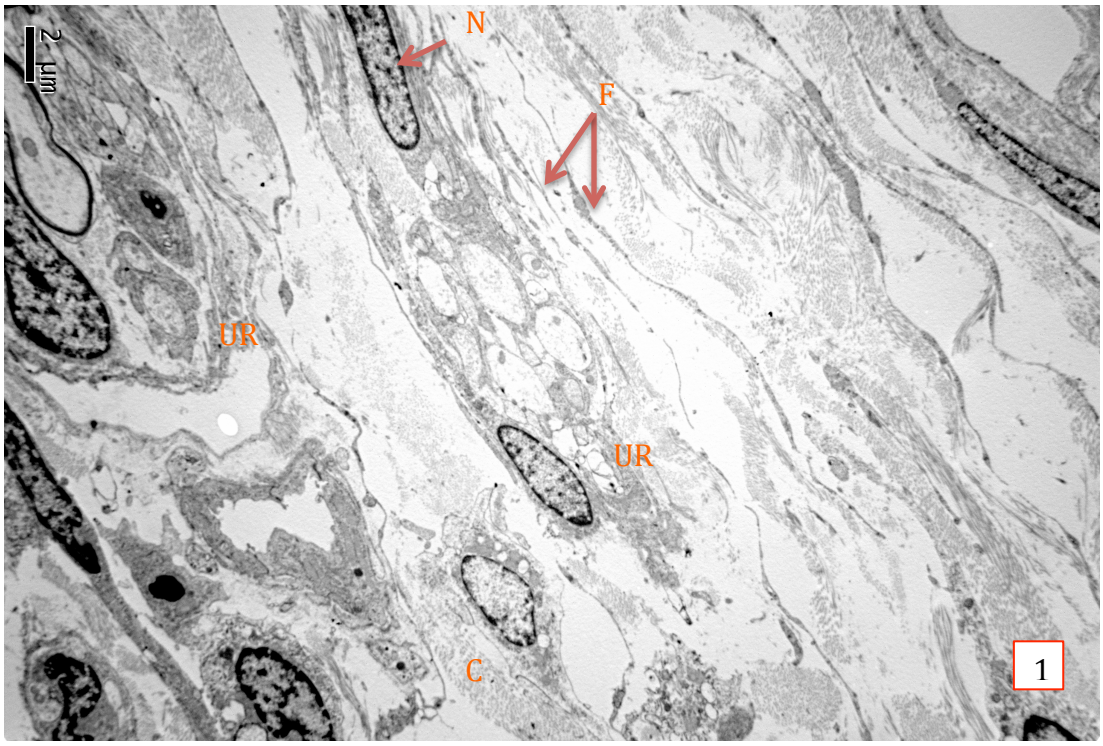

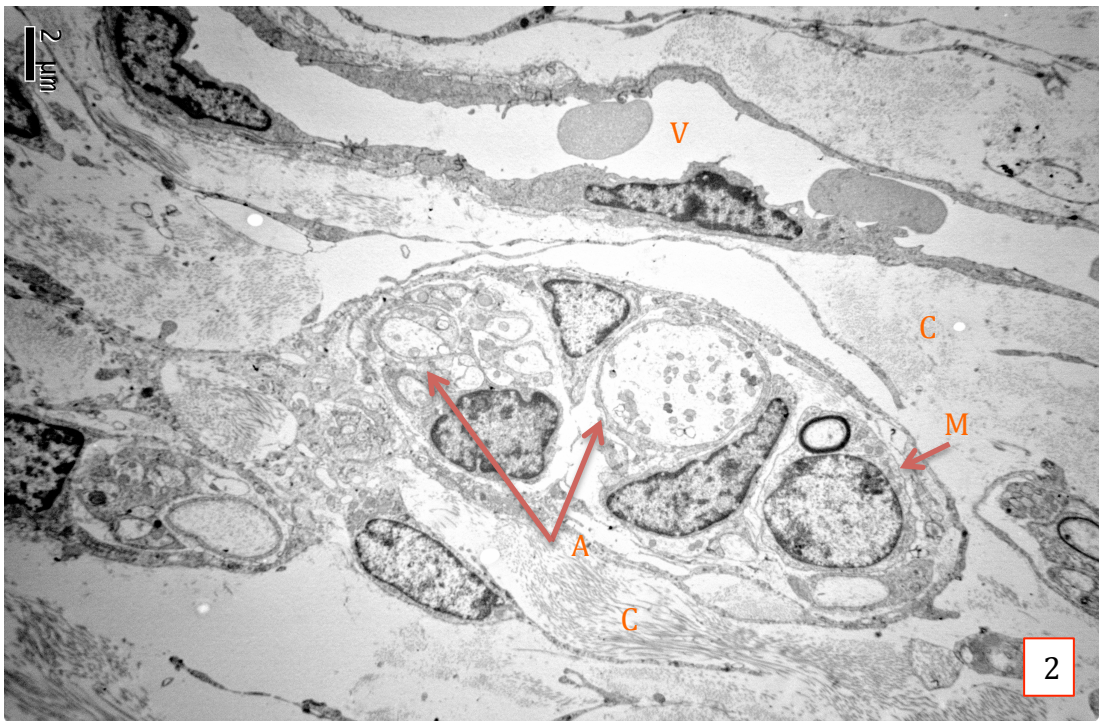

Figura 28: Imagenes ultraestructurales, en el comienzo de la prótesis de un implante descelularizada con deoxicolato y PLCG. La fotografía 1 se distingue un espacio extracelular amplio con células de aspecto fibroblástico muy alargadas (F) y unidades de regeneración separadas entre sí (UR). En las unidades de regeneración destacan los núcleos de las células de Schwann (N). También se distinguen numerosos haces de fibras de colágeno (C).
En la fotografía 2. Unidad de regeneración en un estadio de poca confluencia. En su interior se haya varios núcleos de células de Schwann y numerosas fibras amielínicas (A.) Rodeado de citoplasma de célulsa de Schwann. Se distingue lo que parece ser una pequeña fibra mielínica (M). En el espacio extracelular hay grandes cantidades de haces de fibras de colágeno (C). Vaso sanguíneo (V).

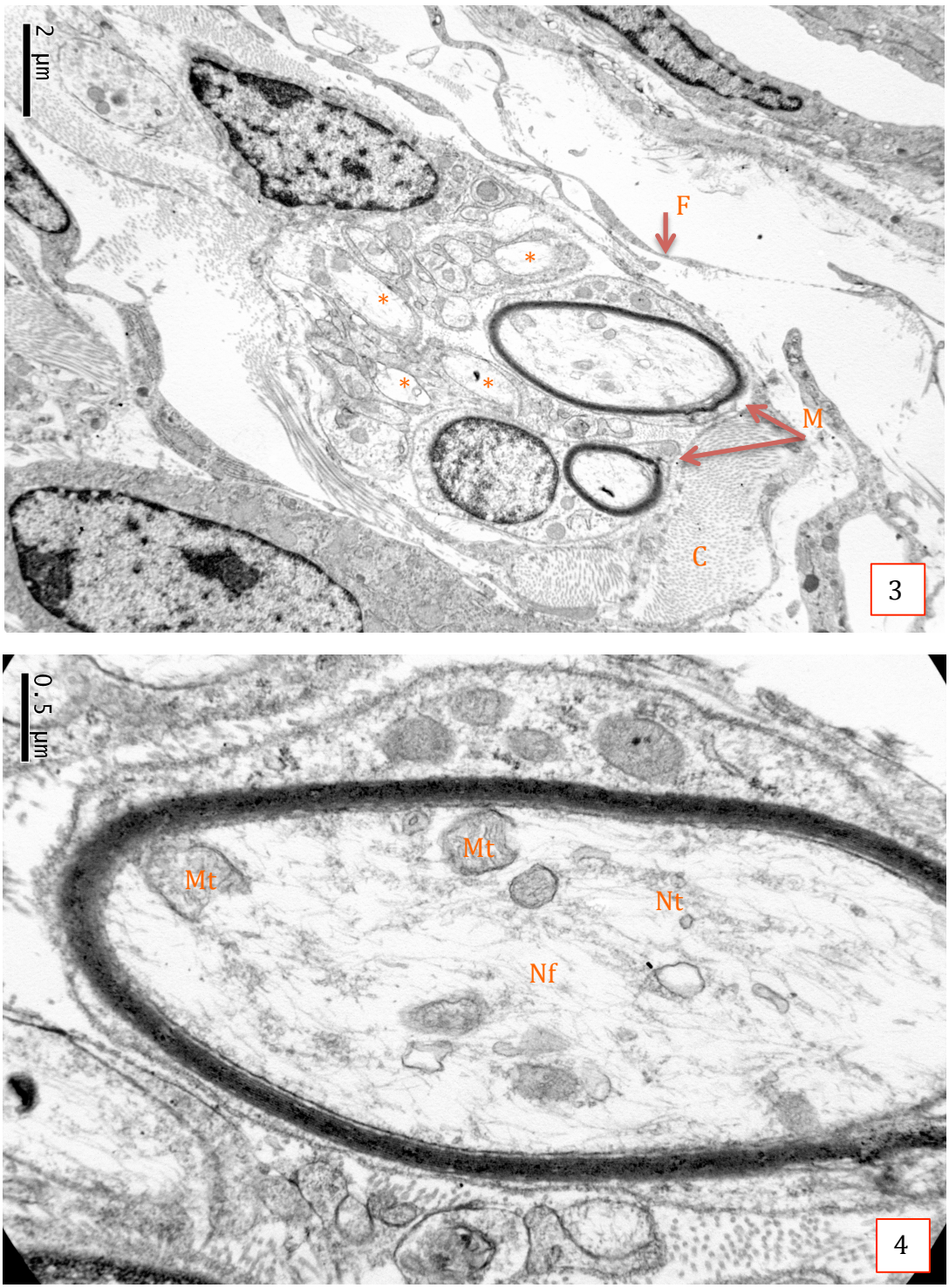

Figura 29: Imagenes ultraestructurales, en el comienzo de la prótesis de un implante descelularizada con deoxicolato y PLCG. La fotografía 3 muestra una unidad de regeneración con numerosas fibras amielínicas (asterisco) todas ellas rodadas por una célula de Schwann. Se distinguen dos fibras mielínicas de diferente tamaño. En el espacio extracelular se hayan gruesos haces de fibras de colágeno y fibroblastos de citoplasma extraordinariamente alargado. fotografía 4. Detalle de una de las fibras nerviosa mielínicas. Su membrana plasmática se haya en contacto en varias zonas con fibras de colágeno. En su interior se distinguen mitocondrias (Mt), neurofilamentos (Nf) y neurotubulos (Nt).

5. ANÁLISIS ESTADÍSTICO DE LOS RESULTADOS

• COMPARACIÓN ENTRE LOS CIRUJANOS

Uno de los puntos que hemos considerado es la posible influencia de la habilidad de los cirujanos en la calidad de los resultados. Es evidente que la habilidad puede ser un factor determinante. Como reflejo de la calidad de los resultados de la reparación de la neurectomía y el injerto de la prótesis hemos considerado 3 parámetros: si hay o no hay regeneración, la longitud de la regeneración dentro de la prótesis y la velocidad de regeneración que hemos calculado en mm/semana (Tablas 10 y 11).

1. SI HAY O NO HAY REGENERACIÓN

El cirujano 1 obtuvo 13 ratas con regeneración nerviosa y 7 sin ella por lo que el porcentaje de éxito fue del 65%, mientras que el cirujano 2 obtuvo regeneración en 8 ratas y no regeneración en 11, lo que significa un 42,1% de éxito. No se encontraron diferencias estadísticamente significativas ni con el test chi-cuadrado (χ^2) ni con el test exacto de Fisher

2. LONGITUD DE LA REGENERACIÓN DENTRO DE LA PRÓTESIS

La longitud media de regeneración también fue mejor con el cirujano 1 (media 6,4 mm ±6,15mm desviación típica) que con el cirujano 2 (media 4,05mm ± 5.57mm desviación típica). No aparecieron diferencias estadísticamente significativas entre cirujanos ni con la t de Student ni con el test de Wilcoxon.

3. VELOCIDAD DE REGENERACIÓN

Este parámetro nos parece el más preciso porque la supervivencia de los animales ha variado entre 2 y 6 semanas y al introducir el tiempo de supervivencia como cociente se contabiliza la duración de la regeneración. Los animales del cirujano 1 mostraron una velocidad media de regeneración de 1,69 mm por semana y los del cirujano 2 una media de 1,29 mm por semana. Al analizar estos datos estadísticamente, no aparecieron diferencias

estadísticamente significativas entre cirujanos ni con la t de Student ni con el test de Wilcoxon.

Nº RATA	REG.	LONG. REG.	VELOC. REG.
18	SI	12	4
19	SI	12	4
27	SI	7	1,17
28	SI	15	2,5
30	NO	0	0
31	SI	15	2,5
16	SI	7	2,3
26	SI	15	2,5
29	SI	12	4
24	NO	0	0
32	SI	7	2,3
33	SI	7	2,3
34	SI	1	0,33
35	SI	3	1
36	NO	0	0
38	NO	0	0
17	NO	0	0
22	SI	15	5
23	NO	0	0
25	NO	0	0

Tabla 10: Resultados obtenidos por el cirujano 1. Se muestra si hay o no regeneración, la longitud media de regeneración alcanzada (mm) y la velocidad media de regeneración (mm/semana) en cada animal intervenido.

RATA Nº	REG.	LONG. REG.	VELOCID. REG.
20	Si	5	1,66
13	NO	0	0
1	NO	0	0
2	SI	15	5
3	NO	0	0
4	NO	0	0
5	NO	0	0
6	SI	5	1,66
7	NO	0	0
8	NO	0	0
9	NO	0	0
10	NO	0	0
11	SI	10	3,33
12	SI	10	3,33
14	NO	0	0
15	SI	15	3
37	NO	0	0
39	SI	12	3
21	SI	5	1,66

Tabla 11: Resultados obtenidos por el cirujano 2. Se muestra si hay o no regeneración, la longitud media de regeneración alcanzada (mm) y la velocidad media de regeneración (mm/semana) en cada animal intervenido.

- **COMPARACIÓN DE LAS PRÓTESIS ACELULARES**

Uno de los objetivos que nos habíamos planteado era comparar los resultados con los dos tipos de prótesis acelular utilizadas. Prótesis descelularizadas con detergentes y prótesis descelularizadas con disolvente. Los resultados que hemos obtenido con el grupo con el que utilizamos detergentes fue una regeneración del 44,44%, mientras que en el grupo que

utilizamos disolvente regeneraron el 61,9%, aunque estas diferencias no aparecieron como estadísticamente significativas ni con el test chi-cuadrado (χ^2) ni con el test exacto de Fisher.
La longitud media muestra que el disolvente permite una regeneración mayor que los detergentes, 6±6,16mm y 4,38±5,67 mm respectivamente.
La velocidad media es igualmente superior en lo animales implantados con prótesis de disolvente, 1,65±1,70 mm/semana; que los animales cuya prótesis se obtuvo con detergentes, 1,32±1,76 mm/semana. No aparecieron diferencias estadísticamente significativas en la comparación de las prótesis acelulares (ni con la t de Student ni con el test de Wilcoxon).

	DETERGENTE	DISOLVENTE
REGENERACIÓN	8	13
NO REGENERACIÓN	10	8
% REGENERACIÓN	44,44	61,9
LONGITUD MEDIA	4,38	6
VELOCIDAD MEDIA	1,32	1,65

Tabla 12: Resultados obtenidos con los implantes acelulares según los diferentes protocolos de descelularización (disolvente y detergentes). Regeneración (%), Longitud media (mm) y velocidad media (mm/semana) de regeneración.

- **COMPARACIÓN DE LAS PRÓTESIS TUBULARES**

En nuestro estudio hemos utilizado dos materiales diferentes para fabricar nuestras prótesis mixtas. Nos hemos planteado valorar si hay diferencias entre ambos tipos de prótesis tubulares, las fabricadas con ε-caprolactona y las que se empleó para su elaboración poli-láctico-co-glicólico.
El porcentaje de regeneración que se alcanzó entre los tubos guía de ε-caprolactona fue de 33%. En el caso de los tubos de poli-láctico-co-glicólico la regeneración fue de un 50%.

Estas diferencias no son estadísticamente significativas ni con el test de Chi cuadrado (χ^2) ni con el test exacto de Fisher.

La longitud media de regeneración fue de 3,33±5,36 mm en el grupo de animales con prótesis tubular de ε-caprolactona. En el grupo de los de tubo de poli-láctico-co-glicólico la longitud media de regeneración fue de 4,06±5,55 mm. Parece que las prótesis realizadas con poli-láctico-co-glicólico obtienen un mejor resultado regenerativo que las de ε-caprolactona, aunque las diferencias no aparecieron como estadísticamente significativas ni con la t de Student ni con el test de Wilcoxon.

	ε-CAPROLACTONA	POLI-LÁCTICO-CO-GLICÓLICO
REGENERACIÓN	4	8
NO REGENERACIÓN	8	8
%REGENERACIÓN	33	50
LONGITUD MEDIA	3,33	4,06

Tabla 13: Resultados obtenidos con los dos implantes tubulares (ε-caprolactona y poli-láctico-co-glicólico) utilizados en el estudio. Regeneración (%), Longitud media (mm) y velocidad media (mm/semana) de regeneración.

Dentro de cada prótesis tubular se introdujo un fragmento de nervio acelular. En unos tubos se colocaron nervios descelularizados con disolvente y otras con detergentes. Se analizaron los resultados obtenidos para valorar si influye el material colocado dentro de la prótesis tubular en la regeneración nerviosa.

De entre las prótesis de ε-caprolactona se obtuvo una regeneración de 33% cuando se utilizó nervio acelular de disolvente y un 33% cuando se utilizó el de detergentes. La longitud media de regeneración alcanzada fue de 5 mm y de 2,77 mm respectivamente.

Cuando las prótesis implantadas fueron de poli-láctico-co-glicólico, la tasa de regeneración fue de 54% cuando se empleó nervio de disolvente y de 40% cuando se utilizó nervio

descelularizado con detergentes. La longitud media de regeneración fue de 4,01 mm y 4 mm respectivamente.

Los resultados indican que se obtiene una leve mejoría en la regeneración nerviosa cuando las prótesis mixtas se realizaron introduciendo en su interior segmentos de nervio acelular obtenido mediante el método de disolvente. Sin embargo, no se encontraron diferencias estadísticamente significativas en ninguno de los casos utilizando el test chi-cuadrado (χ^2) o el test exacto de Fisher para la comparación cualitativa ni con la t de Student o el test de Wilcoxon para la numérica.

	ε-CPL DIS.	ε-CPL DET.	PLCG DIS.	PLCG DET.
REGENERACIÓN	1	3	6	2
NO REGENERACIÓN	2	6	5	3
% REGENERACIÓN	33	33	54	40
LONGITUD MEDIA	5	2,77	4,09	4

Tabla 14: Resultados obtenidos con los dos implantes tubulares (ε-caprolactona y poli-láctico-co-glicólico) comparando el tipo de fragmento de nervio descelularizado (disolvente y detergentes) introducido en la luz del tubo. Regeneración (%), Longitud media de regeneración (mm).

- **COMPARACIÓN DE LAS PRÓTESIS ACELULARES CON LAS TUBULARES (SUTURA DIRECTA -TUBULIZACIÓN)**

Para estudiar si existen diferencias significativas entre la colocación del implante mediante sutura cabo a cabo (neurorrafia) o mediante un tubo de polímero biocompatible (tubulización) con pololáctico-co- glicólico o ε-caprolactona hemos considerado que no había diferencias significativas entre ambos cirujanos y hemos agrupado los resultados de los dos cirujanos, estudiado como única variable que tengan o no tubos. De esta forma se obtuvo regeneración tras sutura directa de la prótesis en 9 animales y no se obtuvo en 2, con

un porcentaje de regeneración de 81,8%. Estas diferencias aparecieron como estadísticamente significativas utilizando el test exacto de Fisher p=0.04

Además, hemos calculado la longitud media de regeneración, es decir, la suma de las longitudes que regeneraron los nervios ciáticos de cada rata dividida por el número de animales. En el grupo de sutura directa la longitud media de regeneración fue de 9,1 mm. En los animales cuya prótesis fue fijada por entubulación la regeneración se observó en 12 mientras que en 4 de ellos no hubo regeneración, presentando por tanto un porcentaje de regeneración de 42,85%. La longitud media alcanzada en este grupo fue de 3,75 mm. Aparecieron diferencias estadísticamente significativas con el test de Wilcoxon (p=0.04) .

Estos resultados muestran que el método de sutura, en estas condiciones experimentales produce mucho mejor rendimiento que la entubulación con polímeros biocompatibles.

	SUTURA	TUBO
REGENERACIÓN	9	12
NO REGENERACIÓN	2	16
% REGENERACIÓN	81,8	42,85
LONGITUD MEDIA	9,1	3,75

Tabla 15: Resultados obtenidos comparando la técnica de sutura directa frente a la tubulización. Regeneración (%), Longitud media de regeneración (mm).

DISCUSIÓN

1. IMPORTANCIA DE LA REGENERACIÓN NERVIOSA
2. DIFERENCIAS ENTRE CIRUJANOS
3. DIFERENCIAS ENTRE LAS PRÓTESIS ACELULARES
4. DIFERENCIAS ENTRE LAS PRÓTESIS TUBULARES
5. DIFERENCIAS ENTRE LOS DOS TIPOS DE PRÓTESIS
6. INFLUENCIA DEL SUBTIPO DE NERVIO IMPLANTADO
7. RESULTADOS FUNCIONALES ALCANZADOS
8. VALORACIÓN HISTOLÓGICA

1. IMPORTANCIA DE LA REGENERACIÓN NERVIOSA

Aunque se conoce la capacidad de los nervios periféricos para regenerar y reinervar el órgano diana después de una lesión en un nervio, la recuperación clínica es a menudo incompleta en los pacientes con tales heridas. El éxito en la regeneración nerviosa con recuperación funcional favorable, conlleva superar varios obstáculos como son: la limitada tasa de regeneración, las largas distancias de regeneración hasta los órganos diana, el dirigir mal los componentes nerviosos sensitivos y motores en la regeneración y los cambios desfavorables progresivos en el cabo distal denervado. Estos cambios a nivel neuronal y nervioso, añadidos a la atrofia muscular o a las contracturas articulares contribuyen a un pronóstico funcional pobre (Khuong, Midha 2013).

Las heridas de nervios periféricos son de una significación importante debido a que impiden la recuperación de la funcionalidad orgánica y la incorporación laboral, dado que el grupo de población con mayor incidencia de estas lesiones esta comprendido en la edad laboral más productiva (Ciaramitaro et al. 2010), lo que produce pérdidas económicas relacionadas con el tiempo de recuperación e incluso derivadas de incapacidades permanentes (Castillo-Galvan et al. 2014).

Las heridas en nervios periféricos se contabilizan en USA alrededor de unas 500.000 nuevos pacientes al año (Spencer 2006). En este país, las heridas de nervio periférico supone una restricción de la actividad de 8,5 millones de días y casi 5 millones días de ocupación de cama por incapacidad al año.

No todas las lesiones se solucionan de forma quirúrgica. Principalmente depende del grado de la lesión nerviosa. Los grados de neuroapraxia y axonotmesis poseen potencial para recuperarse y la mayor parte no requieren intervención quirúrgica para su reparación. La neurotmesis es el grado de lesión que si necesita reparación quirúrgica para su recuperación (Campbell 2008, Myckatyn, Mackinnon 2003).

Los procesos de reparación nerviosa periférica que en USA se realizan varía según los diferentes autores, oscilando entre unos 50.000 y 200.000 anualmente (Kehoe et al. 2012, Castillo-Galvan et al. 2014). El procedimiento de reparación quirúrgica nerviosa puede tener un coste de entre 15.000 y los 60.000 dólares americanos (incluyendo anestesia y estancia hospitalaria). Con un coste total anual de 7.000 millones de dólares (Liao et al. 2013).

Un tubo de guía puede costar entre los 700-1000 dólares (Spencer 2006).

En la Unión Europea, las lesiones nerviosas suponen más de 300.000 casos al año, conllevando una serie de discapacidades importantes, incluso la incapacidad motora del paciente, además de un elevado coste socio-sanitario.

Cuando se diagnostica una lesión nerviosa periférica, si el paciente no es visto por un médico-cirujano especialista en nervio, a menudo tienen un actitud de abordaje de "esperar evolución" de la herida nerviosa hasta que en un 70% de los casos curan por si mismas. La actitud de los especialistas en nervios es esperar 6 meses antes de hacer cirugía sobre ese nervio, para ver si en ese periodo hay recuperación espontánea. En algunos casos si se decide hacer cirugía después de esos 6 meses va a ser inútil (Spencer 2006). Una de las razones por las que hay tan poco conocimiento dentro de la comunidad médica sobre el tratamiento de las lesiones nerviosas periféricas puede ser debido a que estas lesiones no se encuadran dentro de alguna disciplina médica concreta. Los especialistas que se dedican a la cirugía del nervio periférico pueden ser cirujanos plásticos, neurocirujanos o traumatólogos.

El acceso a estos tratamientos por especialistas en nervio es muy restringido. En USA se realiza en muy pocos centros médicos, sólo un puñado de cirujanos en todo el país realiza las técnicas quirúrgicas más sofisticadas. Es por ello que la mayoría de estos pacientes con lesiones en nervios periféricos no tienen un tratamiento adecuado o incluso no tienen ningún tratamiento. En el hospital Bames-Jewish en St. Louis, Missouri, la doctora Susan Mackinnon (cirujano plástico en la Universidad de medicina de Washington) y su equipo realizan alrededor de unas 500 intervenciones de este tipo al año.

Incluso los pacientes que tienen acceso al tratamiento quirúrgico no se puede garantizar la recuperación funcional del miembro lesionado. En las intervenciones quirúrgicas nerviosas que han tenido éxito, se restaura la función del miembro lesionado entre un 50-70% y un 80-90%. Aunque la recuperación funcional no sea total, es decir, sea parcial, la cantidad de recuperación lograda puede cambiar de forma significativa la vida del paciente. Entre un 20 y un 30% de los pacientes no experimenta ninguna mejora significativa después de la cirugía (Spencer 2006).

A pesar de las mejoras en la técnica neuroquirúrgica e incluso con el desarrollo de la microcirugía, la reparación nerviosa sigue siendo un desafío para los cirujanos y continúa teniendo unos resultados clínicos subóptimos (Griffin, M.F. Malahias, M. Hindocha, S. Khan, W.S. 2014). Investigaciones recientes nos han ayudado a entender las limitaciones de la

cirugía en la reparación de las lesiones de los nervios periféricos. En ocasiones, la decisión de realizar la intervención quirúrgica se toma varios meses después de producirse la herida, cuando esta no termina de curarse. La velocidad media de crecimiento axonal es de 1-2/3 mm/día, por eso da tiempo a que decaiga la producción de factores neurotróficos en el segmento distal del nervio lesionado, impidiendo la regeneración rápida (Eggers et al. 2010, Hoke et al. 2006). Un factor importante que afecta a la reparación nerviosa es que el cabo proximal del nervio lesionado necesita atravesar el lugar donde los dos extremos (proximal y distal) coaptan. Esto ocurre de forma aleatoria, en ocasiones el axón puede fallar en alcanzar el cabo distal no llegando a producirse la regeneración a su través (McDonald et al. 2006). Otro desafío para obtener la adecuada reparación es la falta de alineación o enfrentamiento de los axones motores y sensitivos. Según Madison et al (Madison et al. 1999a) si los axones motores entran por equivocación en un órgano diana sensitivo, estos axones son "podados" en un proceso llamado reinervación motora preferencial. Si surgen axones musculares como alternativa hacia otros músculos, puede resultar en una inervación al azar de músculos inapropiados (Ijkema-Paassen et al. 2002). Además de lo arriba señalado, después de un periodo de inactividad, los órganos diana musculares que los nervios están intentando reinervar, han seguido un proceso de atrofia inducido por la denervación, conllevando un resultado clínico adverso (Eggers et al. 2010).

2. DIFERENCIAS ENTRE LOS CIRUJANOS

Parece que influye la destreza del cirujano porque alcanza mayor porcentaje de regeneración el cirujano 1 (65%) que en el 2 (42,1%). Lo mismo ocurre si comparamos la longitud media (6,4mm y 4,05mm respectivamente) y la velocidad media de regeneración (1,69 mm/semana y 1,29mm/semana respectivamente). Sin embargo no hay diferencias estadísticamente significativas con ninguno de los test aplicados.

Hay que considerar que utilizamos diferentes tipos de cirugía para implantar la prótesis, por esta razón si se considera por tipos de operación, por ejemplo la sutura término-terminal ha resultado más eficaz que la sutura mediante tubulización. Como el cirujano 1 ha realizado más implantes con sutura directa, puede que la dificultad quirúrgica sea la causa de las diferencias encontradas.

Existen estudios en los que se demuestra que mejora el pronóstico del nervio intervenido en cuanto aumenta la experiencia del cirujano (Moffat et al. 2014). En el estudio de Moffat el at., comparan diferentes factores que pueden afectar al pronóstico del nervio facial en la cirugía del schwannoma vestibular. Entre los factores que influyen en el pronóstico de dicho nervio está la experiencia del equipo quirúrgico, siendo la curva de aprendizaje de esa cirugía concreta más empinada en los primeros 50 pacientes intervenidos. En un futuro, la curva de aprendizaje quirúrgico podría minimizarse si se solapan trabajando un cirujano con experiencia junto con otro que no la tenga hasta que alcancen las habilidades necesarias para realizar las intervenciones solo. (Moffat et al. 1996). En la actualidad existen recursos educativos *on line* que emergen como modos de enseñanza efectivos con particular relevancia para la educación quirúrgica (e-Learning) (Jayakumar et al. 2015, Jayakumar, Vedage 2014).

3. DIFERENCIAS ENTRE LAS PRÓTESIS ACELULARES

La técnica quirúrgica de reparación nerviosa más frecuentemente utilizada es la sutura primaria "end to end" o termino-terminal (Griffin, M.F. Malahias, M. Hindocha, S. Khan, W.S. 2014). Este método de reparación nerviosa continúa siendo el tratamiento actual idóneo cuando los cabos distal y proximal del nervio lesionado pueden ser afrontados sin tensión en el lugar donde se produjo la herida.

En bastantes ocasiones, en las lesiones de los nervios los cabos proximal y distal están separados, bien por pérdida traumática de tejido nervioso, por una cirugía necesaria (desbridamientos) o por la retracción de los cabos del nervio seccionado (Matsuyama et al. 2000). En estos casos, los injertos nerviosos autólogos siguen siendo el "gold standard" en el campo de la reparación quirúrgica de heridas de nervios periféricos cuando no es posible realizar una reparación directa. Los buenos resultados regenerativos se deben principalmente a la composición estructural y biológica que es muy similar a el nervio que va a ser reparado (Jiang et al. 2010, Lee, Wolfe 2000, Lundborg 2000). El empleo de los autoinjertos implantes autólogos tiene una serie de desventajas (Bellamkonda 2006, Chen et al. 2006, Evans 2001): se requiere una segunda intervención quirúrgica para extraer el injerto, una morbilidad y pérdida de función en el lugar donante, una falta de adecuación del tamaño debido a diferencias estructurales entre el injerto y el nervio receptor, la posible formación de

neuromas dolorosos, la falta de tejido nervioso donante, incremento del coste sanitario e incremento del tiempo de recuperación del paciente (debido a la segunda cirugía). Los inconvenientes asociados a su uso han conducido a la investigación y desarrollo de otros métodos para la reparación del nervio periférico.

Una alternativa al autoinjerto es el aloinjerto, el empleo de tejido nervioso de cadáveres o de donantes vivos (Udina et al. 2004, Muir 2010, Mackinnon et al. 2001). El aloinjerto nervioso sirve de guía y de donante viable de células de schwann, lo cual hace posible que los axones pasen del cabo proximal al distal para reinervar los órganos diana. Mientras que el uso de aloinjertos permite potencialmente una recuperación funcional comparable a la de los autoinjertos nerviosos, los primeros requieren de una inmunosupresión sistémica durante aproximadamente 18 meses. Debido al limitado suministro de esta fuente de tejido nervioso, el incremento del riesgo de infecciones cruzadas, infecciones secundarias e incluso de tumores, los aloinjertos tienen una capacidad limitada de satisfacer las necesidades de pacientes y sanitarios/médicos (Udina et al. 2004, Johnson et al. 2005, Barbour, King 2003).

El uso de unos aloinjertos nerviosos procesados capaces de retener la estructura-andamiaje del tejido original pero "volverlos no inmunogénicos" gracias a un procesamiento, ha mejorado las limitaciones del aloinjerto (Kehoe et al. 2012). Los aloinjertos procesados poseen la ventaja de suministrar un sustrato biológico para la regeneración nerviosa sin el requerimiento de la inmunosupresión a la vez que evitan la morbilidad de la zona donante y la escasez de tejido nervioso donante que llevan implícitos los autoinjertos.

Al proceso de eliminación de los antígenos celulares suele denominársele descelularización. Mediante la descelularización se pueden obtener materiales biológicos de andamiaje compuestos de matriz extracelular que sirvan de infraestructura sobre la que construir nuevos órganos o tejidos (Badylak 2002).

En nuestro estudio hemos utilizado dos tipos diferentes de prótesis nerviosa acelular (tejido nervioso descelularizado). Para su descelularización se han empleado por tanto dos procesos distintos, como ya se ha detallado.

Uno de los protocolos de descelularización fue con detergentes, Tritón ® X-100 al 3% seguido de Deoxicolato sódico al 4%. Anterior y posterior a la introducción del injerto nervioso en los detergentes, se realiza un lavado con agua destilada. El proceso se repitió para obtener una doble descelularización

El otro protocolo de descelularización empleado fue el de disolvente. Previo a un paso de lavado por agua destilada y deshidratación con alcoholes de gradación creciente, se introduce el injerto en el disolvente, para posteriormente invertir el proceso e hidratar la muestra de nervio con alcoholes en gradación decreciente. Se repitió el proceso para obtener una doble descelularización.

Nuestros resultados, al utilizar una prótesis descelularizada con disolvente y otra con detergentes revelan que la regeneración nerviosa es mejor a través de las prótesis acelulares de disolvente. Sin embargo no hubo diferencias estadísticamente significativas.

Los animales en los que se implantaron nervios descelularizados con disolvente obtuvieron un porcentaje de regeneración de 61.9%, una velocidad media de regeneración de 1,65 mm/semana y una longitud media de regeneración de 6 mm. Los animales en los que la prótesis utilizada fue la descelularizada con detergentes obtuvieron un porcentaje, una velocidad media y una longitud media de regeneración de 44,44%, 1,32 mm/ semana y 4,38 mm respectivamente. Estos datos indican la posible superioridad de la prótesis de disolvente, sin embargo el número de casos no es muy elevado y como existen en los experimentos que hemos realizado diversas variables, la comparación estadística de los dos tipos de descelularización no muestra significatividad

El número de animales dentro de cada grupo es muy similar, es decir que no hay diferencias entre los tamaños de la muestra (n= 21 y n=18). En el acto quirúrgico sí que resultaba más fácil la sutura del nervio descelularizado con disolvente porque su estructura permaneció con una mayor consistencia permitiendo hacer la sutura con los cabos distales de manera más cómoda y sencilla. En los descelularizados con el protocolo de detergentes por el contrario, el tejido tenía una consistencia más viscosa o elástica que no facilitaba la sutura quirúrgica. Esta diferencia en la consistencia del implante descelularizado puede explicar que la prótesis de disolvente obtenga mejores resultados regenerativos. Al ser más sencilla la sutura a los extremos del nervio seccionado hace que estén mejor afrontados nervio y prótesis acelular y así podrían penetrar los axones en regeneración de forma más acertada en la correcta dirección.

Sondell et al. describió su método de descelularización nerviosa en 1998 (Sondell et al. 1998a), basándose en el procedimiento desarrollado por Johnson et al. (Johnson et al. 1982). El método de descelularización de Sondell es el que hemos utilizado en nuestro experimento

para obtener las prótesis acelulares empleando los detergentes (Tritón ® X-100 y Deoxicolato sódico).

Posteriormente Hudson et al. (Hudson et al. 2004c) desarrollaron un injerto nervioso acelular optimizado o mejorado desprovisto de células y con una buena conservación de la matriz extracelular nerviosa permitiendo por tanto que sea inmunológicamente bien tolerado en el huésped. Su método está basado en la combinación de diferentes detergentes el Triton X-200, Sulfobetaína 10 y sulfobetaína 16. Con el método de Sondell se altera más la morfología general del tejido nervioso y de la lámina basal (importante guía para el crecimiento de los axones) que con el método de descelularización optimizado propuesto por Hudson, donde se conserva mejor la matriz extracelular del nervio (Hudson et al. 2004a). Aún demostrándose la superioridad de este método de descelularización, nosotros hemos utilizado el método de Sondell debido a que el coste económico de los detergentes empleados por Hudson es bastante superior a los que se utilizan en el protocolo de Sondell.

El otro protocolo de descelularización que hemos empleado, el del disolvente es un método nuevo que hemos desarrollado en el departamento por nuestro grupo de investigación. Este estudio ha servido para su evaluación y los resultados obtenidos han sido favorables.

Comercialmente está disponible en el mercado un tipo de nervio acelular Avance®. Se sabe que en su fabricación se sigue una combinación de diferentes tratamientos como son un paso de descelularización con detergentes, otro enzimático y para finalizar, una radiación gamma. Los detergentes empleados son Sulfobetaina-10, Sulfobetaína-16 y Triton X-200, basándose en el método de Hudson et al (2004). Sigue el proceso con la digestión enzimática con la enzima condroitinasa ABC.

4. DIFERENCIAS ENTRE LAS PRÓTESIS TUBULARES

La mayoría de los resultados de las recientes investigaciones en el campo de los injertos de nervios periféricos consideran que la entubulización produce una mejor reparación nerviosa que la sutura término terminal e incluso que la microsutura perineural o fascicular (Lohmeyer 2014, Lohmeyer et al. 2009) al oponer los extremos del nervio seccionado dentro de un tubo no neural (conducto guía nervioso) fabricado por materiales sintéticos o naturales (Johnson et al. 2008, Evans 2001, Johnson et al. 2005, Kehoe et al. 2012). Los efectos deseados de la

entubulización son incrementar el número, velocidad y longitud de los axones en regeneración. Se requiere un tubo guía para dar soporte mecánico y dirigir el brote de los nuevos axones entre los cabos del nervio herido, a la vez que previene el crecimiento del tejido fibrótico circundante en el lugar de la herida y que retiene los factores neurotróficos y neurotrópicos secretados por los extremos dañados del nervio (Kokai et al. 2009) En resumen, se prefiere una estructura-andamiaje biocompatible y bioreabsorbible que mantenga el crecimiento de los axones dentro de un microambiente que favorezca la regeneración nerviosa periférica mientras que minimice las interacciones entre los fibroblastos y los axones en crecimiento.

En la última década ha habido una amplia investigación entre las alternativas de tratamiento de lesiones de nervio periférico, debido a que el resultado clínico de esta reparación a menudo sigue siendo inadecuado (Chimutengwende-Gordon, Khan 2012, Picardo, Khan 2012). Aunque el uso de un conducto guía para la reparación nerviosa reduce la duración de la cirugía y en ocasiones evita la morbilidad de extraer un injerto nervioso o de otro tejido, Griffin et al. (2014) consideran que, hasta ahora, la entubulación no ha significado un mejor resultado en su aplicación clínica.

En los casos en los que hemos realizado reparación de la neurectomía con prótesis tubulares, en ocasiones hay regeneración nerviosa, aunque hemos obtenido un número considerable de fracasos.

Las mayores dificultades que encontramos en nuestros tubos, tanto los que hemos realizado con poli-láctico-co-glicólico como los de ε-caprolactona han sido en primer lugar la conservación de las propiedades físicas que hacen que estos tubos sean adecuados para su utilización en el acto quirúrgico. La alteración de estas cualidades mencionadas ampliamente en la introducción, hace que a la hora de la implantación nos encontremos con dificultades. En segundo lugar el colapso de alguno de los tubos probablemente por la presión y la deformación causadas por los tejidos circundantes (Meek, Den Dunnen 2009)

Hudson (Hudson et al. 1999) señaló la importancia de las propiedades físicas de los materiales con los que se realiza la prótesis tubular. Entre estas características destacan que sean fácilmente fabricados, con el diámetro deseable, que se implanten fácilmente, que su esterilización sea sencilla y que sean flexibles para que puedan mantener la integridad

estructural. Además, es necesario que tengan otras cualidades como ser biocompatible (condición imprescindible), ser permeable y adecuadamente degradable (Nectow et al. 2012).
La permeabilidad es importante ya que los nutrientes y el oxígeno necesitan llegar al lugar de la regeneración antes de que los tubos se vascularicen. La permeabilidad es necesaria también para la supervivencia de las células (en caso de que se añadan), además de afectar a la formación de la matriz de fibrina en los estadios iniciales de la regeneración nerviosa (Zhao et al. 1993).
Se necesitan materiales flexibles, sobre todo para la reparación de heridas nerviosas con defectos grandes en los que se puede llegar a cruzar una articulación al unir los dos cabos del nervios. Por otro lado, los materiales más flexibles suelen ser más débiles y pueden llegar a doblarse, romperse o rasgar las suturas quirúrgicas.
El perfil de degradación debe adaptarse a la tasa de regeneración nerviosa, el conducto debería estar completamente reabsorbido por el cuerpo del receptor cuando se haya producido la completa reparación nerviosa. Sino podría haber problemas de atrapamiento nervioso y comprensión axonal o de falta de guía de crecimiento antes de tiempo, según se reabsorba más tarde de lo debido o antes de ello, respectivamente.

En nuestros experimentos, se consideró mantener almacenados los tubo hasta su uso sumergidos en medio DMEM®. Este medio nos permite gracias a su composición comprobar que el pH de la prótesis no sea ácido, dificultando si así lo fuese la regeneración nerviosa. A la vez que mantiene estéril el tubo, mantiene en cierto rango el pH del contenido del tubo mediante su capacidad de tampón . Nuestros tubos fueron conservados sumergidos en medio DMEM® en el refrigerador a 3-4ºC hasta el momento de la cirugía. Los otros tipos de prótesis (nervios acelulares) fueron conservadas en el frigorífico sumergidas en agua destilada.
Puede que éste método de conservación, que en un principio nos pareció idóneo, llegue a modificar las cualidades del tubo haciéndolo poco resistente a las suturas cuando ha pasado más de dos semanas en el frigorífico. En algunas ocasiones se produjeron desgarros en las paredes tubulares en el momento de ser suturadas al epineuro de los cabos nerviosos proximal y distal del nervio a reparar. Esto puede contribuir en cierto grado a que no haya una coaptación idónea de los extremos del nervio y la prótesis acelular interpuesta en la luz tubular, dificultando por tanto la regeneración nerviosa.

En alguno de nuestros animales de experimentación con implantación de prótesis mixta tubular y de nervio acelular hemos observado que la prótesis se había doblado, llegando a colapsar la cavidad luminal. No es difícil deducir que en estas condiciones se retrase e incluso se impida la regeneración nerviosa a través de la entubulización. Este colapso se cree que puede ser debido a la alteración de las propiedades físicas del material protésico potenciado por los movimientos de la extremidad inferior realizados por el animal en el periodo post-operatorio. Dado que tanto las prótesis de ε-caprolactona y el poliláctico-co-glicólico de nuestros tubos fueron fabricadas mediante enrollamiento de láminas de los polímeros, en alguna ocasión los tubos guía nerviosos se "desdoblasen" o perdiesen su forma tubular y fracasase el implante.

Los materiales empleados en la realización de los tubos son múltiples. Se ha mencionado anteriormente la diversidad de materiales sintéticos empleados para la fabricación de las prótesis publicados en la literatura. Conductos de Silicona (Lundborg et al. 1994, Lundborg et al. 1991, Braga-Silva 1999), conductos de Polytetrafluoroetylene (PTFE) o gore-tex (Stanec, Stanec 1998b), conductos fabricados de Polyetylene, Polyvinilo y tubos de goma que se han utilizado poco. Otros materiales sintéticos empleados más frecuentemente por ser reabsorbibles, a diferencia de anteriormente mencionados son el poli-láctico-co-glicólico (Weber et al. 2000, Casañas J, Serra J, Orduña M. 2000) y el ε-caprolactona (Bertleff et al. 2005, Meek, Coert 2008c)

Es muy amplia la variedad de materiales naturales con los que se han realizado prótesis tubulares ya que ofrecen aumento de los niveles de biocompatibilidad, limita la toxicidad y favorece la migración de células soporte si se compara con los materiales sintéticos (Kehoe et al. 2012). EL más utilizado es el colágeno tipo I (Mackinnon et al. 1985b, Lohmeyer et al. 2014, Bushnell et al. 2008). Otros que se emplean son la fibrina (Nectow et al. 2012), proteínas de la seda (Yang et al. 2007, Yang et al. 2011b), submucosa de intestino delgado porcino (Hadlock et al. 2001, Smith et al. 2004)y otros materiales más recientes como son el quitosán (Mohammadi et al. 2014b).

Teniendo en cuenta las características que debe cumplir un conducto guía nervioso, la FDA (US Food and Drug Administration) ha aprobado varios productos con la consideración de su seguridad y eficacia en dirigir los requisitos que promueven la completa regeneración nerviosa a través de la separación entre los cabos del nervio lesionado.

Desde 1995 hasta la actualidad, 11 dispositivos (entre tubos guía y envolturas protectoras) realizadas en materiales naturales o sintéticos han sido aprobadas por la FDA para la reparación de las lesiones en nervios periféricos. El mejor de los materiales naturales es el NEURAGEN (colágeno tipo I). De los fabricados con material sintético, el que tiene superior seguridad y eficacia en su uso cuando se comparan con otros artículos en los que han utilizado otras prótesis diferentes de material sintético es el NEUROTUBE (PGA) según los estudios clínicos randomizados publicados en la literatura.

En nuestro estudio utilizamos dos tipos de tubos guía, ambos realizados con material sintético. Uno de ellos fue fabricado con ε-caprolactona y el otro con poli-láctico-co-glicólico. El ε-caprolactona es una forma de poliéster hidrofóbico y semicristalino que ha ganado considerable interés en el campo de la investigación debido a la facilidad para su fabricación y el bajo coste de este proceso. Es altamente soluble en solventes orgánicos, deformable, además sus productos de degradación no son tóxicos no lesionando los tejidos de alrededor de la implantación (Kehoe et al. 2012).
El poli-láctico-co-glicólico es un termoplástico rígido, polímero altamente cristalino. Exhibe una muy baja solubilidad en solventes orgánicos, tiene una propiedades mecánicas excelentes debido a su alta cristalinidad. Sin embargo el uso de este material en biomedicina tiene unas aplicaciones limitadas a causa de la alta tasa de degradación, su baja solubilidad y por la liberación de ciertos productos de su degradación ácidos (Kehoe et al. 2012).

En los animales en los que se implantó la prótesis de ε-caprolactona se consiguió una regeneración del 33,3%, con una longitud media de regeneración de 3,33 mm. Cuando se empleó la prótesis realizada con poli-láctico-co-glicólico el porcentaje de regeneración que se alcanzó fue del 50% y la longitud media de regeneración fue de 4,06 mm.
Parece ser que puede que sean ligeramente mejores los resultados obtenidos con la prótesis cuando el conducto guía es del material poli-láctico-co-glicólico. Sin embargo estas diferencias no son estadísticamente significativas. Aunque sí se puede decir que siguen la tendencia lo escrito en la literatura, en donde los estudios clínicos publicados hasta la actualidad refieren que el Neurotube®, realizado de ácido poliglicólico, es el más seguro y eficaz de los tubos fabricados con materiales sintéticos (Kehoe et al. 2012).

Nuestros resultados indican que los tubos de ε-caprolactona que hemos fabricado producen ligeros mejores resultados cuando en su interior colocamos un segmento de nervio descelularizado con disolvente y peor cuando el segmento de nervio se descelularizó con detergentes (aunque el porcentaje de regeneración es el mismo, la longitud media de regeneración es menor en el grupo de detergentes). Sin embargo las muestras hechas con disolvente han sido poco numerosas y las diferencias no son estadísticamente significativas.

En estos resultados del segmento descelularizado con detergentes son similares a los descritos por Varejao (Varejao et al. 2003b)

En los tubos de ε-caprolactona con disolvente los resultados han sido mejores lo que significa que también otros resultados obtenidos en diferentes artículos publicados (Karabekmez et al. 2009b, den Dunnen, Meek 2001) pueden ser debidos a lo que se coloca en el interior de la prótesis tubular. Como en nuestro estudio, que se lograron mejores resultados cuando dentro del tubo de ε-caprolactona se introdujeron segmentos descelularizados con disolventes que con los de detergentes.

Con los tubos de poli-láctico-co-glicólico en nuestro experimento, se obtienen mejores resultados de regeneración cuando en su interior se coloca un segmento de nervio descelularizado con disolvente y peores resultados cuando el segmento de nervio interior se descelularizó con detergentes. En este tipo de conducto guía las muestras menos numerosas fueron las hechas con detergentes, resultando sin diferencias estadísticamente significativas entre ambos tipos de nervio acelular introducido.

No se han encontrado en la literatura articulos en los que se ocupe la luz del tubo de poli-láctico-co-glicólico con otros materiales en estudios clínicos.

Se puede resumir que los resultados son mejores con los tubos de poli-láctico-co-glicólico que con la ε-caprolactona independientemente de los segmentos que pongamos en su interior. Se obtienen resultados similares utilizando fragmentos de nervio descelularizados con disolventes o detergentes en el interior de las prótesis mixtas.

Esto puede ser debido a que al reabsorberse el poli-láctico-co-glicólico se generan metabolitos diferentes de los que genera la ε-caprolactona que anulan las diferencias entre los dos tipos de descelularización.

5. DIFERENCIAS ENTRE LOS DOS TIPOS DE PRÓTESIS

En nuestro estudio, como se ha descrito, se han utilizado dos tipos de prótesis fundamentalmente. Un tipo es la prótesis acelular con sutura directa entre los cabos del nervio seccionado. El otro tipo de prótesis es la entubulización, introduciendo en la luz del tubo un fragmento de nervio acelular y suturando los extremos del tubo a los del epineuro del nervio a reparar.

Los resultados obtenidos al comparar los dos tipos fundamentales de prótesis revelan que existen diferencias estadísticamente significativas tanto con el test de Wilcoxon (P= 0.04) como con el exacto de Fisher (P= 0.04). Estos resultados muestran que el método de sutura, en estas condiciones experimentales produce mucho mejor rendimiento que la entubulación con polímeros biocompatibles

Se regenera en un 81,81% de los animales que fueron tratados con prótesis acelular y el 42,85% de los que fueron tratados mediante la entubulización. Con una longitud media de regeneración de 9,1 mm y 3,75 mm respectivamente.

Si hay diferencias en el tamaño de la muestra, hay 11 animales con implantación de prótesis acelular y 28 en los que se implantó la prótesis mixta tubular.

Se cree que la diferencia estadísticamente significativa se debe en gran medida a la forma de realizar la sutura quirúrgica entre prótesis y extremos distales del nervio lesionado.

Mientras que la sutura termino-terminal entre la prótesis acelular y el epineuro de los extremos nerviosos permite que la coaptación sea buena, quedando los cabos afrontados y perfectamente alineados. Con dos puntos de sutura a 180º cada uno, se logra mantener la unión estable y sin tensión. Este tipo de cirugía es más corta a la vez que más sencilla para el cirujano.

Por el contrario, a la hora de la intervención quirúrgica mediante la entubulización, resulta más complicado y se alarga el tiempo quirúrgico. Hay que introducir los extremos distales del nervio seccionado dentro del tubo y suturar, con dos puntos a 180º cada uno, el epineuro al extremo del tubo. Como ya se ha mencionado, el tubo puede desgarrarse, puede girarse o doblarse mientras que se manipula para realizar la sutura. Además el fragmento de nervio descelularizado colocado en la luz tubular para favorecer la regeneración nerviosa, al no estar suturado, puede que sus extremos no estén alineados en la posición correcta para que cuando lleguen del cabo proximal los axones nuevos en regeneración lo alcancen y lo atraviesen para continuar su camino hasta el cabo distal.

Todo ello hace que se complique el trabajo del cirujano, se alargue la cirugía y se pongan obstáculos (nervios acelulares mal afrontados, tubo doblado…etc), en vez de facilitar, la llegada de las nuevas fibras nerviosas hacia los órganos diana.

La mayoría de los resultados de las recientes investigaciones en el campo de los injertos de nervios periféricos que hacen subrayan la entubulización como estrategia ideal en la actualidad para la reparación nerviosa (Johnson et al. 2008, Evans 2001, Johnson et al. 2005, Kehoe et al. 2012). Los resultados obtenidos en nuestro estudio logran un mayor crecimiento de fibras nerviosas nuevas a través de las prótesis acelulares con sutura directa que mediante los conductos guía nerviosos. Según estos resultados, estamos más de acuerdo con otras publicaciones en las que reportan que el uso de un conducto guía para la reparación nerviosa evita la morbilidad de extraer un injerto nervioso o de otro tejido para ser utilizado a modo de puente biológico, sin que esta técnica haya significado un mejor pronóstico funcional en su aplicación experimental y clínica (Griffin, M.F. Malahias, M. Hindocha, S. Khan, W.S. 2014, Whitlock et al. 2009b, Karabekmez et al. 2009b).

Pensamos que al igual que en otras aplicaciones en la cirugía reconstructiva, el futuro del abordaje quirúrgico de las lesiones de nervios periféricos será focalizado hacia la modificación celular y tisular. Materiales de andamiaje biológico (compuestas de matriz extracelular) han demostrado facilitar la reconstrucción de muchos tejidos diferentes tanto en estudios preclínicos en animales como en aplicaciones clínicas en humanos. Existen ejemplos de uso de estos materiales en diferentes tipos de tejidos incluyendo válvulas cardiacas (Schenke-Layland et al. 2003), vasos sanguíneos(Dahl et al. 2003), músculo esquelético (Borschel et al. 2004), tendones (Cartmell, Dunn 2000), ligamentos (Woods, Gratzer 2005), mucosa intestinal (Badylak et al. 1995), vía urinaria (Chen et al. 1999) e hígado (Lin et al. 2004b). Parece ser que con este tipo de prótesis o puente biológico se puede llegar a regenerar distancias mayores que con la entubulización, pudiendo repararse lesiones nerviosas con separaciones superiores entre los muñones que con los tubos guía.

6. INFLUENCIA DEL SUBTIPO DE NERVIO IMPLANTADO

Otro punto que estudiamos fue la influencia de los tipos de nervio en la regeneración nerviosa, si la concordancia o discordancia en los tipos entre injerto y nervio a reparar puede

modificar el proceso de reparación. Estudios recientes han cuestionado si la discordancia entre los subtipos de nervio donante (sensitivo, motor o mixto) y el nervio receptor contribuye a un empobrecimiento del pronóstico clínico de los autoinjertos o los aloinjertos.
Hasta la fecha no hay evidencia convincente de que existan mecanismos guía neurotróficos o haptotáxicos en los nervios adultos que aporten la especificación (multiplicity) requerida para la conducción de los axones hacia la apropiada reinervación del órgano final.
Se ha demostrado la existencia del fenómeno conocido como "reinervación preferencial motora" (Brushart 1988). Este fenómeno consiste en que después de una lesión nerviosa los axones motores regeneran preferentemente a través de ramas nerviosas motoras, no sensitivas hasta alcanzar el músculo diana, incluso cuando los axones motores han sido desconectados de la influencia del órgano distal.

Según algunos autores, para mejorar la especificidad regenerativa es preferible que los axones sensitivos se regeneren a través de ramas nerviosas sensitivas y los axones motores a través de ramas nerviosas motoras (Madison et al. 1999b, Hoke et al. 2006)
Sin embargo, los diferentes estudios de esquemas de trasplante nervioso proporcionan evidencia opuesta en relación con la modalidad específica de regeneración. Por ejemplo, ha sido descrito que ramas nerviosas sensitivas son superiores (Bernardo Corte et al. 1984), iguales (Ghalib et al. 2001) o inferiores (Chu et al. 2008) a las ramas nerviosas preferentemente motoras como injerto para la regeneración de axones motores.
Otros estudios indican que los injertos nerviosos procedentes de ramas sensitivas pueden ser incluso inferiores a los injertos nerviosos de predominio motor para la reparación de defectos en nervios mixtos (Brenner et al. 2006, Moradzadeh et al. 2008, Nichols et al. 2004) Las diferencias en la eficacia de los injertos sensitivos o motores han sido atribuidas a la diferente expresión de factores neurotróficos, factores de las membranas de las células de Schwann y factores asociados a la mielina, así como a las propiedades de la lámina basal (Chu et al. 2008, Moradzadeh et al. 2008, Hoke et al. 2006).
Por otro lado, parece que los injertos sensitivos promueven más el crecimiento de brotes de axones colaterales que otros subtipo nervioso de injetos (Redett et al. 2005)

Neubauer et al. (Neubauer et al. 2010) en su experimento observan que con un injerto nervioso sensitivo (nervio safeno) se obtiene igual o superior regeneración (dependiendo de el método de evaluación) que con los injertos de nervios motores y mixtos, para la reparación

de defectos en un nervio mixto. Los resultados de su estudio no mantienen la hipótesis de que el comienzo de la regeneración se ve influida por diferencias en la estructura o composición celular y molecular de un subtipo concreto de nervio.
Se ha visto que, al igual que los nervios celularizados, no influye el subtipo nervioso empleado en la regeneración cuando lo que se utiliza como injerto son nervios procesados (descelularizados) (Neubauer et al. 2010).

Siguiendo los principios de Neubauer et al., en los que la regeneración no se ve influida por el subtipo de nervio empleado como injerto, en nuestro estudio hemos empleado como injertos nervios mixtos descelularizados (procedentes de nervio ciático) para la reparación del nervio ciático de la rata, nervio mixto. No hemos encontrado que este subtipo de nervio haya impedido o frenado la regeneración a través de las prótesis.

7. RESULTADOS FUNCIONALES ALCANZADOS

Si estudiamos la marcha a partir de la biomecánica, podemos asegurar que es uno de los eventos más complicados de la vida. Para poder realizarla, se tienen que poner en función muchos grupos musculares, varias articulaciones y sobre todo una actividad muy compleja del sistema nervioso central.
El análisis de la marcha es una medida de movimiento distal coordinado del animal, que requiere la integridad de las funciones motoras y sensoriales.

En nuestro estudio, en alguno de los animales pudo observar movimientos perfectamente circulares y coordinados de la pata trasera operada durante la filmación de la deambulación, esto es así gracias al tono estático y a la participación dinámica de todos los músculos de la extremidad. Después de la lesión del nervio y comienzo de la regeneración nerviosa, los axones que brotan desde el cabo proximal del nervio ciático y alcanzan los órganos diana, inervan los músculos de una forma no selectiva, mientras que las motoneuronas de origen sí que mantienen su original patrón inicial de activación (Gramsbergen et al. 2000).
En otros animales del estudio, en los que no se alcanzó nada de regeneración nerviosa, la deambulación se mantiene sin llegar a ser arrastrada la pata trasera intervenida, lo que ocurre

es que el arco de movimiento que realiza la extremidad posterior es menor, elevándose menos y conseguiendo por tanto menos propulsión.
Se debe mencionar, que el tiempo de seguimiento de nuestros animales fue de entre 2 y 6 semanas, durante ese periodo es difícil que los axones motores hayan alcanzado todos los órganos diana, incluso cuando la regeneración haya conseguido atravesar toda la prótesis implantada. Por otro lado, se sabe que la recuperación funcional después de una herida de un nervio periférico depende no sólo de la regeneración nerviosa alcanzada, sino también de la atrofia muscular debida a la denervación sufrida (Moimas et al. 2013). El intervalo de tiempo desde que ocurre el traumatismo en el nervio y la restauración de la función muscular es uno de los factores clave para alcanzar una adecuada recuperación funcional en la extremidad intervenida (Moimas et al. 2013).

La atrofia de la musculatura de la extremidad operada aparece en el 100% de los animales, en algunos casos es bastante discreta macroscópicamente.
Puede que en general la deambulación de los roedores en nuestro experimento no sea mala quizá debido a que el tiempo de seguimiento es corto, no dando tiempo a que ambos procesos se completen, tanto el de la regeneración nerviosa como el de la atrofia muscular asociada a la denervación. Esto podría explicar que incluso en los animales en los que no se consiguió regeneración nerviosa el animal pueda llegar a mover la extremidad sin llegar a arrastrarla aunque con un arco menor de movimiento. Se observa que también pueden caminar por la rejilla sin dificultad, en esta prueba colaboran las otras tres extremidades de la rata aparte de la operada, consideramos que eso influye en la facilidad para mantener esta actividad.

Según Varejao et al. (Varejao et al. 2004), el índice funcional ciático (SFI) representa el método más fiable del análisis de la recuperación funcional. Además es el método más versátil, ya que es de bajo coste y fácil aplicación en comparación con otros métodos propuestos. Estas características pueden explicar su extendida utilización (Oliveira et al. 2004).
El SFI es una prueba que evalúa globalmente la conducta motora desarrollada por el animal tras la lesión nerviosa e indica la recuperación de la función en la cual el nervio lesionado está directamente implicado. La sección del nervio ciático afecta a los músculos mecano-sensoriales y propioceptivos procedentes de la planta y la región posterior de la extremidad,

desactiva la musculatura extensora del pie y de los dedos inervada por la rama peronea y los músculos flexores inervados por el nervio tibial (Varejao et al. 2003a).

Hemos observado como nuestros animales pierden la capacidad de separar los dedos de la pata afectada, esto implica una reducción de las mediciones dependientes de la rama nerviosa peronea que son la anchura de la pisada (TS) y la anchura intermedia de la pisada (ITS). La distancia de la pisada en nuestro experimento fue variable, en algunos casos se alargaba, concordante con que el animal camine arrastrando las partes más distales de los dedos debido a la lesión de la rama peronea. En otras se acortaba levemente en comparación con la pisada de la pata no afectada, debido a la acción opuesta de los músculos flexores de los dedos y del pie, inervados por la rama tibial del nervio ciático. Todos estos cambios observados en las pisadas de los animales de nuestro experimento son similares con las alteraciones de la huella plantar descritas por Monte-Raso et al (Monte-Raso et al. 2008).
La lesión del nervio ciático generada en nuestras ratas es similar a la lesión del nervio tibial posterior, sin embargo el patrón atribuible a la acción de la musculatura inervada por el peroneo no está presente. Por lo tanto muestran en general un aumento de la longitud de la huella plantar, con disminución de la extensión de los dedos y de la distancia intermedia de los dedos (ITS), sin la tendencia a la eversión del pie. Debido a la pérdida de función del nervio peroneo, la huella es aún más anormal con evidencia de arrastre de los dedos, como ya describió Monte-Raso et al.

Los resultados obtenidos en los exámenes funcionales a nuestros animales no fueron positivos. Los valores del SFI fueron bastante dispersos en cada animal individualmente y ninguno de ellos se aproximaba a los valores que se consideran normales para la recuperación funcional, ni en los animales con mayor tiempo de seguimiento en el estudio.
Hemos considerado varios grupos de regeneración como son: sin ninguna regeneración, regeneración hasta el inicio de la prótesis, regeneración hasta la parte media de la prótesis y regeneración hasta la parte distal de la prótesis (0 mm, 5 mm, 10 mm y 15 mm, respectivamente). Si comparamos la media aritmética en cada grupo de regeneración, se puede decir que los resultados en el SFI son más favorables en cuanto la regeneración alcanzada es mayor. En el grupo que alcanzó una regeneración a través de toda la extensión de la prótesis el valor del índice funcional ciático es más próximo a los valores de recuperación funcional que en el grupo en el que no se consiguió ninguna regeneración

nerviosa. Como la dispersión es amplia en los valores individuales del SFI, el rango de dispersión es por tanto amplio también dentro de cada grupo. Todos los resultados obtenidos en esta prueba funcional, como hemos mencionado, distan mucho de los valores referenciados o considerados como normales.

Muchos de los artículos encontrados en la literatura que emplean en su estudio funcional el SFI obtienen unos resultados favorables, llegando incluso a alcanzar valores similares a los pre-operatorios, de absoluta recuperación de los valores iniciales (Rustemeyer, Dicke 2009, Silva et al. 2012, Mohammadi et al. 2013, Haisheng et al. 2008)
Hay otros autores que reflejan una crítica severa a la prueba de SFI, puesto que según ellos no son muy valorables estos resultados cuando la recuperación nerviosa está en sus primeras etapas o cuando los valores obtenidos no son favorables (Dinh et al. 2009, Schiaveto de Souza et al. 2004)

8. VALORACIÓN A TRAVÉS DE LA HISTOLÓGICA

Hay que decir que en nuestro estudio sólo hemos valorado histológicamente la iniciación o las primeras fases de la regeneración nerviosa, es decir, el paso de las fibras nerviosas desde el extremo proximal del nervio hacia la prótesis. No hemos tenido en cuenta a la hora de analizar los datos el paso de los axones regenerados hacia el cabo distal nervioso ni la llegada a las dianas periféricas. El principal factor que nos ha limitado para poder completar el seguimiento del proceso regenerativo ha sido el tiempo de supervivencia de los animales de nuestro estudio. Debido a que el periodo de seguimiento no ha sido muy largo (intervalo entre 2 y 6 semanas) no ha dado tiempo a que la regeneración llegase a los órganos diana periféricos.
Las primeras fases de la regeneración son las más “exuberantes”, ya que incluso en los nervios sin regeneración puede haber más fibras nerviosas que en el cabo proximal. Como es lógico la recuperación funcional no sólo depende de las primeras etapas, sino también de las últimas. En general, se han observado más diferencias entre los distintos estadios de regeneración en las primeras etapas, mientras que parecen igualarse con el paso del tiempo en el resultado funcional final.

La regeneración nerviosa se describe clásicamente como la penetración de los retoños de los cabos proximales entre las células de schwann organizadas en las denominadas bandas de Bürnger. En el caso de la interposición de una prótesis el mecanismo es al parecer muy diferente, ya que según hemos descrito en los resultados, desde el cabo proximal del nervio lesionado surgen retoños de fibras nerviosas cubiertas por células de schwann pero antes de entrar en la prótesis, ésta es invadida por células numerosas de aspecto fagocítico aunque la mayor parte son de un tamaño menor que los monocitos-macrófagos. Estas células parece que organizan la zona de penetración axonal junto con otras células , aparentemente diferentes que morfológicamente se asemejan a los fibroblastos. Estas células poseen largas prolongaciones dispuestas principalmente paralelas al eje mayor del nervio. En este territorio ya organizado, penetran las unidades de regeneración y van fusionándose unas con otras para organizarse en una estructura típica de nervio constituido por fascículos y con sus cubiertas conjuntivas (endoneuro, perineuro y epineuro).

El tamaño de las fibras en regeneración tienen un diámetro pequeño, o más pequeño en general que el de las fibras de las que provienen. En principio, estas delgadas prolongaciones se supone que no engruesan ni se mielinizan hasta alcanzar sus dianas fisiológicas (Moy et al. 1988). Sin embargo nuestros resultados muestran que a partir del nivel 2 de regeneración (mitad de la prótesis implantada) las fibras nerviosas se mielinizan y son de un tamaño relativamente grande, aunque siempre menor que el de las fibras nerviosas normales. En estos experimentos, las fibras nerviosas adquieren vaina de mielina cuando alcanzan unos mm de longitud, aunque no hayan alcanzado su destino final funcional. Es posible que la maduración, aumento de grosor y mielinización de la neurita dependa no solo de que alcance los órganos diana fisiológicos, sino también de posibles factores tróficos segregados por las propias células de schwann y/o las neuritas (Moy et al. 1988).

En las porciones más distales de las prótesis no regeneradas, en un corto periodo de tiempo puede observarse los fenómenos de fagocitosis y organización de la matriz extracelular, con las células ya descritas de tipo fagocítico y fibroblastoide. Si la regeneración no alcanza estas regiones, consideramos, en base a la morfología de las regiones distales de la prótesis en las fases más tardías, que degeneran las células, hay un incremento grande de macrófagos (bolas de degeneración) y también se incrementa el tejido conjuntivo

CONCLUSIONES

- COCLUSIÓN I:

  Los experimentos realizados con los implantes suturados a los cabos proximal y distal muestran mejores resultados, estadísticamente significativos que las prótesis implantadas rodeadas por un tubo de polímero biocompatible.

- CONCLUSIÓN II:

  En conjunto, las prótesis (tubulizadas o no tubulizadas) descelularizadas con disolvente son más eficaces que las descelularizadas con detergentes.

- CONCLUSIÓN III:

  De las prótesis tubulares, realizadas con los tubos de PLCG se han mostrado más eficaces que las de ε-CPL

- COCLUSIÓN IV:

  Las prótesis tubulizadas son iguales, es decir no hay diferencias significativas si en su interior se introduce un fragmento de nervio descelularizado con disolventes o con detergentes.

- COCLUSIÓN V:

  Parece ser que no solo la supervivencia influye en la tasa regeneración nerviosa, ya que animales intervenidos con poca supervivencia tienen regeneración completa a través de la prótesis y animales con una mayor supervivencia no logran regeneración alguna.

- CONCLUSIÓN VI:

  La deambulación se recupera relativamente bien y ya que la duración de la regeneración ha sido como máximo de 6 semanas, consideramos que el movimiento se realiza con los grupos musculares más proximales.

- CONCLUSIÓN VII:

  El Índice funcional ciático no ha mostrado diferencias significativas en ninguno de los grupos, debido posiblemente a que se estudiaran los animales como mucho a 6 semanas de haber realizado la reparación experimental.

- CONCLUSIÓN VIII:

  Las diferencias en los resultados obtenidos por los dos cirujanos no son significativos.

- CONCLUSIÓN IX:

  Las Fibras nerviosas regeneradas junto con las células de Schwann acompañantes (unidades de regeneración) no penetran directamente en la prótesis acelular sino que previamente a la colonización, el "andamiaje" de la prótesis debe ser fagocitado y re-organizado.

- CONCLUSIÓN X:

  Las unidades de regeneración son en principio de escaso diámetro y elementos poco numerosos. Estos elementos (fibras nerviosas y células de Schwann) aumentan en número y tamaño, además de confluir , disminuyendo así el espacio interfascicular que se organiza como endoneuro.

BIBLIOGRAFÍA

AEBISCHER, P.; GUENARD, V.and VALENTINI, R. F. The Morphology of Regenerating Peripheral Nerves is Modulated by the Surface Microgeometry of Polymeric Guidance Channels. *Brain Research*, Oct 29, 1990, vol. 531, no. 1-2, pp. 211-218. ISSN 0006-8993; 0006-8993.

AEBISCHER, P., et al. Blind-Ended Semipermeable Guidance Channels Support Peripheral Nerve Regeneration in the Absence of a Distal Nerve Stump. *Brain Research*, Jun 28, 1988, vol. 454, no. 1-2, pp. 179-187. ISSN 0006-8993; 0006-8993.

AEBISCHER, P., et al. Piezoelectric Guidance Channels Enhance Regeneration in the Mouse Sciatic Nerve After Axotomy. *Brain Research*, Dec 8, 1987, vol. 436, no. 1, pp. 165-168. ISSN 0006-8993; 0006-8993.

AFFONSO DA COSTA, F. D., et al. Comparison of Cryopreserved Homografts and Decellularized Porcine Heterografts Implanted in Sheep. *Artificial Organs*, Apr, 2004, vol. 28, no. 4, pp. 366-370. ISSN 0160-564X; 0160-564X.

AHMAD, I.; and AKHTAR, M. S. Use of Vein Conduit and Isolated Nerve Graft in Peripheral Nerve Repair: A Comparative Study. *Plastic Surgery International*, 20141027, 2014, vol. 2014, pp. 587968. ISSN 2090-1461; 2090-1461.

ALBERT, E. Einige Operationen an Nerven. *Wien Med Presse*, 1885, vol. 26, pp. 1285.

ALLAN, C. H. Functional Results of Primary Nerve Repair. *Hand Clinics*, Feb, 2000, vol. 16, no. 1, pp. 67-72. ISSN 0749-0712; 0749-0712.

ANDERSON, P. N.; and TURMAINE, M. Axonal Regeneration through Arterial Grafts. *Journal of Anatomy*, Aug, 1986, vol. 147, pp. 73-82. ISSN 0021-8782; 0021-8782.

APEL, P. J., et al. Peripheral Nerve Regeneration using a Keratin-Based Scaffold: Long-Term Functional and Histological Outcomes in a Mouse Model. *The Journal of Hand Surgery*, Nov, 2008, vol. 33, no. 9, pp. 1541-1547. ISSN 1531-6564; 0363-5023.

ARBUTHNOTT, E. R.; BOYD, I. A.and KALU, K. U. Ultrastructural Dimensions of Myelinated Peripheral Nerve Fibres in the Cat and their Relation to Conduction Velocity. *The Journal of Physiology*, Nov, 1980, vol. 308, pp. 125-157. ISSN 0022-3751; 0022-3751.

ARCHIBALD, S. J., et al. A Collagen-Based Nerve Guide Conduit for Peripheral Nerve Repair: An Electrophysiological Study of Nerve Regeneration in Rodents and Nonhuman Primates. *The Journal of Comparative Neurology*, Apr 22, 1991, vol. 306, no. 4, pp. 685-696. ISSN 0021-9967; 0021-9967.

ARIAS, J., et al. Peroperative Complications in Orthotopic Liver Transplant in Pigs. *Revista Quirurgica Espanola : RQE*, Jul-Aug, 1988, vol. 15, no. 4, pp. 195-202. ISSN 0210-2196; 0210-2196.

ASHLEY, W. W.,Jr; WEATHERLY, T.and PARK, T. S. Collagen Nerve Guides for Surgical Repair of Brachial Plexus Birth Injury. *Journal of Neurosurgery*, Dec, 2006, vol. 105, no. 6 Suppl, pp. 452-456. ISSN 0022-3085; 0022-3085.

AYDIN, A., et al. The Results of Surgical Repair of Sciatic Nerve Injuries. *Acta Orthopaedica Et Traumatologica Turcica*, 2010, vol. 44, no. 1, pp. 48-53. ISSN 1017-995X; 1017-995X.

BABAR, S. M. Peripheral Nerve Injuries in a Third World Country. *The Central African Journal of Medicine*, Jun, 1993, vol. 39, no. 6, pp. 120-125. ISSN 0008-9176; 0008-9176.

BADYLAK, S. F. The Extracellular Matrix as a Scaffold for Tissue Reconstruction. *Seminars in Cell & Developmental Biology*, Oct, 2002, vol. 13, no. 5, pp. 377-383. ISSN 1084-9521; 1084-9521.

BADYLAK, S. F.; FREYTES, D. O.and GILBERT, T. W. Extracellular Matrix as a Biological Scaffold Material: Structure and Function. *Acta Biomaterialia*, 20081002, Jan, 2009, vol. 5, no. 1, pp. 1-13. ISSN 1878-7568; 1742-7061.

BADYLAK, S. F., et al. The use of Xenogeneic Small Intestinal Submucosa as a Biomaterial for Achilles Tendon Repair in a Dog Model. *Journal of Biomedical Materials Research*, Aug, 1995, vol. 29, no. 8, pp. 977-985. ISSN 0021-9304; 0021-9304.

BAE, Y. C., et al. A Comparison of Commissure Excursion Following Gracilis Muscle Transplantation for Facial Paralysis using a Cross-Face Nerve Graft Versus the Motor Nerve to the Masseter Nerve. *Plastic and Reconstructive Surgery*, Jun, 2006, vol. 117, no. 7, pp. 2407-2413. ISSN 1529-4242; 0007-1226.

BAFFOUR, R., et al. Synergistic Effect of Basic Fibroblast Growth Factor and Methylprednisolone on Neurological Function After Experimental Spinal Cord Injury. *Journal of Neurosurgery*, Jul, 1995, vol. 83, no. 1, pp. 105-110. ISSN 0022-3085; 0022-3085.

BAIN, J. R.; MACKINNON, S. E.and HUNTER, D. A. Functional Evaluation of Complete Sciatic, Peroneal, and Posterior Tibial Nerve Lesions in the Rat. *Plastic and Reconstructive Surgery*, Jan, 1989a, vol. 83, no. 1, pp. 129-138. ISSN 0032-1052; 0007-1226.

BAIN, J. R.; MACKINNON, S. E.and HUNTER, D. A. Functional Evaluation of Complete Sciatic, Peroneal, and Posterior Tibial Nerve Lesions in the Rat. *Plastic and Reconstructive Surgery*, Jan, 1989b, vol. 83, no. 1, pp. 129-138. ISSN 0032-1052; 0007-1226.

BALLANCE, C. A Note on the Operative Treatment of Facial Palsy. *British Medical Journal*, Apr 30, 1932, vol. 1, no. 3721, pp. 787-788. ISSN 0007-1447; 0007-1447.

BARBOUR, J. R., et al. Cadaveric Nerve Allotransplantation in the Treatment of Persistent Thoracic Neuralgia. *The Annals of Thoracic Surgery*, Apr, 2015, vol. 99, no. 4, pp. 1414-1417. ISSN 1552-6259; 0003-4975.

BARBOUR, S. A.; and KING, W. The Safe and Effective use of Allograft Tissue--an Update. *The American Journal of Sports Medicine*, Sep-Oct, 2003, vol. 31, no. 5, pp. 791-797. ISSN 0363-5465; 0363-5465.

BASSETT, C. A.; CAMPBELL, J. B.and HUSBY, J. Peripheral Nerve and Spinal Cord Regenertion: Factors Leading to Success of a Tubulation Technique Employing Millipore. *Experimental Neurology*, Oct, 1959, vol. 1, pp. 386-406. ISSN 0014-4886; 0014-4886.

BATTISTON, B., et al. Nerve Repair by Means of Tubulization: Literature Review and Personal Clinical Experience Comparing Biological and Synthetic Conduits for Sensory Nerve Repair. *Microsurgery*, 2005, vol. 25, no. 4, pp. 258-267. ISSN 0738-1085; 0738-1085.

BELKAS, J. S., et al. Peripheral Nerve Regeneration through a Synthetic Hydrogel Nerve Tube. *Restorative Neurology and Neuroscience*, 2005, vol. 23, no. 1, pp. 19-29. ISSN 0922-6028; 0922-6028.

BELKAS, J. S.; SHOICHET, M. S.and MIDHA, R. Peripheral Nerve Regeneration through Guidance Tubes. *Neurological Research*, Mar, 2004, vol. 26, no. 2, pp. 151-160. ISSN 0161-6412; 0161-6412.

BELLAMKONDA, R. V. Peripheral Nerve Regeneration: An Opinion on Channels, Scaffolds and Anisotropy. *Biomaterials*, 20060314, Jul, 2006, vol. 27, no. 19, pp. 3515-3518. ISSN 0142-9612; 0142-9612.

BENITO-RUIZ, J., et al. Invaginated Vein Graft as Nerve Conduit: An Experimental Study. *Microsurgery*, 1994, vol. 15, no. 2, pp. 105-115. ISSN 0738-1085; 0738-1085.

BENTZ, K., et al. Embryonic Stem Cells Produce Neurotrophins in Response to Cerebral Tissue Extract: Cell Line-Dependent Differences. *Journal of Neuroscience Research*, Apr, 2007, vol. 85, no. 5, pp. 1057-1064. ISSN 0360-4012; 0360-4012.

BERNARDO CORTE, M. J.; SUAREZ NIETO, C.and ABLANEDO ABLANEDO, P. Motor and Sensory Facial Nerve Grafts. an Experimental Comparative Study. *Archives of Otolaryngology (Chicago, Ill.: 1960)*, Jun, 1984, vol. 110, no. 6, pp. 378-383. ISSN 0003-9977; 0003-9977.

BERROCAL, Y. A.; ALMEIDA, V. W.and LEVI, A. D. Limitations of Nerve Repair of Segmental Defects using Acellular Conduits. *Journal of Neurosurgery*, 20130607, Sep, 2013, vol. 119, no. 3, pp. 733-738. ISSN 1933-0693; 0022-3085.

BERSNEV, V. P.; KHAMZAEV, R. I.and BORODA, IuI. Results of using an Epineural Suture of the Sciatic Nerve. *Vestnik Khirurgii Imeni I.I.Grekova*, 2009, vol. 168, no. 1, pp. 61-63. ISSN 0042-4625; 0042-4625.

BERTLEFF, M. J.; MEEK, M. F.and NICOLAI, J. P. A Prospective Clinical Evaluation of Biodegradable Neurolac Nerve Guides for Sensory Nerve Repair in the Hand. *The Journal of Hand Surgery*, May, 2005, vol. 30, no. 3, pp. 513-518. ISSN 0363-5023; 0363-5023.

BEUTNER, D.; LUERS, J. C.and GROSHEVA, M. Hypoglossal-Facial-Jump-Anastomosis without an Interposition Nerve Graft. *The Laryngoscope*, 20130513, Oct, 2013, vol. 123, no. 10, pp. 2392-2396. ISSN 1531-4995; 0023-852X.

BORA, F. W.,Jr. A Comparison of Epineurial, Perineurial and Epiperineurial Methods of Nerve Suture. *Clinical Orthopaedics and Related Research*, Jun, 1978, vol. (133), no. 133, pp. 91-94. ISSN 0009-921X; 0009-921X.

BORSCHEL, G. H.; DENNIS, R. G.and KUZON, W. M.,Jr. Contractile Skeletal Muscle Tissue-Engineered on an Acellular Scaffold. *Plastic and Reconstructive Surgery*, Feb, 2004, vol. 113, no. 2, pp. 595-602; discussion 603-4. ISSN 0032-1052; 0007-1226.

BOZKURT, A., et al. Epineurial Sheath Tube (EST) Technique: An Experimental Peripheral Nerve Repair Model. *Neurological Research*, Dec, 2011, vol. 33, no. 10, pp. 1010-1015. ISSN 1743-1328; 0161-6412.

BRAGA-SILVA, J. The use of Silicone Tubing in the Late Repair of the Median and Ulnar Nerves in the Forearm. *Journal of Hand Surgery (Edinburgh, Scotland)*, Dec, 1999, vol. 24, no. 6, pp. 703-706. ISSN 0266-7681; 0266-7681.

BRANDT, J.; DAHLIN, L. B.and LUNDBORG, G. Autologous Tendons used as Grafts for Bridging Peripheral Nerve Defects. *Journal of Hand Surgery (Edinburgh, Scotland)*, Jun, 1999, vol. 24, no. 3, pp. 284-290. ISSN 0266-7681; 0266-7681.

BRENNAN, E. P., et al. Antibacterial Activity within Degradation Products of Biological Scaffolds Composed of Extracellular Matrix. *Tissue Engineering*, Oct, 2006, vol. 12, no. 10, pp. 2949-2955. ISSN 1076-3279; 1076-3279.

BRENNER, M. J., et al. Repair of Motor Nerve Gaps with Sensory Nerve Inhibits Regeneration in Rats. *The Laryngoscope*, Sep, 2006, vol. 116, no. 9, pp. 1685-1692. ISSN 0023-852X; 0023-852X.

BROOKS, D. N., et al. Processed Nerve Allografts for Peripheral Nerve Reconstruction: A Multicenter Study of Utilization and Outcomes in Sensory, Mixed, and Motor Nerve Reconstructions. *Microsurgery*, 20111128, Jan, 2012, vol. 32, no. 1, pp. 1-14. ISSN 1098-2752; 0738-1085.

BRUNELLI, G. A., et al. Bridging Nerve Defects with Combined Skeletal Muscle and Vein Conduits. *Microsurgery*, 1993, vol. 14, no. 4, pp. 247-251. ISSN 0738-1085; 0738-1085.

BRUNETTI, V., et al. Neurons Sense Nanoscale Roughness with Nanometer Sensitivity. *Proceedings of the National Academy of Sciences of the United States of America*, 20100322, Apr 6, 2010, vol. 107, no. 14, pp. 6264-6269. ISSN 1091-6490; 0027-8424.

BRUSHART, T. M. Preferential Reinnervation of Motor Nerves by Regenerating Motor Axons. *The Journal of Neuroscience : The Official Journal of the Society for Neuroscience*, Mar, 1988, vol. 8, no. 3, pp. 1026-1031. ISSN 0270-6474; 0270-6474.

BUNGE, M. B., et al. Role of Peripheral Nerve Extracellular Matrix in Schwann Cell Function and in Neurite Regeneration. *Developmental Neuroscience*, 1989, vol. 11, no. 4-5, pp. 348-360. ISSN 0378-5866; 0378-5866.

BURKS, S. S., et al. Challenges in Sciatic Nerve Repair: Anatomical Considerations. *Journal of Neurosurgery*, 20140411, Jul, 2014, vol. 121, no. 1, pp. 210-218. ISSN 1933-0693; 0022-3085.

BUSHNELL, B. D., et al. Early Clinical Experience with Collagen Nerve Tubes in Digital Nerve Repair. *The Journal of Hand Surgery*, Sep, 2008, vol. 33, no. 7, pp. 1081-1087. ISSN 1531-6564; 0363-5023.

CAMPBELL, W. W. Evaluation and Management of Peripheral Nerve Injury. *Clinical Neurophysiology : Official Journal of the International Federation of Clinical Neurophysiology*, 20080514, Sep, 2008, vol. 119, no. 9, pp. 1951-1965. ISSN 1388-2457; 1388-2457.

CAO, X.; and SCHOICHET, M. S. Delivering Neuroactive Molecules from Biodegradable Microspheres for Application in Central Nervous System Disorders. *Biomaterials*, Feb, 1999, vol. 20, no. 4, pp. 329-339. ISSN 0142-9612; 0142-9612.

CARLTON JM, Goldberg N. Quantitating Integrated Muscle Functionfollowing Reinnervation. *Surg. Forum*, 1986, vol. 37, pp. 611.

CARTMELL, J. S.; and DUNN, M. G. Effect of Chemical Treatments on Tendon Cellularity and Mechanical Properties. *Journal of Biomedical Materials Research*, Jan, 2000, vol. 49, no. 1, pp. 134-140. ISSN 0021-9304; 0021-9304.

Casañas J, Serra J, Orduña M. Repair of Digital Sensory Nerves of the Hand using Polyglycolic Acid Conduits. *J Hand Surg*, 2000, vol. 25B, pp. 44.

CASTILLO-GALVAN, M. L., et al. Study of Peripheral Nerve Injury in Trauma Patients. *Gaceta Medica De Mexico*, Nov-Dec, 2014, vol. 150, no. 6, pp. 527-532. ISSN 0016-3813; 0016-3813.

CASTRO, J.; NEGREDO, P.and AVENDANO, C. Fiber Composition of the Rat Sciatic Nerve and its Modification during Regeneration through a Sieve Electrode. *Brain Research*, 20071126, Jan 23, 2008, vol. 1190, pp. 65-77. ISSN 0006-8993; 0006-8993.

CEDERNA, P. S., et al. "Donor" Muscle Structure and Function After End-to-Side Neurorrhaphy. *Plastic and Reconstructive Surgery*, Mar, 2001, vol. 107, no. 3, pp. 789-796. ISSN 0032-1052; 0007-1226.

CHEN, F.; YOO, J. J.and ATALA, A. Acellular Collagen Matrix as a Possible "Off the Shelf" Biomaterial for Urethral Repair. *Urology*, Sep, 1999, vol. 54, no. 3, pp. 407-410. ISSN 1527-9995; 0090-4295.

CHEN, L. E., et al. Denatured Muscle as a Nerve Conduit: A Functional, Morphologic, and Electrophysiologic Evaluation. *Journal of Reconstructive Microsurgery*, May, 1994, vol. 10, no. 3, pp. 137-144. ISSN 0743-684X.

CHEN, M. B.; ZHANG, F.and LINEAWEAVER, W. C. Luminal Fillers in Nerve Conduits for Peripheral Nerve Repair. *Annals of Plastic Surgery*, Oct, 2006, vol. 57, no. 4, pp. 462-471. ISSN 0148-7043; 0148-7043.

Chengji, L. ,Jingzhi, S., Xiaojie, T., Caishum, Z., Deshou, C. The Preparation of Scaffold of Natural Nerve by Tissue Engineering. *Prog Anat Sci*, 2003, vol. 9, pp. 197-200.

CHIMUTENGWENDE-GORDON, M.; and KHAN, W. Recent Advances and Developments in Neural Repair and Regeneration for Hand Surgery. *The Open Orthopaedics Journal*, 20120223, 2012, vol. 6, pp. 103-107. ISSN 1874-3250.

CHU, T. H.; DU, Y.and WU, W. Motor Nerve Graft is Better than Sensory Nerve Graft for Survival and Regeneration of Motoneurons After Spinal Root Avulsion in Adult Rats. *Experimental Neurology*, 20080511, Aug, 2008, vol. 212, no. 2, pp. 562-565. ISSN 1090-2430; 0014-4886.

CIARAMITARO, P., et al. Traumatic Peripheral Nerve Injuries: Epidemiological Findings, Neuropathic Pain and Quality of Life in 158 Patients. *Journal of the Peripheral Nervous System : JPNS*, Jun, 2010, vol. 15, no. 2, pp. 120-127. ISSN 1529-8027; 1085-9489.

CRAPO, P. M.; GILBERT, T. W.and BADYLAK, S. F. An Overview of Tissue and Whole Organ Decellularization Processes. *Biomaterials*, 20110205, Apr, 2011, vol. 32, no. 12, pp. 3233-3243. ISSN 1878-5905; 0142-9612.

CUSHING, P., et al. Nerve Growth Factor Increases connexin43 Phosphorylation and Gap Junctional Intercellular Communication. *Journal of Neuroscience Research*, Dec 15, 2005, vol. 82, no. 6, pp. 788-801. ISSN 0360-4012; 0360-4012.

DAFYDD, H.; and LIN, C. H. Hand Reanimation. *Current Reviews in Musculoskeletal Medicine*, Mar, 2014, vol. 7, no. 1, pp. 76-82. ISSN 1935-973X.

DAHL, S. L., et al. Decellularized Native and Engineered Arterial Scaffolds for Transplantation. *Cell Transplantation*, 2003, vol. 12, no. 6, pp. 659-666. ISSN 0963-6897; 0963-6897.

DAHLIN, L. B.; and LUNDBORG, G. Use of Tubes in Peripheral Nerve Repair. *Neurosurgery Clinics of North America*, Apr, 2001, vol. 12, no. 2, pp. 341-352. ISSN 1042-3680; 1042-3680.

DE MEDINACELI, L.; FREED, W. J.and WYATT, R. J. An Index of the Functional Condition of Rat Sciatic Nerve Based on Measurements made from Walking Tracks. *Experimental Neurology*, Sep, 1982, vol. 77, no. 3, pp. 634-643. ISSN 0014-4886; 0014-4886.

DE RUITER, G. C., et al. Designing Ideal Conduits for Peripheral Nerve Repair. *Neurosurgical Focus*, Feb, 2009a, vol. 26, no. 2, pp. E5. ISSN 1092-0684; 1092-0684.

DE RUITER, G. C., et al. Nerve Tubes for Peripheral Nerve Repair. *Neurosurgery Clinics of North America*, Jan, 2009b, vol. 20, no. 1, pp. 91-105, vii. ISSN 1558-1349; 1042-3680.

DELLON, AL. Discussion of use of Gortex Tubing as Conduit for Inferior Alveolar and Lingual Nerve Repair: Expeience with Six Cases. *J Oral Maxillofac Surg*, 2001, vol. 59, pp. 497.

DELLON, AL. Somatosensory Testing an Rehabilitation. *Baltimore. Institute for Peripheral Nerve Surgery*, 2000.

DEN DUNNEN, W. F.; and MEEK, M. F. Sensory Nerve Function and Auto-Mutilation After Reconstruction of various Gap Lengths with Nerve Guides and Autologous Nerve Grafts. *Biomaterials*, May, 2001, vol. 22, no. 10, pp. 1171-1176. ISSN 0142-9612; 0142-9612.

DEUMENS, R., et al. Repairing Injured Peripheral Nerves: Bridging the Gap. *Progress in Neurobiology*, 20101013, Nov, 2010, vol. 92, no. 3, pp. 245-276. ISSN 1873-5118; 0301-0082.

DEZAWA, M., et al. Sciatic Nerve Regeneration in Rats Induced by Transplantation of in Vitro Differentiated Bone-Marrow Stromal Cells. *The European Journal of Neuroscience*, Dec, 2001, vol. 14, no. 11, pp. 1771-1776. ISSN 0953-816X; 0953-816X.

DI SUMMA, P. G., et al. Long-Term in Vivo Regeneration of Peripheral Nerves through Bioengineered Nerve Grafts. *Neuroscience*, 20110301, May 5, 2011, vol. 181, pp. 278-291. ISSN 1873-7544; 0306-4522.

DÍAZ-FLORES, L.; GAYOSO, M. J.and SÁNCHEZ, G. Neurohistología. Lecciones Básicas. *L.Díaz-Flores Y J.M. Speáfico*, 1977.

DINH, P., et al. Functional Assessment After Sciatic Nerve Injury in a Rat Model. *Microsurgery*, 2009, vol. 29, no. 8, pp. 644-649. ISSN 1098-2752; 0738-1085.

DOI, K., et al. A Comparison of Vascularized and Conventional Sural Nerve Grafts. *The Journal of Hand Surgery*, Jul, 1992, vol. 17, no. 4, pp. 670-676. ISSN 0363-5023; 0363-5023.

DOOLABH, V. B.; HERTL, M. C.and MACKINNON, S. E. The Role of Conduits in Nerve Repair: A Review. *Reviews in the Neurosciences*, Jan-Mar, 1996, vol. 7, no. 1, pp. 47-84. ISSN 0334-1763; 0334-1763.

DUCKER, T. B.; and HAYES, G. J. Experimental Improvements in the use of Silastic Cuff for Peripheral Nerve Repair. *Journal of Neurosurgery*, Jun, 1968, vol. 28, no. 6, pp. 582-587. ISSN 0022-3085; 0022-3085.

DVALI, L.; and MACKINNON, S. Nerve Repair, Grafting, and Nerve Transfers. *Clinics in Plastic Surgery*, Apr, 2003, vol. 30, no. 2, pp. 203-221. ISSN 0094-1298; 0094-1298.

EBADI, M., et al. Neurotrophins and their Receptors in Nerve Injury and Repair. *Neurochemistry International*, Apr-May, 1997, vol. 30, no. 4-5, pp. 347-374. ISSN 0197-0186; 0197-0186.

EGGERS, R., et al. A Spatio-Temporal Analysis of Motoneuron Survival, Axonal Regeneration and Neurotrophic Factor Expression After Lumbar Ventral Root Avulsion and Implantation. *Experimental Neurology*, 20090728, May, 2010, vol. 223, no. 1, pp. 207-220. ISSN 1090-2430; 0014-4886.

ERIKSSON, M., et al. Economic Consequences of Accidents to Hands and Forearms by Log Splitters and Circular Saws: Cost of Illness Study. *Journal of Plastic Surgery and Hand Surgery*, Feb, 2011, vol. 45, no. 1, pp. 28-34. ISSN 2000-6764; 2000-6764.

EVANS, G. R. Peripheral Nerve Injury: A Review and Approach to Tissue Engineered Constructs. *The Anatomical Record*, Aug 1, 2001, vol. 263, no. 4, pp. 396-404. ISSN 0003-276X; 0003-276X.

FAIRBAIRN, N. G.; RANDOLPH, M. A.and REDMOND, R. W. The Clinical Applications of Human Amnion in Plastic Surgery. *Journal of Plastic, Reconstructive & Aesthetic Surgery : JPRAS*, 20140131, May, 2014, vol. 67, no. 5, pp. 662-675. ISSN 1878-0539; 1748-6815.

FAN, W., et al. Repairing a 35-mm-Long Median Nerve Defect with a Chitosan/PGA Artificial Nerve Graft in the Human: A Case Study. *Microsurgery*, 2008, vol. 28, no. 4, pp. 238-242. ISSN 1098-2752; 0738-1085.

FANSA, H., et al. Tissue Engineering of Peripheral Nerves: Epineurial Grafts with Application of Cultured Schwann Cells. *Microsurgery*, 2003, vol. 23, no. 1, pp. 72-77. ISSN 0738-1085; 0738-1085.

FAWCETT, J. W.; and KEYNES, R. J. Peripheral Nerve Regeneration. *Annual Review of Neuroscience*, 1990, vol. 13, pp. 43-60. ISSN 0147-006X; 0147-006X.

FENELEY, M. R.; FAWCETT, J. W.and KEYNES, R. J. The Role of Schwann Cells in the Regeneration of Peripheral Nerve Axons through Muscle Basal Lamina Grafts. *Experimental Neurology*, Dec, 1991, vol. 114, no. 3, pp. 275-285. ISSN 0014-4886; 0014-4886.

FERRARA, G. Nuova Selva Di Cirurgia Divisia Tre Parti Venice. *S.Combi*, 1608.

FINE, E. G.; VALENTINE, R. F.and AEBISCHER, P. Nerve Regeneration. in Principles of Tissue Engineering. *Lanza RP, Langer R Y Vacanti J. San Diego, Academic Press*., 2000, pp. 383-897.

FORSSMAN, J. Über Die Ursachen, Welche Die Wachstumsrichtung Der Peripheren Nerven Fassen, Und Die Der Regeneration Bestimmen. *Beitr Pathol Anat*, 1898, vol. 24, pp. 56.

FRICKER, F. R., et al. Axonal Neuregulin 1 is a Rate Limiting but Not Essential Factor for Nerve Remyelination. *Brain : A Journal of Neurology*, Jul, 2013, vol. 136, no. Pt 7, pp. 2279-2297. ISSN 1460-2156; 0006-8950.

FUJITA, S., et al. Outcome Following Lingual Nerve Repair with Vein Graft Cuff: A Preliminary Report. *Journal of Oral and Maxillofacial Surgery : Official Journal of the American Association of Oral and Maxillofacial Surgeons*, 20140401, Jul, 2014, vol. 72, no. 7, pp. 1433.e1-1433.e7. ISSN 1531-5053; 0278-2391.

GALILI, U. The Alpha-Gal Epitope (Galalpha1-3Galbeta1-4GlcNAc-R) in Xenotransplantation. *Biochimie*, Jul, 2001, vol. 83, no. 7, pp. 557-563. ISSN 0300-9084; 0300-9084.

GARCIA MEDRANO, B., et al. Regeneration of Critical Injuries of the Peripheral Nerve with Growth Factors. *Revista Espanola De Cirugia Ortopedica Y Traumatologia*, 20130517, May-Jun, 2013, vol. 57, no. 3, pp. 162-169. ISSN 1988-8856; 1888-4415.

GARRITY, R. W. The use of Plastic and Rubber Tubing in the Management of Irreparable Nerve Injuries. *Surgical Forum*, 1956, vol. 6, pp. 517-520. ISSN 0071-8041; 0071-8041.

GARTNER, A., et al. Effects of Umbilical Cord Tissue Mesenchymal Stem Cells (UCX(R)) on Rat Sciatic Nerve Regeneration After Neurotmesis Injuries. *Journal of Stem Cells & Regenerative Medicine*, 20140430, Apr 30, 2014, vol. 10, no. 1, pp. 14-26. ISSN 0973-7154; 0973-7154.

GEORGIOU, M., et al. Engineered Neural Tissue with Aligned, Differentiated Adipose-Derived Stem Cells Promotes Peripheral Nerve Regeneration Across a Critical Sized Defect in Rat Sciatic Nerve. *Biomaterials*, 20141023, Jan, 2015, vol. 37, pp. 242-251. ISSN 1878-5905; 0142-9612.

GEUNA, S., et al. Chapter 3: Histology of the Peripheral Nerve and Changes Occurring during Nerve Regeneration. *International Review of Neurobiology*, 2009, vol. 87, pp. 27-46. ISSN 0074-7742; 0074-7742.

GHALIB, N., et al. Morphometric Analysis of Early Regeneration of Motor Axons through Motor and Cutaneous Nerve Grafts. *Annals of Anatomy = Anatomischer Anzeiger : Official Organ of the Anatomische Gesellschaft*, Jul, 2001, vol. 183, no. 4, pp. 363-368. ISSN 0940-9602; 0940-9602.

GHAZNAVI, A. M., et al. Silk Fibroin Conduits: A Cellular and Functional Assessment of Peripheral Nerve Repair. *Annals of Plastic Surgery*, Mar, 2011, vol. 66, no. 3, pp. 273-279. ISSN 1536-3708; 0148-7043.

GIDDINS, G. E.; WADE, P. J.and AMIS, A. A. Primary Nerve Repair: Strength of Repair with Different Gauges of Nylon Suture Material. *Journal of Hand Surgery (Edinburgh, Scotland)*, Aug, 1989, vol. 14, no. 3, pp. 301-302. ISSN 0266-7681; 0266-7681.

GILBERT, T. W. Strategies for Tissue and Organ Decellularization. *Journal of Cellular Biochemistry*, Jul, 2012a, vol. 113, no. 7, pp. 2217-2222. ISSN 1097-4644; 0730-2312.

GILBERT, T. W. Strategies for Tissue and Organ Decellularization. *Journal of Cellular Biochemistry*, Jul, 2012b, vol. 113, no. 7, pp. 2217-2222. ISSN 1097-4644; 0730-2312.

GILBERT, T. W.; SELLARO, T. L.and BADYLAK, S. F. Decellularization of Tissues and Organs. *Biomaterials*, 20060307, Jul, 2006a, vol. 27, no. 19, pp. 3675-3683. ISSN 0142-9612; 0142-9612.

GILBERT, T. W.; SELLARO, T. L.and BADYLAK, S. F. Decellularization of Tissues and Organs. *Biomaterials*, 20060307, Jul, 2006b, vol. 27, no. 19, pp. 3675-3683. ISSN 0142-9612; 0142-9612.

GILBERT, T. W.; SELLARO, T. L.and BADYLAK, S. F. Decellularization of Tissues and Organs. *Biomaterials*, 20060307, Jul, 2006c, vol. 27, no. 19, pp. 3675-3683. ISSN 0142-9612; 0142-9612.

GILBERT, T. W., et al. Degradation and Remodeling of Small Intestinal Submucosa in Canine Achilles Tendon Repair. *The Journal of Bone and Joint Surgery.American Volume*, Mar, 2007, vol. 89, no. 3, pp. 621-630. ISSN 0021-9355.

GLASBY, M. A. Interposed Muscle Grafts in Nerve Repair in the Hand: An Experimental Basis for Future Clinical Use. *World Journal of Surgery*, Jul-Aug, 1991, vol. 15, no. 4, pp. 501-510. ISSN 0364-2313; 0364-2313.

GLASBY, M. A., et al. Repair of the Facial Nerve in the Cerebellopontine Angle using Freeze-Thawed Skeletal Muscle Autografts. an Experimental Surgical Study in the Sheep. *Acta Neurochirurgica*, 1995, vol. 136, no. 3-4, pp. 151-159. ISSN 0001-6268; 0001-6268.

GLASBY, M. A., et al. Regeneration of the Sciatic Nerve in Rats. the Effect of Muscle Basement Membrane. *The Journal of Bone and Joint Surgery.British Volume*, Nov, 1986, vol. 68, no. 5, pp. 829-833. ISSN 0301-620X; 0301-620X.

GOHEEN-ROBILLARD, B., et al. End-to-Side Neurorrhaphy and Lateral Axonal Sprouting in a Long Graft Rat Model. *The Laryngoscope*, May, 2002, vol. 112, no. 5, pp. 899-905. ISSN 0023-852X; 0023-852X.

GRAF, J., et al. A Pentapeptide from the Laminin B1 Chain Mediates Cell Adhesion and Binds the 67,000 Laminin Receptor. *Biochemistry*, Nov 3, 1987, vol. 26, no. 22, pp. 6896-6900. ISSN 0006-2960; 0006-2960.

GRAMSBERGEN, A.; IJKEMA-PAASSEN, J.and MEEK, M. F. Sciatic Nerve Transection in the Adult Rat: Abnormal EMG Patterns during Locomotion by Aberrant Innervation of Hindleg Muscles. *Experimental Neurology*, Jan, 2000, vol. 161, no. 1, pp. 183-193. ISSN 0014-4886; 0014-4886.

GRANT, D. S., et al. Two Different Laminin Domains Mediate the Differentiation of Human Endothelial Cells into Capillary-Like Structures in Vitro. *Cell*, Sep 8, 1989, vol. 58, no. 5, pp. 933-943. ISSN 0092-8674; 0092-8674.

Griffin, M.F. Malahias, M. Hindocha, S. Khan, W.S. Peripheral Nerve Injury: Principles for Repair Ans Regeneration. *The Open Orthopaedics Journal*, 2014, vol. 8, no. Suppl 1: M10, pp. 199-203.

GRINSELL, D.; and KEATING, C. P. Peripheral Nerve Reconstruction After Injury: A Review of Clinical and Experimental Therapies. *BioMed Research International*, 20140903, 2014, vol. 2014, pp. 698256. ISSN 2314-6141.

GU, Y., et al. Chitosan/Silk Fibroin-Based, Schwann Cell-Derived Extracellular Matrix-Modified Scaffolds for Bridging Rat Sciatic Nerve Gaps. *Biomaterials*, 20131219, Feb, 2014, vol. 35, no. 7, pp. 2253-2263. ISSN 1878-5905; 0142-9612.

GULATI, A. K.; and COLE, G. P. Immunogenicity and Regenerative Potential of Acellular Nerve Allografts to Repair Peripheral Nerve in Rats and Rabbits. *Acta Neurochirurgica*, 1994, vol. 126, no. 2-4, pp. 158-164. ISSN 0001-6268; 0001-6268.

HADLOCK, T., et al. A Polymer Foam Conduit Seeded with Schwann Cells Promotes Guided Peripheral Nerve Regeneration. *Tissue Engineering*, Apr, 2000, vol. 6, no. 2, pp. 119-127. ISSN 1076-3279; 1076-3279.

HADLOCK, T. A., et al. A New Artificial Nerve Graft Containing Rolled Schwann Cell Monolayers. *Microsurgery*, 2001, vol. 21, no. 3, pp. 96-101. ISSN 0738-1085; 0738-1085.

HAISHENG, H.; SONGJIE, Z.and XIN, L. Assessment of Nerve Regeneration Across Nerve Allografts Treated with Tacrolimus. *Artificial Cells, Blood Substitutes, and Immobilization Biotechnology*, 2008, vol. 36, no. 5, pp. 465-474. ISSN 1532-4184; 1073-1199.

HALL, S. Axonal Regeneration through Acellular Muscle Grafts. *Journal of Anatomy*, Jan, 1997, vol. 190 (Pt 1), no. Pt 1, pp. 57-71. ISSN 0021-8782; 0021-8782.

HANINEC, P., et al. Enhancement of Musculocutaneous Nerve Reinnervation After Vascular Endothelial Growth Factor (VEGF) Gene Therapy. *BMC Neuroscience*, 20120606, Jun 6, 2012, vol. 13, pp. 57-2202-13-57. ISSN 1471-2202; 1471-2202.

HASEGAWA, T., et al. Vascularized Nerve Grafts for the Treatment of Large Nerve Gap After Severe Trauma to an Upper Extremity. *Archives of Orthopaedic and Trauma Surgery*, 20040131, Apr, 2004, vol. 124, no. 3, pp. 209-213. ISSN 0936-8051; 0936-8051.

HE, B., et al. Safety and Efficacy Evaluation of a Human Acellular Nerve Graft as a Digital Nerve Scaffold: A Prospective, Multicentre Controlled Clinical Trial. *Journal of Tissue Engineering and Regenerative Medicine*, 20130225, Feb 25, 2013. ISSN 1932-7005; 1932-6254.

HEMS, T. E.; and GLASBY, M. A. Comparison of Different Methods of Repair of Long Peripheral Nerve Defects: An Experimental Study. *British Journal of Plastic Surgery*, Oct, 1992, vol. 45, no. 7, pp. 497-502. ISSN 0007-1226; 0007-1226.

HENDERSON, C. E., et al. GDNF: A Potent Survival Factor for Motoneurons Present in Peripheral Nerve and Muscle. *Science (New York, N.Y.)*, Nov 11, 1994, vol. 266, no. 5187, pp. 1062-1064. ISSN 0036-8075; 0036-8075.

HILBERT, S. L., et al. Prototype Anionic Detergent Technique used to Decellularize Allograft Valve Conduits Evaluated in the Right Ventricular Outflow Tract in Sheep. *The Journal of Heart Valve Disease*, Sep, 2004, vol. 13, no. 5, pp. 831-840. ISSN 0966-8519; 0966-8519.

HILL, P. S., et al. Repair of Peripheral Nerve Defects in Rabbits using Keratin Hydrogel Scaffolds. *Tissue Engineering.Part A*, 20110323, Jun, 2011, vol. 17, no. 11-12, pp. 1499-1505. ISSN 1937-335X; 1937-3341.

HODDE, J.; and HILES, M. Virus Safety of a Porcine-Derived Medical Device: Evaluation of a Viral Inactivation Method. *Biotechnology and Bioengineering*, Jul 20, 2002, vol. 79, no. 2, pp. 211-216. ISSN 0006-3592; 0006-3592.

HODDE, J., et al. Fibronectin Peptides Mediate HMEC Adhesion to Porcine-Derived Extracellular Matrix. *Biomaterials*, Apr, 2002, vol. 23, no. 8, pp. 1841-1848. ISSN 0142-9612; 0142-9612.

HODDE, J. P., et al. Vascular Endothelial Growth Factor in Porcine-Derived Extracellular Matrix. *Endothelium : Journal of Endothelial Cell Research*, 2001, vol. 8, no. 1, pp. 11-24. ISSN 1062-3329; 1026-793X.

HOKE, A., et al. Schwann Cells Express Motor and Sensory Phenotypes that Regulate Axon Regeneration. *The Journal of Neuroscience : The Official Journal of the Society for Neuroscience*, Sep 20, 2006, vol. 26, no. 38, pp. 9646-9655. ISSN 1529-2401; 0270-6474.

HOWARD, L., et al. ProNGF Promotes Neurite Growth from a Subset of NGF-Dependent Neurons by a p75NTR-Dependent Mechanism. *Development (Cambridge, England)*, May, 2013, vol. 140, no. 10, pp. 2108-2117. ISSN 1477-9129; 0950-1991.

HRUSKA, R. E.; KENNEDY, S.and SILBERGELD, E. K. Quantitative Aspects of Normal Locomotion in Rats. *Life Sciences*, Jul 9, 1979, vol. 25, no. 2, pp. 171-179. ISSN 0024-3205; 0024-3205.

HU, W., et al. Polyglycolic Acid Filaments Guide Schwann Cell Migration in Vitro and in Vivo. *Biotechnology Letters*, 20080709, Nov, 2008, vol. 30, no. 11, pp. 1937-1942. ISSN 1573-6776; 0141-5492.

HUANG, L., et al. C-Jun Gene-Modified Schwann Cells: Up-Regulating Multiple Neurotrophic Factors and Promoting Neurite Outgrowth. *Tissue Engineering.Part A*, 20150114, Jan 14, 2015. ISSN 1937-335X; 1937-3341.

HUBER, GC. A Study of the Operative Treatment for Loss of Nerve Substance in Peripheral Nerves. *J Morphol*, 1895, vol. 11, pp. 629-735.

HUDSON, T. W.; EVANS, G. R.and SCHMIDT, C. E. Engineering Strategies for Peripheral Nerve Repair. *Clinics in Plastic Surgery*, Oct, 1999, vol. 26, no. 4, pp. 617-28, ix. ISSN 0094-1298; 0094-1298.

HUDSON, T. W.; LIU, S. Y.and SCHMIDT, C. E. Engineering an Improved Acellular Nerve Graft Via Optimized Chemical Processing. *Tissue Engineering*, Sep-Oct, 2004a, vol. 10, no. 9-10, pp. 1346-1358. ISSN 1076-3279; 1076-3279.

HUDSON, T. W.; LIU, S. Y.and SCHMIDT, C. E. Engineering an Improved Acellular Nerve Graft Via Optimized Chemical Processing. *Tissue Engineering*, Sep-Oct, 2004b, vol. 10, no. 9-10, pp. 1346-1358. ISSN 1076-3279; 1076-3279.

HUDSON, T. W., et al. Optimized Acellular Nerve Graft is Immunologically Tolerated and Supports Regeneration. *Tissue Engineering*, Nov-Dec, 2004c, vol. 10, no. 11-12, pp. 1641-1651. ISSN 1076-3279; 1076-3279.

HUNG, V.; and DELLON, A. L. Reconstruction of a 4-Cm Human Median Nerve Gap by Including an Autogenous Nerve Slice in a Bioabsorbable Nerve Conduit: Case Report. *The Journal of Hand Surgery*, Mar, 2008, vol. 33, no. 3, pp. 313-315. ISSN 0363-5023; 0363-5023.

HWANG, G. T., et al. In Vivo Silicon-Based Flexible Radio Frequency Integrated Circuits Monolithically Encapsulated with Biocompatible Liquid Crystal Polymers. *ACS Nano*, 20130430, May 28, 2013, vol. 7, no. 5, pp. 4545-4553. ISSN 1936-086X; 1936-0851.

HYNES, R. O. Integrins: A Family of Cell Surface Receptors. *Cell*, Feb 27, 1987, vol. 48, no. 4, pp. 549-554. ISSN 0092-8674; 0092-8674.

HYNES, R. O.; SCHWARZBAUER, J. E.and TAMKUN, J. W. Isolation and Analysis of cDNA and Genomic Clones of Fibronectin and its Receptor. *Methods in Enzymology*, 1987, vol. 144, pp. 447-463. ISSN 0076-6879; 0076-6879.

IDE, C. Nerve Regeneration and Schwann Cell Basal Lamina: Observations of the Long-Term Regeneration. *Archivum Histologicum Japonicum = Nihon Soshikigaku Kiroku*, Apr, 1983, vol. 46, no. 2, pp. 243-257. ISSN 0004-0681; 0004-0681.

IGLESIAS-ROZAS, J. R.; and GARROSA, M.
 Río-Hortega´s Third Contribution to the Morphological Knowledge and Funtional Interpretación of the Oligodendroglia. . *Elsevier*, 2013.

IJKEMA-PAASSEN, J.; MEEK, M. F.and GRAMSBERGEN, A. Reinnervation of Muscles After Transection of the Sciatic Nerve in Adult Rats. *Muscle & Nerve*, Jun, 2002, vol. 25, no. 6, pp. 891-897. ISSN 0148-639X; 0148-639X.

IJPMA, F. F.; NICOLAI, J. P.and MEEK, M. F. Sural Nerve Donor-Site Morbidity: Thirty-Four Years of Follow-Up. *Annals of Plastic Surgery*, Oct, 2006, vol. 57, no. 4, pp. 391-395. ISSN 0148-7043; 0148-7043.

INADA, Y., et al. Regeneration of Peripheral Motor Nerve Gaps with a Polyglycolic Acid-Collagen Tube: Technical Case Report. *Neurosurgery*, Nov, 2007, vol. 61, no. 5, pp. E1105-7; discussion E1107. ISSN 1524-4040; 0148-396X.

JACKSON, D. W., et al. The Effects of in Situ Freezing on the Anterior Cruciate Ligament. an Experimental Study in Goats. *The Journal of Bone and Joint Surgery.American Volume*, Feb, 1991, vol. 73, no. 2, pp. 201-213. ISSN 0021-9355.

JACKSON, D. W.; and SIMON, T. M. Donor Cell Survival and Repopulation After Intraarticular Transplantation of Tendon and Ligament Allografts. *Microscopy Research and Technique*, Jul 1, 2002, vol. 58, no. 1, pp. 25-33. ISSN 1059-910X; 1059-910X.

JAYAKUMAR, N., et al. E-Learning in Surgical Education: A Systematic Review. *Journal of Surgical Education*, 20150622, Jun 22, 2015. ISSN 1878-7452; 1878-7452.

JAYAKUMAR, N.; and VEDAGE, D. The Hidden Curriculum of Surgical Careers is Not so Well Hidden. *Medical Education*, Dec, 2014, vol. 48, no. 12, pp. 1244. ISSN 1365-2923; 0308-0110.

JIANG, M., et al. Neural Activity Analysis of Pure Chito-Oligomer Components Separated from a Mixture of Chitooligosaccharides. *Neuroscience Letters*, 20140813, Oct 3, 2014, vol. 581, pp. 32-36. ISSN 1872-7972; 0304-3940.

JIANG, X., et al. Current Applications and Future Perspectives of Artificial Nerve Conduits. *Experimental Neurology*, 20090919, May, 2010, vol. 223, no. 1, pp. 86-101. ISSN 1090-2430; 0014-4886.

JOHNSON, E. O.; CHARCHANTI, A.and SOUCACOS, P. N. Nerve Repair: Experimental and Clinical Evaluation of Neurotrophic Factors in Peripheral Nerve Regeneration. *Injury*, 20080823, Sep, 2008, vol. 39 Suppl 3, pp. S37-42. ISSN 1879-0267; 0020-1383.

JOHNSON, E. O.; ZOUBOS, A. B.and SOUCACOS, P. N. Regeneration and Repair of Peripheral Nerves. *Injury*, 20051108, Nov, 2005, vol. 36 Suppl 4, pp. S24-9. ISSN 0020-1383; 0020-1383.

JOHNSON, P. C., et al. Preparation of Cell-Free Extracellular Matrix from Human Peripheral Nerve. *Muscle & Nerve*, Apr, 1982, vol. 5, no. 4, pp. 335-344. ISSN 0148-639X; 0148-639X.

JOHNSON, P. J., et al. Nerve Endoneurial Microstructure Facilitates Uniform Distribution of Regenerative Fibers: A Post Hoc Comparison of Midgraft Nerve Fiber Densities. *Journal of Reconstructive Microsurgery*, 20101013, Feb, 2011, vol. 27, no. 2, pp. 83-90. ISSN 1098-8947.

JONSSON, S., et al. Effect of Delayed Peripheral Nerve Repair on Nerve Regeneration, Schwann Cell Function and Target Muscle Recovery. *PloS One*, 20130207, 2013, vol. 8, no. 2, pp. e56484. ISSN 1932-6203; 1932-6203.

JUCKER, M.; KLEINMAN, H. K.and INGRAM, D. K. Fetal Rat Septal Cells Adhere to and Extend Processes on Basement Membrane, Laminin, and a Synthetic Peptide from the Laminin A Chain Sequence. *Journal of Neuroscience Research*, Apr, 1991, vol. 28, no. 4, pp. 507-517. ISSN 0360-4012; 0360-4012.

KAKKAR, R.; Suruchiand GROVER, R. Theoretical Study of Molecular Recognition by Hoechst 33258 Derivatives. *Journal of Biomolecular Structure & Dynamics*, Aug, 2005, vol. 23, no. 1, pp. 37-47. ISSN 0739-1102; 0739-1102.

KANDEL, E. R.; and SQUIRE, L. R. Neuroscience: Breaking Down Scientific Barriers to the Study of Brain and Mind. *Science (New York, N.Y.)*, Nov 10, 2000, vol. 290, no. 5494, pp. 1113-1120. ISSN 0036-8075; 0036-8075.

KANG, N., et al. Circulatory Arrest for Repair of Postcoarctation Site Aneurysm. *The Annals of Thoracic Surgery*, Jun, 2004, vol. 77, no. 6, pp. 2029-2033. ISSN 0003-4975; 0003-4975.

KARABEKMEZ, F. E.; DUYMAZ, A.and MORAN, S. L. Early Clinical Outcomes with the use of Decellularized Nerve Allograft for Repair of Sensory Defects within the Hand. *Hand (New York, N.Y.)*, 20090502, Sep, 2009a, vol. 4, no. 3, pp. 245-249. ISSN 1558-9447; 1558-9447.

KARABEKMEZ, F. E.; DUYMAZ, A.and MORAN, S. L. Early Clinical Outcomes with the use of Decellularized Nerve Allograft for Repair of Sensory Defects within the Hand. *Hand (New York, N.Y.)*, 20090502, Sep, 2009b, vol. 4, no. 3, pp. 245-249. ISSN 1558-9447; 1558-9447.

KAREGAR, M.; and MOHAMMADI, R. Assessment of Neuroregenerative Effect of Dihydrotestosterone, on Peripheral Nerve Regeneration using Allografts: A Rat Sciatic Nerve Model. *Neurological Research*, 20150717, Jul 17, 2015, pp. 1743132815Y0000000076. ISSN 1743-1328; 0161-6412.

KEHOE, S.; ZHANG, X. F.and BOYD, D. FDA Approved Guidance Conduits and Wraps for Peripheral Nerve Injury: A Review of Materials and Efficacy. *Injury*, 20110126, May, 2012, vol. 43, no. 5, pp. 553-572. ISSN 1879-0267; 0020-1383.

KEILHOFF, G., et al. Bridging Extra Large Defects of Peripheral Nerves: Possibilities and Limitations of Alternative Biological Grafts from Acellular Muscle and Schwann Cells. *Tissue Engineering*, Jul-Aug, 2005, vol. 11, no. 7-8, pp. 1004-1014. ISSN 1076-3279; 1076-3279.

KHUONG, H. T.; and MIDHA, R. Advances in Nerve Repair. *Current Neurology and Neuroscience Reports*, Jan, 2013, vol. 13, no. 1, pp. 322-012-0322-3. ISSN 1534-6293; 1528-4042.

KIM, D. H., et al. Labeled Schwann Cell Transplants Versus Sural Nerve Grafts in Nerve Repair. *Journal of Neurosurgery*, Feb, 1994, vol. 80, no. 2, pp. 254-260. ISSN 0022-3085; 0022-3085.

KIM, Y. T., et al. The Role of Aligned Polymer Fiber-Based Constructs in the Bridging of Long Peripheral Nerve Gaps. *Biomaterials*, 20080429, Jul, 2008, vol. 29, no. 21, pp. 3117-3127. ISSN 0142-9612; 0142-9612.

KOKAI, L. E., et al. Diffusion of Soluble Factors through Degradable Polymer Nerve Guides: Controlling Manufacturing Parameters. *Acta Biomaterialia*, 20090317, Sep, 2009, vol. 5, no. 7, pp. 2540-2550. ISSN 1878-7568; 1742-7061.

KOLKER, A. R., et al. Multilayer Reconstruction of Abdominal Wall Defects with Acellular Dermal Allograft (AlloDerm) and Component Separation. *Annals of Plastic Surgery*, Jul, 2005, vol. 55, no. 1, pp. 36-41; discussion 41-2. ISSN 0148-7043; 0148-7043.

KRAL, T., et al. Propidium Iodide and PicoGreen as Dyes for the DNA Fluorescence Correlation Spectroscopy Measurements. *Journal of Fluorescence*, Mar, 2005, vol. 15, no. 2, pp. 179-183. ISSN 1053-0509; 1053-0509.

KUROKI, H.; and IKUTA, Y. Nerve Regeneration of Vascularized Rat Limb Allograft and Functional Recovery of Long-Term Graft Survivals Treated by Short Course of FK 506 Or Cyclosporine. *Transplantation Proceedings*, Feb, 1995, vol. 27, no. 1, pp. 348-350. ISSN 0041-1345; 0041-1345.

KVIST, M., et al. Immunomodulation by Costimulation Blockade Inhibits Rejection of Nerve Allografts. *Journal of the Peripheral Nervous System : JPNS*, Jun, 2007, vol. 12, no. 2, pp. 83-90. ISSN 1085-9489; 1085-9489.

LABRADOR, R. O.; BUTI, M.and NAVARRO, X. Influence of Collagen and Laminin Gels Concentration on Nerve Regeneration After Resection and Tube Repair. *Experimental Neurology*, Jan, 1998, vol. 149, no. 1, pp. 243-252. ISSN 0014-4886; 0014-4886.

LEE, S. K.; and WOLFE, S. W. Peripheral Nerve Injury and Repair. *The Journal of the American Academy of Orthopaedic Surgeons*, Jul-Aug, 2000, vol. 8, no. 4, pp. 243-252. ISSN 1067-151X; 1067-151X.

LENOBLE, E., et al. Results of the Primary Repair of 28 Isolated Median Nerve Injuries in the Wrist. *Annales De Chirurgie De La Main : Organe Officiel Des Societes De Chirurgie De La Main*, 1989, vol. 8, no. 4, pp. 347-351. ISSN 0753-9053; 0753-9053.

LI, S. T., et al. Peripheral Nerve Repair with Collagen Conduits. *Clinical Materials*, 1992, vol. 9, no. 3-4, pp. 195-200. ISSN 0267-6605; 0267-6605.

LIAO, I. C., et al. Preclinical Evaluations of Acellular Biological Conduits for Peripheral Nerve Regeneration. *Journal of Tissue Engineering*, 20130228, 2013, vol. 4, pp. 2041731413481036. ISSN 2041-7314; 2041-7314.

LIN, P., et al. Assessing Porcine Liver-Derived Biomatrix for Hepatic Tissue Engineering. *Tissue Engineering*, Jul-Aug, 2004a, vol. 10, no. 7-8, pp. 1046-1053. ISSN 1076-3279; 1076-3279.

LIN, P., et al. Assessing Porcine Liver-Derived Biomatrix for Hepatic Tissue Engineering. *Tissue Engineering*, Jul-Aug, 2004b, vol. 10, no. 7-8, pp. 1046-1053. ISSN 1076-3279; 1076-3279.

LIN, Y. C., et al. Spatially Controlled Delivery of Neurotrophic Factors in Silk Fibroin-Based Nerve Conduits for Peripheral Nerve Repair. *Annals of Plastic Surgery*, Aug, 2011, vol. 67, no. 2, pp. 147-155. ISSN 1536-3708; 0148-7043.

LIU, Q., et al. Proliferation Assessment of Primary Human Mesenchymal Stem Cells on Collagen Membranes for Guided Bone Regeneration. *The International Journal of Oral & Maxillofacial Implants*, Sep-Oct, 2011, vol. 26, no. 5, pp. 1004-1010. ISSN 1942-4434; 0882-2786.

LIU, W., et al. Allotransplanted Neurons used to Repair Peripheral Nerve Injury do Not Elicit Overt Immunogenicity. *PloS One*, 20120209, 2012, vol. 7, no. 2, pp. e31675. ISSN 1932-6203; 1932-6203.

LIU, Z., et al. Activation of Schwann Cells in Vitro by Magnetic Nanocomposites Via Applied Magnetic Field. *International Journal of Nanomedicine*, 20141217, Dec 17, 2014, vol. 10, pp. 43-61. ISSN 1178-2013; 1176-9114.

LOGAN, A.; OLIVER, J. J.and BERRY, M. Growth Factors in CNS Repair and Regeneration. *Progress in Growth Factor Research*, 1994, vol. 5, no. 4, pp. 379-405. ISSN 0955-2235; 0955-2235.

LOHMEYER, J., et al. Bridging Peripheral Nerve Defects by Means of Nerve Conduits. *Der Chirurg; Zeitschrift Fur Alle Gebiete Der Operativen Medizen*, Feb, 2007, vol. 78, no. 2, pp. 142-147. ISSN 0009-4722; 0009-4722.

LOHMEYER, J. A. Re: 'Recovery of Two-Point Discrimination Function After Digital Nerve Repair in the Hand using Resorbable FDA- and CE-Approved Nerve Conduits' by M.F. Meek and J.H. Coert.

J Plast Reconstr Aesthet Surg. 2013 Oct;66(10):1307-15. *Journal of Plastic, Reconstructive & Aesthetic Surgery : JPRAS*, 20130920, Feb, 2014, vol. 67, no. 2, pp. 281-282. ISSN 1878-0539; 1748-6815.

LOHMEYER, J. A., et al. Prospective Clinical Study on Digital Nerve Repair with Collagen Nerve Conduits and Review of Literature. *Journal of Reconstructive Microsurgery*, 20131212, May, 2014, vol. 30, no. 4, pp. 227-234. ISSN 1098-8947.

LOHMEYER, J. A., et al. The Clinical use of Artificial Nerve Conduits for Digital Nerve Repair: A Prospective Cohort Study and Literature Review. *Journal of Reconstructive Microsurgery*, 20081126, Jan, 2009, vol. 25, no. 1, pp. 55-61. ISSN 0743-684X.

LOLLEY, R. D., et al. Vein, Silastic, and Polyglycolic Acid Fine Mesh: A Comparative Study in Peripheral Nerve Repair. *Annals of Plastic Surgery*, Sep, 1995, vol. 35, no. 3, pp. 266-271. ISSN 0148-7043; 0148-7043.

LUNDBORG, G. Alternatives to Autologous Nerve Grafts. *Handchirurgie, Mikrochirurgie, Plastische Chirurgie : Organ Der Deutschsprachigen Arbeitsgemeinschaft Fur Handchirurgie : Organ Der Deutschsprachigen Arbeitsgemeinschaft Fur Mikrochirurgie Der Peripheren Nerven Und Gefasse : Organ Der Vereinigun(TRUNCADO)*, Feb, 2004, vol. 36, no. 1, pp. 1-7. ISSN 0722-1819; 0722-1819.

LUNDBORG, G. A 25-Year Perspective of Peripheral Nerve Surgery: Evolving Neuroscientific Concepts and Clinical Significance. *The Journal of Hand Surgery*, May, 2000, vol. 25, no. 3, pp. 391-414. ISSN 0363-5023; 0363-5023.

LUNDBORG, G. Nerve Regeneration and Repair. A Review. *Acta Orthopaedica Scandinavica*, Apr, 1987, vol. 58, no. 2, pp. 145-169. ISSN 0001-6470; 0001-6470.

LUNDBORG, G.; DAHLIN, L. B.and DANIELSEN, N. Ulnar Nerve Repair by the Silicone Chamber Technique. Case Report. *Scandinavian Journal of Plastic and Reconstructive Surgery and Hand Surgery / Nordisk Plastikkirurgisk Forening [and] Nordisk Klubb for Handkirurgi*, 1991, vol. 25, no. 1, pp. 79-82. ISSN 0284-4311; 0284-4311.

LUNDBORG, G., et al. Tubular Repair of the Median Nerve in the Human Forearm. Preliminary Findings. *Journal of Hand Surgery (Edinburgh, Scotland)*, Jun, 1994, vol. 19, no. 3, pp. 273-276. ISSN 0266-7681; 0266-7681.

LUNDBORG, G., et al. Tubular Versus Conventional Repair of Median and Ulnar Nerves in the Human Forearm: Early Results from a Prospective, Randomized, Clinical Study. *The Journal of Hand Surgery*, Jan, 1997a, vol. 22, no. 1, pp. 99-106. ISSN 0363-5023; 0363-5023.

LUNDBORG, G., et al. Tubular Versus Conventional Repair of Median and Ulnar Nerves in the Human Forearm: Early Results from a Prospective, Randomized, Clinical Study. *The Journal of Hand Surgery*, Jan, 1997b, vol. 22, no. 1, pp. 99-106. ISSN 0363-5023; 0363-5023.

LUNDBORG, G., et al. Functional Sensibility of the Hand After Nerve Repair. *Lancet*, Nov 20, 1993, vol. 342, no. 8882, pp. 1300. ISSN 0140-6736; 0140-6736.

MACKINNON, S. E. New Directions in Peripheral Nerve Surgery. *Annals of Plastic Surgery*, Mar, 1989, vol. 22, no. 3, pp. 257-273. ISSN 0148-7043; 0148-7043.

MACKINNON, S. E.; and DELLON, A. L. Clinical Nerve Reconstruction with a Bioabsorbable Polyglycolic Acid Tube. *Plastic and Reconstructive Surgery*, Mar, 1990, vol. 85, no. 3, pp. 419-424. ISSN 0032-1052; 0007-1226.

MACKINNON, S. E., et al. Nerve Regeneration through a Pseudosynovial Sheath in a Primate Model. *Plastic and Reconstructive Surgery*, Jun, 1985a, vol. 75, no. 6, pp. 833-841. ISSN 0032-1052; 0007-1226.

MACKINNON, S. E., et al. Chronic Nerve Compression--an Experimental Model in the Rat. *Annals of Plastic Surgery*, Aug, 1984, vol. 13, no. 2, pp. 112-120. ISSN 0148-7043; 0148-7043.

MACKINNON, S. E., et al. Clinical Outcome Following Nerve Allograft Transplantation. *Plastic and Reconstructive Surgery*, May, 2001, vol. 107, no. 6, pp. 1419-1429. ISSN 0032-1052; 0007-1226.

MACKINNON, S. E., et al. The Peripheral Nerve Allograft: An Assessment of Regeneration in the Immunosuppressed Host. *Plastic and Reconstructive Surgery*, Mar, 1987, vol. 79, no. 3, pp. 436-446. ISSN 0032-1052; 0007-1226.

MACKINNON, S. E., et al. Peripheral Nerve Injection Injury with Purified Bovine Collagen--an Experimental Model in the Rat. *Annals of Plastic Surgery*, May, 1985b, vol. 14, no. 5, pp. 428-436. ISSN 0148-7043; 0148-7043.

MACKINNON, S. E.; and RAY, W. Z. Response. *Journal of Neurosurgery*, Mar, 2013, vol. 118, no. 3, pp. 707-708. ISSN 1933-0693; 0022-3085.

MADISON, R. D., et al. Factors Contributing to Preferential Motor Reinnervation in the Primate Peripheral Nervous System. *The Journal of Neuroscience : The Official Journal of the Society for Neuroscience*, Dec 15, 1999a, vol. 19, no. 24, pp. 11007-11016. ISSN 1529-2401; 0270-6474.

MADISON, R. D., et al. Factors Contributing to Preferential Motor Reinnervation in the Primate Peripheral Nervous System. *The Journal of Neuroscience : The Official Journal of the Society for Neuroscience*, Dec 15, 1999b, vol. 19, no. 24, pp. 11007-11016. ISSN 1529-2401; 0270-6474.

MADISON, R. D., et al. Peripheral Nerve Regeneration with Entubulation Repair: Comparison of Biodegradeable Nerve Guides Versus Polyethylene Tubes and the Effects of a Laminin-Containing Gel. *Experimental Neurology*, Feb, 1987, vol. 95, no. 2, pp. 378-390. ISSN 0014-4886; 0014-4886.

MADISON, R. D.; DA SILVA, C. F.and DIKKES, P. Entubulation Repair with Protein Additives Increases the Maximum Nerve Gap Distance Successfully Bridged with Tubular Prostheses. *Brain Research*, May 3, 1988, vol. 447, no. 2, pp. 325-334. ISSN 0006-8993; 0006-8993.

MAEDA, T., et al. Regeneration Across 'Stepping-Stone' Nerve Grafts. *Brain Research*, Aug 6, 1993, vol. 618, no. 2, pp. 196-202. ISSN 0006-8993; 0006-8993.

Mafi, P Hindocha, S Dhital, M Saleh M. Advances of Peripheral Nerve Repair Techniques to Improve Hand Function: A Systematic Rewiew of Literature. *Open Orthop J*, 2012, vol. 6, pp. 60-68.

MARTINI, R.; SCHACHNER, M.and BRUSHART, T. M. The L2/HNK-1 Carbohydrate is Preferentially Expressed by Previously Motor Axon-Associated Schwann Cells in Reinnervated Peripheral Nerves. *The Journal of Neuroscience : The Official Journal of the Society for Neuroscience*, Nov, 1994, vol. 14, no. 11 Pt 2, pp. 7180-7191. ISSN 0270-6474; 0270-6474.

MATLOUB, H. S., et al. The Detailed Anatomy of the Palmar Cutaneous Nerves and its Clinical Implications. *Journal of Hand Surgery (Edinburgh, Scotland)*, Jun, 1998, vol. 23, no. 3, pp. 373-379. ISSN 0266-7681; 0266-7681.

MATLOUB, H. S., et al. The Medial Arm Flap. *Annals of Plastic Surgery*, Dec, 1992, vol. 29, no. 6, pp. 517-522. ISSN 0148-7043; 0148-7043.

MATSUYAMA, T.; MACKAY, M.and MIDHA, R. Peripheral Nerve Repair and Grafting Techniques: A Review. *Neurologia Medico-Chirurgica*, Apr, 2000, vol. 40, no. 4, pp. 187-199. ISSN 0470-8105; 0470-8105.

MCALLISTER, R. M., et al. The Epidemiology and Management of Upper Limb Peripheral Nerve Injuries in Modern Practice. *Journal of Hand Surgery (Edinburgh, Scotland)*, Feb, 1996, vol. 21, no. 1, pp. 4-13. ISSN 0266-7681; 0266-7681.

MCCORMICK, S. U., et al. Microanatomic Analysis of the Medial Antebrachial Nerve as a Potential Donor Nerve in Maxillofacial Grafting. *Journal of Oral and Maxillofacial Surgery : Official Journal of the American Association of Oral and Maxillofacial Surgeons*, Oct, 1994, vol. 52, no. 10, pp. 1022-5; discussion 1026-7. ISSN 0278-2391; 0278-2391.

MCDEVITT, C. A.; WILDEY, G. M.and CUTRONE, R. M. Transforming Growth Factor-Beta1 in a Sterilized Tissue Derived from the Pig Small Intestine Submucosa. *Journal of Biomedical Materials Research.Part A*, Nov 1, 2003, vol. 67, no. 2, pp. 637-640. ISSN 1549-3296; 1549-3296.

MCDONALD, D., et al. Early Events of Peripheral Nerve Regeneration. *Neuron Glia Biology*, May, 2006, vol. 2, no. 2, pp. 139-147. ISSN 1741-0533; 1740-925X.

MCMANAMNY, D. S. Comparison of Microscope and Loupe Magnification: Assistance for the Repair of Median and Ulnar Nerves. *British Journal of Plastic Surgery*, Jul, 1983, vol. 36, no. 3, pp. 367-372. ISSN 0007-1226; 0007-1226.

MEEK, M. F.; and COERT, J. H. US Food and Drug Administration /Conformit Europe- Approved Absorbable Nerve Conduits for Clinical Repair of Peripheral and Cranial Nerves. *Annals of Plastic Surgery*, Apr, 2008a, vol. 60, no. 4, pp. 466-472. ISSN 0148-7043; 0148-7043.

MEEK, M. F.; and COERT, J. H. US Food and Drug Administration/Conformit Europe-Approved Absorbable Nerve Conduits for Clinical Repair of Peripheral and Cranial Nerves. *Annals of Plastic Surgery*, Jan, 2008b, vol. 60, no. 1, pp. 110-116. ISSN 0148-7043; 0148-7043.

MEEK, M. F.; and COERT, J. H. US Food and Drug Administration/Conformit Europe-Approved Absorbable Nerve Conduits for Clinical Repair of Peripheral and Cranial Nerves. *Annals of Plastic Surgery*, Jan, 2008c, vol. 60, no. 1, pp. 110-116. ISSN 0148-7043; 0148-7043.

MEEK, M. F.; and COERT, J. H. Clinical use of Nerve Conduits in Peripheral-Nerve Repair: Review of the Literature. *Journal of Reconstructive Microsurgery*, Feb, 2002, vol. 18, no. 2, pp. 97-109. ISSN 0743-684X.

MEEK, M. F.; and DEN DUNNEN, W. F. Porosity of the Wall of a Neurolac Nerve Conduit Hampers Nerve Regeneration. *Microsurgery*, 2009, vol. 29, no. 6, pp. 473-478. ISSN 1098-2752; 0738-1085.

MEEK, M. F.; VAREJAO, A. S.and GEUNA, S. Muscle Grafts and Alternatives for Nerve Repair. *Journal of Oral and Maxillofacial Surgery : Official Journal of the American Association of Oral and*

Maxillofacial Surgeons, Sep, 2002, vol. 60, no. 9, pp. 1095-6; author reply 1096. ISSN 0278-2391; 0278-2391.

MERLE, M. Wounds of the Hand. Diagnosis, Treatment in the First 24 Hours. *La Revue Du Praticien*, Feb 15, 1993, vol. 43, no. 4, pp. 488-492. ISSN 0035-2640; 0035-2640.

MERLE, M., et al. Complications from Silicon-Polymer Intubulation of Nerves. *Microsurgery*, 1989, vol. 10, no. 2, pp. 130-133. ISSN 0738-1085; 0738-1085.

MIDHA, R., et al. Temporary Immunosuppression for Peripheral Nerve Allografts. *Transplantation Proceedings*, Feb, 1993, vol. 25, no. 1 Pt 1, pp. 532-536. ISSN 0041-1345; 0041-1345.

MILLESI, H. Bridging Defects: Autologous Nerve Grafts. *Acta Neurochirurgica.Supplement*, 2007, vol. 100, pp. 37-38. ISSN 0065-1419; 0065-1419.

MILLESI, H. The Nerve Gap. Theory and Clinical Practice. *Hand Clinics*, Nov, 1986, vol. 2, no. 4, pp. 651-663. ISSN 0749-0712; 0749-0712.

MILLESI, H. The Current State of Peripheral Nerve Surgery in the Upper Limb. *Annales De Chirurgie De La Main : Organe Officiel Des Societes De Chirurgie De La Main*, 1984, vol. 3, no. 1, pp. 18-34. ISSN 0753-9053; 0753-9053.

MILLESI, H. Interfascicular Grafts for Repair of Peripheral Nerves of the Upper Extremity. *The Orthopedic Clinics of North America*, Apr, 1977, vol. 8, no. 2, pp. 387-404. ISSN 0030-5898; 0030-5898.

MILLESI, H.; MEISSL, G.and BERGER, A. The Interfascicular Nerve-Grafting of the Median and Ulnar Nerves. *The Journal of Bone and Joint Surgery.American Volume*, Jun, 1972, vol. 54, no. 4, pp. 727-750. ISSN 0021-9355.

MILORO, M.; and STONER, J. A. Subjective Outcomes Following Sural Nerve Harvest. *Journal of Oral and Maxillofacial Surgery : Official Journal of the American Association of Oral and Maxillofacial Surgeons*, Aug, 2005, vol. 63, no. 8, pp. 1150-1154. ISSN 0278-2391; 0278-2391.

MIMURA, T., et al. Peripheral Nerve Regeneration by Transplantation of Bone Marrow Stromal Cell-Derived Schwann Cells in Adult Rats. *Journal of Neurosurgery*, Nov, 2004, vol. 101, no. 5, pp. 806-812. ISSN 0022-3085; 0022-3085.

MIRSKY, R., et al. Schwann Cells as Regulators of Nerve Development. *Journal of Physiology, Paris*, Jan-Mar, 2002, vol. 96, no. 1-2, pp. 17-24. ISSN 0928-4257; 0928-4257.

MIYAMOTO, Y. Experimental Studies on Repair for Peripheral Nerves--Relationship between Circulatory Disturbance at Nerve Stumps Caused by Tension at Suture Line and Axon Regeneration. *Hiroshima Journal of Medical Sciences*, Jun, 1979, vol. 28, no. 2, pp. 87-93. ISSN 0018-2052; 0018-2052.

MOBASSERI, A., et al. Polymer Scaffolds with Preferential Parallel Grooves Enhance Nerve Regeneration. *Tissue Engineering.Part A*, 20141130, Nov 30, 2014. ISSN 1937-335X; 1937-3341.

MOFFAT, D. A., et al. The Operative Learning Curve and its Effect on Facial Nerve Outcome in Vestibular Schwannoma Surgery. *The American Journal of Otology*, Jul, 1996, vol. 17, no. 4, pp. 643-647. ISSN 0192-9763; 0192-9763.

MOFFAT, D. A., et al. Factors Affecting Final Facial Nerve Outcome Following Vestibular Schwannoma Surgery. *The Journal of Laryngology and Otology*, 20140331, May, 2014, vol. 128, no. 5, pp. 406-415. ISSN 1748-5460; 0022-2151.

MOHAMMADI, R.; ESMAEIL-SANI, Z.and AMINI, K. Effect of Local Administration of Insulin-Like Growth Factor I Combined with Inside-Out Artery Graft on Peripheral Nerve Regeneration. *Injury*, 20130606, Oct, 2013, vol. 44, no. 10, pp. 1295-1301. ISSN 1879-0267; 0020-1383.

MOHAMMADI, R., et al. Pulsed Electromagnetic Fields Accelerate Functional Recovery of Transected Sciatic Nerve Bridged by Chitosan Conduit: An Animal Model Study. *International Journal of Surgery (London, England)*, 20141111, Dec, 2014a, vol. 12, no. 12, pp. 1278-1285. ISSN 1743-9159; 1743-9159.

MOHAMMADI, R.; YADEGARAZADI, M. J.and AMINI, K. Peripheral Nerve Regeneration Following Transection Injury to Rat Sciatic Nerve by Local Application of Adrenocorticotropic Hormone. *Journal of Cranio-Maxillo-Facial Surgery : Official Publication of the European Association for Cranio-Maxillo-Facial Surgery*, 20131115, Sep, 2014b, vol. 42, no. 6, pp. 784-789. ISSN 1878-4119; 1010-5182.

MOIMAS, S., et al. Effect of Vascular Endothelial Growth Factor Gene Therapy on Post-Traumatic Peripheral Nerve Regeneration and Denervation-Related Muscle Atrophy. *Gene Therapy*, 20130530, Oct, 2013, vol. 20, no. 10, pp. 1014-1021. ISSN 1476-5462; 0969-7128.

MOLLERS, S., et al. Cytocompatibility of a Novel, Longitudinally Microstructured Collagen Scaffold Intended for Nerve Tissue Repair. *Tissue Engineering.Part A*, Mar, 2009, vol. 15, no. 3, pp. 461-472. ISSN 1937-3341; 1937-3341.

MONTE-RASO, V. V., et al. Is the Sciatic Functional Index always Reliable and Reproducible?. *Journal of Neuroscience Methods*, 20080202, May 30, 2008, vol. 170, no. 2, pp. 255-261. ISSN 0165-0270; 0165-0270.

MOOR, B. K., et al. Results After Delayed Axillary Nerve Reconstruction with Interposition of Sural Nerve Grafts. *Journal of Shoulder and Elbow Surgery / American Shoulder and Elbow Surgeons ...[Et Al.]*, 20091002, Apr, 2010, vol. 19, no. 3, pp. 461-466. ISSN 1532-6500; 1058-2746.

MOORE, A. M., et al. Acellular Nerve Allografts in Peripheral Nerve Regeneration: A Comparative Study. *Muscle & Nerve*, 20110609, Aug, 2011a, vol. 44, no. 2, pp. 221-234. ISSN 1097-4598; 0148-639X.

MOORE, A. M., et al. Acellular Nerve Allografts in Peripheral Nerve Regeneration: A Comparative Study. *Muscle & Nerve*, 20110609, Aug, 2011b, vol. 44, no. 2, pp. 221-234. ISSN 1097-4598; 0148-639X.

MOORE, A. M.; WAGNER, I. J.and FOX, I. K. Principles of Nerve Repair in Complex Wounds of the Upper Extremity. *Seminars in Plastic Surgery*, Feb, 2015, vol. 29, no. 1, pp. 40-47. ISSN 1535-2188; 1535-2188.

MOORE, R.; MADARA, J. L.and MACLEOD, R. J. Enterocytes Adhere Preferentially to Collagen IV in a Differentially Regulated Divalent Cation-Dependent Manner. *The American Journal of Physiology*, Jun, 1994, vol. 266, no. 6 Pt 1, pp. G1099-107. ISSN 0002-9513; 0002-9513.

MORADZADEH, A., et al. The Impact of Motor and Sensory Nerve Architecture on Nerve Regeneration. *Experimental Neurology*, 20080423, Aug, 2008, vol. 212, no. 2, pp. 370-376. ISSN 1090-2430; 0014-4886.

MORGENSTERN, D. A., et al. Expression and Glycanation of the NG2 Proteoglycan in Developing, Adult, and Damaged Peripheral Nerve. *Molecular and Cellular Neurosciences*, Nov, 2003, vol. 24, no. 3, pp. 787-802. ISSN 1044-7431; 1044-7431.

MOY, O. J., et al. Fibrin Seal Adhesive Versus Nonabsorbable Microsuture in Peripheral Nerve Repair. *The Journal of Hand Surgery*, Mar, 1988, vol. 13, no. 2, pp. 273-278. ISSN 0363-5023; 0363-5023.

MUIR, D. The Potentiation of Peripheral Nerve Sheaths in Regeneration and Repair. *Experimental Neurology*, 20090606, May, 2010, vol. 223, no. 1, pp. 102-111. ISSN 1090-2430; 0014-4886.

MYCKATYN, T. M.; and MACKINNON, S. E. The Surgical Management of Facial Nerve Injury. *Clinics in Plastic Surgery*, Apr, 2003, vol. 30, no. 2, pp. 307-318. ISSN 0094-1298; 0094-1298.

NAKAHARA, Y.; GAGE, F. H.and TUSZYNSKI, M. H. Grafts of Fibroblasts Genetically Modified to Secrete NGF, BDNF, NT-3, Or Basic FGF Elicit Differential Responses in the Adult Spinal Cord. *Cell Transplantation*, Mar-Apr, 1996, vol. 5, no. 2, pp. 191-204. ISSN 0963-6897; 0963-6897.

NAKAMURA, T., et al. Experimental Study on the Regeneration of Peripheral Nerve Gaps through a Polyglycolic Acid-Collagen (PGA-Collagen) Tube. *Brain Research*, Nov 19, 2004, vol. 1027, no. 1-2, pp. 18-29. ISSN 0006-8993; 0006-8993.

NAKAYAMA, K., et al. Enhancement of Peripheral Nerve Regeneration using Bioabsorbable Polymer Tubes Packed with Fibrin Gel. *Artificial Organs*, Jul, 2007, vol. 31, no. 7, pp. 500-508. ISSN 0160-564X; 0160-564X.

NECTOW, A. R.; MARRA, K. G.and KAPLAN, D. L. Biomaterials for the Development of Peripheral Nerve Guidance Conduits. *Tissue Engineering.Part B, Reviews*, 20110923, Feb, 2012, vol. 18, no. 1, pp. 40-50. ISSN 1937-3376; 1937-3368.

NEUBAUER, D.; GRAHAM, J. B.and MUIR, D. Nerve Grafts with various Sensory and Motor Fiber Compositions are Equally Effective for the Repair of a Mixed Nerve Defect. *Experimental Neurology*, 20090822, May, 2010, vol. 223, no. 1, pp. 203-206. ISSN 1090-2430; 0014-4886.

NEUBAUER, D.; GRAHAM, J. B.and MUIR, D. Chondroitinase Treatment Increases the Effective Length of Acellular Nerve Grafts. *Experimental Neurology*, 20070623, Sep, 2007a, vol. 207, no. 1, pp. 163-170. ISSN 0014-4886; 0014-4886.

NEUBAUER, D.; GRAHAM, J. B.and MUIR, D. Chondroitinase Treatment Increases the Effective Length of Acellular Nerve Grafts. *Experimental Neurology*, 20070623, Sep, 2007b, vol. 207, no. 1, pp. 163-170. ISSN 0014-4886; 0014-4886.

NEUBAUER, D.; GRAHAM, J. B.and MUIR, D. Chondroitinase Treatment Increases the Effective Length of Acellular Nerve Grafts. *Experimental Neurology*, 20070623, Sep, 2007c, vol. 207, no. 1, pp. 163-170. ISSN 0014-4886; 0014-4886.

NICHOLS, C. M., et al. Effects of Motor Versus Sensory Nerve Grafts on Peripheral Nerve Regeneration. *Experimental Neurology*, Dec, 2004, vol. 190, no. 2, pp. 347-355. ISSN 0014-4886; 0014-4886.

NOBLE, J., et al. Analysis of Upper and Lower Extremity Peripheral Nerve Injuries in a Population of Patients with Multiple Injuries. *The Journal of Trauma*, Jul, 1998, vol. 45, no. 1, pp. 116-122. ISSN 0022-5282; 0022-5282.

NOVAK, C. B.; and MACKINNON, S. E. Distal Anterior Interosseous Nerve Transfer to the Deep Motor Branch of the Ulnar Nerve for Reconstruction of High Ulnar Nerve Injuries. *Journal of Reconstructive Microsurgery*, Aug, 2002, vol. 18, no. 6, pp. 459-464. ISSN 0743-684X.

OCHI, M., et al. Experimental Evidence of Selective Axonal Regeneration in Allogenic and Isogenic Y-Chambers. *Experimental Neurology*, Feb, 1992, vol. 115, no. 2, pp. 260-265. ISSN 0014-4886; 0014-4886.

OH, S. H., et al. Peripheral Nerve Regeneration within an Asymmetrically Porous PLGA/Pluronic F127 Nerve Guide Conduit. *Biomaterials*, 20071221, Apr, 2008, vol. 29, no. 11, pp. 1601-1609. ISSN 0142-9612; 0142-9612.

OLIVEIRA, E. F., et al. The use of a Muscle Graft to Repair a Segmentary Nerve Defect. an Experimental Study using the Sciatic Nerve of Rats as Model. *Journal of Neuroscience Methods*, Feb 15, 2004, vol. 133, no. 1-2, pp. 19-26. ISSN 0165-0270; 0165-0270.

PALAY, S. L., et al. Fixation of Neural Tissues for Electron Microscopy by Perfusion with Solutions of Osmium Tetroxide. *The Journal of Cell Biology*, Feb, 1962, vol. 12, pp. 385-410. ISSN 0021-9525; 0021-9525.

PANNUCCI, C., et al. End-to-Side Nerve Repair: Review of the Literature. *Restorative Neurology and Neuroscience*, 2007, vol. 25, no. 1, pp. 45-63. ISSN 0922-6028; 0922-6028.

PFISTER, B. J., et al. Biomedical Engineering Strategies for Peripheral Nerve Repair: Surgical Applications, State of the Art, and Future Challenges. *Critical Reviews in Biomedical Engineering*, 2011, vol. 39, no. 2, pp. 81-124. ISSN 0278-940X; 0278-940X.

PFISTER, L. A., et al. Nerve Conduits and Growth Factor Delivery in Peripheral Nerve Repair. *Journal of the Peripheral Nervous System : JPNS*, Jun, 2007, vol. 12, no. 2, pp. 65-82. ISSN 1085-9489; 1085-9489.

PHILIPEAUX, JM Vulpain, A. Note Sur Des Essays De Greffe D´un Troncon Du Nerf Lingual Entre Les Deux Bouts Du Nerf Hypoglosse, Après Excision D´un Segment De Ce Denier Nerf. *Arch De Physiol Norn Et Path*, 1870, vol. 8, pp. 618-620.

PICARDO, N. E.; and KHAN, W. S. Tissue Engineering Applications and Stem Cell Approaches to the Skin, Nerves and Blood Vessels. *Current Stem Cell Research & Therapy*, Mar, 2012, vol. 7, no. 2, pp. 115-121. ISSN 1574-888X.

PILANCI, O., et al. Is there a Profit to use the Lateral Antebrachial Cutaneous Nerve as a Graft Source in Digital Nerve Reconstruction?. *Microsurgery*, 20140116, Jul, 2014, vol. 34, no. 5, pp. 367-371. ISSN 1098-2752; 0738-1085.

POLITIS, M. J.; EDERLE, K.and SPENCER, P. S. Tropism in Nerve Regeneration in Vivo. Attraction of Regenerating Axons by Diffusible Factors Derived from Cells in Distal Nerve Stumps of Transected Peripheral Nerves. *Brain Research*, Dec 16, 1982, vol. 253, no. 1-2, pp. 1-12. ISSN 0006-8993; 0006-8993.

PRODANOV, D.; and FEIRABEND, H. K. Morphometric Analysis of the Fiber Populations of the Rat Sciatic Nerve, its Spinal Roots, and its Major Branches. *The Journal of Comparative Neurology*, Jul 1, 2007, vol. 503, no. 1, pp. 85-100. ISSN 0021-9967; 0021-9967.

PRUSS, A., et al. Virus Safety of Avital Bone Tissue Transplants: Evaluation of Sterilization Steps of Spongiosa Cuboids using a Peracetic Acid-Methanol Mixture. *Biologicals : Journal of the International Association of Biological Standardization*, Sep, 1999, vol. 27, no. 3, pp. 195-201. ISSN 1045-1056; 1045-1056.

PURCELL, E. K.; SINGH, A.and KIPKE, D. R. Alginate Composition Effects on a Neural Stem Cell-Seeded Scaffold. *Tissue Engineering.Part C, Methods*, Dec, 2009, vol. 15, no. 4, pp. 541-550. ISSN 1937-3392; 1937-3384.

QUINTANA, J. R.; LIPANOV, A. A.and DICKERSON, R. E. Low-Temperature Crystallographic Analyses of the Binding of Hoechst 33258 to the Double-Helical DNA Dodecamer C-G-C-G-A-A-T-T-C-G-C-G. *Biochemistry*, Oct 22, 1991, vol. 30, no. 42, pp. 10294-10306. ISSN 0006-2960; 0006-2960.

RAIMONDO, S., et al. Schwann Cell Behavior After Nerve Repair by Means of Tissue-Engineered Muscle-Vein Combined Guides. *The Journal of Comparative Neurology*, Aug 22, 2005, vol. 489, no. 2, pp. 249-259. ISSN 0021-9967; 0021-9967.

RAIVICH, G.; and KREUTZBERG, G. W. Peripheral Nerve Regeneration: Role of Growth Factors and their Receptors. *International Journal of Developmental Neuroscience : The Official Journal of the International Society for Developmental Neuroscience*, Jun, 1993, vol. 11, no. 3, pp. 311-324. ISSN 0736-5748; 0736-5748.

RAMÓN Y CAJAL, Santiago. Regeneración De Los Nervios. *Instituto De España. Real Academia Nacional De Medicina*, 1907, vol. Discurso del académico electo. Leído en el acto de su recepción como numerario.

REDETT, R., et al. Peripheral Pathways Regulate Motoneuron Collateral Dynamics. *The Journal of Neuroscience : The Official Journal of the Society for Neuroscience*, Oct 12, 2005, vol. 25, no. 41, pp. 9406-9412. ISSN 1529-2401; 0270-6474.

RICHARDSON, R. M., et al. Stem Cell Biology in Traumatic Brain Injury: Effects of Injury and Strategies for Repair. *Journal of Neurosurgery*, May, 2010, vol. 112, no. 5, pp. 1125-1138. ISSN 1933-0693; 0022-3085.

Río Hortega Pío. Histogénesis Y Evolución Normal, Éxodo Y Distribución De La Microglía. *Archivos De Neurobiología*, 1921, vol. 2, pp. 212-255.

RÍO HORTEGA, P. Tercera Aportación Al Conocimiento Morfológico E Interpretación Funcional De La Oligodendroglía. *Memorias De La Real Sociedad Española De Historia Natural*, Diciembre, 1928, vol. XIV.

RISITANO, G., et al. Clinical Results and Thoughts on Sensory Nerve Repair by Autologous Vein Graft in Emergency Hand Reconstruction. *Chirurgie De La Main*, May, 2002, vol. 21, no. 3, pp. 194-197. ISSN 1297-3203; 1297-3203.

RIVAS-ARANCIBIA, S., et al. The Effects of Taurine on hNT Neurons Transplanted in Adult Rat Striatum. *Cell Transplantation*, Nov-Dec, 2000, vol. 9, no. 6, pp. 751-758. ISSN 0963-6897; 0963-6897.

ROBINSON, L. R. Traumatic Injury to Peripheral Nerves. *Muscle & Nerve*, Jun, 2000, vol. 23, no. 6, pp. 863-873. ISSN 0148-639X; 0148-639X.

ROSBERG, H. E., et al. Costs and Outcome for Serious Hand and Arm Injuries during the First Year After Trauma - a Prospective Study. *BMC Public Health*, 20130524, May 24, 2013, vol. 13, pp. 501-2458-13-501. ISSN 1471-2458; 1471-2458.

ROSBERG, H. E., et al. Injury to the Human Median and Ulnar Nerves in the Forearm--Analysis of Costs for Treatment and Rehabilitation of 69 Patients in Southern Sweden. *Journal of Hand Surgery (Edinburgh, Scotland)*, Feb, 2005, vol. 30, no. 1, pp. 35-39. ISSN 0266-7681; 0266-7681.

ROSBERG, H. E.; and DAHLIN, L. B. Epidemiology of Hand Injuries in a Middle-Sized City in Southern Sweden: A Retrospective Comparison of 1989 and 1997. *Scandinavian Journal of Plastic and Reconstructive Surgery and Hand Surgery / Nordisk Plastikkirurgisk Forening [and] Nordisk Klubb for Handkirurgi*, 2004, vol. 38, no. 6, pp. 347-355. ISSN 0284-4311; 0284-4311.

ROSEN, J. M., et al. Artificial Nerve Graft using Collagen as an Extracellular Matrix for Nerve Repair Compared with Sutured Autograft in a Rat Model. *Annals of Plastic Surgery*, Nov, 1990, vol. 25, no. 5, pp. 375-387. ISSN 0148-7043; 0148-7043.

ROVAK, J. M.; CEDERNA, P. S.and KUZON, W. M.,Jr. Terminolateral Neurorrhaphy: A Review of the Literature. *Journal of Reconstructive Microsurgery*, Nov, 2001, vol. 17, no. 8, pp. 615-624. ISSN 0743-684X.

RUSTEMEYER, J.; and DICKE, U. Correlation of Three Sciatic Functional Indices with Histomorphometric Findings in a Rat Sciatic Nerve Allograft Repair Model. *Microsurgery*, 2009, vol. 29, no. 7, pp. 560-567. ISSN 1098-2752; 0738-1085.

RUTKOWSKI, G. E.; and HEATH, C. A. Development of a Bioartificial Nerve Graft. II. Nerve Regeneration in Vitro. *Biotechnology Progress*, Mar-Apr, 2002, vol. 18, no. 2, pp. 373-379. ISSN 8756-7938; 1520-6033.

RYDEVIK, B. L., et al. An in Vitro Mechanical and Histological Study of Acute Stretching on Rabbit Tibial Nerve. *Journal of Orthopaedic Research : Official Publication of the Orthopaedic Research Society*, Sep, 1990, vol. 8, no. 5, pp. 694-701. ISSN 0736-0266; 0736-0266.

SANAPANICH, K.; MORRISON, W. A.and MESSINA, A. Physiologic and Morphologic Aspects of Nerve Regeneration After End-to-End Or End-to-Side Coaptation in a Rat Model of Brachial Plexus Injury. *The Journal of Hand Surgery*, Jan, 2002, vol. 27, no. 1, pp. 133-142. ISSN 0363-5023; 0363-5023.

SANDERS, FK. The Repair of Large Gaps in the Peripheral Nerves. *Brain*, 1942, vol. 65, pp. 281-337.

SANEINEJAD, S.; and SHOICHET, M. S. Patterned Poly(Chlorotrifluoroethylene) Guides Primary Nerve Cell Adhesion and Neurite Outgrowth. *Journal of Biomedical Materials Research*, Jun 15, 2000, vol. 50, no. 4, pp. 465-474. ISSN 0021-9304; 0021-9304.

SANTIAGO, L. Y., et al. Delivery of Adipose-Derived Precursor Cells for Peripheral Nerve Repair. *Cell Transplantation*, 2009, vol. 18, no. 2, pp. 145-158. ISSN 0963-6897; 0963-6897.

SASMAZEL, H. T. Novel Hybrid Scaffolds for the Cultivation of Osteoblast Cells. *International Journal of Biological Macromolecules*, 20110804, Nov 1, 2011, vol. 49, no. 4, pp. 838-846. ISSN 1879-0003; 0141-8130.

SATHANANTHAN, A. H.; and TROUNSON, A. Human Embryonic Stem Cells and their Spontaneous Differentiation. *Italian Journal of Anatomy and Embryology = Archivio Italiano Di Anatomia Ed Embriologia*, 2005, vol. 110, no. 2 Suppl 1, pp. 151-157. ISSN 1122-6714; 1122-6714.

SCHENKE-LAYLAND, K., et al. Impact of Decellularization of Xenogeneic Tissue on Extracellular Matrix Integrity for Tissue Engineering of Heart Valves. *Journal of Structural Biology*, Sep, 2003, vol. 143, no. 3, pp. 201-208. ISSN 1047-8477; 1047-8477.

SCHERMAN, P., et al. Neural Regeneration Along Longitudinal Polyglactin Sutures Across Short and Extended Defects in the Rat Sciatic Nerve. *Journal of Neurosurgery*, Aug, 2001, vol. 95, no. 2, pp. 316-323. ISSN 0022-3085; 0022-3085.

SCHIAVETO DE SOUZA, A.; DA SILVA, C. A.and DEL BEL, E. A. Methodological Evaluation to Analyze Functional Recovery After Sciatic Nerve Injury. *Journal of Neurotrauma*, May, 2004, vol. 21, no. 5, pp. 627-635. ISSN 0897-7151; 0897-7151.

SCHLOSSHAUER, B., et al. Synthetic Nerve Guide Implants in Humans: A Comprehensive Survey. *Neurosurgery*, Oct, 2006, vol. 59, no. 4, pp. 740-7; discussion 747-8. ISSN 1524-4040; 0148-396X.

SCHMIDT, C. E., et al. Stimulation of Neurite Outgrowth using an Electrically Conducting Polymer. *Proceedings of the National Academy of Sciences of the United States of America*, Aug 19, 1997, vol. 94, no. 17, pp. 8948-8953. ISSN 0027-8424; 0027-8424.

SCHOEFFL, H., et al. Optical Magnification should be Mandatory for Microsurgery: Scientific Basis and Clinical Data Contributing to Quality Assurance. *Archives of Plastic Surgery*, 20130311, Mar, 2013, vol. 40, no. 2, pp. 104-108. ISSN 2234-6163; 2234-6163.

SECKEL, B. R., et al. Vascularized Versus Nonvascularized Nerve Grafts: An Experimental Structural Comparison. *Plastic and Reconstructive Surgery*, Aug, 1986, vol. 78, no. 2, pp. 211-220. ISSN 0032-1052; 0007-1226.

SEDDON, H. J.
Surgical Disorders of the Peripheral Nerves. . *Churchill Livingstone, Edinburgh*., 1971.

SEDDON, A. M.; CURNOW, P.and BOOTH, P. J. Membrane Proteins, Lipids and Detergents: Not just a Soap Opera. *Biochimica Et Biophysica Acta*, Nov 3, 2004, vol. 1666, no. 1-2, pp. 105-117. ISSN 0006-3002; 0006-3002.

SEDDON, H. J. The use of Autogenous Grafts for the Repair of Large Gaps in Peripheral Nerves. *The British Journal of Surgery*, Oct, 1947, vol. 35, no. 138, pp. 151-167. ISSN 0007-1323; 0007-1323.

SEDDON, H. J. A Classification of Nerve Injuries. *British Medical Journal*, Aug 29, 1942, vol. 2, no. 4260, pp. 237-239. ISSN 0007-1447; 0007-1447.

SELECKI, B. R., et al. Trauma to the Central and Peripheral Nervous Systems: Part I: An Overview of Mortality, Morbidity and Costs; N.S.W. 1977. *The Australian and New Zealand Journal of Surgery*, Feb, 1982a, vol. 52, no. 1, pp. 93-102. ISSN 0004-8682; 0004-8682.

SELECKI, B. R., et al. Trauma to the Central and Peripheral Nervous Systems. Part II: A Statistical Profile of Surgical Treatment New South Wales 1977. *The Australian and New Zealand Journal of Surgery*, Apr, 1982b, vol. 52, no. 2, pp. 111-116. ISSN 0004-8682; 0004-8682.

SIEMIONOW, M.; and BRZEZICKI, G. Chapter 8: Current Techniques and Concepts in Peripheral Nerve Repair. *International Review of Neurobiology*, 2009, vol. 87, pp. 141-172. ISSN 0074-7742; 0074-7742.

SIEMIONOW, M.; and SARI, A. A Contemporary Overview of Peripheral Nerve Research from the Cleveland Clinic Microsurgery Laboratory. *Neurological Research*, Mar, 2004, vol. 26, no. 2, pp. 218-225. ISSN 0161-6412; 0161-6412.

SILVA, D. N., et al. Nerve Growth Factor with Fibrin Glue in End-to-Side Nerve Repair in Rats. *Acta Cirurgica Brasileira / Sociedade Brasileira Para Desenvolvimento Pesquisa Em Cirurgia*, Apr, 2012, vol. 27, no. 4, pp. 325-332. ISSN 1678-2674; 0102-8650.

SIVAK, W. N.; BLILEY, J. M.and MARRA, K. G. Polymeric Biomaterials for Nerve Regeneration: Fabrication and Implantation of a Biodegradable Nerve Guide. *Methods in Molecular Biology (Clifton, N.J.)*, 2014, vol. 1162, pp. 139-148. ISSN 1940-6029; 1064-3745.

SKAPER, S. D. Nerve Growth Factor: A Neurokine Orchestrating Neuroimmune-Endocrine Functions. *Molecular Neurobiology*, Aug-Dec, 2001, vol. 24, no. 1-3, pp. 183-199. ISSN 0893-7648; 0893-7648.

SKETELJ, J.; BRESJANAC, M.and POPOVIC, M. Rapid Growth of Regenerating Axons Across the Segments of Sciatic Nerve Devoid of Schwann Cells. *Journal of Neuroscience Research*, Oct, 1989, vol. 24, no. 2, pp. 153-162. ISSN 0360-4012; 0360-4012.

SMITH, R. M., et al. Role of Small Intestine Submucosa (SIS) as a Nerve Conduit: Preliminary Report. *Journal of Investigative Surgery : The Official Journal of the Academy of Surgical Research*, Nov-Dec, 2004, vol. 17, no. 6, pp. 339-344. ISSN 0894-1939; 0894-1939.

SODERGARD, J.; SANDELIN, J.and BOSTMAN, O. Postoperative Complications of Distal Humeral Fractures. 27/96 Adults Followed Up for 6 (2-10) Years. *Acta Orthopaedica Scandinavica*, Feb, 1992, vol. 63, no. 1, pp. 85-89. ISSN 0001-6470; 0001-6470.

SOLDADO, F.; and BERTELLI, J. Free Gracilis Transfer Reinnervated by the Nerve to the Supinator for the Reconstruction of Finger and Thumb Extension in Longstanding C7-T1 Brachial Plexus Root Avulsion. *The Journal of Hand Surgery*, 20130406, May, 2013, vol. 38, no. 5, pp. 941-946. ISSN 1531-6564; 0363-5023.

SONDELL, M.; LUNDBORG, G.and KANJE, M. Vascular Endothelial Growth Factor Stimulates Schwann Cell Invasion and Neovascularization of Acellular Nerve Grafts. *Brain Research*, Nov 6, 1999, vol. 846, no. 2, pp. 219-228. ISSN 0006-8993; 0006-8993.

SONDELL, M.; LUNDBORG, G.and KANJE, M. Regeneration of the Rat Sciatic Nerve into Allografts made Acellular through Chemical Extraction. *Brain Research*, Jun 8, 1998a, vol. 795, no. 1-2, pp. 44-54. ISSN 0006-8993; 0006-8993.

SONDELL, M.; LUNDBORG, G.and KANJE, M. Regeneration of the Rat Sciatic Nerve into Allografts made Acellular through Chemical Extraction. *Brain Research*, Jun 8, 1998b, vol. 795, no. 1-2, pp. 44-54. ISSN 0006-8993; 0006-8993.

SPENCER, J. Surgical Advances Improve Prognosis for Patients with Certain Nerve Injuries. *Wall Street Journal, Feb. 21*, 2006.

SPINNER, R. J.; and KLINE, D. G. Surgery for Peripheral Nerve and Brachial Plexus Injuries Or Other Nerve Lesions. *Muscle & Nerve*, May, 2000, vol. 23, no. 5, pp. 680-695. ISSN 0148-639X; 0148-639X.

SPURR, A. R. A Low-Viscosity Epoxy Resin Embedding Medium for Electron Microscopy. *Journal of Ultrastructure Research*, Jan, 1969, vol. 26, no. 1, pp. 31-43. ISSN 0022-5320; 0022-5320.

STAHL, S.; and ROSENBERG, N. Digital Nerve Repair by Autogenous Vein Graft in High-Velocity Gunshot Wounds. *Military Medicine*, Aug, 1999, vol. 164, no. 8, pp. 603-604. ISSN 0026-4075; 0026-4075.

STANEC, S.; and STANEC, Z. Reconstruction of Upper-Extremity Peripheral-Nerve Injuries with ePTFE Conduits. *Journal of Reconstructive Microsurgery*, May, 1998a, vol. 14, no. 4, pp. 227-232. ISSN 0743-684X.

STANEC, S.; and STANEC, Z. Reconstruction of Upper-Extremity Peripheral-Nerve Injuries with ePTFE Conduits. *Journal of Reconstructive Microsurgery*, May, 1998b, vol. 14, no. 4, pp. 227-232. ISSN 0743-684X.

STOLL, G.; and BENDSZUS, M. Imaging of Inflammation in the Peripheral and Central Nervous System by Magnetic Resonance Imaging. *Neuroscience*, 20080626, Feb 6, 2009, vol. 158, no. 3, pp. 1151-1160. ISSN 0306-4522; 0306-4522.

STONE, K. R., et al. Porcine Cartilage Transplants in the Cynomolgus Monkey. III. Transplantation of Alpha-Galactosidase-Treated Porcine Cartilage. *Transplantation*, Jun 27, 1998, vol. 65, no. 12, pp. 1577-1583. ISSN 0041-1337; 0041-1337.

STONE, L.; and KEENAN, M. A. Peripheral Nerve Injuries in the Adult with Traumatic Brain Injury. *Clinical Orthopaedics and Related Research*, Aug, 1988, vol. (233), no. 233, pp. 136-144. ISSN 0009-921X; 0009-921X.

SUN, F., et al. Repair of Facial Nerve Defects with Decellularized Artery Allografts Containing Autologous Adipose-Derived Stem Cells in a Rat Model. *Neuroscience Letters*, 20110530, Jul 20, 2011, vol. 499, no. 2, pp. 104-108. ISSN 1872-7972; 0304-3940.

SUNDERLAND, S. A Classification of Peripheral Nerve Injuries Producing Loss of Function. *Brain*, 1951, vol. 74, pp. 491-516.

SYKOVA, E., et al. Bone Marrow Stem Cells and Polymer Hydrogels--Two Strategies for Spinal Cord Injury Repair. *Cellular and Molecular Neurobiology*, 20060422, Oct-Nov, 2006, vol. 26, no. 7-8, pp. 1113-1129. ISSN 0272-4340; 0272-4340.

TANG, J. B.; SHI, D.and ZHOU, H. Vein Conduits for Repair of Nerves with a Prolonged Gap Or in Unfavourable Conditions: An Analysis of Three Failed Cases. *Microsurgery*, 1995, vol. 16, no. 3, pp. 133-137. ISSN 0738-1085; 0738-1085.

TARASIDIS, G., et al. End-to-Side Neurorraphy: A Long-Term Study of Neural Regeneration in a Rat Model. *Otolaryngology--Head and Neck Surgery : Official Journal of American Academy of Otolaryngology-Head and Neck Surgery*, Oct, 1998, vol. 119, no. 4, pp. 337-341. ISSN 0194-5998; 0194-5998.

TAYLOR, G. I.; and HAM, F. J. The Free Vascularized Nerve Graft. A further Experimental and Clinical Application of Microvascular Techniques. *Plastic and Reconstructive Surgery*, Apr, 1976, vol. 57, no. 4, pp. 413-426. ISSN 0032-1052; 0007-1226.

TEMPLE, C. L., et al. Tensile Strength of Healing Peripheral Nerves. *Journal of Reconstructive Microsurgery*, Oct, 2003, vol. 19, no. 7, pp. 483-488. ISSN 0743-684X.

TRUMBLE, T. E.; and MCCALLISTER, W. V. Repair of Peripheral Nerve Defects in the Upper Extremity. *Hand Clinics*, Feb, 2000, vol. 16, no. 1, pp. 37-52. ISSN 0749-0712; 0749-0712.

TRUMBLE, T. E.; and SHON, F. G. The Physiology of Nerve Transplantation. *Hand Clinics*, Feb, 2000, vol. 16, no. 1, pp. 105-122. ISSN 0749-0712; 0749-0712.

UDINA, E.; VERDU, E.and NAVARRO, X. Effects of the Immunophilin Ligand FK506 on Nerve Regeneration in Collagen Guides Seeded with Schwann Cells in Rats. *Neuroscience Letters*, Mar 4, 2004, vol. 357, no. 2, pp. 99-102. ISSN 0304-3940; 0304-3940.

VALENTINI, R. F., et al. Collagen- and Laminin-Containing Gels Impede Peripheral Nerve Regeneration through Semipermeable Nerve Guidance Channels. *Experimental Neurology*, Nov, 1987, vol. 98, no. 2, pp. 350-356. ISSN 0014-4886; 0014-4886.

Vaquero C. Manual De Experimentación Animal. *Universidad De Valladolid*, 1993, pp. 131-176.

VAREJAO, A. S., et al. Toe Out Angle: A Functional Index for the Evaluation of Sciatic Nerve Recovery in the Rat Model. *Experimental Neurology*, Oct, 2003a, vol. 183, no. 2, pp. 695-699. ISSN 0014-4886; 0014-4886.

VAREJAO, A. S., et al. Morphology of Nerve Fiber Regeneration Along a Biodegradable Poly (DLLA-Epsilon-CL) Nerve Guide Filled with Fresh Skeletal Muscle. *Microsurgery*, 2003b, vol. 23, no. 4, pp. 338-345. ISSN 0738-1085; 0738-1085.

VAREJAO, A. S., et al. Methods for the Experimental Functional Assessment of Rat Sciatic Nerve Regeneration. *Neurological Research*, Mar, 2004, vol. 26, no. 2, pp. 186-194. ISSN 0161-6412; 0161-6412.

VERDU, E., et al. Alignment of Collagen and Laminin-Containing Gels Improve Nerve Regeneration within Silicone Tubes. *Restorative Neurology and Neuroscience*, 2002, vol. 20, no. 5, pp. 169-179. ISSN 0922-6028; 0922-6028.

VLEGGEERT-LANKAMP, C. L. The Role of Evaluation Methods in the Assessment of Peripheral Nerve Regeneration through Synthetic Conduits: A Systematic Review. Laboratory Investigation. *Journal of Neurosurgery*, Dec, 2007, vol. 107, no. 6, pp. 1168-1189. ISSN 0022-3085; 0022-3085.

WAGNER, W. R.; and GRIFFITH, B. P. Reconstructing the Lung. *Science (New York, N.Y.)*, Jul 30, 2010, vol. 329, no. 5991, pp. 520-522. ISSN 1095-9203; 0036-8075.

WALTERS, B. C.; and MCNEILL, I. Improving the Record of Patient Assessment in the Trauma Room. *The Journal of Trauma*, Apr, 1990, vol. 30, no. 4, pp. 398-409. ISSN 0022-5282; 0022-5282.

WANG, B.; and SHAO, Z. Application of Self-Assembling Peptide Nanofiber Scaffold in Nerve Tissue Engineering. *Zhongguo Xiu Fu Chong Jian Wai Ke Za Zhi = Zhongguo Xiufu Chongjian Waike Zazhi = Chinese Journal of Reparative and Reconstructive Surgery*, Jul, 2009, vol. 23, no. 7, pp. 861-863. ISSN 1002-1892; 1002-1892.

WANG, H., et al. Positionally Selective Growth of Embryonic Spinal Cord Neurites on Muscle Membranes. *The Journal of Neuroscience : The Official Journal of the Society for Neuroscience*, Jun 15, 1999, vol. 19, no. 12, pp. 4984-4993. ISSN 1529-2401; 0270-6474.

WANG, H. B., et al. Varying the Diameter of Aligned Electrospun Fibers Alters Neurite Outgrowth and Schwann Cell Migration. *Acta Biomaterialia*, 20100216, Aug, 2010, vol. 6, no. 8, pp. 2970-2978. ISSN 1878-7568; 1742-7061.

WANG, X., et al. Schwann-Like Mesenchymal Stem Cells within Vein Graft Facilitate Facial Nerve Regeneration and Remyelination. *Brain Research*, 20110203, Apr 6, 2011, vol. 1383, pp. 71-80. ISSN 1872-6240; 0006-8993.

WEBER, R. A., et al. A Randomized Prospective Study of Polyglycolic Acid Conduits for Digital Nerve Reconstruction in Humans. *Plastic and Reconstructive Surgery*, Oct, 2000, vol. 106, no. 5, pp. 1036-45; discussion 1046-8. ISSN 0032-1052; 0007-1226.

WEBER, R. V.; and MACKINNON, S. E. Bridging the Neural Gap. *Clinics in Plastic Surgery*, Oct, 2005, vol. 32, no. 4, pp. 605-16, viii. ISSN 0094-1298; 0094-1298.

WEBSTER, H. D. Myelin Injury and Repair. *Advances in Neurology*, 1993, vol. 59, pp. 67-73. ISSN 0091-3952; 0091-3952.

WEI, G. J., et al. Promotion of Peripheral Nerve Regeneration of a Peptide Compound Hydrogel Scaffold. *International Journal of Nanomedicine*, 20130822, 2013, vol. 8, pp. 3217-3225. ISSN 1178-2013; 1176-9114.

WEIR, N. A., et al. Processing, Annealing and Sterilisation of Poly-L-Lactide. *Biomaterials*, Aug, 2004, vol. 25, no. 18, pp. 3939-3949. ISSN 0142-9612; 0142-9612.

WEISS, P.; and TAYLOR, A. C. Guides for Nerve Regeneration Across Gaps. *Journal of Neurosurgery*, Sep, 1946, vol. 3, pp. 375-389. ISSN 0022-3085; 0022-3085.

WHITLOCK, E. L., et al. Processed Allografts and Type I Collagen Conduits for Repair of Peripheral Nerve Gaps. *Muscle & Nerve*, Jun, 2009a, vol. 39, no. 6, pp. 787-799. ISSN 0148-639X; 0148-639X.

WHITLOCK, E. L., et al. Processed Allografts and Type I Collagen Conduits for Repair of Peripheral Nerve Gaps. *Muscle & Nerve*, Jun, 2009b, vol. 39, no. 6, pp. 787-799. ISSN 0148-639X; 0148-639X.

WOLFORD, L. M.; and STEVAO, E. L. Considerations in Nerve Repair. *Proceedings (Baylor University.Medical Center)*, Apr, 2003, vol. 16, no. 2, pp. 152-156. ISSN 0899-8280; 0899-8280.

WOODS, T.; and GRATZER, P. F. Effectiveness of Three Extraction Techniques in the Development of a Decellularized Bone-Anterior Cruciate Ligament-Bone Graft. *Biomaterials*, Dec, 2005, vol. 26, no. 35, pp. 7339-7349. ISSN 0142-9612; 0142-9612.

WOOLLEY, A. G., et al. Developmental Loss of NT-3 in Vivo Results in Reduced Levels of Myelin-Specific Proteins, a Reduced Extent of Myelination and Increased Apoptosis of Schwann Cells. *Glia*, Feb, 2008, vol. 56, no. 3, pp. 306-317. ISSN 0894-1491; 0894-1491.

WU, T. Plastic Surgery made Easy - Simple Techniques for Closing Skin Defects and Improving Cosmetic Results. *Australian Family Physician*, Jul, 2006, vol. 35, no. 7, pp. 492-496. ISSN 0300-8495; 0300-8495.

XIE, F., et al. In Vitro and in Vivo Evaluation of a Biodegradable Chitosan-PLA Composite Peripheral Nerve Guide Conduit Material. *Microsurgery*, 2008, vol. 28, no. 6, pp. 471-479. ISSN 1098-2752; 0738-1085.

XU, H., et al. A Porcine-Derived Acellular Dermal Scaffold that Supports Soft Tissue Regeneration: Removal of Terminal Galactose-Alpha-(1,3)-Galactose and Retention of Matrix Structure. *Tissue Engineering.Part A*, Jul, 2009, vol. 15, no. 7, pp. 1807-1819. ISSN 1937-335X; 1937-3341.

XU, W. D.; XU, J. G.and GU, Y. D. Comparative Clinic Study on Vascularized and Nonvascularized Full-Length Phrenic Nerve Transfer. *Microsurgery*, 2005, vol. 25, no. 1, pp. 16-20. ISSN 0738-1085; 0738-1085.

YANG, M., et al. Favorable Effects of the Detergent and Enzyme Extraction Method for Preparing Decellularized Bovine Pericardium Scaffold for Tissue Engineered Heart Valves. *Journal of Biomedical Materials Research.Part B, Applied Biomaterials*, Oct, 2009, vol. 91, no. 1, pp. 354-361. ISSN 1552-4981; 1552-4973.

YANG, Y., et al. Development and Evaluation of Silk Fibroin-Based Nerve Grafts used for Peripheral Nerve Regeneration. *Biomaterials*, 20070919, Dec, 2007, vol. 28, no. 36, pp. 5526-5535. ISSN 0142-9612; 0142-9612.

YANG, Y., et al. Repair of Rat Sciatic Nerve Gap by a Silk Fibroin-Based Scaffold Added with Bone Marrow Mesenchymal Stem Cells. *Tissue Engineering.Part A*, 20110715, Sep, 2011a, vol. 17, no. 17-18, pp. 2231-2244. ISSN 1937-335X; 1937-3341.

YANG, Y. C., et al. Sciatic Nerve Repair by Reinforced Nerve Conduits made of Gelatin-Tricalcium Phosphate Composites. *Journal of Biomedical Materials Research.Part A*, 20101109, Feb, 2011b, vol. 96, no. 2, pp. 288-300. ISSN 1552-4965; 1549-3296.

YANNAS, I. V. Emerging Rules for Inducing Organ Regeneration. *Biomaterials*, 20121023, Jan, 2013, vol. 34, no. 2, pp. 321-330. ISSN 1878-5905; 0142-9612.

YOSHII, S.; and OKA, M. Collagen Filaments as a Scaffold for Nerve Regeneration. *Journal of Biomedical Materials Research*, Sep 5, 2001, vol. 56, no. 3, pp. 400-405. ISSN 0021-9304; 0021-9304.

YOSHIMURA, H., et al. Comparison of Rat Mesenchymal Stem Cells Derived from Bone Marrow, Synovium, Periosteum, Adipose Tissue, and Muscle. *Cell and Tissue Research*, 20061013, Mar, 2007, vol. 327, no. 3, pp. 449-462. ISSN 0302-766X; 0302-766X.

YU, H., et al. Improvement of Peripheral Nerve Regeneration in Acellular Nerve Grafts with Local Release of Nerve Growth Factor. *Microsurgery*, 2009, vol. 29, no. 4, pp. 330-336. ISSN 1098-2752; 0738-1085.

YU, R. S., et al. Limited, Protected Postsurgical Motion does Not Affect the Results of Digital Nerve Repair. *The Journal of Hand Surgery*, Mar, 2004, vol. 29, no. 2, pp. 302-306. ISSN 0363-5023; 0363-5023.

ZALEWSKI, A. A.; and GULATI, A. K. Evaluation of Histocompatibility as a Factor in the Repair of Nerve with a Frozen Nerve Allograft. *Journal of Neurosurgery*, Apr, 1982, vol. 56, no. 4, pp. 550-554. ISSN 0022-3085; 0022-3085.

ZAMANI, F., et al. The Influence of Surface Nanoroughness of Electrospun PLGA Nanofibrous Scaffold on Nerve Cell Adhesion and Proliferation. *Journal of Materials Science.Materials in Medicine*, 20130315, Jun, 2013, vol. 24, no. 6, pp. 1551-1560. ISSN 1573-4838; 0957-4530.

ZANG, M., et al. Perichondrium Directed Cartilage Formation in Silk Fibroin and Chitosan Blend Scaffolds for Tracheal Transplantation. *Acta Biomaterialia*, 20110520, Sep, 2011, vol. 7, no. 9, pp. 3422-3431. ISSN 1878-7568; 1742-7061.

ZHANG, H. Y.; JIN, X. B.and LUE, T. F. Three Important Components in the Regeneration of the Cavernous Nerve: Brain-Derived Neurotrophic Factor, Vascular Endothelial Growth Factor and the JAK/STAT Signaling Pathway. *Asian Journal of Andrology*, 20101220, Mar, 2011, vol. 13, no. 2, pp. 231-235. ISSN 1745-7262; 1008-682X.

ZHANG, L., et al. Study on Molecular Mechanism for Improving Neural Regeneration After Repair of Sciatic Nerve Defect in Rat by Acellular Nerve Allograft. *Synapse (New York, N.Y.)*, 20111103, Jan, 2012, vol. 66, no. 1, pp. 52-60. ISSN 1098-2396; 0887-4476.

ZHANG, Z., et al. Reinnervation After End-to-Side Nerve Coaptation in a Rat Model. *American Journal of Orthopedics (Belle Mead, N.J.)*, May, 2001, vol. 30, no. 5, pp. 400-6; discussion 407. ISSN 1078-4519; 1078-4519.

ZHAO, Q., et al. Repair of the Transected Rat Sciatic Nerve: Matrix Formation within Implanted Silicone Tubes. *Restorative Neurology and Neuroscience*, Jan 1, 1993, vol. 5, no. 3, pp. 197-204. ISSN 0922-6028; 0922-6028.

ZHAO, Q., et al. Specificity of Muscle Reinnervation Following Repair of the Transected Sciatic Nerve. A Comparative Study of Different Repair Techniques in the Rat. *Journal of Hand Surgery (Edinburgh, Scotland)*, Jun, 1992, vol. 17, no. 3, pp. 257-261. ISSN 0266-7681; 0266-7681.

ZHENG, M.; and KUFFLER, D. P. Guidance of Regenerating Motor Axons in Vivo by Gradients of Diffusible Peripheral Nerve-Derived Factors. *Journal of Neurobiology*, Feb 5, 2000, vol. 42, no. 2, pp. 212-219. ISSN 0022-3034; 0022-3034.

ZOCHODNE, D. Nerve Regeneration and Repair. *Journal of the Peripheral Nervous System : JPNS*, Jun, 2003, vol. 8, no. 2, pp. 59-60; author replies 61-2, 63-4. ISSN 1085-9489; 1085-9489.

ZOCHODNE, D. W. The Challenges and Beauty of Peripheral Nerve Regrowth. *Journal of the Peripheral Nervous System : JPNS*, Mar, 2012, vol. 17, no. 1, pp. 1-18. ISSN 1529-8027; 1085-9489.

ZOCHODNE, D. W. Diabetic Polyneuropathy: An Update. *Current Opinion in Neurology*, Oct, 2008, vol. 21, no. 5, pp. 527-533. ISSN 1350-7540; 1350-7540.

ZUO, J.; HERNANDEZ, Y. J.and MUIR, D. Chondroitin Sulfate Proteoglycan with Neurite-Inhibiting Activity is Up-Regulated Following Peripheral Nerve Injury. *Journal of Neurobiology*, Jan, 1998, vol. 34, no. 1, pp. 41-54. ISSN 0022-3034; 0022-3034.

FIGURAS, TABLAS Y ABREVIATURAS

ÍNDICE DE FIGURAS

INTRODUCCIÓN

Página

Figura 1: Representación esquemática del arco reflejo simple……..25
Figura 2: Esquema de composición y funcionamiento del SNP……...…25
Figura 3: Imagen de microscopio electrónico de un nervio periférico……..26
Figura 4: Organización jerárquica del nervio periférico……27
Figura 5: Diagrama de un axón y sus cubiertas…… 29
Figura 6: Diagrama de la relación entre la vaina de mielina y citoplasma de la CS…….30
Figura 7: Relación entre las clasificaciones de Seddon y Sunderland……33
Figura 8: Modificaciones que ocurren tras la sección de una F.N……36
Figura 9: Esquema de la sutura término-terminal estándar……....48
Figura 10: Diagrama de la sutura epineural……49
Figura 11: Representación esquemática de la sutura fascicular……50
Figura 12: Representación esquemática de una reparación "end to side"……..51
Figura 13: Injerto nervioso autólogo. Reparación fascicular única……54
Figura 14: Principios de la entubulización nerviosa……..62
Figura 15: Esquema de las técnicas de implementación de los conductos nerviosos……68

MATERIAL Y MÉTODOS

Figura 1: Anatomía del N. Ciático de la rata……116
Figura 2: Visión del quirófano experimental y del campo quirúrgico……..124
Figura 3: Intervención quirúrgica. Neurectomía……...…124
Figura 4: Intervención quirúrgica. Sutura directa…….....125
Figura 5: Intervención quirúrgica. Prótesis tubular……..126
Figura 6: Cartel identificador de jaula……..127
Figura 7: Esquema de mediciones del SFI……...…129
Figura 8: Test de marcha de campo abierto y de la rejilla……...130
Figura 9: Explantación de prótesis. Disección por planos……...132
Figura 10: Explantación de prótesis. Prótesis acelular y tubular……....……133
Figura 11: Prótesis ya extraída. Proceso de tallado de las muestras……134

RESULTADOS

Figura 1: Deambulación de la rata sana en campo abierto……..……150
Figura 2: Otros test realizados en la rata sana……...……..151
Figura 3: Deambulación de un roedor con regeneración completa……..….....152
Figura 4: Test funcionales en un roedor con regeneración completa …….……....153
Figura 5: Deambulación de un roedor sin regeneración completa …….154
Figura 6: Test funcionales en un roedor sin regeneración completa ……..155
Figura 7: Huellas de las pisadas de animales del experimento……...….157
Figura 8: Huellas de las pisadas de animales del experimento ……...157
Figura 9: Huellas de las pisadas de animales del experimento ……...158
Figura 10: Detalle del apoyo de una extremidad intervenida y su huella ……...158
Figura 11: Trayecto de pisadas y medición de las huellas……...160
Figura 12: Esquema de descripción del proceso regenerativo……...……..164
Figura 13: Nervio descelularizado con disolvente……..……...….....166
Figura 14: Nervio descelularizado con detergentes…….……....167
Figura 15: El nervio ciático ……169
Figura 16: El nervio ciático ……...…….....170
Figura 17: Nivel 1. Regeneración 0 ……...…….…...171
Figura 18: Nivel 1. Regeneración 5……...…….....172
Figura 19: Nivel 1. Regeneración 10……..…....173
Figura 20: Nivel 1. Regeneración 15…….....174
Figura 21: Nivel 2. Regeneración 0 ……..…….……175
Figura 22: Nivel 2. Regeneración 5 ……..……...……..176
Figura 23: Nivel 2. Regeneración 10…….……...….....177
Figura 24: Nivel 2. Regeneración 15…….…….……....178
Figura 25: Nivel 3. Regeneración 0 y 5……...……...179
Figura 26: Nivel 3. Regeneración 10……..……....180
Figura 27: Nivel 3. Regeneración 15……...…...181
Figura 28: Estudio ultraestructural……..……...183
Figura 29: Estudio ultraestructural……184

ÍNDICE DE TABLAS

INTRODUCCIÓN

Página

Tabla 1: Clasificación de la neuroglia……..20
Tabla 2: Beneficios y prejuicios de diferentes prótesis implantables……..…....45
Tabla 3: Categoría de detergentes…….87

MATERIAL Y MÉTODOS

Tabla 1: Grupos del estudio…….……114

RESULTADOS

Tabla 1: Resultados por grupo. Grupo 1…….143
Tabla 2: Resultados por grupo. Grupo 2…….144
Tabla 3: Resultados por grupo. Grupo 3…….145
Tabla 4: Resultados por grupo. Grupo 4…….146
Tabla 5: Resultados por grupo. Grupo 5…….147
Tabla 6: Resultados por grupo. Grupo 6…….148
Tabla 7: Longitud, velocidad y supervivencia media de regeneración por grupo……..148
Tabla 8: Cirujano que interviene en cada grupo…….148
Tabla 9: Cálculo del SFI medio por grupo de regeneración……..…….162
Tabla 10: Resultados obtenidos por el cirujano 1……...186
Tabla 11: Resultados obtenidos por el cirujanos 2 ……187
Tabla 12: Resultados obtenidos según el tipo de prótesis acelular ……188
Tabla13: Resultados obtenidos según el tipo de prótesis tubular……189
Tabla 14: Resultados obtenidos según el tipo de prótesis mixta……190
Tabla 15: Resultados obtenidos según el tipo de prótesis (acelular/tubular)……..191

ABREVIATURAS

F.N: Fibra nerviosa

C.S: Célula de Schwann

MEC: Matriz extracelular

DET: Detergente

DIS: Disolvente

SNC: Sistema nervioso central

SNP: Sistema nervioso periférico

FDA: Food and drugs administration

CE: Conformidad europea

ε-CPL: Épsilon caprolactona

PLCG: Poliláctico co-glicólico