



Universidad de Valladolid

Facultad de Enfermería

GRADO EN ENFERMERÍA

Tatuajes: riesgos de su aplicación y consecuencias en los procedimientos diagnósticos y/o terapéuticos.

Autor/a: Silvia Parra Ordóñez

Tutor/a: Pedro Martín Villamor

RESUMEN

En la actualidad, la realización de tatuajes se ha convertido en una práctica muy popular especialmente entre la población adolescente. Cada vez es más frecuente encontrarnos pacientes que presentan tatuajes en su piel, y a pesar de que las complicaciones médicas en los países industrializados son inusuales, los riesgos derivados de esta práctica son muchos. Las reacciones inflamatorias, los tumores, las reacciones alérgicas cuyas lesiones suelen estar relacionadas con el contenido de los pigmentos o las enfermedades infecciosas como son la Hepatitis B, C, D, VIH, VPH, Tétanos, sífilis... no son las únicas complicaciones derivadas de los tatuajes, ya que existen también problemas asociados a procedimientos diagnósticos y/o terapéuticos que se deben tener en cuenta.

A pesar de que realizarse un tatuaje implica serios riesgos, la población en la mayoría de los casos los desconoce. Por ello es importante aportar a los usuarios los conocimientos acerca de los riesgos o efectos secundarios asociados a esta práctica. Y de este modo prevenir las posibles complicaciones asociadas a través de la educación sanitaria.

Palabras clave: tatuajes, riesgos, complicaciones, consecuencias.

ABSTRACT

Nowadays tattooing has become a very popular practice, especially with the teenager population. It is increasingly frequent to find patients with tattoos in their skin, and even though medical complications are rather unusual in industrialized countries, the risks derived from this activity are numerous. Inflammatory reactions, tumours, allergic reactions whose damage is usually related to the contents of the pigments or infectious diseases such as hepatitis B, C, D, HIV, HPV, tetanus, syphilis...are not the only complications derived from tattoos as there are also some problems associated with diagnostic and / or therapeutic methods which should be taken into account.

Even though making a tattoo involves severe risks, the population is not aware of them in most cases. Therefore, it is very important to provide people with some knowledge about the risks or side effects associated with this practice. In this way, possible complications could be prevented through sanitary education.

Key words: tattoos, risks, complications, consequences

ÍNDICE

RESUMEN.....	1
OBJETIVOS.....	5
METODOLOGÍA.....	6
DESARROLLO DEL TEMA.....	7
- Tipos de tatuajes:.....	7
- Complicaciones de los tatuajes decorativos:.....	9
Tatuajes temporales.....	9
Tatuajes permanentes.....	11
1. Reacciones inflamatorias:.....	11
1.1. Inmediatas:.....	11
1.2. Retardadas:.....	11
2. Infecciones:.....	11
2.1. Cutáneas o localizadas:.....	12
2.2. Sistémicas:.....	12
3. Reacciones alérgicas:.....	14
3.1. Dermatitis de contacto alérgica:.....	14
3.2. Dermatitis fotoalérgicas o fotodermatosis:.....	15
3.3. Reacciones liquenoides:.....	15
3.4. Urticaria:.....	15
3.5. Fenómeno isomórfico de koebner:.....	15
4. Reacciones granulomatosas:.....	15
4.1. Granulomas a cuerpo extraño:.....	16
4.2. Granulomas sarcoideos:.....	16
5. Reacciones pseudolinfomatosas:.....	16
6. Tumores:.....	17
- Consecuencias en la aplicación de procedimientos diagnósticos y/o terapéuticos... 18	
Resonancia magnética.....	18
Anestesia epidural.....	19
DISCUSIÓN.....	20
CONCLUSIONES E IMPLICACIONES PARA LA PRÁCTICA.....	22
AGRADECIMIENTOS.....	23
BIBLIOGRAFÍA:.....	24
ANEXOS.....	27

INTRODUCCIÓN Y JUSTIFICACIÓN

La Real Academia de la Lengua Española define tatuar como “grabar dibujos en la piel humana, introduciendo materias colorantes bajo la epidermis, por las punzadas o picaduras previamente dispuestas”⁽¹⁾

De manera simple, se puede decir que un tatuaje es una herida punzante en las capas profundas de la piel (dermis), que se llena con tinta. Se realiza penetrando la piel con una aguja e inyectando tinta en la zona, generalmente creando algún tipo de diseño.⁽²⁾

Aunque el origen de la palabra tatuaje no se conoce con certeza, se cree que proviene del polinesio “tau-tau” imitando el sonido que producían los martillos o huesos al golpear sobre las agujas que utilizaban los tahitianos para dibujar en la piel.^(3,4,5) La palabra latina para tatuaje es “estigma” que se traduce como marca hecha con un instrumento afilado.^(6,7)

La práctica de tatuarse la piel es de origen ancestral, pero es curioso cómo ha cambiado la forma de verlos. Hasta hace poco los tatuajes eran símbolo de delincuencia y mala vida. Se asociaban a presidiarios, drogadictos... Sin embargo, hoy en día esta decoración corporal es considerada por algunas personas como un arte “body art”.⁽⁸⁾ “El propio cuerpo es el material en el que se pinta, se modela y se manipula como si fuese una obra de arte”⁽⁴⁾

En nuestra sociedad actual se da excesiva importancia a la apariencia física, la belleza, el culto al cuerpo... por lo que el “body art” está de moda. La práctica de los tatuajes está cada vez más extendida en todo el mundo, sobre todo entre la población adolescente. Quizá esto se deba a la necesidad de los jóvenes de diferenciarse, de expresar su identidad y/o a que numerosos iconos sociales como cantantes, deportistas, actores, muestran sus tatuajes en público. Porque “en cualquier cultura el cuerpo está íntimamente ligado a lo social, y toda práctica social es una experiencia corporal simbólica y compartida”⁽⁹⁾

No existe ningún estudio al respecto que nos proporcione un porcentaje actualizado de las personas que tienen al menos un tatuaje en España, pero artículos publicados en 2010 y 2011 mantienen que ya entonces entre el 3 y el 8% de la población general era portadora de uno o más tatuajes.^(4,10) En Estados Unidos, donde esta práctica está muy

generalizada, se habla de que el 36% de la población entre 18 y 25 años tienen al menos un tatuaje, aumentando hasta un 40% para las personas entre 25 y 40 años según la Asociación Médica Canadiense (Cmaj) ⁽¹¹⁾

De forma simultánea al aumento de estas técnicas de decoración corporal, se ha observado un aumento en el número de complicaciones médicas asociadas a esta práctica. Las reacciones inflamatorias, de hipersensibilidad, las infecciones, los tumores... no son las únicas complicaciones que podemos encontrarnos a la hora de realizarnos un tatuaje, ya que existen además una serie de problemas terapéuticos que se deben tener en cuenta.

Por ello, es importante que los usuarios antes de decidir realizarse este tipo de prácticas conozcan las complicaciones y los efectos secundarios que se derivan de los tatuajes. Ya que, en la mayoría de los casos, estas personas son conscientes de que existen ciertos riesgos, pero no de cuál es su alcance. Fijándonos en un estudio realizado en la Facultad de Ciencias Médicas de la Universidad Abierta Interamericana acerca de los “conocimientos que posee sobre los riesgos a los que se expone la población que practica el arte del piercing y los tatuajes”, ⁽¹²⁾ podemos afirmar que la población no posee el conocimiento adecuado sobre los riesgos a los que se expone durante esta práctica. Y ¿quién mejor que el personal sanitario para informar de estas complicaciones y riesgos?

Aportar a los jóvenes especialmente, ya que son los que más demandan esta práctica, los conocimientos acerca de los riesgos y así aumentar la conciencia general sobre estos. Gracias a la educación sanitaria los jóvenes serán conscientes de los problemas que pueden surgir a la hora de realizarse un tatuaje y de este modo podremos prevenir las posibles complicaciones asociadas. Considero que es de gran utilidad ya que estos jóvenes servirán de educadores para personas de su entorno.

El análisis ante la decisión de realizarse un tatuaje debe ser detallado, ya que es una práctica con consecuencias irreversibles. Esto solo puede llevarse a cabo teniendo en cuenta los riesgos subyacentes y conociendo las condiciones legales y de seguridad de los establecimientos donde realizarse esta técnica.

OBJETIVOS

1. Definir los riesgos para la salud y complicaciones asociadas a la realización de tatuajes.
2. Determinar las implicaciones que la existencia de tatuajes puede tener en la aplicación de procedimientos diagnósticos y /o terapéuticos.
3. Proponer intervenciones de enfermería tendentes a divulgar entre la población, especialmente joven, las características y riesgos potenciales de este tipo de prácticas.

METODOLOGÍA

Este trabajo consiste una revisión bibliográfica acerca de los riesgos y las consecuencias en la aplicación de procedimientos diagnósticos y/o terapéuticos de la realización de tatuajes. Esta revisión se ha llevado a cabo a través de la consulta de distintas bases de datos y bibliotecas electrónicas como son: Scielo, Medes, Dialnet, Cuiden, PubMed y Google académico.

La búsqueda ha sido realizada principalmente en castellano y en inglés, mediante la combinación de palabras como: “tatuajes”, “tattoo”, “risks”, “riesgos”, “resonancia magnética”, “pigmentos”.

La selección de los artículos encontrados se elaboró en dos etapas, una revisión previa escogiendo los más apropiados y adecuados al tema a tratar y posteriormente un análisis de aquellos que cumpliesen una serie de requisitos.

Criterios de inclusión:

- Documentos originales.
- Poder obtener el artículo completo.
- De relativa actualidad (publicados entre 2007 y 2014)
- Que abordasen los riesgos y/o las complicaciones médicas de los tatuajes.

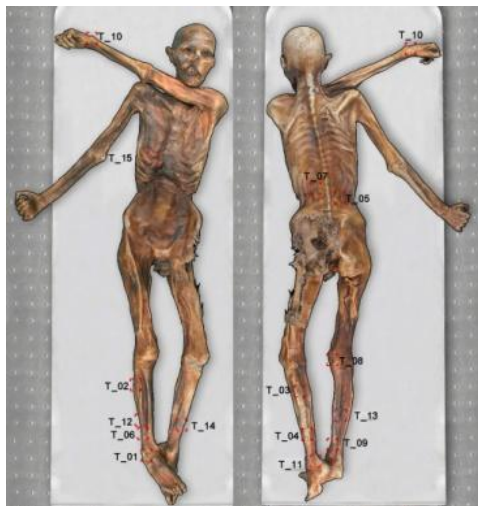
Criterios de exclusión:

- Que tratasen solo temas sociales y psicológicos de los tatuajes.
- De dudosa fiabilidad.
- Que solo presentasen el resumen.

La búsqueda en bases de datos electrónicas se ha complementado con una búsqueda manual por lo que finalmente se obtuvieron 29 documentos electrónicos y un documento escrito de dicha revisión manual. De los 29 documentos, 26 cumplían los criterios de inclusión y 3 más cuyo año de publicación era anterior a 2007 pero contenían información relevante para el trabajo.

DESARROLLO DEL TEMA

No se conoce con certeza el origen de la práctica de los tatuajes pero se sabe que es algo que ha estado presente desde la prehistoria. Se han hallado tatuajes en el cadáver



humano conservado con piel más antiguo que se ha encontrado. Esta momia de unos 5200 años de antigüedad, a la que se le puso el nombre de Ötzi o “El hombre de hielo”, fue encontrada en 1991 dentro de un glaciar de los Alpes y tras años de investigaciones se ha podido comprobar que tenía 61 tatuajes en su piel. (2,13,14,15)

Figura 1: Así eran los tatuajes hace 5.000 años.

Los tatuajes han sido realizados a lo largo de la historia por civilizaciones de todo el mundo con diferentes fines, pero no fue hasta finales del s. XVIII cuando el capitán James Cook conoció este arte en las islas Marquesas e introdujo la palabra “tatuaje” en Europa. Esta práctica se hizo especialmente popular entre los gremios profesionales como los marineros y los soldados. (5,12,15,16,17,18)

La evolución de los tatuajes en España ha sido lenta en comparación al resto de los países europeos. El auge de los tatuajes en España se produjo en la década de los 80 cuando aparecieron las primeras tribus urbanas como los heavies, los punkies o los skins. (15,19) Motivo por el cual, en sus primeros momentos, estaban socialmente mal vistos y se asociaban a conductas de riesgo. Sin embargo, en la actualidad es una práctica generalizada que a pesar de ser más popular entre la población joven, hace que cada vez sea más frecuente encontrarnos pacientes tatuados de todas las edades.

- Tipos de tatuajes:

Existen diferentes tipos de tatuajes. Dependiendo de la forma en la que se realizan podemos clasificarlos en:

Tatuajes traumáticos: son aquellos que surgen de manera involuntaria cuando un material queda implantado dentro de la piel. Es el caso de las abrasiones en los accidentes de tráfico, especialmente de moto o bicicleta, o accidentes con pólvora. (4,16)

Tatuajes cosméticos: o también denominados “maquillaje definitivo”. Este tipo de tatuajes han sido muy demandados en los últimos años, se utilizan para delinear de forma permanente ojos, labios, cejas..., así como para disimular cicatrices o lunares comunes (nevus). También se emplean para corregir ciertas enfermedades como el vitíligo, la alopecia areata, determinadas malformaciones vasculares o incluso para dibujar la areola y el pezón en cirugías de reconstrucción mamaria. (4,16)

Tatuajes médicos o iatrogénicos: este tipo de tatuajes se producen cuando se utiliza cloruro férrico en un paciente para provocar la hemostasia. (20,4) O en odontología debido a que accidentalmente segmentos de amalgama utilizada en la obturación dental se implanten en la mucosa bucal. (21,7)

Tatuajes decorativos: son los que predominan en la actualidad y sobre los que voy a centrar mi trabajo. Este tipo de tatuajes se realiza siempre de manera consciente. Los tatuajes decorativos pueden tener una duración limitada, o por el contrario ser para toda la vida. (4,16)

a) Temporales: los tatuajes temporales o también llamados pseudotatuajes, son aquellos que no perforan la piel, simplemente se aplican encima de esta de manera superficial. (4,19) Esta técnica está siendo cada vez más demandada entre la población infantil, sobre todo en épocas de vacaciones y en lugares de costa. (7,3,16) Para realizar estos tatuajes se utiliza henna, un pigmento obtenido de la planta *Lawsonia inermis* que tras tratarla se coloca sobre la piel, generalmente con un pincel, y desaparece como máximo en un mes disminuyendo la intensidad del color progresivamente a medida que va pasando el tiempo. (4,16,17,21)

b) Permanentes: Los tatuajes permanentes consisten en la introducción de pigmentos en la piel mediante la inyección directa de estos con agujas u objetos punzantes. (3,4)

El motivo por el que estos tatuajes perduran a lo largo del tiempo es porque la tinta se asienta en la segunda capa de la piel, la dermis. La piel presenta una capa

superficial, la epidermis, que renueva sus células constantemente, pero esto no sucede en la dermis, lo que hace que la tinta permanezca dentro de la piel y no se elimine con el paso del tiempo. (5,12)

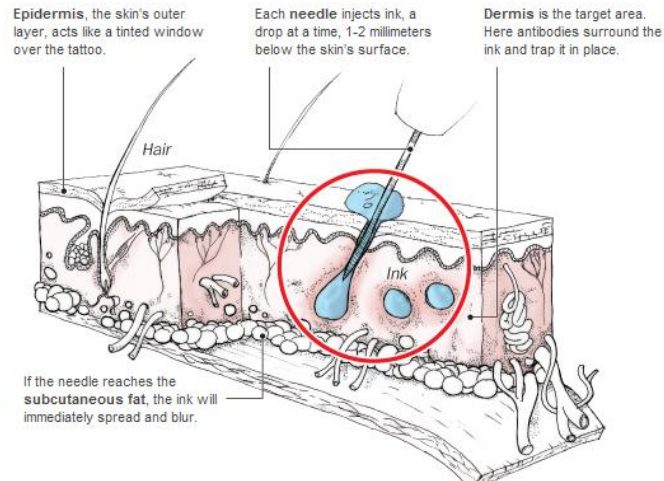


Figura 2: Fisiología de la piel donde se coloca la tinta.

Es importante conocer una variante del tatuaje convencional, la escarificación. La escarificación es una técnica artística muy poco común que consiste en raspar la piel realizando incisiones o quemaduras y posteriormente introducir el pigmento en la herida para remarcarla quedando de este modo cicatrices muy gruesas. Si se realiza mediante quemaduras esta técnica se le denomina “branding”.

En estos momentos se le considera como un tatuaje extremo asociado sobre todo a culturas americanas como son las mayas, las huastecas o chichimecas. Así mismo, esta práctica es muy utilizada en algunas culturas africanas y australianas dado que el color de su piel hace que los tatuajes no se aprecien tan claramente. (2,8,19,16,22)

- **Complicaciones de los tatuajes decorativos:**

Los tatuajes temporales no necesitan la inyección de pigmento dentro de la piel, pero no por ello son inocuos. Esta técnica decorativa se realiza con henna, un pigmento natural que se obtiene a partir de las hojas secas de la planta *Lawsonia inermis* (2-hidroxi-1,4-naftoquinona) (3,16) que tiñe la piel de un color marrón rojizo.(7,3,17,4) Esta sustancia no suele provocar reacciones adversas, pero en nuestro continente la henna natural es mezclada con diferentes componentes para que alcance el color negro, acelere

el tiempo de secado y aumente la duración de los tatuajes, ya que si se utiliza henna natural el tatuaje permanecerá menos tiempo. Una de las sustancias que más se utiliza para adulterar la henna es la parafenilenediamina (PPDA) o derivados. (12,23,17) La PPDA tiene gran poder sensibilizante y a dosis altas puede producir dermatitis alérgicas de contacto. (12,24) Es decir, da lugar a un eccema agudo en la zona del tatuaje con picor y enrojecimiento. Estas reacciones suelen curar al cabo de varias semanas y pueden dejar temporalmente zonas hipopigmentadas en la región tatuada tras la inflamación e incluso producir cicatrices hipertróficas. (23,3)

La parafenilenediamina es un componente habitual de los tintes capilares, de las gomas negras, de las tintas de imprenta así como de betunes o algunas pinturas. Por otro lado, la PPDA reacciona con sustancias que contengan en su estructura molecular anillo bencénico, como son algunos colorantes que se emplean en la industria textil, látex, gomas como el tiuram, caucho, medicamentos del grupo PARA (anestésicos locales, sulfamidas) y algunos cosméticos. Por todo esto, resulta fácil comprender que los pacientes que se sometan a estas prácticas puedan desarrollar toxicodermias por sulfonamidas (antibióticos, hipoglucemiantes), ácido paraaminobenzoico (PABA) y anestésicos derivados del PABA como la procaína y la benzocaína. Del mismo modo pueden tener problemas en el ámbito laboral, ya que no podrán dedicarse a ciertas profesiones como peluquería, revelado fotográfico, tinte de calzado... (3,16,4)

La Agencia Española de Medicamentos y Productos Sanitarios ha prohibido su uso directamente sobre la epidermis. A pesar de esto y de que su concentración en el uso cosmético no debe sobrepasar el 2%, se ha demostrado que en algunos casos para oscurecer la henna natural las concentraciones de PPDA han llegado a ser del 15,7%. (17,23,24,25)

Además, la exposición a PPDA tiempo después de haberse realizado un tatuaje de henna negra puede producir reacciones de hipersensibilidad. De este modo, existen casos de mujeres que han requerido asistencia sanitaria por dermatitis de contacto alérgica a PPDA de tinte capilar tras haber sido sensibilizada con anterioridad a esta sustancia por la presencia en la piel de un tatuaje de henna negra. (26)

Como se ha comentado anteriormente, los tatuajes permanentes se realizan mediante la introducción de pigmentos debajo de la piel a través de agujas. De este modo, el proceso de tatuado implica la rotura de la barrera de la piel pudiendo provocar una serie de efectos secundarios o complicaciones como los siguientes.

1. Reacciones inflamatorias:

1.1. Inmediatas: ante la perforación de la piel y la introducción del pigmento, el propio cuerpo actúa de manera inmediata produciendo una descamación de la epidermis y una inflamación de la dermis. Esta reacción es por tanto esperable y los usuarios suelen ser advertidos por el tatuador. Podemos considerarla como una “reacción de adaptación” que durará unas dos o tres semanas. Puede ser tratada con corticoides tópicos si fuese necesario, pero no suelen necesitar asistencia médica. (4,8,12,16,17)

1.2. Retardadas: Estas reacciones pueden aparecer al cabo de varios meses o incluso años después de haberse realizado el tatuaje. Según el servicio de dermatología del hospital general universitario de Alicante la clasificación de este tipo de reacciones ha sido muy complicada debido a que las manifestaciones clínicas no están definidas. (12,16)

2. Infecciones: durante la realización del tatuaje el pigmento es introducido en la dermis, el organismo, más concretamente los macrófagos de la dermis actúan como si de un cuerpo extraño se tratase fagocitando el pigmento y drenándolo hacia los ganglios linfáticos. De este modo, no solo se rompe la barrera protectora de la piel, si no que se pone en contacto con los capilares sanguíneos y los vasos linfáticos pudiendo transmitirse de esta forma enfermedades infecciosas.

El que se produzcan este tipo de infecciones depende principalmente de las condiciones y medidas higiénico-sanitarias con las que se realiza el tatuaje, la destreza o experiencia del tatuador al realizarlo, el estado de inmunidad del paciente y la esterilidad de los pigmentos que van a ser empleados en el proceso. (4) El realizarse un tatuaje por personal no cualificado o sin experiencia, así como en un establecimiento que no reúna las condiciones higiénico-sanitarias descritas por la ley, aumenta exponencialmente el riesgo de contraer enfermedades. (12,16)

2.1. Cutáneas o localizadas: las **piodermitis estafilocócicas** y **estreptocócicas** son infecciones que se producen con mucha frecuencia tras la realización de tatuajes. Pueden surgir tanto por la falta de higiene durante el proceso como por el escaso cuidado del tatuaje tras la realización. (4,16,17)

Es difícil cuantificar con exactitud los casos de este tipo de complicaciones ya que la inmensa mayoría de las personas que las padecen no consultan con personal sanitario. (16) Debido a que normalmente suelen desaparecer con antibióticos tópicos, pero a veces pueden complicarse y provocar infecciones como **condritis** o **celulitis** que hacen necesario tomar antibiótico sistémico. (12)

Como ejemplo está el caso de un varón de 24 años que al tiempo de realizarse un tatuaje en la espalda debido a la práctica de ejercicio y la sudoración comenzó a sentir ardor en la zona. Al ver que el dolor persistía acudió a la consulta del médico y tras en la exploración se observó que la zona donde se localizaba parte del tatuaje estaba eritematosa e incluso se percibieron pústulas. Se comenzó con el tratamiento antibiótico y curas de la herida que respondieron bien y se consiguió una rápida regeneración de la piel. (5)

Otro tipo de infecciones cutáneas son las producidas por la *Mycobacterium chelonae*. Esta bacteria de rápido crecimiento está presente en el agua del grifo y de este modo puede contaminar el material que se utiliza para la realización del tatuaje. Todos los casos descritos sobre este tipo de complicaciones coinciden en la formación de pápulo-pústulas siempre en las zonas grises de los tatuajes. Esto se debe al uso de agua no estéril para mezclarla con la tinta negra y así obtener el tono gris deseado.

El diagnóstico de este tipo de infecciones puede ser tardío ya que suele confundirse con una reacción alérgica o con una infección bacteriana comenzando tratamiento con corticoides y antibióticos tópicos no efectivos. (27)

2.2. Sistémicas: Siempre se ha dicho que la realización de tatuajes implica un riesgo a contraer infecciones virales como **Hep B, C, D** y **VIH**. Estas pueden ser contagiadas bien por la utilización de agujas que hayan sido usadas previamente

con varios pacientes sin su posterior esterilización, o por el pinchazo de un tatuador portador de alguna de estas enfermedades. (12)

En España, “Rosario Pac y cols describieron 5 casos de hepatitis B en personas que habían sido tatuadas dos meses antes de iniciar los síntomas” (17)

A pesar de que existen cuantiosas publicaciones que mantienen la relación entre la práctica del “body art” y el contagio de estas infecciones, actualmente en Estados Unidos existe una gran polémica acerca de la transmisión de la hepatitis C y B tras la realización de tatuajes. Ya que los datos muestran que el número de personas que se realizan tatuajes ha aumentado enormemente en los últimos años, pero los datos de personas infectadas por hepatitis B y C han sido los más bajos registrados hasta entonces.

De hepatitis B En 2005 hubo 1,8/1000.000 mientras que en 1985 se registraron 11,5/100.000

De hepatitis C en 2005 hay datos de 0,2/100.000 en comparación a las cifras registradas en 1992 que eran de 2,4/100.000 (25)

Otra infección sistémica que puede ser contraída tras la realización de este arte es el **tétanos**. “Toda herida es potencialmente tetanígena, ya sea un corte, pinchazo e incluso una cirugía”. (12) Esta infección que afecta al sistema nervioso es producida por la bacteria *Clostridium tetani*. El crecimiento de esta bacteria es mucho mayor cuando la herida contiene sustancias como el óxido. Por este motivo la realización de tatuajes con instrumental en mal estado o mal esterilizado aumentan el riesgo de contraer esta enfermedad. (12)

Se han descrito casos de infección por el **virus del papiloma humano (VPH)** que pueden manifestarse a través de verrugas en la zona del propio tatuaje. (4,16,17)

En la actualidad hay un creciente número de personas con infecciones bacterianas sistémicas provocadas por la realización de tatuajes. Debido a que las posibilidades de sufrir una **endocarditis** infecciosa son mucho mayores, es conveniente informar a los pacientes con cardiopatías congénitas de esta

complicación y aconsejar que se abstengan de realizarse este tipo de prácticas.
(4,12,16)

La infección de **Tuberculosis cutánea** es infrecuente pero también puede producirse tras ser introducida la bacteria *Mycobacterium tuberculosis* en la piel a través del tatuaje. Esta infección puede manifestarse tiempo después de haberse realizado la técnica a través de verrugas o herpes en el diseño, ya que los virus usan la tinta como reservorio. (23)

Algunos autores señalan la transmisión de **sífilis** durante el proceso del tatuaje. Esta enfermedad causada por la bacteria *Treponema pallidum* no solo se transmite por contacto sexual. Aunque raro, también existe contagio a través de transfusiones sanguíneas o a través de la introducción accidental por instrumentos punzantes como los utilizados durante el proceso de tatuado. (12,17)

Teniendo en cuenta que todas estas infecciones pueden afectar al torrente sanguíneo, para evitar la posible transmisión no se permite a sus portadores la donación de sangre hasta pasados 12 meses del proceso de tatuado. Esta medida no solo ha sido tomada por el centro de Hemoterapia y Hemodonación de Castilla y León, sino también por la American Blood Bank Association. (25,28)

3. Reacciones alérgicas: son reacciones de hipersensibilidad cuyo agente causante es el contenido de los pigmentos empleados para realizar el tatuaje. (Véase Tabla 1) Los pigmentos se suelen mezclar para conseguir diferentes tonos dentro del tatuaje, esto dificulta el poder saber con exactitud el factor etiológico de la reacción alérgica. Aún así, podemos encontrarnos diferentes tipos dependiendo de las características de la reacción alérgica. Estas reacciones se pueden dar meses o incluso años después de haberse realizado el tatuaje y se puede localizar en uno solo de los colores del tatuaje.

3.1. Dermatitis de contacto alérgica: en este tipo de dermatitis aparecen lesiones eccematosas en la zona del tatuaje. Los tatuajes que suelen provocar estas

reacciones son lo que contienen alguna zona coloreada de rojo ya que el pigmento presenta en la mayoría de los casos sales de mercurio. (4,16)

3.2. Dermatitis fotoalérgicas o fotodermatosis: se manifiestan a través de lesiones eritematosas, edematosas e incluso a veces pueden apreciarse vesículas. Estas dermatitis se producen cuando el tatuaje se expone a la luz solar. Sobre todo sucede en tatuajes con color amarillo o rojo que contienen sales de cadmio, sustancia fotosensibilizante. (4,16,20)

“En un estudio de 24 pacientes con tatuajes amarillos, 18 presentaron edema en la región del tatuaje después de haber estado fotoexpuestos, y 4 una reacción similar en zonas de pigmento rojo” (17)

3.3. Reacciones liquenoides: son las reacciones más habituales, se suelen producir en tatuajes con color rojo cuyo pigmento contiene mercurio. Se aprecian lesiones parecidas al liquen plano en el propio tatuaje. (16)

3.4. Urticaria: En la literatura revisada se ha encontrado el caso de un paciente que sufrió una reacción cutánea de tipo urticaria tras la realización de un tatuaje con color azul. Los pigmentos azules para tatuar contienen cobalto que es el causante de la reacción. (17)

3.5. Fenómeno isomórfico de koebner: este fenómeno consiste en la formación de lesiones cutáneas en las zonas sometidas a un trauma previo como puede ser la realización de un tatuaje. Al principio se asoció a la aparición de lesiones psoriásicas tras un traumatismo en personas que ya habían sufrido psoriasis con anterioridad. Sin embargo, actualmente también incluye a personas que tras un traumatismo desarrollan este tipo de lesiones sin una psoriasis previa. (16,17,29)
De este modo encontramos casos de pacientes cuyo factor estimulante de la psoriasis fueron las repetidas lesiones producidas al realizar el tatuaje. (30)

4. Reacciones granulomatosas: son reacciones que aparecen tiempo después de haberse realizado el tatuaje y suelen deberse también a los pigmentos utilizados durante el proceso de tatuado.

4.1. Granulomas a cuerpo extraño: al introducir el pigmento en la dermis, se desencadena una reacción a cuerpo extraño y se produce una respuesta granulomatosa con células de gran tamaño en cuyo interior se encuentra alojado el pigmento. Estas reacciones granulomatosas se han relacionado con el uso de pigmentos que contengan cromo, mercurio, cobalto y manganeso. (4,12,16,17)

4.2. Granulomas sarcoideos: se caracterizan por la presencia de micropápulas que se agrupan formando placas endurecidas en la zona tatuada. Los granulomas sarcoideos se producen con escasa frecuencia, y puede que no causen más complicaciones o ser la primera manifestación de una sarcoidosis sistémica. (4,12,16,17)

5. Reacciones pseudolinfomatosas: como ya se ha explicado anteriormente, el pigmento es fagocitado en gran parte por los macrófagos que se encuentran en la dermis, y posteriormente es drenado a los ganglios linfáticos donde se produce una respuesta inflamatoria. (12,4) Tiempo después de haberse realizado el tatuaje aparecen unos **nódulos eritematovioláceos indurados** en la zona del tatuaje. Son muy parecidos a los linfomas cutáneos T o B pero estos son benignos. (16) Pueden producirse también reacciones tipo **linfocitomas cutis** y se asocian a tatuajes realizados con pigmento principalmente rojo, pero también existen casos con pigmentos azul y verde. (4)

Tabla 1: Alérgenos según el pigmento utilizado

<i>Color del tatuaje</i>	<i>Pigmento</i>	<i>Alérgeno</i>
<i>Azul-negro</i>	Tinta china. Carbón	Parafenilendiamina
<i>Azul</i>	Aluminato de cobalto	Sulfato y cloruro de cobalto
<i>Rojo</i>	Derivados mercuriales (Cinabrio) Sales férricas	Sulfato rojo de mercurio

	Sales de cadmio Colorantes vegetales	Cloruro férrico Cloruro de cadmio Sándalo
Verde	Óxido de cromo	Dicromato potásico
Marrón	Ocre. Óxido de hierro	Hidrato férrico
Amarillo	Sulfuro de cadmio	Cloruro de cadmio
Púrpura	Manganeso	
Blanco/Beige	Óxido de titanio. Zinc	

Debido a la hipersensibilidad a compuestos de los pigmentos, en especial los formados a base de mercurio y cadmio, gran parte de los fabricantes han sacado al mercado pigmentos orgánicos compuestos que producen menos alergias. (17,20)
A pesar de esto, la mezcla que el tatuador haga de las tintas para obtener el color deseado es desconocida. (25)

- 6. Tumores:** no es algo que suceda a menudo, pero existen referencias bibliográficas acerca de pacientes con tumores cutáneos malignos en el interior de tatuajes. Se han publicado casos de **melanomas malignos, carcinomas basocelulares, carcinomas espinocelulares, queratoacantomas** y **dermatofibrosarcomas protuberans**. (12,17,16)

“La combinación de tintas con la fotoexposición, la reacción inflamatoria provocada, la introducción de sustancias potencialmente tóxicas o cancerígenas y probablemente factores genéticos” son las causas que algunos de los autores creen posibles ante la aparición de estos tumores. (4)

El que se desconozca la causa por la que se producen estos tumores y puesto que el número de casos descritos es muy pequeño en comparación a la gran prevalencia de personas portadoras de tatuajes, hace pensar que la relación entre ambos es simplemente casual. (12,16)

A pesar de que la aparición de tumores en el área del tatuaje es rara, debemos tener en cuenta los riesgos que esto supone. Por un lado, el que un melanoma maligno

(MM) haya invadido el tatuaje puede dificultar la interpretación de la biopsia del ganglio centinela a la hora de diagnosticar una metástasis. (4,12,16) Ya que “la aparición de pigmento en la exploración macroscópica de los ganglios linfáticos que drenan un área tatuada no presupone una infiltración metastásica, sino que puede tratarse del pigmento del tatuaje” (16)

- **Consecuencias en la aplicación de procedimientos diagnósticos y/o terapéuticos**

Como consecuencia de la práctica de tatuajes no solo se producen patologías, también debemos tener en cuenta las complicaciones que se generan a la hora de realizarse procedimientos diagnósticos y/o terapéuticos como son una resonancia magnética o la aplicación de anestesia epidural.

Se ha demostrado que cuando un paciente tatuado se somete a la realización de una **resonancia magnética** puede sufrir edema o quemazón en el área del tatuaje. (4,12) Debido a que durante el proceso se crea una fuerza gravitatoria del campo ferromagnético que puede provocar quemaduras de primer e incluso segundo grado en pacientes portadores de tatuajes de color rojo, ya que sus pigmentos contienen en su inmensa mayoría sales férricas. Para prevenir estas complicaciones se pueden aplicar compresas frías en la zona tatuada durante la prueba. (17)

También se puede producir una interferencia con los pigmentos del tatuaje que contengan sustancias metálicas haciendo que la prueba pierda calidad. (4,12)

Por ello es importante preguntar a los pacientes antes de la prueba si poseen algún tatuaje permanente e informarles acerca de los riesgos que supone el ser portador de tatuajes a la hora de realizar este tipo de pruebas. Sin embargo, a pesar de dichos riesgos, el no realizarse la prueba en ocasiones puede ser mucho más perjudicial para el paciente que las interacciones que se produzcan. (4,12)

La zona lumbar es uno de los lugares de preferencia entre las mujeres a la hora de realizarse un tatuaje. Existe una cierta controversia acerca de la realización de **punciones lumbares** y de la administración de la **anestesia epidural** en pacientes portadores de un tatuaje a nivel de la línea media de la zona lumbar baja.

Por un lado, hay artículos que describen casos de personas que han sufrido dolor o sensación de quemazón en la zona lumbar tatuada tras la administración de la anestesia epidural debido a que los pigmentos del tatuaje pueden ser introducidos hasta el canal de la médula durante el proceso. Estos artículos mantienen que la presencia de pigmento en los espacios peridurales puede provocar aracnoiditis química, neuropatía inflamatoria e incluso con el tiempo un tumor epidermoide. ^(12,17) La presencia de un tatuaje en la zona lumbar es, en los protocolos de anestesia epidural de muchos hospitales, una contraindicación para la realización de esta técnica.

Para prevenir los posibles riesgos se aconseja evitar la parte tatuada para administrar la anestesia. Para la realización de una punción lumbar se recomienda seleccionar otros posibles accesos (interespacio o paramedial). ^(17,10) Y utilizar siempre las agujas específicas siendo de primera elección la cortante de tipo Quincke en vez de la de tipo Whitacre, ya que se ha demostrado que los restos hemáticos tras realizar punciones con la aguja Quincke son mucho menos frecuentes que con la aguja tipo Whitacre. ⁽¹⁰⁾

Por otro lado, una “revisión bibliográfica sobre las complicaciones por anestesia epidural en parturientas con tatuajes lumbares” mantiene que no existe riesgo de sufrir complicaciones graves. Tan solo admite que tras la administración de anestesia epidural, la paciente puede referir dolor en el lugar de la punción si el periostio ha sido lesionado, algo que puede ocurrir aunque no sea portadora de un tatuaje en esta zona. Según su autora, la presencia de tumores epidermoides del SNC se asociaba en los años sesenta a personas a las que se les administraban inyecciones intradurales repetidas como tratamiento contra la tuberculosis meníngea. Con el paso del tiempo este riesgo se extrapoló a la anestesia epidural durante el proceso del parto en mujeres con tatuajes en la zona lumbar baja sin que existiese una evidencia clara de ello. Incluso cita textualmente de un artículo de anestesiología “en la actualidad la anestesia epidural no puede negarse a pacientes con tatuajes lumbares” ⁽¹⁰⁾ Por consiguiente, la autora no solo no desaconseja la utilización de esta práctica si no que anima a su uso siempre y cuando

se le ofrezca a la paciente toda la información sobre los riesgos y previa firma del consentimiento informado. (10)

DISCUSIÓN

Las complicaciones de los tatuajes decorativos pueden tener gran repercusión tanto a nivel sanitario como económico, ya que son un motivo frecuente de consulta médica y el coste del tratamiento de las complicaciones es elevado.

Por lo general, hoy en día las personas que se tatúan deciden visitar instalaciones que se dedican profesionalmente a esta práctica. Sin embargo, aproximadamente un cuarto de las personas tatuadas se realizó al menos un tatuaje en lugares distintos a estos. (25)

Como ya se ha comentado con anterioridad, la aparición de las complicaciones descritas dependerá del grado de asepsia con que se realice el tatuaje. De este modo las probabilidades aumentan enormemente al ponerse en manos de personas sin experiencia para este tipo de actividades así como en un establecimiento que no reúna las condiciones higiénico-sanitarias descritas por la ley vigente (Castilla y León, R.D. 44/2003 de 15 de Abril) Por ello, el principal problema lo encontramos, en la mayoría de los casos, cuando los usuarios por ahorrarse un dinero deciden acudir a establecimientos que no cumplen las condiciones legales. Por ello es importante que informemos a la persona que decida hacerse un tatuaje de los requisitos higiénico-sanitarios que debe presentar un establecimiento dedicado a esta práctica al igual que la formación que deben tener los aplicadores.

Un tatuador profesional debe realizar un curso oficial de tatuaje. Basándonos en la Escuela Oficial de Maestros Tatuadores y Piercers, cuyos cursos están homologados a nivel nacional y europeo, estos rondan las cien horas y no se requiere ningún nivel de estudios previo para matricularse y poder asistir a estos. Así mismo, un profesional del tatuaje debe estar en posesión de un curso homologado por la Dirección General de Salud Pública de la Consejería de Sanidad y Bienestar Social de al menos veinte horas. Según lo dispuesto en el Decreto 44-2003 CyL, este curso higiénico-sanitario les proporciona un nivel de conocimientos sanitarios suficientes para poder realizar su actividad sin riesgos para la salud. (*Anexo I*)

Llegados a este punto se suscitan algunas preguntas como... ¿Es suficiente la formación que presentan los tatuadores? Debido a que se trata de una técnica invasiva, ¿debería ser personal sanitario quien realice esta práctica? Según el decreto vigente de Castilla y León dicha formación les proporciona los suficientes conocimientos sanitarios pero... ¿Puede una persona adquirir los conocimientos sanitarios suficientes para realizar una prevención efectiva de los riesgos para la salud que implican estas actividades en unas ciento veinte horas?

Otro punto a tener en cuenta es que los tatuajes suelen ser realizados en un momento de inmadurez, y a pesar de que no se conoce con exactitud la prevalencia de adolescentes tatuados que posteriormente con el tiempo se arrepienten, sabemos que existe un alto porcentaje de personas a las que les sucede. Hay estudios que demuestran que el 26% de los adolescentes reflexionaron acerca de quitarse el tatuaje acudiendo a consultas de dermatología y cirugía plástica para borrar o remover este. ⁽¹⁸⁾ A pesar de que la técnica más utilizada para eliminar los pigmentos del tatuaje de la piel es el laser, existen numerosas técnicas sin ser ninguna de ellas totalmente efectiva. ⁽¹⁹⁾

CONCLUSIONES E IMPLICACIONES PARA LA PRÁCTICA

1. La población desconoce los efectos o riesgos que se pueden producir tras la realización de tatuajes.
2. La aplicación de tatuajes no es una práctica inocua, pueden producirse complicaciones que van desde reacciones inflamatorias y alérgicas hasta tumores pasando por enfermedades infecciosas como son los diversos tipos de hepatitis o el SIDA.
3. Por el riesgo asociado a la parafenilendiamina (PPD) debería desaconsejarse la realización de tatuajes temporales de henna negra hasta que exista una normativa que regule esta práctica.
4. Tras realizarse una RNM es probable que aparezca edema o quemazón en la zona tatuada o que la calidad de la prueba no sea la deseada.
5. No hay datos concluyentes para determinar que el ser portador de un tatuaje en la línea media de la zona lumbar sea una contraindicación absoluta para administrar anestesia epidural.
6. La legislación vigente es poco actual debido a que desde 2003 el porcentaje de personas que se han sometido a esta práctica ha aumentado enormemente.
7. La enfermera de atención primaria desde su puesto de trabajo puede informar sobre los riesgos derivados de esta práctica a la población que acuda a su consulta.
8. Sería conveniente que personal cualificado informase sobre las consecuencias y las precauciones que se deben tomar a través de charlas en institutos. Debido a que es la población adolescente la que más reclama este arte corporal.
9. Proponer que se realicen nuevas investigaciones que determinen con certeza si se puede o no aplicar anestesia epidural a personas con tatuajes en la zona lumbar.

AGRADECIMIENTOS

En primer lugar agradecer a mi tutor, Pedro Martín Villamor su dedicación, apoyo y consejo durante la realización de este trabajo.

Mi gratitud a todas las personas que me han aportado información sobre el tema o me han orientado hacia su búsqueda.

Y por último gracias a mi familia y amigos por su apoyo incondicional.

BIBLIOGRAFÍA:

1. Real Academia Española de la Lengua. www.rae.es. [Online]. Madrid; 2015 [cited 2015 febrero 2]. Available from: <http://www.rae.es>.
2. Plaza Varea MS, Yunga Patiño MA. [ucuenca.edu.ec](http://dspace.ucuenca.edu.ec). [Online]. Cuenca; 2011 [cited 2015 Febrero 3]. Available from: <http://dspace.ucuenca.edu.ec/handle/123456789/1983>.
3. Otero M, Hermida MD, Rodríguez Rivello G, Della Giovanna P, García SM, Cabrera HN. Tatuajes: revisión. Arch. Argent. Dermatol.. 2006 Noviembre-Diciembre; 56(6).
4. Fornes B, Díez P, Sierra C. Complicaciones y cuidados de los piercings y los tatuajes. Enfermería Dermatológica. 2011 Mayo-Diciembre;(13-14).
5. Rodríguez García R, Aguilar Ye A, Rodríguez Silva R, Rodríguez Guzmán LM. Necrosis y absceso de piel secundario tatuaje permanente en un adulto joven. Medicina Interna de México. 2012 Mayo-Junio; 28(3).
6. Velázquez Rodríguez IA. Piercings y Tatuajes: una forma de autodeterminación en la estética del cuerpo. In Universidad Autónoma de Querétaro; 2011; México. p. 94.
7. Hospital General de Niños Pedro de Elizalde Montes de Oca. Buenos Aires. Tatuajes y Piercing. Rev. Argent. Dermatol. 2006; 87(16-26).
8. Chimenos Küstner E, Batlle Travé I, Velásquez Rengifo S, García Carabaño T, Viñals Iglesias H, Roselló Llabrés X. Estética y cultura: patología bucal asociada a ciertas modas "actuales" (tatuajes, perforaciones bucales, etc.). Med Oral. 2003; 8(197-206).
9. González García A. El tatuaje y la perforación en la construcción de la corporeidad. Cultura de los Cuidados. 2013; 17(37).
10. Narvárez Traverso A, Pérez Martín B. Revisión bibliográfica de las complicaciones por anestesia epidural en parturientas con tatuajes lumbares. Matronas profesión. 2011; 12(4).
11. Canadian Medical Association. Medical ink. CMAJ. 2012 june; 184(9).
12. González Ciani N. Conocimientos que posee sobre los riesgos a los que se expone la población que practica el arte del piercing y los tatuajes. In Facultad de Ciencias Médicas. Universidad Abierta Interamericana; 2013; Rosario. p. 61.
13. Luis Sucasas Á. Así eran los tatuajes hace 5.000 años. El País. 2015 Febrero: p. 26.
14. Europa press. europapress.es. [Online].; 2015 [cited 2015 Febrero 12]. Available from:

<http://www.europapress.es/ciencia/ruinas-y-fosiles/noticia-momia-otzi-hombre-hielo-presenta-61-tatuajes-20150127185149.html>.

15. Pérez Cabezas MA. Tinta y Piel en Castellón. In Universitat JAume I; 2014; Castellón. p. 12.
16. Mataix J, Silvestre JF. Reacciones cutáneas adversas por tatuajes y piercings. In Actas Dermatología; 2009; Alicante. p. 644-653.
17. Andrés López B, Grimalt Santacana R. Complicaciones dermatológicas de los tatuajes y los piercings. Monogr Dermatol. 2010 Enero-Febrero; 23(1).
18. Busaniche JN, Eumann AM, Mulli V, Paz MC, Catsicaris C. Asociación entre adolescentes tatuados y conductas de riesgo. Arch Argent Pediatr. 2006; 104(4).
19. Carbajal Rivas GJ. Eficacia de la Educación Sanitaria en el Nivel de Conocimientos Para la Prevención de Complicaciones por la Aplicación de Tatuajes y Piercing en Adolescentes del AAHH Zapallal 2008, a través de dos Estrategias Metodológicas. In Eficacia de la Educación Sanitaria en el Nivel de Conocimientos Para la Prevención de Complicaciones por la Aplicación de Tatuajes y Piercing en Adolescentes del AAHH Zapallal 2008, a través de dos Estrategias Metodológicas. Universidad Ricardo de Palma; 2009; Lima. p. 9-46.
20. Alvarado Anchisi R, Dorado AE. Tatuaje. El Científico. 2007 Abril; 3(4).
21. Carbajosa Martínez J. Efectos indeseables de la aplicación de piercings y tatuajes. Dermatología Rev Mex. 2009 Septiembre-octubre; 53(5).
22. Acerbi Cremades N. Una moda actual, con raíces ancestrales. Revista de Salud Pública. 2010 Junio; 14(1).
23. Rodríguez Gutierrez V. Tatuaje y Salud. ASRI. 2011 Septiembre;(0).
24. Sánchez Moya AI, Gatica ME, García Almagro D, Larralde M. Dermatitis alérgica de contacto por tatuajes temporales de "henna negra". Arch Argent Pediatr. 2010 Abril; 108(4).
25. Fitzpatrick TB. Dermatología en Medicina General. 7th ed. Wolff , Goldsmith , Katz , Gilchrest , Paller , Leffell , editors. Barcelona: Editorial Médica Panamericana S.A.; 2009.
26. Canadian Medical Association or its licensors. Allergic contact dermatitis to paraphenyldiamine in hair dye arger sensitization from black henna tattoos. CMAJ. 2007 February; 176(4).
27. Botella Estrada R, Soriano V, Rubio L, Nagore E. www.medes.com. [Online].; 2011 [cited 2015 Febrero 4. Available from: <http://www.actasdermo.org>.

28. Centro de Hemoterapia y Hemodonación de Castilla y León. www.centrodehemoterapiacyl.es. [Online].; 2015 [cited 2015 febrero 12. Available from: <http://www.centrodehemoterapiacyl.es/>.
29. Pérez Cotapos ML, Cossio ML. Tatuajes y perforaciones en adolescentes. Rev Med Chile. 2006 Marzo; 134.
30. Canadian Medical Association or its licensors. the Koebner phenomenon: psoriasis in tattoos. CMAJ. 2013 April; 185(7).

ANEXOS

ANEXO I (Castilla y León, R.D. 44/2003 de 15 de Abril)

Contenido básico de la formación higiénico-sanitaria de los aplicadores de tatuajes y/o anillado o perforado («piercing») (20 horas mínimo).

1. Piel y mucosas.
 - Anatomía y fisiología básica de la piel y las mucosas.
 - Enfermedades de la piel.
2. Microbiología básica.
 - Concepto de infección.
 - Microorganismos patógenos y oportunistas.
 - Microorganismos de transmisión hemática.
 - Microorganismos de transmisión cutánea.
3. Conceptos de desinfección y asepsia.
 - Antisépticos.
 - Desinfección de la piel y mucosas.
 - Campos quirúrgicos.
4. Enfermedades de transmisión hemática.
 - Hepatitis.
 - Tétanos.
 - Sida.
 - Enfermedades de transmisión cutánea.
5. Prevención y protección personal.
 - Recomendaciones generales.
 - Limpieza de manos.
 - Protección de heridas y lesiones de la piel.
 - Vacunas.
 - Seguridad en el trabajo.
6. Nociones básicas sobre la técnica de tatuaje y anillado o perforado («piercing»)
 - Medidas preventivas en la aplicación de tatuajes y/o anillado o perforado («piercing»).
 - Normas sanitarias.
7. Locales e instalaciones.

- Condiciones higiénico-sanitarias.
- Limpieza y desinfección de los locales.
- 8. Utensilios y materiales de uso.
 - Pistolas.
 - Agujas y jeringuillas.
 - Rasurado y afeitado.
 - Limpieza y desinfección de los utensilios.
- 9. Residuos.
 - Concepto.
 - Tipología.
 - Gestión.
- 10. Esterilización y desinfección.
 - Métodos de esterilización.
 - Métodos de desinfección.
- 11. Marco legal.
 - Conocimientos del contenido en este Decreto.
 - Conocimientos del R.D. 664/1997 sobre protección contra los riesgos relacionados con la exposición a agentes biológicos durante el trabajo.