



Universidad de Valladolid

# EVALUACIÓN Y ACTUACIÓN DE LA ENFERMERA EN EL PACIENTE CON GLAUCOMA

---

(MASTER ENFERMERÍA  
OFTALMOLÓGICA 2014)

ALUMNA: IRIS GRACIA GÓMEZ

TUTOR: JUAN PABLO TORRES ANDRÉS

 **ÍNDICE:**

**1. JUSTIFICACIÓN**

**2. OBJETIVOS**

**3. INTRODUCCIÓN**

**4. DESARROLLO**

**4.1 DEFINICIÓN.**

**4.2 EPIDEMIOLOGÍA.**

**4.3 CLASIFICACIÓN.**

**4.4 ETIOLOGÍA.**

**4.5 FISIOPATOLOGÍA.**

**4.6 PATOGENIA.**

**4.6.1 GLAUCOMA DE ANGULO ABIERTO.**

**4.6.2 GLAUCOMA DE ANGULO CERRADO.**

**4.6.3 GLAUCOMA CONGÉNITO.**

**4.6.4 GLAUCOMA SECUNDARIO.**

**4.7 FACTORES DE RIESGO.**

**4.8 SINTOMATOLOGÍA.**

**4.8.1 GLAUCOMA DE ANGULO ABIERTO.**

**4.8.2 GLAUCOMA DE ANGULO CERRADO.**

**4.8.3 GLAUCOMA CONGÉNITO.**

**4.9 DIAGNÓSTICO**

**4.10 TÉCNICAS DIAGNÓSTICAS**

**4.10.1 TONOMETRÍA**

**4.10.2 CAMPIMETRÍA**

**4.10.3 ESTUDIO DE LA PAPILA**

**4.10.4 GONIOSCOPIA**

**4.10.5 PAQUIMETRIA**

**4.10.6 ESTUDIO OFTALMOLÓGICO COMPLETO**

**4.10.7 OTRAS TECNICAS**

**4.11 DIAGNÓSTICO DIFERENCIAL**

**4.12 TRATAMIENTO**

**4.12.1 TRATAMIENTO GLAUCOMA ANGULO ABIERTO**

**4.12.2 FARMACOTERAPIA**

**4.12.3 TERAPIA LASER**

**4.12.4 CIRUGIA**

**4.12.5 TRATAMIENTO GLAUCOMA ANGULO CERRADO**

**4.12.6 TRATAMIENTO GLAUCOMA DE BAJA TENSIÓN**

**4.12.7 TRATAMIENTO GLAUCOMA SECUNDARIO**

**4.12.8 TRATAMIENTO GLAUCOMA CONGÉNITO**

**4.12.9 TERAPIA LÁSER**

**4.12.10 CIRUGÍA**

**4.12.11 NUEVAS PERSPECTIVAS DE TRATAMIENTO**

**4.12.12 COMPLICACIONES DEL TRATAMIENTO**

**4.13 PROCESO DE ATENCIÓN DE ENFERMERÍA**

**4.14 AVANCES EN INVESTIGACIÓN DE GLAUCOMA**

**5. CONCLUSIONES**

**6. REFERENCIAS**

## **JUSTIFICACIÓN:**

Como profesionales de enfermería, debemos actuar, identificar, predecir y valorar los principales riesgos del paciente con glaucoma así como la importancia de la detección precoz de síntomas para una rápida actuación ante los pacientes con o sin riesgo de padecer glaucoma.

Me basé en el presente trabajo debido a la prevalencia de la enfermedad y sus repercusiones a corto y largo plazo que pueden ocasionar. Actualmente existen avances en tratamientos y cirugía que me interesaba conocer, así como comprender y adquirir conocimientos sobre la mejor actuación de enfermería ante este tipo de pacientes.

Dadas sus repercusiones en la agudeza visual, es necesaria la formación del personal del equipo multidisciplinar, ya que un insignificante síntoma nos puede hacer sospechar de la aparición del glaucoma u otro tipo de alteración a tratar.

Me gustaría agradecer la importancia del estudio del máster así como la colaboración y enseñanza prestada por todo el equipo que imparte el temario, personal de prácticas y tutorialización.

Para finalizar, agradecer la atención en cuanto a información relevante prestada por el tutor, consejos y atención desde una atención virtual.

## **OBJETIVOS:**

1. Aplicar las habilidades y los conocimientos adquiridos durante el Máster de enfermería oftalmológica en el ámbito del paciente con glaucoma.
2. Profundizar el estudio del glaucoma en cuanto a sus características, evolución, prevención, tratamiento, educación e investigación.
3. Conocer los diferentes tipos de glaucomas con sus respectivos síntomas y factores de riesgo.
4. Conocer la importancia de la prevención en los pacientes de riesgo y saber educar desde el ámbito de la enfermería a la comunidad para una detección precoz de la enfermedad
5. Identificar las principales actuaciones en el ámbito de la enfermería ante el paciente con glaucoma (especialmente en la atención primaria de salud).
6. Investigar sobre los nuevos avances en el paciente glaucomatoso a nivel tecnológico y farmacológico.

## **INTRODUCCIÓN:**

El objetivo fundamental del presente trabajo es estudiar la importancia de la enfermedad del glaucoma ampliando los conocimientos en el diagnóstico, tratamiento y prevención con las diferentes técnicas, así como en el reconocimiento de los cuadros clínicos y estados evolutivos.

Adquirir habilidades en técnicas de diagnóstico y métodos de evaluación de la calidad óptica será fundamental para una buena atención ante el paciente glaucomatoso.

Según la Organización Mundial de la Salud, en el año 2010 el glaucoma afectaba al 2.23% de personas mayores de 40 años en Europa. Según datos de la Once, en 2011 había registradas un total de 70775 personas con ceguera legal, de las cuales 3.88% fue debido al glaucoma. Dadas estas cifras, se puede deducir que el glaucoma representa un problema de salud pública, por lo que es conveniente conocerlo a fondo para tratar de reducir su impacto. (Quigley HA, Browman AT, 2006)

### ➤ **DEFINICIÓN:**

*“Glaucoma: con este nombre se reúnen todos aquellos procesos que tienen como factor común una elevación de la presión intraocular.”*

Este aumento en la presión condiciona unas lesiones en el nervio óptico que pueden ser detectadas mediante determinados procedimientos exploratorios, pero que fundamentalmente se ponen de manifiesto por alteraciones del campo visual. (Piñero Bustamante.A)

Según (Lois E.Anderson, Oceano Mosby):

*“Glaucoma: Trastorno consistente en la elevación de la presión de un ojo debido a la obstrucción del flujo de salida del humor acuoso”*

El glaucoma se puede definir como “una neuropatía óptica crónica irreversible caracterizada por la muerte de las células ganglionares de la retina, dando como consecuencia una pérdida de la capa de fibras nerviosas y cambios anatómicos del nervio óptico con la consecuente disminución del campo visual pudiendo estar asociado con un aumento de presión intraocular o no” (Guías de diagnóstico y tratamiento, 2010)

### ➤ **EPIDEMIOLOGÍA:**

Los estudios han estimado que el glaucoma afecta entre el 2 al 3% de la población. En España la incidencia es del 2.1% y su incidencia se incrementa según la edad. En la cuarta década de la vida es cerca del 1% y en la séptima década del 3.5%. (Guías de diagnóstico y tratamiento, 2010). Cabe destacar que en España existe un número muy elevado de pacientes sin diagnosticar.

Afecta con mayor frecuencia a pacientes mayores de 40 años, aunque se puede presentar a cualquier edad. Se trata de la segunda causa de ceguera irreversible en el mundo después de la retinopatía diabética. (Guías de diagnóstico y tratamiento, 2010)

- El glaucoma más frecuente es el glaucoma crónico simple (glaucoma primario de ángulo abierto GPAA), llegando a representar el 60% de los glaucomas. No se relaciona con otra alteración ocular, el ángulo camerular está abierto y suele ser bilateral aunque con frecuencia asintomático. La presión intraocular aumenta con el tiempo a una velocidad relativamente lenta.
- El glaucoma de ángulo cerrado agudo se considera una urgencia médica. Éste tipo de glaucoma produce un aumento repentino de la PIO, evoluciona con sintomatología aguda (dolor agudo, náuseas, enrojecimiento ocular y visión borrosa). Si no se realiza tratamiento de inmediato la ceguera puede ocurrir en 1 o 2 días.
- El glaucoma congénito afecta a los niños que han nacido con defectos en los ojos que impiden o retrasan el drenaje normal de los fluidos con síntomas tales como hipersensibilidad a la luz, lagrimeo excesivo, nebulosidad en los ojos.
- El glaucoma secundario se desarrolla como una complicación secundaria debido a otros problemas médicos tales como: cirugía ocular, cataratas en estado avanzado, lesiones del ojo, uveítis (inflamación), diabetes, medicamentos corticoesteroides y tumores oculares. (Ferreiro y Ruiz, 2002)

### ➤ **CLASIFICACIÓN:**

La malla trabecular es la zona donde reside la causa patogénica del glaucoma y es esta estructura la que nos sirve para clasificar los glaucomas:

Existen más de 40 tipos de glaucoma, que pueden clasificarse según:

- **Localización de la causa que impide el correcto drenaje el humor acuoso:** Glaucoma pretrabecular (el obstáculo al paso del humor acuoso se sitúa antes de que éste llegue a la malla trabecular), glaucoma postrabecular (aumento de presión de las venas episclerales) y glaucoma trabecular (se forma cuando el obstáculo al paso del humor acuoso se sitúa, al menos hipotéticamente, en la propia malla trabecular, por haberse esclerosado o cerrado sus mallas, el cual es el 80% de los casos de glaucoma definiéndose como glaucoma crónico simple o de ángulo abierto). (Piñero Bustamante.A)
- **Según la edad de comienzo:** congénito, infantil, juvenil y del adulto.
- **Según el origen:** glaucoma primario o congénito (no se relaciona con otras patologías) y glaucoma secundario (existe relación con otras patologías).
- **Según la amplitud del ángulo formado por la raíz del iris y la córnea (ángulo camerular o iridocorneal):** Glaucoma de ángulo cerrado o agudo (ambas estructuras están en contacto íntimo) y glaucoma de ángulo abierto o crónico (en los cuales no existe contacto).(Ferreiro y Ruiz,2002)

#### ➤ **ETIOLOGÍA:**

Se desconoce su etiología. Se produce deterioro nervioso con una pérdida progresiva de la retina, en los axones de las células ganglionares, manifestándose inicialmente como la pérdida del campo visual y, en última instancia, la ceguera irreversible si se deja sin tratamiento.

El glaucoma de ángulo abierto es probablemente la forma más común de glaucoma en todo el mundo, y la principal causa de ceguera en glaucoma, el cual se desconoce su etiología. En los Estados Unidos, sin embargo, el glaucoma primario de ángulo cerrado representa aproximadamente el 10 por ciento de todos los casos de glaucoma.

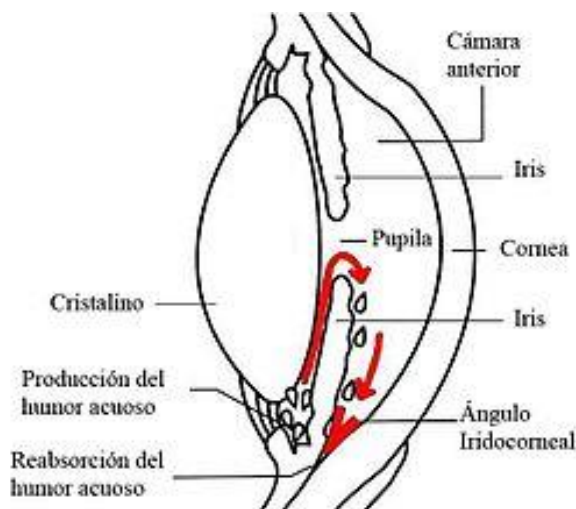
#### ➤ **FISIOPATOLOGÍA:**

Considerando la alteración fundamental como la dificultad del drenaje del humor acuoso, explicaremos primero como es la vía normal en cuanto a su generación y eliminación. (Larrín, pag2, 2005).

En un flujo normal, el humor acuoso se genera a nivel de los plexos coroideos del cuerpo ciliar por la irrigación de los vasos coroideos. De aquí la onda

hídrica se desliza por la cámara posterior entre la cara anterior del cristalino y la cara posterior del iris y atravesando la pupila, llena la cámara anterior para dirigirse hacia el ángulo camerular y eliminarse a través de él por tres estructuras muy importantes, retornando a la circulación general:

- El tejido trabecular (malla a través de la cual el humor acuoso accede al canal de Schelemm).
- El canal de Schelemm (mediante éste llega a las venas acuosas).
- Venas acuosas (para eliminarse a la circulación general).



Éste mecanismo se desarrolla a nivel del segmento anterior del ojo y más precisamente en el ángulo o seno camerular que así viene a construir el punto neurálgico de la patogenia del Glaucoma. Cuando ésta vía se encuentra permeable y funcionalmente normal, la onda hídrica generada es igual a la salida y la presión intraocular fluctúa entre 10-20mmHg. La producción del humor acuoso supone el 80% de secreción activa y se produce por un proceso metabólico activo (bombeo enzimático NaK) en el epitelio del cuerpo ciliar en los procesos ciliares. (Armendia.E)

La secreción pasiva supone un 20% y se produce por mecanismos de ultrafiltración y difusión. (Armendia.E)

En el ángulo iridocorneal se encuentran las estructuras por las que se produce la salida del 90% de humor acuoso del globo ocular. (Armendia.E)

- Vía trabecular: 90% de la filtración.
- Vía uveal: 10% de la filtración.
- Vía Iridiana: Insignificante.



➤ **PATOGENIA:**

Glaucoma de ángulo cerrado: El humor acuoso es producido por el cuerpo ciliar, el cual fluye a través de la pupila, alcanza el ángulo de la cámara anterior y sale del ojo. El equilibrio de su entrada y salida determinara la PIO.

En el glaucoma de ángulo cerrado, la lente se encuentra hacia adelante en su forma anatómica y se apoya contra el iris. Esto se traduce en un bloqueo pupilar, una condición en la cual el humor acuoso no puede fluir normalmente a través de la pupila. La presión se acumula detrás del iris, con relación a la cámara anterior, haciendo que la periferia del iris cubra todo o parte del ángulo de la cámara anterior. (Jennifer S.Weizer.MD, 2014)

El contacto prolongado o repetido entre el iris y el ángulo puede conducir a la cicatrización y daño funcional a la malla trabecular. Una vez que el nervio óptico muestra los daños causados por la alta presión intraocular, la enfermedad puede denominarse glaucoma primario de ángulo cerrado.

Si todo el ángulo está bloqueado de repente (bloqueo pupilar completo), la presión intraocular se eleva rápidamente, y los síntomas agudos comienzan a ocurrir. Sin tratamiento, la pérdida de visión puede ocurrir rápidamente durante el ataque considerándose ésta situación una emergencia médica.

Glaucoma de ángulo abierto o crónico: Sólo una parte del ángulo está bloqueando en un tiempo y se desarrolla la cicatrización. Con el tiempo, el ángulo puede ser progresivamente más cerrado. En esta variación de la enfermedad, la presión intraocular puede ser normal o sólo ligeramente elevada, en la cual es probable que no se presenten síntomas. Los pacientes de ángulo abierto crónico pueden tener más daños en el nervio óptico y la visión periférica cuando se establece el diagnóstico, en comparación con los pacientes con glaucoma agudo sintomático, debido a la ausencia de síntomas y retraso de la presentación de la enfermedad. (Jennifer S.Weizer.MD, 2014)

Glaucoma congénito: Como consecuencia de una anomalía desarrollo en el ángulo iridocorneal existe un tejido que bloquea el paso de humor acuoso a través del trabeculum. El más frecuente con diferencia es el **glaucoma congénito primario (GCP)** cuya incidencia está alrededor de 1 de cada 15.000 RN, siendo algo más frecuente en los varones. El cuadro es bilateral en un 75 % de los casos y puede presentarse en el momento del nacimiento o con posterioridad durante la infancia. (Ferreiro y Ruiz, 2002)

Glaucoma secundario: resulta cuando el ángulo de la cámara anterior se ocluye como el resultado de las condiciones que empujan el iris o cuerpo ciliar hacia adelante “empuja” o condiciones que deforman el iris de manera que se retrae en el ángulo “tirando” debido a patologías secundarias. (Ferreiro y Ruiz,2002)

➤ **FACTORES DE RIESGO:**

La Presión intraocular (PIO), hasta hace tiempos relativamente recientes se consideraba un factor de riesgo en cuanto al aumento de la PIO >21mmHg. Sin embargo actualmente se sabe que un aumento de presión intraocular no es un factor determinante, existiendo otros factores implicados en la génesis.

La PIO viene determinada por tres factores: La cantidad de producción de humor acuoso, la resistencia encontrada en los sistemas de drenaje y el valor de la presión venosa episcleral. Es completamente independiente de la Presión arterial, y su valor normal oscila entre 6-8 y 21 mmHg. Sufre oscilaciones a lo largo del día siendo más alta por la mañana y más baja por la tarde. (Ferreiro y Ruiz, 2002).

El aumento de la PIO depende del balance entre la producción del humor acuoso y su drenaje:

- Hay pacientes que presentan una PIO >21 mmHg que no presentan alteraciones en el nervio óptico ni campimetrías llamados hipertensos oculares o sospechosos de glaucoma, y aunque algunos desarrollarán glaucoma (40% en 10 años), otros se mantienen sin daño a pesar de las cifras tensionales elevadas.
- Otro grupo van a presentar alteraciones campimétricas y alteraciones de la cabeza del nervio propio del glaucoma con cifras de PIO normales denominadas glaucoma de baja tensión o glaucoma normotensional.

En el glaucoma, excepto los normotensores, el aumento de la PIO se debe a una alteración del drenaje de humor acuoso manteniéndose constante la producción.

- En el glaucoma de ángulo abierto, la causa está en un aumento de la resistencia al paso del humor acuoso a través de la malla trabecular por alteración de ésta.

Sin embargo, en el glaucoma de ángulo cerrado, la causa está en un bloqueo pupilar relativo a una mayor aposición entre el iris y el cristalino que dificultará el paso del humor acuoso desde la cámara posterior a la cámara anterior a través de la pupila acumulándose en aquella, empujando la periferia del iris hacia adelante y adoptando éste una forma convexa hacia la córnea.

Así pues la amplitud del ángulo estaría disminuido con el consecuente cese de salida de humor acuoso y el aumento de la presión intraocular.

Aun así la PIO es el único factor sobre el que podemos actuar para detener el programa de la enfermedad y sobre el cual van dirigidos todos los tratamientos.

- ✓ Antecedentes familiares: considerados un factor importante, cifrándose en un 4-16% de padecerlo si presenta antecedentes de primer grado.
- ✓ Edad: Se incrementa el riesgo considerablemente a partir de los 40 años. Es importante que aquellos individuos mayores de 40 sean sometidos a una revisión para descartar esta patología.
- ✓ Sexo: Aunque no hay ninguna diferencia en la PIO entre los sexos, las mujeres tienen glaucoma de tensión normal más frecuentemente que los hombres. Esto está relacionado al menos parcialmente con el hecho de que el síndrome vaso espástico es más común en las mujeres. (Santos B.I y Felipe.E.M, 2008)
- ✓ Miopía: los miopes suelen tener una PIO más alta que el resto de la población.
- ✓ Raza: en la raza negra y especialmente la asiática, la prevalencia e incidencia del glaucoma primero de ángulo abierto son mayores, aparición precoz y el curso de la enfermedad más grave que en caucásicos. (Salmon.JF,1999)
- ✓ Problemas cardiovasculares y hematológicos: especialmente importante en el glaucoma de baja tensión. Podrían existir alteraciones en el flujo de la cabeza del nervio óptico y también estados de hipercoagulabilidad.
- ✓ Pacientes con fuertes hipermetropías: son ojos más cortos y pequeños, siendo la cámara anterior más estrecha creándose así como consecuencia un problema en la eliminación del humor acuoso.
- ✓ Catarata senil muy desarrollada: existe un aumento del volumen del cristalino provocando dificultades en la salida del humor acuoso.
- ✓ Otros: diabéticos, asimetría papilar y defectos en la capa de fibras del nervio óptico.

En pacientes con factores de riesgo, es de especial importancia no dilatar nunca la pupila, puesto que con esta maniobra se favorece el cierre del ángulo y el desenlace de un glaucoma agudo.

También es importante evitar la administración de medicamentos que contengan derivados atropínicos por la posibilidad de que se desencadene un ataque agudo de glaucoma.

El análisis de los distintos factores de riesgo se hará de forma independiente en cada enfermo.

## ➤ **SINTOMATOLOGÍA:**

Varía según el tipo de glaucoma:

### **Glaucoma primario de ángulo abierto:**

La mayoría de las personas que cursan con glaucoma de ángulo abierto se sienten bien y, al principio, no advierte cambio alguno en la visión porque la pérdida inicial se produce en la visión periférica o lateral, y la agudeza visual y nitidez de la visión se conservan hasta que la enfermedad está avanzada.

El principal problema es la ausencia total de síntomas en los pacientes. Por este motivo cuando se descubre el cuadro, ya suele existir lesión en el nervio óptico y en consecuencia afectación del campo visual. La sintomatología tardía consiste en una presión de más de 21mmHg (Piñero Bustamante.A), ángulo camerular abierto, excavación glaucomatosa y pérdida del campo visual.

**Glaucoma de ángulo cerrado:** es frecuente que los pacientes presenten durante días o semanas ataques esporádicos de forma frustrada o prodrómica con los siguientes síntomas: sensación de pesadez ocular y cefalea del hemisferio del lado del ojo afecto, visión en halos coloreados alrededor de las luces. Ambos síntomas se producen en situaciones que favorecen la dilatación pupilar como por ejemplo, en la oscuridad al dormir.

Puesto que la mayoría de síntomas son pasajeros, los pacientes no acuden al oftalmólogo, hasta que no aparece el verdadero ataque de glaucoma. Ante esta situación el paciente aquejará dolor insoportable, visión nublada, aparición de síntomas vagales (bradicardia, hipotensión arterial, náuseas y vómitos). En la exploración ocular se observa un ojo rojo y congestivo, con la córnea opaca por el edema, con la pupila dilatada, arrefléxica con la imposibilidad de contraerse. Además el ojo está duro al tacto como consecuencia de la enorme elevación de la PIO que generalmente se encuentra por encima de 40mmHg. (Piñero Bustamante.A).

El glaucoma de ángulo cerrado o glaucoma agudo se divide en 3 grupos: (The patient education institute, 2011):

- Sospecha de cierre ocular: cierre por aposición del ángulo iridocorneal en 270° sin alteración en nervio ni trabeculares.
- Cierre angular primario: cierre por sinequias del ángulo iridocorneal a 270° o más con daño trabecular sin daño óptico.
- Cierre glaucoma de cierre angular primario: cierre por sinequias del ángulo iridocorneal con daño trabecular y con daño del nervio óptico.

**Glaucoma congénito:** cumplen con la triada clásica de epifora, blefaroespasma y fotofobia. En la exploración puede encontrarse un aumento del globo ocular, aumento en el diámetro corneal y presencia de <sup>1</sup>estrías de Haab. (Ferreiro y Ruiz, 2002)

<sup>1</sup>“Estrías de Habb: Finas estrías curvilíneas y horizontales de la cara posterior de la córnea: se trata de pequeños desgarros de la membrana de Descemet”

### ➤ **DIAGNÓSTICO:**

Dadas las repercusiones sobre la visión que esta enfermedad puede ocasionar si se deja evolucionar hacia estado más avanzados (su evolución natural es hacia la ceguera), la irreversibilidad de los daños anatómicos y funcionales y la posibilidad de ralentizar su evolución, e incluso de detener su curso con un tratamiento adecuado, hemos de hacer especial hincapié en que es especial un **diagnóstico precoz**. El médico de atención primaria puede contribuir a ello de forma importante explorando la papila óptica (y tonometría si dispone de material para ello), a todos los pacientes mayores de 40 años y muy especialmente a los mayores de 60 años y a aquellos con antecedentes familiares u otros factores de riesgo del glaucoma. Además estos pacientes deberían visitar al oftalmólogo a fin descartar glaucoma.

Debido a la carencia de síntomas, el diagnóstico se realiza habitualmente en el seno de una consulta por otros síntomas, en una revisión rutinaria o bien cuando el enfermo tiene factores de riesgo (antecedentes familiares...) y es remitido al oftalmólogo para descartar glaucoma.

Por tanto el GPAA es una enfermedad que deberemos de sospechar para poder diagnosticar en estadios precoces.

- **Datos de sospecha del glaucoma:** PIO >21mmHg, una papila con excavación sospechosa y un paciente con antecedentes familiares. En estas tres situaciones el paciente debe ser estudiado más profundamente, especialmente si es mayor de 40 años. (Ferreiro y Ruiz, 2002).

El diagnóstico del glaucoma pretende objetivar el daño anatómico y funcional en la capa de fibras y en la cabeza del nervio óptico y se basa en tres puntos:

- Alteraciones características en el campo visual.
- Cambios específicos en la papila y capa de fibras del nervio óptico.
- Detección de una PIO por encima del valor normal. Este punto es importante aunque no es la condición necesaria.

Disponemos de diversas exploraciones, aunque nos centraremos sólo en el estudio de las primeras limitándonos a nombrar al final del apartado las segundas:

## 1) Tonometría

La medida de la presión intraocular es una práctica rutinaria en la exploración oftalmológica. Los métodos para tonometrar de que se dispone son los siguientes:

- a. *Tonometría de indentación*: se realiza con el tonómetro de Schiötz que posee un vástago con el que vamos a indentar la córnea mediante la colocación de pesas. La fuerza necesaria para producir dicha indentación va a ser traducida a mm Hg de PIO mediante el uso de unas tablas. Es un método menos fiable que la tonometría de aplanación, especialmente en pacientes con alteración de la rigidez escleral como los miopes y aquellos con enfermedad tiroidea ocular. Además es más incómodo de realizar (debe de ser en decúbito supino) por lo que en la práctica oftalmológica es escaso su uso aunque puede ser de gran utilidad para el médico de atención primaria ya que el tonómetro es barato y la técnica es sencilla. (Frequet Feber, 2010)
- b. *Tonometría por aplanación*: (mide la fuerza necesaria para aplanar la córnea). Es el método más fiable y utilizado por los oftalmólogos. Puede realizarse acoplado a la lámpara de hendidura (tonómetro de Goldmann) o bien mediante un instrumento manual (tonómetro de Perkins). Se requiere de gotas anestésicas y de fluoresceína. El paciente debe estar quieto durante el procedimiento y se le pedirá que mire a la luz azul del instrumento y una sonda aplanará la córnea (Goldman) o bien que nos mire a nosotros (T.Perkins).La presión requerida para aplanar la córnea determina la presión del ojo. (Alison N. Haughton MA, 2012)

Se trata de una prueba indolora ya que el ojo está adormecido por las gotas instiladas previamente. La tonometría de Goldmann se considera el método más preciso para revisar la presión intraocular.

- c. *Tonómetro de aire (air-puff)*: se basa en la aplanación de la córnea mediante un chorro de aire. Es muy útil para screening de una población.

Las cifras de PIO están sometidas a lo largo del día a una fluctuación de 4-5 mm Hg, incluso mayores en enfermos glaucomatosos, por lo que para una valoración fiable deberemos de realizar al menos dos o tres mediciones a diferentes horas o incluso curvas tensionales a lo largo del día. (The patient education institute, 2011)

## 2) Estudio del campo visual.

El estudio de las alteraciones campimétricas que el glaucoma va a originar se realiza actualmente mediante la perimetría computarizada. La perimetría por confrontación no es de utilidad ya que sólo detectaría defectos muy importantes propios de estadios muy avanzados y la perimetría cinética (perímetro de Goldmann) prácticamente no se emplea para el diagnóstico en la actualidad.

En la perimetría computarizada se presentan al paciente sobre una pantalla con una iluminación constante, unos estímulos luminosos inmóviles que varían en intensidad manteniéndose constante el tamaño y la duración de éstos. El paciente deberá detectar la diferencia o contraste entre el fondo y el estímulo, medimos en decibelios los umbrales luminosos diferenciales de los distintos puntos y de esta forma cuantificamos la extensión y profundidad de los defectos.

Los hallazgos más precoces son unos escotomas que aparecen por encima o debajo de la mancha ciega que posteriormente pueden coalescer con ella. También podríamos encontrar un escalón nasal o bien defectos paracentrales aislados. Posteriormente los defectos se van fusionando y aparecería el <sup>2</sup>escotoma arqueado de Bjerrum que se extiende nasalmente desde la mancha ciega pero respetando el meridiano horizontal. En estadios muy avanzados el campo se reduciría a la región central y en situaciones terminales sólo permanecería un islote temporal (los pacientes en esta situación sólo ven un objeto si lo sitúan delante del ojo pero desplazado temporalmente). (Ferreiro y Ruiz, 2002)

2. *“Escotoma de Bjerrum: Escotoma arciforme que sobreviene en el curso del glaucoma y se extiende desde la mancha ciega a la región nasal.”*

Dos puntos a destacar:

- Para que un defecto en el campo visual sea catalogado de glaucomatoso debe de ser de morfología compatible, reproducible y que este en concordancia con el resto de la exploración clínica.
- Debemos de obtener al menos dos campos visuales para valorar el daño campimétrico aunque si el primero es normal podemos obviar un segundo campo. (Ferreiro y Ruiz, 2002)

## 3) Estudio de la papila

Es otro de los pilares fundamentales en el diagnóstico y probablemente el dato más importante que puede obtener el médico de atención primaria para la sospecha del glaucoma. Valiéndose del oftalmoscopio directo.

La papila normal tiene forma redondeada y en ella distinguimos dos zonas concéntricas: una zona central, redonda, excavada y pálida que corresponde a la *excavación papilar* y otra que esta alrededor de ésta, de color anaranjado o rosado, que abarca hasta los límites de la papila y que se conoce



como *anilloneurorretiniano*. En la superficie papilar encontramos la arteria y vena central de la retina con algunas de sus ramas. Dividiendo de forma imaginaria el radio de la papila en 10 partes, la medida de la excavación papilar se expresa mediante un cociente, *relación excavación-papila (E/P)*, en el que el denominador es 10 y el numerador es el número de partes de esas 10 que corresponden al radio de la excavación. (Ferreiro y Ruiz, 2002)

Ej. una excavación de 8/10 o 0.8 es aquella en que el radio de la excavación supone el 80 % del radio total de la papila y el 20% restante corresponde al grosor del anillo neurorretiniano. Al estudiar la papila deberemos de valorar los siguientes aspectos(Ferreiro y Ruiz,2002) :

- Excavación: forma y tamaño en los distintos ejes.
- Anillo neurorretiniano: color, anchura y uniformidad del anillo neurorretiniano. Posible presencia de muescas o adelgazamientos focales.
- Presencia de hemorragias papilares, típicas aunque no exclusivas del Glaucoma de baja tensión.

Una papila normal suele tener una E/P de 0.3 o menor, una excavación central y redonda sin muescas, un anillo neurorretiniano rosado de grosor uniforme y ausencia de rechazo nasal de los vasos. Una papila con una E/P mayor de 0.3 no tiene que ser obligatoriamente glaucomatosa pero deberemos de sospechar un glaucoma, sobre todo si la excavación no es concéntrica o presenta muescas. (Ferreiro y Ruiz, 2002)

Los siguientes datos nos harán sospechar excavación glaucomatosa (Ferreiro y Ruiz, 2002):

- Excavación papilar mayor de 0.3 y será especialmente sospechosa si es mayor de 0.6.
- Muescas focales en el anillo neurorretiniano.
- Aumento progresivo del diámetro de la excavación aunque, sea de forma concéntrica.
- Asimetría entre ambas excavaciones igual o mayor de 0.2.
- Desarrollo de una foseta adquirida en el disco.
- Adelgazamiento del anillo neurorretiniano mayor en las zonas superior e inferior que en la temporal.
- Signo de la bayoneta: los vasos presentan una doble curvatura al pasar por la excavación.
- Rechazo nasal de los vasos antes de abandonar la papila.
- Hemorragia en astilla en el margen papilar.

La *evolución* de la excavación glaucomatosa puede seguir inicialmente dos patrones: a) el tamaño de la excavación va aumentando uniformemente en todas las direcciones y b) la excavación aumenta de forma localizada con formación de muescas en los polos superior y sobre todo inferior.



Posteriormente, cualquiera de las dos formas de inicio se sigue de un aumento de tamaño con forma ovalada de eje mayor vertical, adelgazamiento del sector temporal y finalmente también del sector nasal quedando la papila completamente pálida con una excavación total muy profunda viéndose en el fondo los orificios de la lámina cribosa (estadio de atrofia óptica glaucomatosa)

Cuando existe alteración papilar y déficit campimétrico se puede hablar de glaucoma de "alto riesgo". En esta ocasión ya no existe una tensión intraocular reiteradamente superior a los 20 mmHg, sino que además se asocian lesiones iniciales en las fibras del nervio óptico así como una excavación manifiesta. (Piñero Bustamante, A)

#### **4) Gonioscopia**

Es el método estándar de oro para diagnosticar ángulo cerrado. Esta técnica implica el uso de una lente especial (lente de Koeppel) para la lámpara de hendidura, que permite al oftalmólogo visualizar la amplitud del ángulo y la presencia de otros hallazgos (pigmentación, neovasos...). Esta prueba es realizada por el oftalmólogo y requiere conocimientos y experiencia para realizarla de forma fiable. (Jennifer S.Weizer,2014)

#### **5) La paquimetría ultrasónica:**

Es un estudio indispensable para determinar el grosor corneal y con esto corregir la medición de la presión intraocular y determinar si existe aumento en el riesgo de deterioro campimétrico, especialmente en pacientes con glaucoma primario de ángulo abierto

#### **5) Estudio oftalmológico completo.**

Debe incluir:

- Agudeza visual.
- Examen biomicroscópico del segmento anterior. Mediante la lámpara de hendidura comprobaremos la profundidad de la cámara anterior. En esta técnica, la anchura del ángulo se estima por el resplandor de un haz de luz en la cámara anterior periférica. No es tan fiable como la gonioscopia para el diagnóstico de glaucoma de ángulo cerrado.
- Fondo de ojo mediante tomografía de coherencia óptica. Se utiliza como una modalidad para la imagen del ángulo de drenaje y detectar los ojos de riesgo de cierre de ángulo. (Ferreiro y Ruiz,2002)

Las dos últimas exploraciones nos ayudarán a diferenciar los glaucomas primarios de los secundarios.

## 6) Otras exploraciones.

(Ferreiro y Ruiz,2002):

- Análisis de la capa de fibras nerviosas de la retina.
- La realización de estudios de imagen para determinar la estructura del nervio óptico nos pueden ayudar en determinar si existen alteraciones en la capa de fibras nerviosas antes de que se manifiesten en los estudios perimétricos; estos son: Heidelberg Retinal Tomography (HRT), tomografía óptica coherente (TOC u OCT, por sus siglas en inglés) o imagen de laser por polarimetría (GDx).
- Estudio de la papila mediante láser de barrido.
- Perimetría automatizada de longitud de onda corta (PALOC), etc.

Son útiles principalmente para el diagnóstico precoz en pacientes sospechosos de glaucoma y en los que otras pruebas no han podido confirmar el diagnóstico. Sin embargo son pocos los centros que disponen de estas exploraciones.

Una vez establecido el diagnóstico, es fundamental un adecuado seguimiento por el oftalmólogo que pretende objetivar cambios en esos daños glaucomatosos ya establecidos.

### Diagnóstico diferencial:

Otras causas de un ojo rojo pueden simular el glaucoma primario de ángulo agudo como por ejemplo: Hiféma traumático, iritis, queratitis infecciosa, hemorragia subconjuntival, abrasión corneal, conjuntivitis y epiescleritis. Tras una consulta de atención primaria, se podrá distinguir el cierre primario agudo de estas condiciones por la presencia de dolor ocular intenso, dolor de cabeza, náuseas y vómitos y posiblemente disminución de la visión. (Jennifer S.Weizer,2014)

### ➤ **TRATAMIENTO:**

La actuación terapéutica será muy diferente según la fase en que se haya realizado el diagnóstico y de la edad del paciente.

Hasta ahora ha ido dirigido a actuar sobre el principal factor de riesgo, la presión intraocular. Si bien en estos momentos se está planteando la lucha contra esta enfermedad desde otros frentes como la mejora de la microcirculación de la papila y prevención de la apoptosis celular, la PIO es todavía, el único factor sobre el que podemos actuar para detener su progresión.

El objetivo es pretender detener la progresión de la enfermedad o, en el peor de los casos ralentizarla, ya que los daños ocasionados al nervio óptico son muy difícilmente reversibles a pesar del tratamiento y si lo son, su cuantía es mínima. Para ello pretendemos disminuir la PIO hasta un nivel de PIO “seguro” en que no exista progresión del daño y que suele ser un 30% menor a la PIO que el enfermo presentaba cuando se diagnosticó el daño glaucomatoso. Con este descenso se presupone que vamos a poder detener la progresión del daño aunque deberemos de asegurarnos de esta detención mediante la repetición periódica de las pruebas diagnósticas anteriormente citadas. (Ferreiro y Ruiz,2002)

La reducción de la presión intraocular se ha demostrado que reduce el riesgo de progresión glaucomatosa en cuanto a la pérdida del campo visual y/o cambios en el disco óptico y es el objetivo principal de la terapia. (Debra S.Jacobs, 2013)

En pacientes con tensión intraocular no controlada con lesiones en el campo visual y en la papila óptica se recomienda, si tienen menos de 50 años, cirugía, y si tienen más de 50 años se recomendará, en primer lugar, tratamiento con láser y en caso de no ser efectivo, cirugía. (Piñero Bustamante.A)

La terapia debe ser individualizada, teniendo en cuenta el estado del paciente con la enfermedad, la PIO y comorbilidades médicas. La educación al paciente, y la énfasis en el cumplimiento son particularmente importantes sobre todo en el paciente con glaucoma abierto (glaucoma crónico). (Debra S.Jacobs, 2013)

Los métodos de los que disponemos para disminuir la PIO son los fármacos, el láser y la cirugía.

- **Farmacoterapia:**

Los objetivos fundamentales son:

- Reducción de la producción del humor acuoso.
- Incrementar la facilidad de salida del humor acuoso de la cámara anterior.

Requisitos en cuanto a la posología y educación al paciente:

- Debido a que el glaucoma es una enfermedad crónica y el tratamiento probablemente sea de por vida salvo que se realice tratamiento láser o quirúrgico, es importante que el enfermo establezca una rutina en cuanto a la hora de instilarse los colirios procurando que todos los días se haga a la misma hora.

- En los casos que el paciente se administre más de un colirio y que el horario de administración coincida, deberá dejar un tiempo de aproximadamente 10 minutos entre cada colirio para evitar que se absorba una dosis inadecuada de cada uno por efecto lavado.
- La eficacia de cualquier colirio puede ser incrementada y los efectos secundarios disminuidos si tras la instilación el paciente permanece con los ojos cerrados y ejerce una presión durante 3 minutos en el canto interno. De esta forma se disminuye su eliminación a través de las vías lagrimales y disminuye su absorción sistémica a través de la mucosa nasal. En el tratamiento del glaucoma este hecho tiene especial importancia en la disminución de los efectos cardiorrespiratorios de los betabloqueantes tópicos. (Ferreiro y Ruiz,2002)

Los medicamentos tópicos funcionan ya sea aumentando el drenaje del acuoso (prostaglandinas, agonistas alfa adrenérgicos, los agonistas colinérgicos) o disminuyendo la producción acuosa (agonistas alfa-adrenérgicos, bloqueadores beta, inhibidores de la anhidrasa carbónica). (Debora S.Jacob,2013)

Los medicamentos para el glaucoma tienen efectos secundarios potenciales y pueden ser particularmente inconvenientes para edades avanzadas o incapacitados. (Debora S.Jacob,2013)

*Betabloqueantes:* se han considerado tradicionalmente la terapia de primera línea, pero las publicaciones más recientes promueven las prostaglandinas como terapia inicial. Ensayos aleatorios han encontrado que los betabloqueantes tópicos (por ejemplo, Timolol, betaxolol, levunolol y carteolol), pueden reducir la PIO y tienen una larga duración de acción que permite la administración una o dos veces al día asociándose con pocos efectos secundarios. (Debora S.Jacob,2013)

Actúan mediante la disminución de la producción del humor acuoso al actuar sobre los receptores beta de los procesos ciliares. Se administran de forma tópica una gota cada 12 horas, siendo las concentraciones más empleadas para el timolol, el levulonol y el betaxolol al 0.5% y para el carteolol al 2%. En general están indicados en cualquier tipo de glaucoma. (Ferreiro y Ruiz,2002)

Entre los efectos secundarios destacamos a nivel local hiperemia conjuntival, disconfort, escozor, etc. pero en general de escasa importancia. A nivel general los efectos secundarios, aunque son poco frecuentes pueden ser de gran trascendencia: crisis de broncoespasmo, bradicardia, bloqueos cardíacos, hipotensión, depresión, impotencia, empeoramiento de la miastenia gravis, etc. (Ferreiro y Ruiz,2002)

Las principales contraindicaciones son la existencia de patología cardiopulmonar en la que los betabloqueantes estén proscritos: insuficiencia

cardiaca importante, bloqueos cardiacos, asma, EPOC, etc. y en ellos deberemos de abstenernos de prescribirlos. (Ferreiro y Ruiz,2002)

En todo paciente con patología cardiorrespiratoria descompensada que esté en tratamiento con betabloqueantes tópicos deberemos valorar la implicación de estos fármacos en la descompensación y suspenderlos si procede, debiendo ser remitido al oftalmólogo para que prescriba otro tratamiento antiglaucomatoso. (Ferreiro y Ruiz,2002)

#### Las prostaglandinas:

Lantanoprost al 0,005% (XalátánR), es el fármaco de elección ya que se ha demostrado menos probabilidad de hiperemia en comparación con otros tales como por ejemplo, Bimatoprost. (Ferreiro y Ruiz,2002)

Actúa aumentando la facilidad de salida de humor acuoso a través de la vía uveoescleral, tiene gran potencia hipotensora y puede usarse en cualquier tipo de glaucoma excepto en el glaucoma inflamatorio, debiendo además usarse con cautela en glaucomas afáquicos y pseudofáquicos. (Ferreiro y Ruiz,2002)

Son cada vez más elegidos sobre los betabloqueantes como terapia inicial en el glaucoma de ángulo abierto. Se han mostrado ser eficaces y bien toleradas, con pocos efectos secundarios sistémicos. Como efectos secundarios oculares incluyen irritación de los ojos, aumento en el número y longitud de las pestañas y cambios en la pigmentación del iris. La irritación local (picor y sequedad) puede ser debido a la irritación de la córnea a partir de cloruro de benzalconio, que se utiliza como conservante en varias preparaciones. (Debora S.Jacob,2013).Talfuprost no contiene conservantes, sin embargo es necesaria la refrigeración y el cuidado en el manejo de los paquetes de un solo uso para minimizar el riesgo de infección. (Debora S.Jacob,2013)

Tienen como ventaja la dosificación, pues sólo es necesaria la aplicación del colirio una vez al día. (Debora S.Jacob,2013)

#### Mióticos:

El más utilizado es la pilocarpina (Pilocarpina R, Isoptocarpina R) que se administra por vía tópica y está disponible en distintas concentraciones siendo las más utilizadas al 1 y al 2% y aunque a veces se emplea al 4%, esta última concentración el efecto terapéutico se incrementa poco y por el contrario mucho los efectos adversos. La frecuencia de instilación es de 1 gota cada 6 horas, pero cuando se asocia con betabloqueantes se suele administrar también cada 12 horas consiguiéndose un efecto aditivo bastante efectivo. La aceclidina (Glaucostast R) se suele emplear vía tópica a una concentración del 2% con igual frecuencia de instilación. (Ferreiro y Ruiz,2002)

Las principales indicaciones de los mióticos incluyen el glaucoma primario de ángulo abierto, glaucoma crónico de ángulo cerrado (tras realizar la iridotomía periférica) y el glaucoma agudo de ángulo cerrado. Estaría contraindicado principalmente en el glaucoma inflamatorio y en casos de alergia a este fármaco (aunque es bastante raro una alergia de contacto a este fármaco). En jóvenes es mal tolerado por la miopía fluctuante que induce. (Ferreiro y Ruiz,2002)

Incluyen como efectos adversos: disminución de la visión nocturna, disminución de la visión en personas con cataratas y contracción del campo visual, cefalea frontal y efectos sistémicos como sudoración e hiperactividad gastrointestinal, los cuales son poco frecuentes. (Ferreiro y Ruiz,2002)

Agonistas alfa-adrenérgicos: (por ejemplo, brimonidina y apraclonidina).

Tienen una eficacia similar a los beta-bloqueantes en la reducción de la PIO en el glaucoma de ángulo abierto pero se asocia con efectos secundarios tales como: conjuntivitis alérgica, hiperemia y prurito ocular. (Ferreiro y Ruiz,2002)

La Brimonidina es la más utilizada y está indicada en todo tipo de glaucomas. Su mecanismo de actuación es la disminución de la producción del humor acuoso por disminución del flujo sanguíneo en el cuerpo ciliar. (Ferreiro y Ruiz,2002)

Como efectos adversos pueden aparecer hiperemia, quemazón, visión borrosa, sensación de cuerpo extraño y reacciones alérgicas muy frecuentes. A nivel sistémico sequedad de boca, cefalea, hipotensión, etc. No deberemos de prescribirlos en pacientes en tratamiento con antidepresivos tipo IMAO por la posibilidad de crisis hipertensivas. (Ferreiro y Ruiz,2002)

La apraclonidina (LopimaxR) se comercializa al 0.5 y al 1 %. Al 1 % se emplea en la prevención de picos tensionales tras la realización de iridotomía láser o trabeculoplastia instilándose una gota 1 hora antes y otra justo después del procedimiento. Al 0.5% se emplea cada 12 horas en asociación con otros colirios hipotensores pero sólo durante breves espacios de tiempo (máximo tres meses) por la rapidez con que pierde efecto (taquifilaxia). (Ferreiro y Ruiz,2002)

Inhibidores de la anhidrasa carbónica (IAC): (dorzolamina 2% "Trusopt", acetazolamida "Edemox")

Actúan disminuyendo la producción de humor acuoso inhibiendo a la enzima anhidrasa carbónica, necesaria para la formación del humor acuoso en el cuerpo ciliar. Se pueden emplear de forma sistémica o tópica, aunque han sido reemplazados por los preparados tópicos nuevos que tienen menos efectos secundarios sistémicos. (Ferreiro y Ruiz,2002)

Agonistas colinérgicos: tienen menos efectos adversos sistémicos que los beta-bloqueantes, pero los efectos secundarios oculares como pupilas pequeñas, miopía y el aumento de trastornos de la visión subjetiva relacionada con la coexistencia de cataratas han disminuido la popularidad de estos fármacos. (Debora S.Jacob,2013)

Agentes hiperosmóticos:

Reducen la PIO por extracción de agua del vítreo hacia los vasos sanguíneos al aumentar la osmolaridad sanguínea. Se indica sobre todo en situaciones en que necesitamos un descenso rápido de la PIO como en el glaucoma agudo de ángulo cerrado y en hipertensiones oculares agudas postoperatorias. (Ferreiro y Ruiz,2002)

El más utilizado es el manitol al 20% que se administra intravenoso a una dosis de 1-2 gr/kg de peso a pasar en unos 45 minutos. (Ferreiro y Ruiz,2002)

- **La terapia con láser (Trabeculoplastia e Iridotomía):**

Las dos principales modalidades de tratamiento láser utilizadas en el glaucoma son la trabeculoplastia con láser de argón para algunos tipos de glaucoma de ángulo abierto y la iridotomía periférica con láser de argón o con láser Nd-YAG para glaucomas de ángulo cerrado. Otro tipo de tratamiento láser, la ciclofotocoagulación transescleral con láser diodo, persigue la destrucción parcial del cuerpo ciliar para disminuir la producción de humor acuoso y se emplea en glaucomas en estado avanzado que no han respondido a otros tratamientos quirúrgicos. (Ferreiro y Ruiz,2002)

*(Objetivo del tratamiento: conservación de la visión)*

Trabeculoplastia con láser de argón (TLA): mejora el paso del humor acuoso a través de la malla trabecular por un mecanismo de acción que no se conoce de forma exacta, existiendo tres teorías: mecánica, celular y bioquímica. Se realizan alrededor de 100 impactos en 360 ° de la malla trabecular.

Las indicaciones de este tratamiento son las siguientes:

- Glaucomas que no están suficientemente controlados con tratamiento médico máximo.
- Pacientes que no toleran el tratamiento médico o que tienen un dudoso cumplimiento.

El principal inconveniente es que pierde eficacia con el tiempo.



Los tipos de glaucomas que más benefician de esta terapia son el glaucoma primario de ángulo abierto, el glaucoma pigmentario y el glaucoma pseudoexfoliativo. Estaría contraindicado en glaucomas con anomalías angulares, en ángulos muy estrechos o cerrados. (Ferreiro y Ruiz,2002)

Iridotomía periférica con láser: consiste en la realización de un pequeño orificio de espesor total en el iris periférico, para facilitar el paso de humor acuoso a la cámara anterior, eliminar el bloqueo pupilar relativo y de esta forma conseguir profundizar la cámara anterior y aumentar la amplitud del ángulo iridocorneal. Para su realización disponemos de dos tipos de láser: argón y Nd- YAG, ambos con sus ventajas e inconvenientes. (Ferreiro y Ruiz,2002)

Este procedimiento estaría indicado principalmente como tratamiento definitivo de los *glaucomas de ángulo cerrado* (agudo, subagudo y crónico) y como prevención del glaucoma agudo de ángulo cerrado en ojos con cámaras estrechas y ángulos susceptibles de cierre. (Ferreiro y Ruiz,2002)

En la trabeculectomía la principal complicación post-quirúrgica es la presencia de una reacción inflamatoria severa que condicione la obstrucción de la cirugía filtrante o el acelerar la aparición de cataratas, seguido de drenaje excesivo de la misma con la posible presencia de fugas, cámara anterior plana, maculopatía hipotónica o desprendimiento coroideo, entre otras menos frecuentes tenemos el glaucoma maligno, hemorragia expulsiva, infección de la vesícula de filtración o la endoftalmítis. (The patient education Institute,2011)

Estudios clínicos aleatorizados confirman que la trabeculoplastia provoca el éxito en la reducción de la PIO en pacientes con glaucoma de ángulo abierto. Diferentes estudios (American Academy of Ophthalmology) han encontrado evidencia de alta calidad en que la eficacia a largo plazo de la trabeculoplastia con láser argón inicial es comparable con el tratamiento médico inicial en el glaucoma de ángulo abierto. (Debora S.Jacob,2014)

En todos los casos el tratamiento debe ser individualizado en general por la edad del paciente, la expectativa de vida y la presión intraocular inicial con el fin de determinar la presión intraocular y evitar el deterioro del campo visual y mejorar así la calidad de vida del paciente. . (Debora S.Jacob,2014)

- **Cirugía incisional (Goniotomía-Trabeculotomía):**

Esclerectomía profunda no perforante: – Para evitar el paso directo del humor acuoso hacia el exterior del ojo (con el riesgo de infecciones, cataratas secundarias y ampollas de filtración muy abultadas o profundas) se han desarrollado técnicas consistentes en disecar un colgajo superficial de esclerótica y debajo de éste se talla otro del resto del grosor escleral, hasta



llegar a la pared externa del trabéculo. Mediante una sonda muy fina se inyecta una sustancia expansiva de los canales de filtración (viscocanalostomía) o una vez tallada la capa profunda se introduce un material especial (colágeno o hialuronato sódico) que generaría una cámara de expansión justo detrás de la malla trabecular facilitando el filtrado del líquido. De este modo se consigue aumentar la filtración del ojo por sus propios conductos y se elimina el riesgo de entrar en el interior del ojo. Existe la complicación del fallo intraquirúrgico.

Goniotomía: (también llamada trabeculotomía ab interno) involucra la incisión y separación de los tejidos que obstruyen el trabeculado. Requiere una córnea lo suficientemente clara que permita una visión adecuada del ángulo, y tiene la ventaja de no lesionar la conjuntiva, lo que es importante en caso de ser necesarias otras cirugías infiltrantes.

Para esta operación, es necesario el uso de una lente de gonioscopia quirúrgica, gonioscopio (Barkan y Swan-Jacob) y de un bisturí para la goniotomía (Barraquer o de Swan) o bien aguja 25G, colocada en una jeringa de insulina con solución salina balanceada o con viscoelástico. Además, se expondrá el ángulo camerular con la ayuda de dos fórceps con dientes los cuales tomarán dos músculos rectos.

Si la Goniotomía se realizara en el cuadrante nasal, el bisturí o la aguja entraría por la zona temporal. Después de colocada la lente se introduce la aguja por la córnea periférica de manera oblicua para que la incisión sea autosellante

Esta intervención tiene éxito en pacientes con glaucoma congénito primario.

Trabeculotomía: (también llamada trabeculotomía ab externo), establece una conexión entre el Canal de Schlemm y la cámara anterior. Tiene la ventaja de poder realizarse en pacientes con córneas edematosas o con leucomas, pero es un procedimiento que compromete los tejidos del limbo.

Es necesario el uso del microscopio, sutura de tracción y fijación, bisturí y trabeculotómo.

Consiste en una incisión perpendicular al limbo en el lecho del flap escleral que se profundiza hasta perforar la pared externa del canal de Schlemm. A través de éste se coloca una sutura (Nylon 5-0).

Se procederá a la introducción del trabeculotómo de forma que se mantenga paralelo al plano del iris hasta observar aproximadamente el 75% de la rama inferior de la cámara anterior. Se vuelve a repetir el mismo procedimiento hacia el otro lado y finalmente se cierra el flap escleral con tres puntos de Nylon (10-0) y la conjuntiva con una sutura de material reabsorbible (Vicryl 8-0 o 10-0).

Al finalizar el proceso se puede observar la presencia de la ampolla filtrante, además se instila medicación postoperatoria pertinente a la cirugía y según la elección del cirujano. (Fabian Lerner.S y Richard K. Parris).

Beck y Lynch, 1995: encontraron una buena alternativa la cual consistía en una Trabeculotomía de 360° mediante el uso de una sutura de polipropileno azul 6-0. Después de realizar el Flap e identificar el canal de Schlemm, se introduce la sutura y después se cauteriza uno de sus bordes para hacerlo más rígido y facilitar su introducción a través del canal. Una vez introducida la sutura a través del canal, se verifica la posición con un gonioscopio, y se avanza por los 360° de la circunferencia hasta verla aparecer por el otro lado. Se toma la sutura mediante dos portaguas hasta verla aparecer en la cámara anterior y a continuación se retira. Esta técnica tiene la ventaja de no necesitar los trabeculotomos, de trabajar sobre los 360° y, teóricamente, tiene menores posibilidades de crear una falsa vía que con el trabeculotomo. (Fabian Lerner.S y Richard K. Parris).

La Iridectomía periférica quirúrgica: ha sido reemplazada en la actualidad por la iridotomía con láser para el tratamiento del glaucoma de ángulo cerrado con bloqueo pupilar, sin embargo existen casos donde ésta es indicada. La técnica consiste en realizar una incisión limbar biselada (cuadrante superior con base en fórnix de 3mm), posteriormente se realiza una incisión corneal perpendicular y a continuación se toma el iris con una pinza y se corta con una tijera colocada en forma paralela al limbo. La cirugía se completa cerrando la herida mediante la colocación de dos puntos (Nylon o Vicryl) (Fabian Lerner.S y Richard K. Parris).

Antimetabolitos en cirugía del glaucoma: Mitomicina y 5-Fkvoracilo, son fármacos que impiden una cicatrización postoperatoria excesiva de la fístula, y que esto impida que descienda la PIO. Existe una mayor supervivencia de la fístula en las operaciones filtrantes.

Existen diversos tipos de intervenciones pero de todas ellas la más ampliamente realizada es la *trabeculectomía*, bien de forma simple o bien de forma combinada con cirugía de la catarata (trabeculectomía más facoemulsificación). Se emplea en el glaucoma cuando han fracasado previamente el tratamiento farmacológico y los procedimientos con láser, no siendo habitual realizarlo de entrada salvo en casos en los que en el momento del diagnóstico se objetiva un importante daño funcional (importantes escotomas en la perimetría) o anatómico (excavación papilar importante, por ej. 0.8-0.9). (Ferreiro y Ruiz,2002)

### Otros tratamientos quirúrgicos son:

Los procedimientos ciclodestructivos como la ciclocrioterapia o la ciclofotocoagulación transescleral con láser diodo. Pretenden la destrucción parcial del cuerpo ciliar y de esta forma disminuir la producción de humor acuoso. (Ferreiro y Ruiz,2002)

Los implantes de tubos o válvulas: son dispositivos que se implantan en el espacio subconjuntival y lo comunican con la cámara anterior para facilitar el drenaje de humor acuoso. Ambas técnicas se emplean en glaucomas muy avanzadas y de mal pronóstico en que han fracasado otras posibilidades terapéuticas. (Ferreiro y Ruiz,2002)

El tratamiento quirúrgico está asociado con un número de riesgos y complicaciones concomitantes, incluyendo la catarata y la pérdida permanente de la visión.

- **Tratamiento glaucoma ángulo cerrado:**

Debido a que es una situación que amenaza la visión, ante la sospecha de este cuadro, el paciente deberá ser remitido al especialista de forma urgente para tratamiento hospitalario. (Ferreiro y Ruiz,2002) Las medidas terapéuticas empleadas son:

- Betabloqueantes y alfa adrenérgicos tópicos cada 12 horas.
- Corticoides tópicos: cada 6 horas para disminuir la congestión ocular y la inflamación asociada.
- Pilocarpina al 2 % tópica cada 10 minutos hasta que se consiga una adecuada miosis y posteriormente cada 6 horas.
- Acetazolamida oral o intravenosa: dos comp. de 250 mg. oral o bien 500 mg. i.v.
- Agentes hiperosmóticos: el más usado es el manitol al 20 % a una dosis de 1-2 gr / kg de peso a pasar en 45 minutos.
- En el ojo sano instilaremos pilocarpina al 1% 4 veces al día como profilaxis hasta realizar la iridotomía láser una o dos semanas más tarde.
- El tratamiento definitivo del GPAC en cualquiera de sus formas es la iridotomía periférica con láser de argón o Nd-YAG que realizaremos después de disminuir la PIO farmacológicamente. (Ferreiro y Ruiz,2002)

Los pacientes que se sabe que tienen ángulos estrechos, pero que aún no han sido sometidos a iridotomía periférica con láser, deben evitar medicamentos que inducen la dilatación pupilar ya que podría provocar un ataque de cierre angular. Tales medicamentos abarcan: descongestionantes, medicamentos para el mareo, agentes adrenérgicos, antipsicóticos, antidepresivos y agentes anticolinérgicos. Una vez se realiza la iridotomía con láser, estos medicamentos ya no están contraindicados. (Jennifer S.Weizer,2014)

Las personas con antecedentes familiares de ángulo cerrado primario, deben someterse a exámenes oculares regulares de detección de esta enfermedad, sobre todo a medida que alcanzan la edad madura. El oftalmólogo debe realizar el examen de gonioscopia para valorar ángulos estrechos y la evidencia de cierre de ángulo anterior. (Jennifer S.Weizer,2014)

El pronóstico dependerá del tiempo en que se tarda en detectar la enfermedad.

- **Tratamiento Glaucoma de baja tensión o normotensional:**

Es un tipo de glaucoma muy similar al glaucoma primario de ángulo abierto a excepción de que en estos pacientes no es posible detectar nunca una PIO superior a 21 mm Hg, incluso aunque realicemos curvas tensionales a lo largo del día. En él se presupone la existencia de factores vasculares que disminuyen la irrigación de la cabeza del nervio óptico o bien una mayor vulnerabilidad de las fibras del nervio óptico a niveles normales de PIO. (Ferreiro y Ruiz,2002)

En aproximadamente la mitad de los casos el glaucoma se mantiene estable sin tratamiento mientras que en la otra mitad la evolución es progresiva y tendremos que realizar tratamiento hipotensor tratando de mantener la PIO por debajo de 12 mm Hg. En este tipo de glaucoma son de especial utilidad aquellos hipotensores con propiedades vasoprotectoras y neuroprotectoras como el betaxolol, la brimonidina y la dorzolamida. También podrían ser útiles los antagonistas del calcio por la mejora del flujo que conllevan en la cabeza del nervio óptico. (Ferreiro y Ruiz,2002)

- **Tratamiento Glaucoma secundario:**

Se relacionan con la existencia de otra patología y suponen un 20-30 % de los glaucomas. Para su diagnóstico es esencial un buen examen con la lámpara de hendidura y un estudio del fondo de ojo. El ángulo puede estar cerrado o abierto. (Ferreiro y Ruiz,2002)

- Ángulo cerrado: destacamos el glaucoma neovascular, glaucoma facomórfico y algunos glaucomas inflamatorios y postquirúrgicos. (Ferreiro y Ruiz,2002)

- Ángulo abierto: suele existir una obstrucción del trabeculum por células inflamatorias o tumorales, pigmento, sangre, etc. Pertenecen a este grupo los siguientes glaucomas: glaucoma inflamatorio, glaucoma pseudoexfoliativo, glaucoma pigmentario, glaucoma facolítico, glaucoma postquirúrgicos, glaucomas por tumores intraoculares, glaucoma por recesión angular, etc. (Ferreiro y Ruiz,2002)

Deberemos realizar un tratamiento de la causa del glaucoma siempre que sea posible junto a tratamiento antiglaucomatoso si se precisa. (Ferreiro y Ruiz,2002)

- **Tratamiento glaucoma congénito:**

El tratamiento es quirúrgico y debe ser lo más precoz posible siendo la técnica de elección la goniotomía aunque la trabeculotomía también proporciona buenos resultados y sería de elección en corneas turbias. Ambas persiguen una apertura del ángulo camerular y en caso de fracasar podrán ser repetidas, teniendo globalmente un éxito de un 85%. Si fracasan podríamos realizar una trabeculectomía. Durante el tiempo que transcurre entre el diagnóstico y la cirugía realizamos tratamiento médico con hipotensores oculares tópicos como los betabloqueantes, acetazolamida oral o ambos. (Ferreiro y Ruiz,2002)

### ***Nuevas perspectivas de tratamiento:***

Recientemente se están investigando fármacos que actúen sobre mecanismos distintos a la disminución de la PIO. Se manejan dos nuevos conceptos dentro del tratamiento del glaucoma(Ferreiro y Ruiz,2002):

- Neuroprotección: Se ha comprobado que el aumento de la PIO produce una isquemia de las células ganglionares retinianas y de sus axones provocando en éstas la producción de aminoácidos neuroexcitadores (ejm, glutamato), los cuales tienen un papel fundamental en el daño celular. (Antón.A et.al, 2002). Se persigue la prevención del daño, por mecanismo de apoptosis (muerte celular controlada por los propios genes de la célula), de un número mayor de neuronas en la vecindad del tejido previamente lesionado. Hay diversos factores de apoptosis como el glutamato, los radicales libres, etc. sobre los que

podríamos actuar y que se están investigando. La terapia neuroprotectora, trata de preservar el daño de las células ganglionares retinianas, por un mecanismo diferente del que actúa cuando se reduce la presión intraocular o se mejora la circulación a nivel papilar.

(Maul de la Puente.E, 2005): “El futuro del tratamiento del glaucoma en este milenio debe dirigirse a encontrar mecanismos para incrementar el flujo sanguíneo en el nervio óptico, así como la neuroprotección ,” dijo el Dr. Maul. “El futuro de la detección temprana de la enfermedad yace en la evaluación clínica del daño retiniano celular, esto es, la visualización directa de las células ganglionares retinianas en apoptosis.”

Los únicos fármacos con efecto neuroprotector disponibles en la práctica actualmente son el betaxolol y la brimonidina. (Ferreiro y Ruiz,2002)

- Vasoprotección: el factor vascular está implicado en el daño glaucomatoso, especialmente en el glaucoma de baja tensión. Además, el aumento de PIO produce una disminución del flujo en la cabeza del nervio óptico. Para preservarlo o incluso aumentarlo son interesantes los fármacos con efecto vasoprotector y entre éstos estarían la dorzolamida y algunos betabloqueantes como el carteolol y el betaxolol en administración tópica. (Ferreiro y Ruiz,2002)

Los antagonistas del calcio también presentan efecto vasoprotector pero tendrían que administrarse vía general.

### ***Complicaciones tratamiento:***

Todos los colirios antiglaucomatosos pueden producir reacciones adversas. En relación con la instilación del colirio son relativamente frecuentes: visión borrosa, ardor, picor, escozor, dolor, lagrimeo o mal sabor. En general, la modificación del tratamiento prescrito debe ser realizada por el oftalmólogo que sigue al paciente. (Monescillo.J y,Montero.M,2003)

#### Por su frecuencia o gravedad destaca:

– Blefaroconjuntivitis alérgica: son producidas sobre todo por los agonistas alfa e IAC tópicos).

– Queratoconjuntivitis seca: cualquier colirio en tratamiento crónico puede inducir o agravar la queratoconjuntivitis seca, ya sea por la acción del fármaco en sí o por la de los conservantes. Los betabloqueantes, en particular, favorecen la aparición y agravan la queratoconjuntivitis seca debido a que reducen la secreción lagrimal y disminuyen la sensibilidad corneal, reduciendo el parpadeo. (Monescillo.J et al,Montero.M, 2003)

En cuanto al tratamiento con láser (iridotomía, gonioplastia y trabeculoplastia), existe la probabilidad de aparición de complicaciones tales como:

- ✓ Hifema (visión borrosa o pérdida de visión). Producido sobretodo en el curso de las iridotomías.
- ✓ Reacciones inflamatorias: aparecen en el 10 % de las trabeculoplastias y son tanto más frecuentes cuanto mayor es la energía aplicada (número de impactos) y la proximidad de los impactos al iris.
- ✓ Hipertensión aguda: debida a una reacción inflamatoria intensa tras la aplicación del láser. El procedimiento de mayor riesgo es la trabeculoplastia con láser de argón, pero puede aparecer tras cualquier procedimiento. (Monescillo.J et al,Montero.M, 2003).

Las complicaciones postquirúrgicas son (Pons Martín,MR,2011):

- Infecciones hospitalarias
- Mal control de presión intraocular
- Hemorragia
- Catarata secundaria por PIO elevada, etc.
- Pérdida de visión.

### **Educación sanitaria:**

Para las personas con glaucoma o en riesgo de desarrollarla, un estilo de vida saludable que incluya ejercicio regular y una dieta nutritiva es especialmente importante. Además de beneficiar toda la salud física y mental y promover la salud de su vista. Mantener la salud mental y emocional, también es muy importante. Así pues, el personal de enfermería debe ser capaz de realizar una correcta educación y promoción de la salud incluyendo algunos aspectos fundamentales tales como:

1. Consumir una dieta variada y saludable: no hay evidencia científica que sugiere que ciertas vitaminas y minerales puedan prevenir el glaucoma o retrasar su progreso. Sin embargo, los carotenoides (especialmente la luteína y la zeaxantina), antioxidantes, (tales como vitaminas C y E) vitaminas A y D, zinc y ácidos grasos omega-3 pueden contribuir a una mejor visión.

2. Algunos estudios indican que el ejercicio puede reducir la presión ocular. Actividades aeróbicas como caminar, nadar o incluso trabajar en el jardín son recomendables. (Sin embargo, algunos tipos de actividad aeróbica puede aumentar la presión, así que siempre consulte a su médico antes de comenzar cualquier programa de ejercicios.)
3. Mantener un peso saludable.
4. Mantener la presión arterial a un nivel normal y tener control de otras condiciones médicas.
5. No fumar.
6. Evitar la exposición excesiva a la luz solar con el uso de sombreros de ala ancha y anteojos de sol de alta calidad que tienen un 99 - a 100 por ciento de protección de los rayos UVA y UVB.
7. Visitar regularmente a un oftalmólogo para exámenes oculares completos y si tiene glaucoma; acudir a las visitas de seguimiento según lo recomendado.
8. Tomar los medicamentos recetados constantemente, especialmente si existe glaucoma, y exactamente como lo indique el oftalmólogo.

Se recomienda acudir al oftalmólogo con la siguiente regularidad para detectar un posible glaucoma (según la Academia Americana de Oftalmología):

- Edad de 20 a 29 años: deben consultar al menos una vez. En caso de raza negra o antecedentes familiares de glaucoma, el examen debe ser cada 3-5 años.
- Edad de 30 a 39 años: Al menos dos veces en este periodo. En caso de predisposición racial o antecedentes familiares, cada 2-4 años.
- Edad de 40 a 64 años: cada 2-4 años.
- Edad igual o superior a 65 años: cada 1-2 años. (Granados JM)

#### ➤ **PROCESO DE ATENCIÓN DE ENFERMERÍA:**

En el ámbito de la enfermería, tenemos que valorar los patrones de salud que se ven alterados en los pacientes con glaucoma, definiendo los diagnósticos e intervenciones de enfermería adecuados, para situarlos en el contexto del proceso de enfermería que identificará los cuidados que van a necesitar las personas que padecen esta enfermedad progresiva e incapacitante.



### Diagnósticos de enfermería (NANDA):

- ✓ Alteración sensorial visual relacionado con un proceso inflamatorio de las estructuras oculares.
- ✓ Dolor agudo relacionado con alteración de las estructuras oculares.
- ✓ Temor relacionado con síntomas de pérdida de la visión.
- ✓ Riesgo de traumatismo relacionado con disminución de la visión.

### Resultados de enfermería (NOC):

- ✓ Recobrar en forma total o parcial la agudeza visual ayudado de tratamiento médico y medidas de enfermería.
- ✓ Disminuir el dolor en forma permanente con medidas terapéuticas y de enfermería.
- ✓ Disminuir el temor facilitando la expresión verbal y educación sobre su patología.
- ✓ Disminuir el riesgo de lesión, a través de la aplicación de medidas de seguridad y educación.

### Ejecución y actividades

- ✓ Aseo ocular según necesidad
- ✓ Control de signos vitales.
- ✓ Mantener medidas de prevención de accidentes. (barandas, timbre)
- ✓ Mantener un entorno adecuado, fácil acceso al baño, sin muebles o alfombras que entorpezcan el paso.
- ✓ Determinar gestor de ayuda en su cuidado.
- ✓ Fomentar su autonomía en su cuidado personal.
- ✓ Administración de tratamiento médico según corresponda (antibiótico, gotas oftálmicas, analgesia).
- ✓ Instilación de gotas en forma adecuada (lavado de manos previo, aplicación).
- ✓ Uso de dispositivos para deambulación.
- ✓ Instruir sobre la manipulación ocular (evitar friccionar o aplicar pomadas no recetadas).

- ✓ Educación al paciente sobre intervención quirúrgica cuando corresponda.
- ✓ Preparación para cirugía.
- ✓ Valorar la intensidad del dolor según horario.
- ✓ Mantener apósitos o parches oculares limpios y secos.
- ✓ Colocar protección ocular cuando el paciente lo requiera.
- ✓ Mantener control de enfermedades crónicas (HTA y DM)

### Evaluación

- ✓ El paciente muestra una mejoría en su percepción visual.
- ✓ El paciente no presenta dolor o dolor EVA

## ➤ **AVANCES EN INVESTIGACIÓN DEL GLAUCOMA**

**El IOBA**, por medio de un ambicioso programa de información a los pacientes aquejados de la enfermedad de glaucoma, pretende concienciar acerca de la importancia preventiva del diagnóstico genético molecular.

En los últimos 15 años, se han descubierto a través de estudios varios genes involucrados en su desarrollo. Se trata de una prueba objetiva, que permite al oftalmólogo clasificar la enfermedad y abordarla con tratamientos más eficaces. Es especialmente importante conocer cuanto antes para detectar la posibilidad de que una persona acabe desarrollando la enfermedad así como calcular el avance y la discapacidad visual que puede provocar. (Fernando Usa MD)

El diagnóstico genético, permite individualizar el tratamiento y tomar medidas para aminorar la posibilidad de padecer ceguera en grupos familiares de alto riesgo.

Hasta el momento, solo se conoce una base genética definitiva en un 10% de los casos de glaucoma, cuyo conocimiento ha avanzado extraordinariamente gracias a las nuevas tecnologías.

La prueba consiste en la toma de muestras para obtener el material genético (DNA) y ser analizado por departamentos altamente especializados. Los resultados obtenidos son complejos porque se limitan a indicar posibilidades de contraer o no la enfermedad, sin que ello signifique que sucederá al cien por cien. Aun así, con los datos en la mano, lo razonable es que el médico cambie las pautas de seguimiento en pacientes sanos o aplique tratamientos más precoces y eficaces en aquellos que tienen antecedentes en familiares con glaucoma.

Un esfuerzo conjunto de investigadores, entre ellos financiado por BrightFocus **Dr. Chad Dickey**, ha llevado al descubrimiento de un conjunto de fármacos de pequeñas moléculas que podrían bloquear la acumulación de una proteína tóxica, llamada miocilina, que puede conducir a glaucoma. Estos fármacos pueden dar lugar a un nuevo tipo de tratamiento para reducir la presión ocular causada por la acumulación de tóxicos.

Un grupo de especialistas y entre ellos, **Ibrain Piloto Díaz**, jefe del Servicio de Glaucoma del Instituto Cubano de Oftalmología Ramón Pardo Ferrer, protagonizó por primera vez una novedosa técnica quirúrgica, la canaloplastia, menos invasiva que las convencionales, que permite bloquear el avance del glaucoma. El doctor Ibrain Piloto Díaz, jefe del Servicio de Glaucoma, explicó que uno de los beneficios de esta técnica ,empleada en países más desarrollados, es que cambia un poco el tipo de mecanismo por el cual se logra disminuir la presión intraocular (PIO), que es el principal factor de riesgo de la enfermedad.

La técnica consiste —precisó— en pasar una sonda a través del canal de Schlemm (estructura encargada de drenar el humor acuoso del globo ocular y que en ocasiones colapsa), a la que se anuda en su punta un hilo de prolene no reabsorbible, con el objetivo de repermabilizar el canal y evitar así la obstrucción, una afectación que provoca el aumento de la PIO. (Gutierrez Delgado, 2013)

### **CONCLUSIONES:**

El glaucoma es un grupo de enfermedades oculares que se caracterizan por la presión intraocular elevada. El aumento de la PIO conduce al daño del nervio óptico y pérdida visual. El diagnóstico precoz y la derivación son cruciales para asegurar el resultado visual óptimo.

La reducción de la presión intraocular es el objetivo principal de la terapia, el cual se ha demostrado que reduce la progresión de la pérdida del campo visual.

No existe un consenso claro respecto a una PIO umbral para la indicación del tratamiento. La mayoría de los médicos indican el inicio del tratamiento para aquellos pacientes con dos instancias de  $PIO > 25 \text{ mmHg}$ , mientras que algunos lo hacen con una  $PIO > 22 \text{ mmHg}$ . (Debora S.jacobs,2014)

La presión intraocular de destino y los intervalos de seguimiento posterior, depende de varios factores, incluyendo el grado de daño intraocular, si existe progresión del daño, la estabilidad de la presión intraocular y el nivel de cumplimiento del paciente. (Debora S.jacobs,2014)

Una vez que la decisión ha sido tomada para el tratamiento de un paciente con glaucoma de ángulo abierto, se recomienda la terapia farmacológica o láser como tratamiento de primera línea en vez de la cirugía. (Debora S.jacobs,2014)

La combinación de diferentes clases de colirios, puede causar una mayor reducción de la PIO. (Debora S.jacobs,2014)

*“El adulto mayor afectado por glaucoma se presenta como un problema de salud mundial de dimensiones insospechadas, por lo que requiere de la preparación e intervención organizada del equipo de salud, familia y la comunidad, así como de la actitud positiva de la persona frente a la enfermedad”*

*“Como profesionales sanitarios, debemos aumentar el conocimiento de la conducta de la persona afectada por glaucoma para establecer fortalezas y determinar debilidades que permitan al profesional de enfermería la prestación de cuidados de calidad, utilizando el método científico avalado por sus propios modelos y teorías.”*

*“El glaucoma origina una dependencia que va a modificar otros roles de la persona y sus actividades. La (el) enfermera(o), debe ayudar a la persona a aceptar determinadas limitaciones, a adaptarse a sus circunstancias y a conquistar el mayor grado de autonomía posible”*

## **REFERENCIAS**

1. Quigley, HA; Broman, AT. The number of people with glaucoma worldwide in 2010 and 2020. British journal of ophthalmology. 2006. [Internet] Disponible en: <http://www.ncbi.nlm.nih.gov/pubmed/16488940>
2. Piñero Bustamante.(1992) Aparato ocular. Cusí. Cap 17.Glaucoma. ISBN: 84-604-3661-6
3. S.Fabian Lerner y Richard K.Parris II. (2002) Edika med. Cirugía de Glaucoma. ISBN: 84-7877-252-9.
4. A.Antón et al.(2002).Biblioteca Allergan. Neuroprotección y Glaucoma. ISBN: 84-95076-09-8.
5. Secretaría de Salud. Guías de diagnóstico y tratamiento. Servicio de Oftalmología. Glaucoma [internet] [consulta el 21.01.2014] Disponible en: [http://www.hgm.salud.gob.mx/descargas/pdf/area\\_medica/oftalmo/guias/glaucoma.pdf](http://www.hgm.salud.gob.mx/descargas/pdf/area_medica/oftalmo/guias/glaucoma.pdf)
6. Lois E.Anderson.Diccionario de Medicina. Océano Mosby. ISBN:978-84-7555-074-9.
7. Frequet Feber.JL(2010)Tonómetro de Schiottz.Material didáctico. Universidad de Valencia CSIC.Instituto de Historia de la medicina y de la Ciencia López Piñero. [Internet] [consultado el 19.02.2014] Disponible en: [http://hizado.uv.es/Expo\\_medicina/Cirugia/tonometro\\_schiottz.pdf](http://hizado.uv.es/Expo_medicina/Cirugia/tonometro_schiottz.pdf)
8. Alward, Wallace. Capítulo 9: Clasificación del glaucoma. Los Requisitos En Oftalmología: Glaucoma. Elsevier, 2000. ISBN: 9788481745139.
9. Guías de diagnóstico y tratamiento.Servicio de Oftalmología. 4.Glaucoma. Recuperado de: [http://www.hgm.salud.gob.mx/descargas/pdf/area\\_medica/oftalmo/guias/glaucoma.pdf](http://www.hgm.salud.gob.mx/descargas/pdf/area_medica/oftalmo/guias/glaucoma.pdf)
10. Aramendia.E. El glaucoma.Servicio de Oftalmología. Policlínica Guipuzkoa. [Internet] [Consulta el 03.02.2014].Disponible en: <http://www.oftalmologiagipuzkoa.com/Glaucoma.pdf>
11. Gutierrez Díaz.E y Montero Rodriguez.M. Ergon. Dispositivos de drenaje para glaucoma.ISBN: 84-8473-103-0.
12. Ferreiro López,S y Ruiz Navarro,S.(2002) Glaucoma.Capitulo 10. [Internet] [Consulta el 03.02.2013] Recuperado de: [http://www.sepeap.org/archivos/libros/OFTALMOLOGIA/Ar\\_1\\_8\\_44\\_APR\\_9.pdf](http://www.sepeap.org/archivos/libros/OFTALMOLOGIA/Ar_1_8_44_APR_9.pdf)
13. Canut Jordana.MI. Glosa, S.L. Glaucomas secundarios. Protocolos diagnósticos y terapéuticos. ISBN:978-84-7429-439-2.
14. Debora S.Jacobs,MD. Glaucoma de ángulo abierto. Revisión. 2014 [Internet] [Actualizado el 17.12.2013]. Disponible en: <http://www.docshut.com/qrviv/open-angle-glaucoma.html>
15. Jennifer S.Weizer,MD.Glaucoma de ángulo cerrado. Revisión. 2014 [Internet] [Actualizado 29.01.2014]. Disponible en: <http://www.uptodate.com/index>
15. The Patient Education Institute, 2011 [Internet] 1995-2011.[consulta el 10.02.2014] Actualizado 10/12/2011. Disponible en: [http://online.xplain.com/client/P\\_F5\\_PUBWLspa.asp?SNT=MjQxNzk5MTky&CID=MTc0MQ==&CltName=V2VzdGNoZXN0ZXIqTGlicmFyeSBTeXN0ZW0=&IDN=X1dlc3RM&Media=Ug==&DL](http://online.xplain.com/client/P_F5_PUBWLspa.asp?SNT=MjQxNzk5MTky&CID=MTc0MQ==&CltName=V2VzdGNoZXN0ZXIqTGlicmFyeSBTeXN0ZW0=&IDN=X1dlc3RM&Media=Ug==&DL)

17. Salmon.JF.(1999).Predisposing factor for chronic angle-closure glaucoma. Pubmed. [Internet][Consulta el 19.02.2013]. Disponible en: <http://www.ncbi.nlm.nih.gov/pubmed/9920501>
18. Larrín Alzamora.C. IV Oftalmología. Glaucoma.[Internet] [Consulta el 03.02.2014] Disponible en:  
[http://sisbib.unmsm.edu.pe/bibvirtual/libros/medicina/cirugia/tomo\\_iv/glaucoma.htm](http://sisbib.unmsm.edu.pe/bibvirtual/libros/medicina/cirugia/tomo_iv/glaucoma.htm)
19. Santos B.I y Felipe.E.M (2008).El glaucoma. Enfermedades de la retina que propenden a la ceguera. Instituto Politécnico Nacional. [Internet][Consulta el 03.02.2014] Disponible en:  
<http://www.repositoriodigital.ipn.mx/bitstream/handle/123456789/8344/Enfermedades%20de%20la%20retina.pdf?sequence=1>
20. Alison N.Haughton MA. (2012). Medición de la PIO. Tonometría. NYULangone.Medical Center. [Internet][consulta el 12.02.2013]Disponible en:  
<http://www.med.nyu.edu/content?ChunkIID=121193>
21. Abreu Reyes,J.Alfonso Sanchez.J,Arias Puente.A,Benitez del Castillo Sanchez.JM,Cordovés Dorta.L,Etxeberria Encenarro.J,Galán Terraza.A,et al.
22. García.P.Protocolo de Trabeculectomía. Pag 21-26. Protocolos SEO. Sociedad Española de Oftalmología. Recuperado de: <http://www.oftalmo.com/ergo/vocalias/legal/protocolos-SEO.pdf>
23. Armendia.E.El glaucoma. Servicio de Oftalmología. Policlínica Guipuzkoa. Recuperado de:  
<http://www.ofthalmologiagipuzkoa.com/tensionocular.html>
24. American Academy of Ophthalmology .Ojossanos.Glaucoma.[Internet] 2014. [consulta el 13.02.2014] Diponible en: <http://www.geteyesmart.org/eyesmart/diseases-es/glaucoma.cfm>
25. Barría, E, Scheihing, I., Meza, P. y Villalobos, A. (2005). Guía Clínica Programa de Salud Visual del Adulto Mayor en Atención Primaria (documento de trabajo), Chile.
26. Fernando Usa MD. Unidad de Glaucoma.Diagnóstico genético del glaucoma. IOBA - Universidad de Valladolid. Recuperado de:  
<http://www.ioba.es/DOCS/diagnostico%20genetico%20glaucoma.pdf>
27. Organización Mundial de la Salud. Prevención de la ceguera y la discapacidad visual.[Internet][consulta el 14.02.2013] Disponible en: <http://www.who.int/blindness/causes/priority/en/index7.html>
28. BrightFocus Foundation.Investigación nacional sobre el glaucoma. [Internet] [Consultado el 19.02.2014].Disponible en: <http://www.brightfocus.org/docs/fact-sheets-in-pdf-format/spanish-healthy-living-with-glaucoma-final.pdf>
29. Guíapractica. Glaucoma.Diagnósticos potenciales de enfermería. Vol 13. Num06.nov 2003. Feliciano santos. Servicio oftalmología. Hospital universitario Reina Sofía. Córdoba.
30. Granados.JM. Glaucoma. Servicio de Oftalmología. Gerencia del área integrada de Albacete. Complejo Hospitalario de Albacete. [Internet][consulta el 13.02.2014] Disponible en:  
[http://www.chospab.es/area\\_medica/oftalmologia/glaucoma.htm](http://www.chospab.es/area_medica/oftalmologia/glaucoma.htm)
31. Atención basada en la evidencia. 19.5.2009.Tratamiento actual del glaucoma de ángulo abierto. [Internet] [Consulta el 28.01.2014] Disponible en:  
<http://www.ics.gencat.cat/3clics/main.php?page=ArticlePage&lang=CAS&id=90>

32. Mandal, Ananya. Glaucoma Classifications. News-Medical.net. [En línea] 2012 [consulta el 18.02.2013] Disponible en: <http://www.news-medical.net/health/Glaucoma-Classifications.aspx>
33. Asociación de Glaucoma para Afectados y Familiares. El glaucoma. [Internet] [consultado el 12.02.2013] Disponible en: [http://www.asociaciondeglaucoma.es/glaucoma/elglaucoma\\_intro.html](http://www.asociaciondeglaucoma.es/glaucoma/elglaucoma_intro.html)
34. Liberman.R (2014) Researchers Discover Potential Drug Targets for Early- Onset Glaucoma. BrightFocus. [Internet] [consulta el 10.02.2014] Disponible en: <http://www.brightfocus.org/glaucoma/newsupdates/researchers-discover-potential-drug-targets-glaucoma.html>
35. Gutierrez Delgado.Y. (2013) Juventudrebelde. Diario de la juventud Cubana. [Internet] [consulta el 25-02-2014] Disponible en: <http://www.juventudrebelde.cu/suplementos/en-red/2013-10-12/practican-novedosa-cirugia-en-tratamiento-de-glaucoma-infografia-video-y-fotos/>
36. Pons Martín.M<sup>a</sup>R (2011). Glaucoma quirúrgico. Campus virtual UVA. [Internet] [Consulta el 25-02-2014] Disponible en: [http://campusvirtual.uva.es/pluginfile.php/256245/mod\\_resource/content/1/Trabeculectomia.pdf](http://campusvirtual.uva.es/pluginfile.php/256245/mod_resource/content/1/Trabeculectomia.pdf)
37. Organización Mundial de la Salud. 2013. Ceguera y discapacidad visual. Centro de Prensa [Internet] [Consulta el 04.03.2014] Disponible en: <http://www.who.int/mediacentre/factsheets/fs282/es/>



