

ENFERMEDAD DE GAUCHER

GAUCHER DISEASE

Emiliana Eusebio Ponce ^{de}, Luis Javier García Frade ^{1ab}

¹ Académico de Número, ^a Profesor Titular de Hematología, Universidad de Valladolid, ^b Jefe de Servicio, Hematología y Hemoterapia, Hospital Universitario Río Hortega, Valladolid, ^d Residente 3er año Hematología y Hemoterapia, Hospital Universitario Río Hortega, ^e Colaborador Honorífico, Facultad de Medicina, Universidad de Valladolid.

Correspondencia: Dr. García Frade, Servicio de Hematología, Hospital Universitario Río Hortega, c/ Dulzaina 2, 47012 Valladolid. Tel. 983420400. E-mail: ljgarciafrade@gmail.com

Comunicación presentada el 7 de mayo de 2015.

An Real Acad Med Cir Vall 2015; 52: 125-142

RESUMEN

La Enfermedad de Gaucher (EG) pertenece al grupo de las Enfermedades por Depósito Lisosomal (EDL), en las que existe un error en el metabolismo celular, de modo que hay déficit o se presenta un trastorno funcional de la enzima Glucocerebrosidasa. Como consecuencia, se producirá un acúmulo lisosomal de glucocerebrósidos, compuestos presentes en la membrana celular que en condiciones normales son degradados por esta enzima.

Se presenta en 1 de cada 50-100,000 personas en la población general y 1 de cada 500 personas en la población judía asquenazí. Se han identificado 3 variantes, en función a la afectación del Sistema Nervioso Central (SNC) y al curso clínico, siendo la más frecuente la tipo 1 o no neuropática.

La Terapia de Reemplazo Enzimático (TRE) ha revolucionado completamente el pronóstico de los pacientes con EG. Sin embargo, el diagnóstico de la EG suele ser infraestimado por la falta de sospecha clínica, demorándose la administración de tratamiento y empeorando considerablemente el pronóstico y la calidad de vida de los pacientes.

En esta revisión se recogen los aspectos esenciales de la EG, así como algoritmos que nos permitirán realizar un diagnóstico precoz, previniendo así ciertas complicaciones y mejorando la expectativa y calidad de vida de los pacientes.

Palabras Clave: Enfermedad de Gaucher (EG), Glucocerebrosidasa, Enfermedad de Depósito Lisosomal, esplenomegalia, trombocitopenia, Terapia de Reemplazo Enzimático (TRE).

ABSTRACT

Gaucher disease (GD) belongs to the group of Lysosomal Storage Diseases (LSD). There is an error in cell metabolism, with a lack or a functional disorder of the enzyme Glucocerebrosidase. Consequently, it accumulates Glucocerebrosides in the lysosomes, which are compounds of cell membranes that in normal conditions are degraded by this enzyme. It occurs in 1 of 50-100,000 people in general population and 1 in 500 people in the Ashkenazi Jewish population. Three variants have been identified, according to the Central Nervous System (CNS) involvement and the clinical course. GD type 1 or non neurophatic type is the most frequent.

Enzyme Replacement Therapy (ERT) has completely revolutionized the prognosis of patients with EG. However, the diagnosis of GD is often underestimated due to the lack of clinical suspicion, delaying the treatment administration and producing consequently worse prognosis and quality of life of patients.

In this review the essential aspects of the GD is collected, as well as algorithms that allow us to make an early diagnosis, thus preventing certain complications and improving life expectancy and quality of life of patients.

Keywords: Gaucher disease (GD), lysosomal storage disorder, glucocerebrosidase, splenomegaly; thrombocytopenia, Enzyme Replacement Therapy (ERT).

INTRODUCCIÓN

La enfermedad de Gaucher (EG) pertenece al grupo de Enfermedades por Depósito Lisosomal (EDL), las cuales son enfermedades genéticas en las que se produce un depósito de material no degradado en los lisosomas. Se han identificado más de 50 EDL, en las que existe un error en el metabolismo celular, de modo que falta o hay un trastorno funcional en una enzima. Como consecuencia, se acumula en los lisosomas el metabolito que en condiciones normales es metabolizado por esa enzima. La EG constituye la enfermedad más común dentro de las EDL. Existen tres variantes de la misma, en función de la afectación del Sistema Nervioso Central (SNC) y el curso de la enfermedad, siendo la variante no neuropática o tipo 1 la más frecuente.

En la EG se pueden objetivar alteraciones óseas, visceromegalias, citopenias, afectación del SNC, afectación pulmonar y recientemente se ha relacionado con un aumento de riesgo de desarrollar Enfermedad de Parkinson y ciertas neoplasias, como Mieloma Múltiple.

Desde el establecimiento de la Terapia de Reemplazo Enzimático (TRE) que surgió en los años 90, el pronóstico de la mayoría de los pacientes ha mejorado considerablemente; sin embargo, hoy día hay ciertas limitaciones, como el retraso en el diagnóstico por la baja sospecha, la variabilidad genética y la escasez de respuesta a la TRE en los casos de afectación del SNC.

En la presente revisión se abordaran los aspectos esenciales de la Enfermedad de Gaucher, haciendo énfasis en los algoritmos diagnósticos que faciliten su diagnóstico precoz.

HISTORIA

La Enfermedad de Gaucher fue descrita por primera vez en 1882 por el médico francés Philippe Charles Ernest Gaucher, quien durante la preparación de su tesis doctoral, realizó la autopsia de una paciente de 32 años que había fallecido tras presentar marcada esplenomegalia, describiéndolo como "Hipertrofia Idiopática del Bazo sin Leucemia". De la descripción de este caso, se estableció la enfermedad de Gaucher como entidad específica, aunque no fue hasta 1924, cuando el médico alemán H. Lieb aisló un compuesto graso en los pacientes con Enfermedad de Gaucher. Este compuesto se identificó como Glucocerebrósido 10 años después por el médico francés A. Aghion.

EPIDEMIOLOGÍA

La enfermedad de Gaucher (EG) es la Enfermedad por Depósito Lisosomal (EDL) más común. Se calcula que la enfermedad de Gaucher afecta a entre 1 de cada 50 a 100,000 personas en la población general. Las personas con ascendencia judía asquenazí son más susceptibles a presentar la enfermedad de Gaucher, presentándose en 1 de cada 500.

Existen tres variantes de EG, siendo la más frecuente la tipo 1, constituyendo aproximadamente 1 de cada 50,000 casos en la población general y 1 de cada 500 en la población judía asquenazí. Las variantes tipo 2 y 3 presentan una prevalencia de 1 de cada 100,000 casos aproximadamente.

PATOGENIA

En la enfermedad de Gaucher existe un error en el metabolismo celular, de modo que hay déficit en la enzima glucocerebrosidasa, la cual se encarga de la descomposición hidrolítica del compuesto Glucosilceramida en glucosa y ceramida. Este compuesto está presente normalmente en las membranas celulares y es degradado como parte del proceso de regeneración de las membranas celulares (1).

La deficiencia de la enzima conduce a acumulación de Glucosilceramida y otros glicolípidos en los lisosomas de los macrófagos, principalmente en el bazo,

hígado, médula ósea, cerebro, osteoclastos y menos a menudo en los pulmones, la piel, los riñones, la conjuntiva y el corazón (1).

En la EG existe un importante componente inflamatorio asociado que repercute en la progresión de la afectación sistémica de la enfermedad. Se ha objetivado elevación de marcadores inflamatorios, como IL 6 e IL 10, correlacionándose ambas con el grado de afectación ósea de la enfermedad.

CLASIFICACIÓN

La Enfermedad de Gaucher presenta tres subtipos clínicos, de los cuales el 95% corresponde al tipo 1 o no neuropático. Esta variante puede manifestarse a cualquier edad, con una esperanza de vida cercana a la de la población normal (>80 años), no presentando afectación del Sistema Nervioso Central (SNC), visceromegalias, anomalías hematológicas y afectación ósea variable.

La variante tipo 2 o neuropática aguda es la variante más grave, con una prevalencia de 1 de cada 100,000 personas, manifestándose en la infancia temprana y afectando de forma importante al SNC, presentando además visceromegalias y anomalías hematológicas graves, sin presentar afectación ósea. Estos pacientes presentan una esperanza de vida muy reducida, de aproximadamente 2 años.

La variante tipo 3 o neuropática crónica puede aparecer en 1 de cada 100,000 casos, presentándose en la infancia, manifestándose con variable visceromegalias y anomalías hematológicas variables, con la particularidad de la afectación crónica del SNC que puede también ser variable. Su esperanza de vida resulta acortada aproximadamente 20 años con respecto a la población general.

GENÉTICA

La enfermedad de Gaucher se hereda de forma autosómica recesiva. Existe un defecto en el gen de la Glucocerebrosidasa (GBA), localizado en la región q21 del cromosoma 1.

El diagnóstico se realiza por la demostración de la disminución de la actividad enzimática Glucocerebrosidasa en leucocitos de sangre periférica o fibroblastos cultivados de una biopsia de piel. Generalmente existen 70% a 90% menos de actividad de la enzima en comparación con normal.

Las pruebas moleculares mediante análisis de mutación dirigida se utilizan para la confirmación del diagnóstico y puede ser útil para las correlaciones genotipo-fenotipo.

Existen más de 300 mutaciones en el gen de la Glucocerebrosidasa que causan la Enfermedad de Gaucher. Sin embargo, cuatro mutaciones comunes - N370S, IVS2 (1), 84GG, L444P - representan aproximadamente el 96,5% de las enferme-

dades en la población judía asquenazí en el hemisferio occidental y aproximadamente el 50% -60% en las poblaciones no judías (2).

El genotipado es útil para valorar a los familiares de riesgo, para el asesoramiento genético, así como para el pronóstico. Ciertos hallazgos genéticos no son determinantes, pero pueden influir en la expresión fenotípica de la enfermedad; por ejemplo, si se presenta al menos un alelo N370S se evita el desarrollo de enfermedad neuropática, a diferencia del alelo L444P, el cual es fuertemente relacionado con la afectación neuropática.

Sin embargo, las correlaciones genotipo-fenotipo son limitadas debido a la heterogeneidad clínica de la enfermedad.

MANIFESTACIONES HEMATOLÓGICAS

Las anomalías hematológicas en la Enfermedad de Gaucher son extremadamente comunes. La mayoría de los pacientes sintomáticos se presentan con anemia y trombocitopenia.

Esto puede deberse a la hematopoyesis deprimida resultante de la sustitución de la médula ósea por las células de Gaucher. Otras causas incluyen al hiperesplenismo o el secuestro esplénico. Los síntomas que se presentan debido a las anomalías hematológicas incluyen astenia, disnea, hemorragias, entre otros, dependiendo del tipo y grado de citopenias del paciente. Cambios en las cifras hematimétricas pueden utilizarse para valorar la respuesta al tratamiento, en conjunto con la valoración de las demás manifestaciones de la enfermedad.

MANIFESTACIONES VISCERALES

Las vísceras más comúnmente involucradas con la acumulación de células de Gaucher son el Hígado y el Bazo. El sistema pulmonar puede estar implicado también; aunque es infrecuente. La recomendación actual para la evaluación y seguimiento de afectación visceral es la Resonancia Magnética volumétrica (preferido por falta de radiación ionizante) o tomografía cada 12 a 24 meses.

Las células de Gaucher se acumulan en las células de Kupffer del hígado que conduce a hepatomegalia. Las células de Gaucher pueden formar nódulos que pueden ser visualizados con ecografía o resonancia magnética. La infiltración hepática también puede conducir a la fibrosis y cirrosis.

La esplenomegalia surge por la acumulación de células de Gaucher en el Bazo. Los volúmenes del bazo en la enfermedad de Gaucher tipo 1 son típicamente 5-15 veces lo normal, pero el tamaño del bazo se pueden ampliar de manera significativa en algunos casos y pueden ser más de 50 veces lo normal. Las masas esplénicas focales son comunes y pueden representar grupos de células de Gaucher o hematopoyesis extramedular. Se pueden detectar con la ecografía, tomografía computari-

zada o resonancia magnética. Al igual que en el hígado, las masas de Gaucher en el bazo pueden ser hipoecoica, hiperecoica o ecogenicidad mixta. En la TC las masas son de baja densidad y en ocasiones con calcificación periférica. También se pueden producir infartos esplénicos debido a esplenomegalia masiva.

Una manifestación infrecuente de EG es la afectación pulmonar que se observa con mayor frecuencia en el tipo 1 en pacientes que han sido sometidos a esplenectomía y aquellos con el tipo 3. Los hallazgos pulmonares se piensa que son secundarios a la infiltración directa de células de Gaucher en los espacios intersticiales, espacios alveolares y capilares, así como por causas indirectas secundarias al síndrome hepatopulmonar. Las radiografías de tórax por lo general son normales o demuestran un patrón retículo nodular. Los hallazgos son mejor visualizados por TC de alta resolución e incluyen engrosamiento intersticial (tanto interlobular y intralobular), la opacidad en vidrio esmerilado, consolidación y engrosamiento de la pared bronquial. La hipertensión pulmonar puede ser el resultado de la participación de pulmón. La afectación pulmonar sintomática se observa generalmente en pacientes con hallazgos viscerales y esqueléticos más llamativos.

AFECTACIÓN ÓSEA

Todos los pacientes con Enfermedad de Gaucher tipo 1 tienen riesgo de complicaciones óseas, independientemente de la edad de inicio de la enfermedad, presencia o gravedad de afectación visceral y hematológica.

En el Registro del Grupo Internacional Colaborador de la Enfermedad de Gaucher (ICGG), el 82% de los 1.698 pacientes con EG (94% de los cuales tenían enfermedad de tipo 1), tenía evidencia radiológica de la enfermedad ósea antes del tratamiento.

La afectación ósea suele desarrollarse de forma silente, sin sintomatología evidente. Las manifestaciones esqueléticas de EG conducen a las complicaciones más debilitantes de la enfermedad y morbilidad significativa. Las células de Gaucher que infiltran y se acumulan en la médula ósea provocan una respuesta inflamatoria local, esta es la causa de la lesión ósea.

La fisiopatología de la forma en que la infiltración conduce a los cambios en el hueso no es bien conocida. Los mecanismos propuestos incluyen la alteración de la formación y la reabsorción ósea, así como aumento de la presión intraósea debido a la infiltración, que conduce a la oclusión vascular.

Las manifestaciones óseas de la Enfermedad de Gaucher incluyen el retraso del crecimiento en niños, osteopenia, lesiones líticas, fracturas patológicas, dolor, osteonecrosis cortical, infartos medulares y crisis óseas.

La gravedad de los hallazgos óseos depende de la extensión de la sustitución de la cavidad medular. El reemplazo de la médula ósea con células de Gaucher pue-

de conducir a la expansión de la cavidad medular con el adelgazamiento de la corteza, festoneado endosteal y la consecuente osteopenia difusa.

Además, la expansión medular conduce a un fallo de la remodelación en los fémures distales resultantes en la llamada deformidad en matraz de Erlenmeyer. Estas manifestaciones pueden ser evaluadas con diversas pruebas de imagen, incluyendo radiografía, resonancia magnética, Absorciometría de Energía Dual de Rayos X (DEXA) y cintigrafía. Sin embargo, la técnica ideal para evaluar la Enfermedad de Gaucher es la Resonancia Magnética, ya que evalúa mejor la cavidad medular (3).

Las crisis óseas son más comunes en la infancia y la adolescencia presentándose como episodios de dolor óseo grave asociados con fiebre y leucocitosis. Los signos y síntomas son indistinguibles de la osteomielitis, sin embargo no existe ninguna infección. Los términos "pseudo-osteomielitis" y "la osteomielitis aséptica" se han utilizado históricamente para caracterizar esta condición.

La osteonecrosis, también conocida como necrosis avascular, se debe a la falta de suministro de sangre y la necrosis consecuente. Se ve más comúnmente en las cabezas femorales, el húmero proximal y cuerpos vertebrales. Los cuerpos vertebrales puede acortarse y las vertebras pueden adoptar forma de H, lo que se conoce como fenómeno de Reynolds (3).

La osteopenia es un hallazgo muy frecuente, como una representación de disminución de la densidad mineral ósea.

MANIFESTACIONES CLÍNICAS

Las manifestaciones clínicas de la enfermedad de Gaucher van a ser variables, dependiendo del tipo que se presente. En la EG tipo 1 no se presenta afectación neurológica. Se caracteriza por esplenomegalia, citopenias, usualmente anemia y trombocitopenia, disnea y manifestaciones hemorrágicas.

Las citopenias son secundarias a infiltración de la médula ósea o por hipersplenismo. Las organomegalias puede alcanzar proporciones masivas y la esplenomegalia es a menudo la primera presentación.

Como resultado de las organomegalias, los pacientes pueden presentar anorexia, sensación de plenitud y en algunos casos, dolor abdominal agudo. Algunos pacientes pueden permanecer asintomáticos durante toda su vida. Sin embargo, incluso los "asintomáticos" suelen tener organomegalias y citopenias. La mayoría de los niños tienen problemas de crecimiento y desarrollo con retraso de la pubertad.

La afectación ósea se manifiesta por dolor, osteoporosis, necrosis vascular y crisis óseas.

Se puede producir disminución de la densidad mineral ósea, infiltración y la afectación de la microvasculatura, que conduce a las denominadas "crisis óseas", producto de la isquemia que se produce. Las mismas suelen implicar la tibia proximal o la porción distal del fémur y se manifiestan con ataques de dolor agudo y fiebre asociadas a leucocitosis, debiendo ser diferenciadas de la osteomielitis. Se puede producir además, afectación pulmonar debido a afectación alveolar e intersticial por las células de Gaucher.

A pesar de que la EG tipo 1 no afecta el SNC, la neuropatía periférica sí ha sido descrita.

Los niños o adolescentes con EG tipo 1 a menudo tienen una marcada esplenomegalia, hematomas con facilidad, sangrado, hipermetrorragia y lento crecimiento y desarrollo de la pubertad.

Manifestaciones clínicas de la EG tipo 1 en niños

Los pacientes con EG tipo 1 pueden presentar cualquiera de estos síntomas. Algunos pueden ser graves y otros están completamente ausentes:

Retraso de crecimiento (<5 percentil 28%, 5-25 percentil 28%), dolor óseo, osteopenia 20 %, deformidad en matraz de Ehrlenmeyer 49%, hepatomegalia, esplenomegalia, trombopenia, anemia 40%, infiltración de médula ósea 38%.

Los pacientes con EG tipo 1 pueden presentar cualquiera de estos síntomas. Algunos pueden ser graves y otros están completamente ausentes.

Retraso de crecimiento (<5 percentil 28%, 5-25 percentil 28%), dolor óseo, osteopenia 20 %, deformidad en matraz de Ehrlenmeyer 49%, hepatomegalia, esplenomegalia, trombopenia, anemia 40%, infiltración de médula ósea 38%.

Manifestaciones clínicas de la EG tipo 1 en adultos

Dolor óseo 63%, crisis óseas 22%, osteopenia 42 %, osteonecrosis 25%, fracturas patológicas, colapso articular 8%, deformidad en matraz de Ehrlenmeyer 46%, hepatomegalia 79%, esplenomegalia 87%, trombopenia 56%, anemia 64%, infiltración de médula ósea 40%.

La enfermedad de Gaucher tipo 2 es la variante más grave de EG, presentando afectación del SNC, con una corta expectativa de vida a apenas 2 años (4).

La enfermedad de Gaucher tipo 3, es la variante neuropática crónica. Suele manifestarse en la infancia, presentando progresión lenta, con afectación visceral y ósea similar a la EG tipo 1 (5).

El primer compromiso del SNC puede ser detectado en una exploración oftalmológica en la que pueden presentar estrabismo, parálisis bulbar y alteraciones en los movimientos oculares.

La progresión neurológica se presenta con hipertonia grave, rigidez, opistótonos, disfagia y convulsiones.

La afectación visceral en la EG tipo 3 suele ser más grave que en la variante tipo 1. Por otro lado, los signos neurológicos sutiles pueden confundir inicialmente el diagnóstico, considerándose de tipo 1.

Existen a su vez tres subtipos de EG tipo 3, la 3a caracterizada por demencia progresiva, ataxia, y mioclonus, la tipo 3b, que tiene una amplia afectación visceral y ósea, con afectación del SNC y la tipo 3c, que es la menos frecuente, caracterizada por afectación cardiovascular, ósea, visceral y neurológica. Esta última es un fenotipo único asociado con homocigosis para la mutación D409H, que se encuentra comúnmente en la población Mediterránea (5).

DIAGNÓSTICO

El diagnóstico de la enfermedad de Gaucher se sospecha a partir de la historia clínica y las analíticas de laboratorio, confirmándose tras evidenciarse un déficit de glucocerebrosidasa y realizándose estudios de mutaciones genéticas cuando el diagnóstico es dudoso. Antiguamente, el diagnóstico se solía realizar al ver las Células de Gaucher en un aspirado de médula ósea. Las células de Gaucher son macrófagos con depósitos de Glucocerebrósidos en su interior.

Se caracterizan por tener un núcleo excéntrico, picnótico y citoplasma abundante de aspecto pálido y fibrilar.

Sin embargo, estas células a menudo eran confundidas con las denominadas "Células Pseudo-Gaucher", que poseían aspecto similar y se podían objetivar en otros trastornos, como hemoglobinopatías, infecciones por micobacterias y neoplasias.

Actualmente, el método diagnóstico idóneo de la EG es la medición de la actividad de la glucocerebrosidasa en leucocitos o fibroblastos de una biopsia cutánea.

El análisis de la mutación confirma el diagnóstico y puede pronosticar el curso natural de la enfermedad. Los pacientes con mutaciones secundarias a la sustitución N370S no presentan afectación neurológica y aquellos con homocigosis o heterocigosis para L444P o mutación D409H por lo general se asocian con afectación neurológica.

El alelo D409H también se asocia con afectación cardiovascular. Resulta rentable estudiar las mutaciones más comunes en la población determinada, como la N370S en los judíos asquenazíes. Sin embargo, si una mutación no se encuentra en un paciente con sospecha clínica y niveles bajos de glucocerebrosidasa, podría ser necesaria la secuenciación completa del gen de la glucocerebrosidasa.

Se puede realizar diagnóstico prenatal mediante el análisis de enzima de fetal en las células obtenidas de vellosidades coriónicas o amniocentesis a las 16 semanas de gestación.

Biomarcadores

La quitotriosidasa es un marcador biológico que se correlaciona con el pronóstico de la enfermedad y es útil en el seguimiento de los pacientes. No es una prueba de diagnóstico, ya que se puede elevar en otros trastornos de depósito. Puede ser normal en el 6% de la población debido a la mutación genética. Cuando la quitotriosidasa es normal o no se puede medir, otros marcadores como el CCL18 y la enzima convertidora de angiotensina (ECA) se puede utilizar ya que son marcadores de macrófagos activados y suelen elevarse en la EG. La hiperferritinemia se correlaciona con el aumento de volumen del hígado y la esplenectomía previa.

Diagnóstico diferencial

El diagnóstico diferencial de la EG debe realizarse principalmente con enfermedades asociadas con esplenomegalia y citopenias, en las que se incluirían neoplasias hematológicas, procesos infecciosos y trastornos de almacenamiento como la enfermedad de Niemann-Pick. La mayoría de estos trastornos tienen características radiográficas y analíticas que permiten distinguirlos de la EG.

La deficiencia de saposina C también llamada enfermedad de Gaucher atípica presenta manifestaciones similares a la EG tipo 3.

Consecuencias del retraso diagnóstico

Uno de los principales problemas de los pacientes con Enfermedad de Gaucher es el retraso de su diagnóstico, debido principalmente a la baja sospecha clínica.

Realizar un diagnóstico precoz de la EG significa poder valorar al paciente e iniciar tratamiento, evitando posibles complicaciones, como fracturas patológicas, retraso de crecimiento en niños, hemorragias graves, dolor óseo crónico, esplenectomía innecesaria, entre otras.

Algunos casos de pacientes con EG sugerían que habían estado sin diagnosticar durante muchos años, dando lugar a complicaciones graves que se podían prevenir con la TRE.

Un equipo del departamento de Gastroenterología Pediátrica y Hepatología de la Universidad de Yale y el departamento de Oncohematología de White Plains realizaron estudios para evaluar las consecuencias del retraso diagnóstico de la EG (6).

Se realizaron encuestas a 136 pacientes, el tiempo medio desde la primera aparición de los síntomas de la EG hasta el diagnóstico final fue de $48,7 \pm 123,6$ meses. Más de dos tercios fueron evaluados por un hematólogo-oncólogo.

Para ilustrar las consecuencias reales de retrasos diagnósticos se describieron los casos de 14 pacientes con EG que presentaban síntomas hasta 10 años antes del diagnóstico (6).

Los retrasos de diagnóstico condujeron a complicaciones que se podían prevenir con TRE (necrosis avascular, hemorragia grave, dolor óseo crónico, sepsis, fracturas patológicas y patología hepática).

Los pacientes homocigotos para la mutación N370S en esta serie tuvieron retrasos diagnósticos. Estos hallazgos sugieren que el diagnóstico precoz podría prevenir ciertas complicaciones de la EG, mejorando el pronóstico y la calidad de vida de los pacientes (6).

COMORBILIDADES ASOCIADAS A ENFERMEDAD DE GAUCHER

Neoplasias: En el Registro Internacional de EG del 2005, con un total de 2.742 pacientes se determinó que el riesgo global de neoplasias, incluyendo neoplasias hematológicas en general, no está aumentada en comparación con la tasa esperada de individuos de la misma edad y el sexo en la población de Estados Unidos, excepto para el Mieloma Múltiple, donde era se presentó un aumento de riesgo, independientemente de la TRE (RR 5,9; IC del 95% 02.09 a 10.08).

Sin embargo, en una reciente revisión de la literatura (9) que incluía 15 informes de cohorte, estudios de corte transversal y 65 series de casos, se concluyó que los pacientes con EG tienen un mayor riesgo de neoplasias en general, incluyendo Mieloma Múltiple y otras neoplasias hematológicas.

Se evidenció un mayor riesgo de carcinoma hepatocelular. Se han reportado casos de carcinoma de células renales.

Se plantea que la esplenectomía, la disregulación del sistema inmune y las alteraciones genéticas de los pacientes con EG podrían contribuir al desarrollo de neoplasias malignas.

Enfermedad de Parkinson: La mutación del gen de la glucocerebrosidasa es el Factor de riesgo más importante descubierto hasta ahora para el desarrollo de la enfermedad de Parkinson (EP). La presencia de una mutación en el gen de la glucocerebrosidasa en forma homocigota o heterocigota se asocia con un aumento de aproximadamente 20 veces en el riesgo de enfermedad de Parkinson (7). La mayoría de los estudios sugieren que el 5-10% de los pacientes con EP tienen mutaciones del gen de la glucocerebrosidasa, aunque esta cifra es mayor en la población asquenazí. La Enfermedad de Parkinson asociada a la mutación del gen de la glucocerebrosidasa es clínicamente indistinguible de la EP idiopática (8), a excepción de edad ligeramente más temprana de inicio y la mayor frecuencia de deterioro cognitivo.

TRATAMIENTO

Terapia de Reemplazo Enzimático (TRE): Sólo el tratamiento de soporte o intervención quirúrgica tipo esplenectomía o reemplazo de la articulación estaba disponible para los pacientes con enfermedad de Gaucher, hasta la década de 1990. En 1991 surgió la terapia de reemplazo enzimático (TRE) con la enzima derivada de placenta alglucerasa. Después de esto, en 1994, surgió la forma recombinante de la enzima (10).

El objetivo de la TRE es tratar los síntomas de la enfermedad, así como para prevenir complicaciones. Las manifestaciones viscerales y hematológicas de la Enfermedad de Gaucher suelen responder relativamente rápido a la TRE.

La anemia y trombocitopenia pueden mejorar luego de seis meses a un año de la dosis inicial de terapia de reemplazo enzimático. Los volúmenes de hígado y bazo generalmente disminuyen en aproximadamente un 50% dentro de los primeros dos años, pero rara vez regresan a un volumen normal, incluso con el tratamiento a largo plazo.

Aunque una cierta mejora en afectación pulmonar se ha reportado con TRE, la respuesta suele ser lenta, y a veces no se observa mejoría. La infiltración de la médula responde a TRE también, pero requiere mucho más tiempo para ser objetivada.

Las manifestaciones neurológicas de EG no responden a TRE ya que no atraviesa la barrera hematoencefálica.

Terapia de reducción de sustrato: Una alternativa a la TRE para el tratamiento de la enfermedad de Gaucher es la terapia de reducción de sustrato. Mientras TRE trabaja reemplazando la enzima deficiente, la reducción de sustrato actúa mediante la disminución de la producción de la glucosilceramida.

Puesto que la mayoría de los pacientes con enfermedad de Gaucher tipo 1 tienen alguna actividad residual de la enzima, reduciendo la cantidad de sustrato puede ser suficiente para evitar las manifestaciones del déficit de la misma (10). El primer medicamento de este tipo fue la N-butildesoxinojirimicina (Miglustat) aprobó por la FDA en 2003. Es un medicamento oral utilizado en la enfermedad de Gaucher tipo 1 en pacientes que no pueden tolerar TRE. Los estudios han mostrado una mejora de la anemia, recuento de plaquetas, el volumen de hígado y bazo solo o en combinación con TRE. Un estudio también mostró mejora de la enfermedad ósea. Sin embargo, fueron significativos efectos secundarios como diarrea, pérdida de peso y temblor, limitando su uso.

A diferencia de la TRE, los reductores de sustrato pueden cruzar la barrera hematoencefálica y han mostrado resultados prometedores en el tratamiento de manifestaciones neurológicas en combinación con TRE.

-Nueva terapia con Eliglustat: Según recientes investigaciones, el fármaco inhibidor selectivo de la Glucosilceramida sintasa conocido como Eliglustat podría ser una opción de tratamiento para los pacientes con EG tipo 1. Se han

realizado estudios, con aproximadamente 400 pacientes con enfermedad de Gaucher tipo 1 tratados en 29 países, entre ellos dos en fase 3.

En el primer ensayo en fase 3 se estudiaron pacientes sin tratamiento previo con EG tipo 1. Los que recibieron Eliglustat oral tenían una mayor reducción de la hepatomegalia, esplenomegalia, trombopenia y anemia en comparación con los que recibieron placebo (11).

Un segundo ensayo evaluó la estabilidad de la enfermedad en pacientes previamente tratados con TRE, específicamente Imiglucerasa. Eliglustat resultó no inferior a Imiglucerasa en términos de mejoría del volumen del Bazo, Hígado, los niveles de hemoglobina y recuento de plaquetas (12).

Tras dichos ensayos e investigaciones, Eliglustat fue aprobado en Europa y Estados Unidos, siendo actualmente una opción terapéutica para los pacientes con EG tipo 1.

Trasplante Alogénico de Médula Ósea: Tiene el potencial para la curación de la EG. Este fue el único tratamiento disponible antes de la introducción de TRE. Después de que se introdujo la TRE dejó de ser terapia de elección, ya que tiene una morbilidad y mortalidad significativa.

FUTURAS TERAPIAS

Terapia de chaperona farmacológica: Las chaperonas farmacológicas son compuestos que se unen a la enzima durante su síntesis, ayudándole a un correcto plegamiento y transporte. De este modo consiguen que la enzima sea activa.

Terapia Génica: La transferencia del vector retroviral del gen de la glucocerebrosidasa en células de médula ósea cultivadas de pacientes con EG resultó en la expresión de niveles fisiológicos de la enzima.

En un modelo animal, la transferencia extracorpórea de células madre logra la producción de glucocerebrosidasa humana en los macrófagos de ratón.

Aunque la terapia génica es una opción atractiva, los avances en este campo se han ralentizado debido a problemas de expresión genética, especialmente en las células madre derivadas de la médula ósea y la falta de reproducibilidad de los efectos beneficiosos en el entorno clínico.

Tabla 1. Fenotipos de la Enfermedad de Gaucher
FENOTIPOS DE LA ENFERMEDAD DE GAUCHER

	Tipo 1 no neuropático	Tipo 2 neuropático agudo	Tipo 3 neuropático crónico
Prevalencia	1/50.000 (pan-étnica) 1/500 (Judíos asquena- zi)	1/100.000 (pan-étnica)	1/100.000 (pan-étnica)
Edad de presentación	Cualquier edad	Lactancia	Infancia
Esperanza de vida	6 a >80 a	~ 2 a	2 a 60 a
Enfermedad SNC Primaria	Ninguna	Grave	moderada a grave
Visceromegalias	leve a grave	moderada a grave	leve a grave
Anormalidades Hema- tológicas	leve a grave	Grave	leve a grave
Anormalidades Esqueléticas	ninguna a grave	Ninguna	ninguna a grave

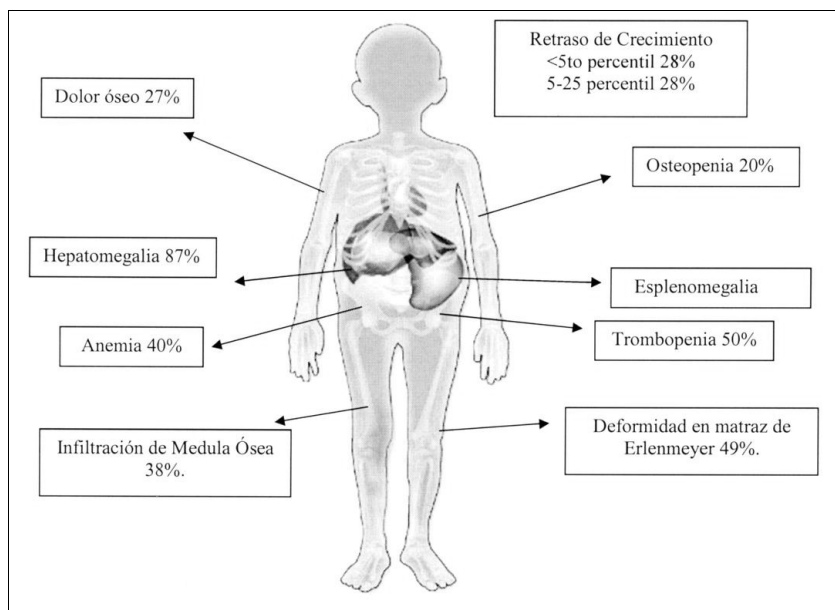


Figura 1. Manifestaciones clínicas de la EG tipo 1 en niños.

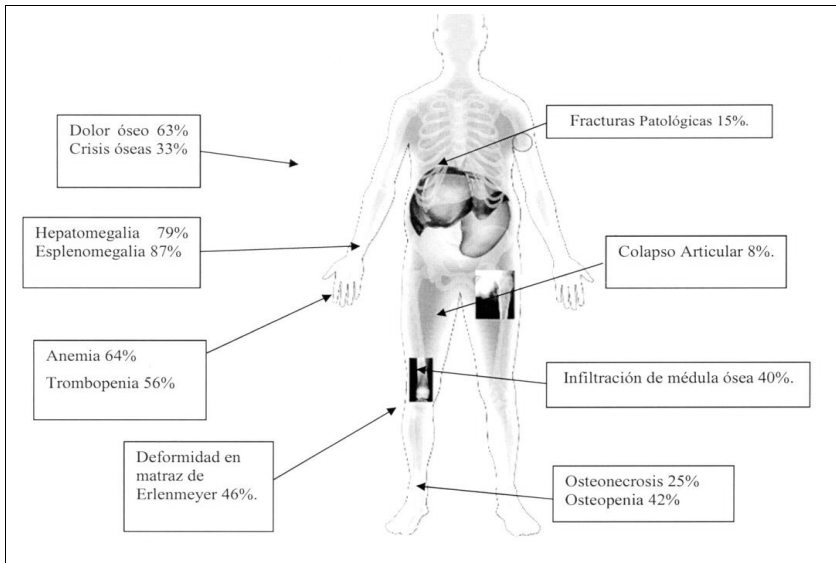


Figura 2. Manifestaciones clínicas de la EG tipo 1 en adultos.

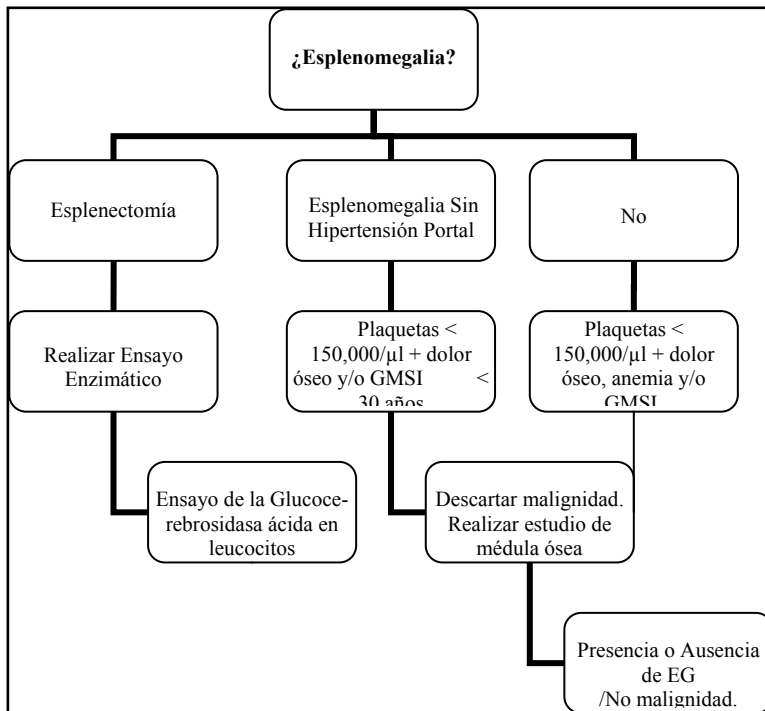


Figura 3. Algoritmo diagnóstico en pacientes con Enfermedad de Gaucher de Origen No Judío Azquenazi.

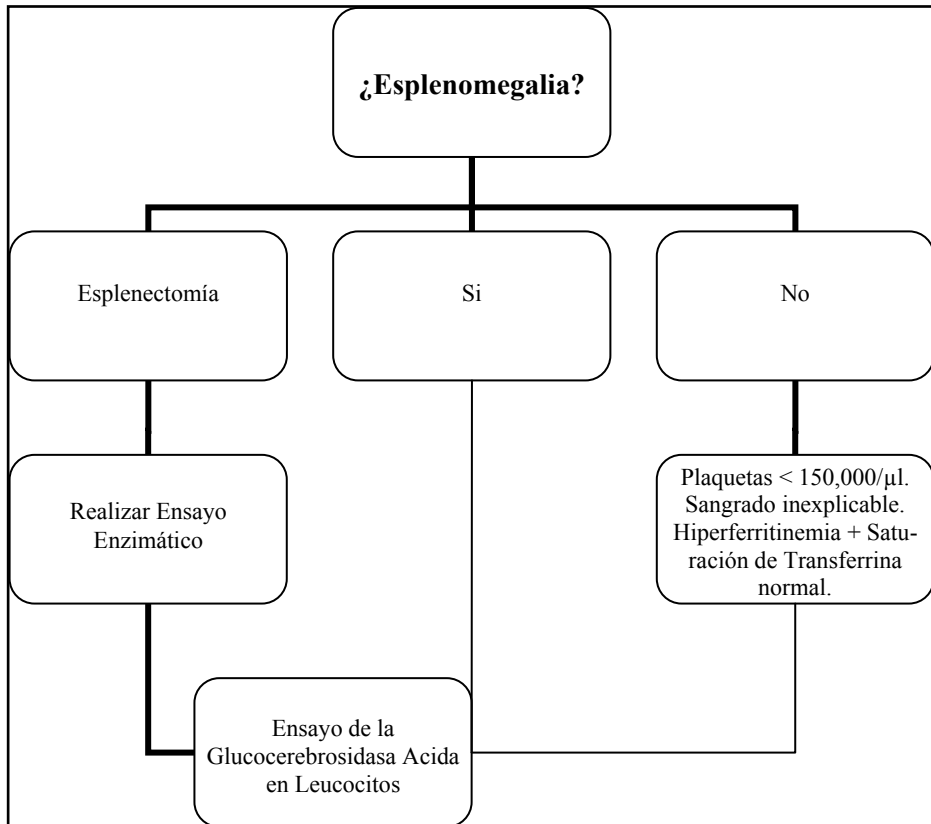


Figura 4. Algoritmo diagnóstico en pacientes con Enfermedad de Gaucher de Origen Judío Azquenazi.

Enfermedad de Gaucher tipo 1	
Diagnóstico	<ul style="list-style-type: none"> • Historia clínica y examen físico (altura, peso, el hígado, el tamaño del Bazo, el crecimiento). • La actividad de la Glucocerebrosidasa en los leucocitos (o fibroblastos). • Prueba genética (para la confirmación, el pronóstico). • Pruebas de laboratorio: recuentos sanguíneos, pruebas de función hepática, biomarcadores: quitotriosidasa. Si la quitotriosidasa no está disponible-CCL8, ferritina, TRAP, o ECA. • Ecografía / RM abdominal. • Resonancia magnética de las extremidades inferiores o columna lumbar/ otros huesos si es necesario. • Si sospecha: radiografía de tórax, ecocardiograma para valorar la hipertensión pulmonar.
Monitorización inicial	Cada 3 meses: Examen físico, medidas antropométricas en niños y analítica.Cada 6 meses: biomarcadores, ecografía, radiografía ósea, DEXA.Cada 12-18 meses: RMN si hay afectación ósea.
Monitorización a largo plazo	Cada 6 meses: Examen físico, analítica, ecografía y radiografías.Cada 12 meses: biomarcadores, DEXA.Cada 3-4 años: RMN si hay cambios óseos.

Tabla 2. Diagnóstico y Monitorización en Enfermedad de Gaucher tipo I.

Enfermedad de Gaucher con afectación SNC (tipo 2 y 3)
<p>Diagnóstico:</p> <ul style="list-style-type: none"> • Examen físico (medidas antropométricas, medidas de Hígado y Bazo). • La actividad de la glucocerebrosidasa en los leucocitos (o fibroblastos). • Prueba genética (para la confirmación y pronóstico). • Pruebas de laboratorio: Los recuentos sanguíneos, pruebas de función hepática, biomarcadores: quitotriosidasa. Si la quitotriosidasa no está disponible-CCL8, ferritina, TRAP, o ECA. • Ecografía / RM abdominal. • Resonancia magnética de las extremidades inferiores o columna lumbar/ otros huesos si es necesario. • Si sospecha: radiografía de tórax, ecocardiograma para valorar la hipertensión pulmonar.
<p>DEXA: Absorciometría de Rayos X por Energía Dual, TRAP: Fosfatasa Ácida Tartrato Resistente, ECA: enzima convertidora de angiotensina.</p>

Tabla 3. Diagnóstico y Monitorización en Enfermedad de Gaucher tipo 2 y 3.

BIBLIOGRAFÍA

1. Nagral A. Gaucher Disease. *J Clin Exp Hepatol*. 2014; 4(1):37-50.
2. Jeong SY, Park SJ, Kim HJ. Clinical and genetic characteristics of Korean patients with Gaucher disease. *Blood Cells Mol Dis*. 2011; 46:11–14.
3. Simpson WL, Hermann G, Balwani M. Imaging of Gaucher Disease, *World J Radiol*. 2014; 6(9):657-68.
4. Mignot C, Doummar D, Maire I, et al. Type 2 Gaucher disease: 15 new cases and review of the literature. *Brain Dev*. 2006; 28:39–48.
5. Gregory A, Grabowski, Ari Zimran and Hiroyuki Ida, Gaucher disease types 1 and 3: Phenotypic characterization of large populations from the ICGG Gaucher Registry, *Am J. Hematol*. 2015, 90, Issue Supplement S1, S12–S18.
6. Pramod K. Mistry, Sara Sadan, Ruhua Yang, John Yee and Mei Yang, Consequences of diagnostic delays in type 1 Gaucher disease. *American Journal of Hematology* 2007; 82 (8):697–701.
7. Sidransky E. Gaucher disease and Parkinsonism. *Mol Genet Metab*. 2005; 84: 302-304.
8. Schapira AH. Glucocerebrosidase and Parkinson disease: Recent advances. *Mol Cell Neurosci*. 2015; 66: 37-42.
9. Arends M, van Dussen L, Biegstraaten M, Hollak CE. Malignancies and monoclonal gammopathy in Gaucher disease; a systematic review of literature. *Br J Haematol*. 2013; 161:832–842.
10. Elad Shemesh, Laura Deroma, Bruno Bembi, Patrick Deegan, Carla Hollak, Neal J Weinreb, Timothy M Cox, Enzyme replacement and substrate reduction therapy for Gaucher disease. *Cochrane Database Syst. Rev* 2015, 27:3.
11. Lukina E. Et al, Eliglustat, an investigational oral therapy for Gaucher disease type 1: Phase 2 trial results after 4 years of treatment, *Blood Cells Mol Dis*. 2014; 53(4):274-6.
12. Cox TM et al, Eliglustat compared with imiglucerase in patients with Gaucher's disease type 1 stabilised on enzyme replacement therapy: a phase 3, randomised, open-label, non-inferiority trial, *The Lancet*, 2015, 385 (9985): 2355–2362.