

# OCLUSIONES VASCULARES RETINIANAS



---

**Universidad de Valladolid**

---

**Grado en óptica y optometría**

**MEMORIA TRABAJO FIN DE GRADO**

Presentado por: Laura Isorna Gutiérrez

Tutelado por: Rosa M<sup>a</sup> Coco Martín

Tipo de TFG: Revisión

En Valladolid a, (fecha)

## ÍNDICE

LISTA DE ACRÓNIMOS.....	3
1. INTRODUCCIÓN/PREÁMBULO.....	4
2. OBJETIVOS.....	5
3. METODOLOGÍA.....	5
3.1. ESTRATEGIA DE BÚSQUEDA	
3.2. SELECCIÓN DE ESTUDIOS	
4.RESULTADOS.....	5
4.1. DEFINICIÓN DE OCLUSIÓN VASCULAR.....	5
4.2.TIPOS: OCLUSIONESARTERIALES/VENOSAS.....	6
4.3. EPIDEMIOLOGÍA.....	6
4.4. ETIOLOGÍA.....	7
4.4.1. FACTORES DE RIESGO.....	7
4.5. FISIOPATOLOGÍA.....	11
4.6. CLÍNICA.....	11
4.7. DIAGNÓSTICO.....	13
4.7.1. SÍNTOMAS DE SOSPECHA.....	13
4.7.2. SIGNOS.....	13
4.8. PREVENCIÓN.....	17
4.9. TRATAMIENTO.....	18
5. CONCLUSIONES.....	22
6. BIBLIOGRAFÍA.....	23

## **LISTA DE ACRÓNIMOS**

ACG: arteritis de células gigantes

ACR: arteria central de la retina

AS: aspirina

APLA: síndrome de anticuerpos antifosfolípidos

AOS: apnea obstructiva del sueño

AGF: angiografía fluoresceínica

DPAR: defecto pupilar aferente relativo

EPR: epitelio pigmentario de la retina

ECA: ensayo controlado aleatorio

EM: edema macular

FR: fotorreceptores

FDA: administración de alimentos y medicamentos de los Estados Unidos

GNV: glaucoma neovascular

GC-IPL: capa plexiforme interna de las células ganglionares

HBPM: heparina de bajo peso molecular

HTA: hipertensión arterial

HC: hemograma completo

LES: lupus eritematoso sistémico

MP: microperimetría

OVCHR: oclusión venosa hemirretiniana

OVCR: oclusión venosa central de la retina

OVR: oclusión venosa de la retina

ORVR: oclusión de una rama venosa de la retina

OAO: oclusión de la arteria oftálmica

OACR: oclusión de la arteria central de la retina

ORAR: oclusión de una rama de la arteria retiniana

OCT: tomografía de coherencia óptica

PIO: presión intraocular

RNFL: capa de fibras nerviosas de la retina

SD-OCT: tomografía de coherencia óptica de dominio espectral.

tHcy: homocisteína total plasmática

VCR: vena central de la retina

## 1.INTRODUCCIÓN-PREÁMBULO

Para introducir el tema conviene realizar un análisis de la estructura de la retina. Se trata de una capa de tejido neurosensorial que recubre el interior del globo ocular y está formada a su vez por diez capas, desde la más interna a la más externa son; la membrana limitante interna, capa de fibras nerviosas de la retina (axones y núcleos de las células ganglionares), plexiforme interna (sinapsis entre células bipolares, amacrinas y ganglionares), granulosa interna (núcleos de las células bipolares, amacrinas y horizontales), plexiforme externa (sinapsis entre los fotorreceptores-FR y las células bipolares), granulosa externa (uniones intercelulares entre los FR y las células de Müller), membrana limitante externa (conos y bastones), el epitelio pigmentario de la retina (EPR) y la membrana de Bruch. A continuación se encuentra la coroides que es la capa encargada de nutrir al EPR y los fotorreceptores. Las capas más internas de la retina se abastecen de oxígeno y nutrientes gracias a las ramificaciones de la arteria central de la retina (ACR) después de su entrada por la papila. La vena central de la retina (VCR) es la encargada del retorno de la sangre en la papila óptica.

Otro punto importante consiste en señalar las diferencias entre arterias y venas. Las **arterias** tienen paredes más gruesas que las venas y de mayor rigidez, y llevan la sangre oxigenada desde el corazón a los tejidos. Tanto las arterias como las venas están compuestas por tres capas, la túnica íntima (endotelio), media y adventicia.

En la túnica íntima se encuentra el endotelio, una fina capa de células en contacto con la sangre con funciones secretoras y reguladoras, involucrado en la adhesión celular y la coagulación. Separando la túnica íntima de la media se encuentra la membrana elástica interna, y separando la túnica media de la adventicia se ubica la membrana elástica externa.

Las **venas**, por su parte, suelen ser de mayor tamaño que las arterias y debido a que su pared es más fina son más fáciles de comprimir. Retornan el flujo sanguíneo desde los tejidos hacia el corazón

Los trastornos oclusivos vasculares retinianos constituyen colectivamente la causa más común de discapacidad visual en la población de mediana edad y ancianos, aunque ninguna edad es inmune. Por ello es imprescindible conocer la historia natural de la enfermedad, que se trata en este trabajo, porque es la información más importante requerida tanto desde el punto de vista del paciente, como del óptico optometrista; profesional sanitario de atención primaria, y de oftalmólogos y demás profesionales sanitarios implicados en su manejo. La información sobre la historia natural de una enfermedad es vital para determinar que modalidad de tratamiento es realmente beneficiosa. El "Gold estándar" es comparar el resultado visual tras el tratamiento, con la historia natural de la enfermedad sin el mismo, para ver si hay un mejor pronóstico.

Las deficiencias visuales que pueden causar las oclusiones vasculares retinianas pueden afectar a la calidad de vida de las personas, en actividades de la vida diaria como la lectura y escritura. Por ello es importante detectarlas precozmente y si no es posible instaurar un proceso de rehabilitación visual

llevado a cabo por el óptico optometrista para aprovechar al máximo la visión residual.

## **2.OBJETIVOS**

El objetivo de este trabajo es realizar una revisión bibliográfica sobre las oclusiones vasculares con el fin de crear una mayor conciencia de la importancia de las revisiones periódicas en la óptica y dar una visión general que permita entender esta patología. Todo ello surge de la relación existente entre las enfermedades sistémicas (especialmente la hipertensión y diabetes mellitus) y esta patología, que hace que sea imprescindible la necesidad de un examen ocular en etapas tempranas de la hipertensión y diabetes mellitus, y periódicamente, para controlar la salud ocular de estos sujetos. El examen del fondo de ojo lo puede realizar el optometrista mediante oftalmoscopia o retinografía, y si no fuera concluyente habría que derivar al oftalmólogo para que valore la realización de pruebas como una angiografía fluoresceínica.

## **3.METODOLOGÍA**

El diseño del trabajo consiste en una búsqueda bibliográfica

### **3.1. ESTRATEGIA DE BÚSQUEDA**

Se realizó una búsqueda sistemática en la literatura científica para localizar los artículos relacionados con la epidemiología, etiología, fisiopatología, clínica, diagnóstico y tratamiento de las oclusiones vasculares. Para ello se utilizaron fuentes de búsqueda como biblioteca de la Uva, Google Scholar, Scielo, PubMed, WOS y Medline.

Las estrategias de búsquedas incluyeron términos como: retinal vein occlusion, retinal arterial occlusion, prevalence of retinal vascular occlusions, incidence of retinal vascular occlusions, risk factors and treatments.

### **3.2. SELECCIÓN DE ESTUDIOS**

El tipo de estudio se limitó a artículos publicados en inglés y en español, desde el año 2000 hasta 2016, procurando conseguir la mayor parte de información de los artículos más recientes para no cometer errores.

En un análisis inicial, se seleccionaron revisiones bibliográficas adecuadas a la búsqueda, para obtener las informaciones más generales de la patología, que serán la base sobre la cual se asentará el resto de la información más específica y las conclusiones sacadas de los diferentes artículos científicos. Tras la lectura minuciosa y comparativa de cada uno de ellos con el fin de obtener los datos más válidos y verificables. Como último paso se realizó una búsqueda más completa de cada uno de los apartados para perfeccionarlos.

## **4.RESULTADOS**

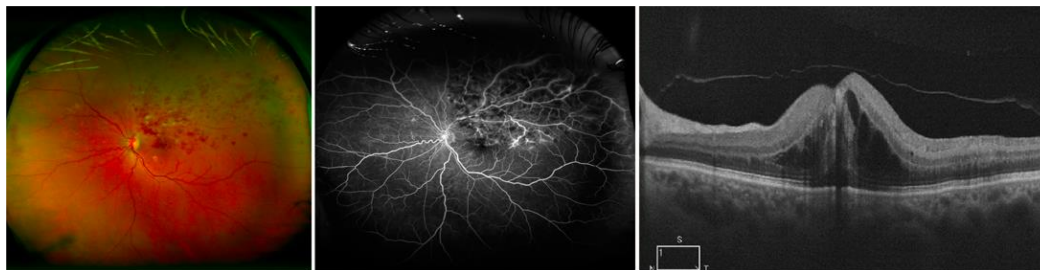### **4.1. DEFINICIÓN DE OCLUSIÓN VASCULAR**

Los procesos obstructivos vasculares pueden ser arteriales o venosos. Son una situación grave que exige remitir al paciente con urgencia al oftalmólogo y su sintomatología vendrá dada en gran medida por la zona afectada. Se diferencian al menos tres situaciones principales: disminución

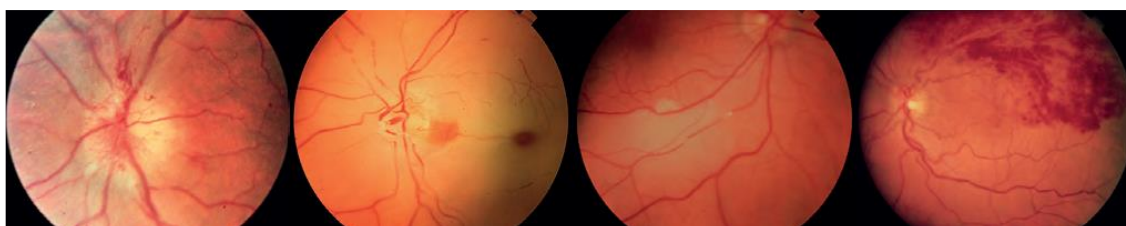
momentánea de la perfusión arterial que se denomina amaurosis fúgax, oclusión arterial retiniana (OAR) y oclusión venosa retiniana (OVR).

#### **4.2. OCLUSIONES VASCULARES, ARTERIALES O VENOSAS**

Oclusión de las venas retinianas: es un bloqueo de las venas que llevan sangre fuera de la retina. La retina es la capa del interior del ojo que convierte las imágenes en señales nerviosas y las envía al cerebro. Cerca del 1% de la población padece una oclusión venosa de la retina y hay controversia respecto a la predilección según el género. Mientras en algunos estudios no hay constancia de predilección por sexo, otros defienden la menor frecuencia en mujeres.



**ILUSTRACIÓN 1: OVR SUPERIOR ASOCIADA A EDEMA MACULAR E ISQUEMIA PERIFÉRICA.** Ar. OleñikMommel, G. Arcos Algaba, J. García-Arumí. "Angiografía de campo amplio en el diagnóstico, el tratamiento y el seguimiento de las oclusiones venosas retinianas". *Annalsd' oftalmología*. 2014. 22(5): 109-115



**ILUSTRACIÓN 2: I. NEUROPATÍA ISQUÉMICA ANTERIOR II. OACR III. EMBOLIA EN UNA ARTERIA RETINIANA IV. ORVR.** Josef Flammer, KatarzynaKonieczka, Rosa M. Bruno et al. "Theeye and theheart". *EuropeanHeartJournal*. 2013.34:1270-1278

Oclusión de las arterias retinianas: es un bloqueo del suministro de sangre en una de las arterias que lleva sangre a la retina, este déficit de sangre se expresa como una caída brusca de la AV que puede ser transitorio, amaurosis fúgax, o persistente. Puede afectar a la arteria central de la retina o a una de sus ramas. En más del 90% de los casos la oclusión se produce en una rama temporal. No existe predilección por ojo ni por género.

La amaurosis fúgax se caracteriza por una pérdida transitoria de la visión monocular, descrita a menudo como un telón que desciende delante del ojo; debe cursar con ausencia de dolor. El *Amaurosis Fúgax Study Group* dividió sus causas en cinco categorías: embólica, hemodinámica, ocular, neurológica e idiopática. Pero en la práctica clínica es habitual usar el término para referirse a la pérdida visual pasajera de origen embólico. Los pacientes a menudo no saben si el episodio de pérdida visual afectó a un ojo o al hemicampo ipsilateral de ambos ojos. La pérdida visual por embolia que puede ser completa suele durar unos minutos y normalmente se recupera siguiendo el mismo patrón con el que se instauró.

#### **4.3. EPIDEMIOLOGÍA**

La oclusión de la rama venosa retiniana (ORVR) es la segunda vasculopatía retiniana en frecuencia tras la retinopatía diabética. Entre los pacientes que desarrollan ORVR y que presentan una edad superior a los 50 años, del 50% al 70% tiene asociada hipertensión, enfermedades cardiovasculares, Diabetes Mellitus, aumento del índice de masa corporal y glaucoma de ángulo abierto. También hay un ligero predominio en varones e hipermetropes. Aproximadamente en el 10% de casos existe una oclusión semejante en el ojo contralateral. Distintos estudios demuestran que la ORVR, Es mayor cuando en los cruces arteriovenosos la arteria pasa por encima de la vena. La oclusión de la vena central de la retina (OVCR) también suele ocurrir en pacientes mayores de 50 años (90% de los casos) con un leve predominio en varones. La forma isquémica es más común en pacientes ancianos y en aquellos con enfermedad cardiovascular.

El *International Eye Disease Consortium* publicó un documento en 2010 que informó de la prevalencia de la OVR en los EE.UU, Europa, Asia y Australia. La prevalencia de OVR fue de 5,20 por 1000 para cualquier OVR, de 4,42 por 1000 para ORVR y de 0,80 por 1000 para la OVCR. Es decir, la prevalencia de la OVR oscila entre el 0.4% y el 4.6%. Esto demuestra que la ORVR es cuatro veces más común que la OVCR. En este estudio se encontró que la prevalencia variaba según la raza, la prevalencia de la OVR es mayor en Asia en comparación con la población europea, y aumentaba con la edad, probablemente debido a un aumento de la aterosclerosis con el tiempo, a diferencia de otros estudios no difería según el género. Aproximadamente 16 millones de personas pueden tener esta condición.

En la retina la oclusión arterial es significativamente más rara que la oclusión venosa, la epidemiología es la misma en la oclusión de la rama arterial de la retina (ORAR) que en la oclusión de la arteria central de la retina (OACR), suele ocurrir en pacientes ancianos y estar asociada a hipertensión arterial(67%), oclusión carotídea (25%), diabetes mellitus (33%) y valvulopatía cardíaca (25%). La OACR es más frecuente (57%) que la ORAR (38%) o la oclusión de la arteria ciliarretiniana (5%).

#### **4.4. ETIOLOGÍA: FACTORES DE RIESGO**

**La etiología principal o primaria** de las ORVR incluye la formación de trombos en los cruces arteriovenosos, por la compresión externa sobre la vena por la arteria. Tanto la **ORVR** como la **OVCR** se asocian a hipertensión, lesiones coronarias, diabetes, y vasculopatía periférica. Rara vez se asocia a estados de hipercoagulabilidad e hiperviscosidad, LES, sífilis, sarcoidosis, homocistinuria, neoplasias y compresión externa. En pacientes jóvenes se asocia a la toma de anticonceptivos, colagenopatías, síndrome de inmunodeficiencia adquirida (SIDA), deficiencia de proteína S/C, antitrombina III, deficiencia del factor XII, síndrome de anticuerpos antifosfolípidos o resistencia a la proteína C activada. La OVCR se produce por un trombo en zonas anatómicas en donde pueden aparecer turbulencias y enlentecimiento circulatorio, como son la vecindad de la lámina cribosa en la papila óptica y los cruces arteriovenosos ya mencionados. Se asocian con mayor riesgo de muerte por causa cardíaca, vascular o cerebral.

### **Entre los factores de riesgo de OVR:**

- Hipertensión arterial (HTA): estos pacientes presentan más ORVR que los diabéticos. Está presente en dos tercios o más de los pacientes con OVR de más de 50 años y el 25% de los pacientes más jóvenes. Es más prevalente en los pacientes con ORVR.

- Edad: es el factor más importante, más del 50% de los casos ocurren en pacientes mayores de 65 años.

- Diabétes Mellitus: se encuentra hasta en el 15% de los pacientes con más de 50 años y rara vez en pacientes más jóvenes. Es más prevalente en asiáticos y negros.

- Consumo de alcohol y tabaco.

- Importante asociación con glaucoma de ángulo abierto: la PIO elevada compromete el flujo sanguíneo de la vena retiniana a nivel de la lámina cribosa produciendo estancamiento del flujo de sangre y daño al endotelio de la vena y por lo tanto predisponiéndolo a la trombosis.

- Una velocidad de sedimentación eritrocitaria elevada.

- Ateroesclerosis.

- Hiperlipidemia: se detecta en un tercio o más de los pacientes, con independencia de su edad.

- Enfermedades trombofílicas: como la mutación del factor V Leiden, la hiperhomocisteinemia o los anticuerpos anticardiolipina.

- Enfermedades inflamatorias: vasculitis como la que tiene lugar en la enfermedad de Behcet.

- Otros factores son la disminución de la presión de la perfusión ocular o la compresión retrobulbar por neoplasias.

- Enfermedades sistémicas que producen hiperviscosidad sanguínea: policitemia y la macroglobulinemia de Waldenström.

-Compresión: Se cree que las arterias ateroscleróticas retinianas comprimen la vena retiniana en el sitio de los cruces arteriovenosos, lo que conduce a la turbulencia de flujo de sangre y a su detención. La hipertensión y la hiperglucemia causan agregación de los eritrocitos, lo que resulta en un mayor estrés oxidativo que conduce a un estado protrombótico.

- Las vitaminas implicadas en el metabolismo de la metionina, tales como la vitamina B6 y folato (ácido fólico) también parecen desempeñar un papel significativo en la patogénesis de esta enfermedad, ya que algunos estudios han demostrado que son factores de riesgo independientes para los eventos trombóticos venosos y arteriales, cuando sus niveles son bajos.

- También la hiperhomocisteína se ha asociado con OVR. Está asociada con un mayor riesgo de trombosis venosa y arterial, lo que respalda que la asociación principal de OVR con factores de riesgo de aterosclerosis y la enfermedad arterial.

- Las enfermedades autoinmunes como el síndrome de anticuerpos antifosfolípidos (APLA) y el lupus eritematoso sistémico (LES) se asocian también con OVR.

- La OVR es rara en pacientes menores de 40 años y en jóvenes, por lo que en las mujeres de este grupo de edad, se ha sugerido un vínculo con los anticonceptivos orales. Dos grandes estudios de cohorte británicos que son el



Estudio de "Anticoncepción Oral del Royal College of General Practitioners (RCGP)" y el estudio de anticonceptivos "Oxford-Family Planning Association (Oxford-FPA)" demostraron que estaba multiplicado por dos el riesgo de lesiones vasculares retinianas en los pacientes que tomaban píldoras anticonceptivas.

-Por su parte la apnea obstructiva del sueño (AOS) fue relacionada con la OVR por primera vez por Leroux et al. En una pequeña serie de casos y posteriormente por Glacet-Bernard et al. Informó una mayor incidencia de AOS en los pacientes con OVR, del 77% en comparación con aquellos sin OVR (37%). El estudio retrospectivo más amplio realizado en la población de Taiwan demostró un aumento de 1,94 veces la incidencia de OVR en pacientes con AOS. La AOS puede conducir a OVR promoviendo enfermedades cardiovasculares o por los efectos sistémicos que produce como la hipoxia que conduce a un deterioro de las células endoteliales junto con la elevación anormal de la concentración de CO<sub>2</sub> que conduce a la dilatación de la arteria central de la retina y posteriormente comprime la vena central de la retina, lo que disminuye el flujo sanguíneo.

De entre todos esos estudios publicados se observan algunos factores de riesgo más importantes, ya que el 48% de las OVR está asociado a hipertensión, el 20% a elevados niveles de colesterol, y el 5% a diabetes Mellitus. De la misma forma el "Diabetes Control and Complications Study" (DCCT) y el "Blue Mountains Study" informaron que la hipertensión, altos niveles de colesterol, arterioesclerosis y diabetes Mellitus son los principales factores de riesgo para la OVR.

A su vez la OVR es un predictor de riesgo para la mortalidad cardiovascular. Un análisis de datos agrupados de 4926 y 3654 pacientes menores de 70 años incluidos en el estudio "Beaver Dam Eye Study" y "The blue mountains Eye Study" respectivamente mostraron que OVR se asocia con un riesgo dos veces mayor de mortalidad cardiovascular en un período de 12 años. Finalmente la expectativa de vida cardiovascular en sujetos con OVR fue de 10,1% en comparación con el riesgo promedio del 6% calculado en la población general.

Por último hay factores de riesgo socioeconómicos, como puede ser la raza, pues se ha visto que los negros americanos tienen un riesgo un 58% mayor en comparación con los blancos no hispanos. Sin embargo, no se ha visto un incremento significativo en el riesgo de OVCR entre latinos y asiáticos comparados con los blancos no hispanos. Respecto al sexo, las mujeres eran unos 25% menos propensas que los hombres a tener OVCR.

**La etiología principal de las OAR** es la denominada triada de Virchow que consiste en; cambios hemodinámicos (estasis venosa/ circulación lenta de la sangre en las venas y turbulencia), cambios de la pared vascular degenerativos o por compresión (lesión endotelial) e hipercoagulabilidad sanguínea. En el caso de la **ORAR** suele producirse más por una embolización de colesterol, calcificaciones o tapones fibrinoplaquetarios, que por una trombosis local de vasos. Y el sitio de la obstrucción suele encontrarse en las bifurcaciones de las arterias retinianas. Puede ser consecuencia de vasoespasmo, compresión o coagulopatías. En la OACR también es debida a émbolos o trombos a nivel de la lámina cribosa; otras causas serían arteritis

temporal, embolia grasa, traumatismos, estados de hipercoagulabilidad, sífilis, anemia falciforme, y lesiones compresivas entre otras.

**Entre los factores de riesgo de OAR:**

- Arteriopatía de la carótida: enfermedad en la que los vasos sanguíneos del cuello son estrechos.
- Tabaquismo: se interrogará sobre este hábito.
- Diabetes Mellitus.
- Problemas de ritmo cardíaco como la fibrilación auricular, se tomara el pulso para detectarlo.
- Valvulopatías.
- Hiperlipidemia.
- Hipertensión arterial.
- Abuso de drogas intravenosas.
- Arteritis temporal o daño en las arterias debido a una respuesta inmunitaria.
- Émbolos: Cuando los coágulos de sangre (trombos) se desprenden y se desplazan a través del torrente sanguíneo pasan a llamarse émbolos. Pueden ser secundarios a placas ateromatosas o tener origen cardíaco por arritmias, valvulopatías, infecciosos etc. Hay varios tipos de émbolos; los hay de calcio que son de color blanco, y son placas ateromatosas provenientes de la arteria carótida o de válvulas cardíacas. Los émbolos de colesterol son amarillos y son placas de ateroma provenientes de la arteria carótida. Los émbolos fibrinoplaquetarios son grises y se dan en la fibrilación auricular, el infarto de miocardio o tras una operación cardíaca. Los émbolos mixomatosos son por un mixoma auricular y los émbolos de bacterias u hongos se dan en la endocarditis y en la septicemia. Después, los tejidos se quedan sin aporte de sangre y oxígeno y mueren.
- Angiospasmos: debido a migraña retiniana, especialmente en jóvenes. Causa amaurosis fúgax pero es poco probable que sea causa de un cuadro verdadero OAR.
- Enderteritis: asociada a lupus, granulomatosis de Wegener, arteritis de células gigantes etc. La arteritis de células gigantes (ACG) constituye el 1-2 % de los casos de OACR. Sus síntomas son cefalea, claudicación mandibular, dolor a la palpación del cuero cabelludo, dolor en la parte proximal de las extremidades, pérdida de peso y polimialgia reumática. La ACG es extremadamente rara por debajo de los 55-60 años y representa una urgencia oftalmológica.

Las causas más comunes varían en función de la edad:

- Jóvenes: hipercoagulabilidad o vasculitis
- >50 años: arterioesclerosis, hipertensión arterial, diabetes o hiperlipemia
- >65 años: ACG también llamada enfermedad de Horton.

Además, también hay relación entre la enfermedad oclusiva vascular retiniana y niveles elevados de homocisteína total plásmática (tHcy), que se comporta como un factor de riesgo independiente. Se consideran elevados los niveles de tHcy cuando es igual o mayor a 12  $\mu\text{mol/l}$ . se sabe que estos niveles son más altos en pacientes con OAR y OVR, estos niveles elevados se pueden deber a una disfunción hereditaria de la enzima cistationina B-sintasa (CBS) o

a ciertas deficiencias nutricionales. La ingesta de folato, vitamina B6 y B12 disminuyen los niveles de tHcy y por tanto el riesgo de oclusiones vasculares. Ya se había relacionado el tHcy con la formación de trombos y ahora se puede decir que es causa de la OAR.

Otro factor de riesgo raro pero devastador es la oclusión de la arteria oftálmica y sus ramas como complicación de las inyecciones cosméticas faciales. Las características clínicas son diversas y varían según la localización y extensión de la obstrucción, y el material de relleno inyectado. Las inyecciones de grasa autóloga se asociaron con un peor pronóstico visual en comparación con las inyecciones de ácido hialurónico. Aunque es rara esta complicación hay que tener en cuenta el gran número de inyecciones cosméticas faciales de relleno realizadas cada año, y los médicos, y sobre todo los pacientes, deben ser conscientes de una posible complicación oftálmica.

FACTORES DE RIESGO DE OVR		FACTORES DE RIESGO DE OAR	
Hipertensión	↓de la perfusión	Arteriopatía de la carótida	Edad
Edad	compresión	Tabaquismo y drogas	tHcy↑
Diabetes mellitus	Enf. sistémicas	Diabetes Mellitus	inyecciones cosméticas
Alcohol y tabaco	Ácido fólico y vitamina B6↓	Fibrilación auricular	
Glaucoma	Hiperhomocisteína	Valvulopatías	
Aterosclerosis	Enf. Autoimunes	Hiperlipidemia	
Hiperlipidemia	Anticonceptivos orales	Hipertensión arterial	
Enf. Trombofílicas	AOS	Arteritis	
Enf. Inflamatorias	Factores socioeconómicos	Émbolos	
Vel. De sedimentación		angiospasmos	

#### **4.5. FISIOPATOLOGÍA**

La fisiopatología de la OVCR no se conoce del todo, Green y cols. estudiaron 29 ojos enucleados y encontraron que el probable mecanismo fisiopatológico de la OVCR pudiera ser la compresión de la vena por la arteria a nivel de la lámina cribosa que produce turbulencia, agregación plaquetaria, y por lo mismo formación de trombos.

Cuando esto ocurre las plaquetas y el endotelio vascular generan derivados de las prostaglandinas que presentan efectos fisiopatológicos opuestos. Las plaquetas en el sitio afectado liberan tromboxano A2, que actúa como agregante plaquetario y vasoconstrictor. Por el contrario, el endotelio afectado genera prostaciclina que tiene el efecto opuesto. Ambas sustancias provienen de la misma vía metabólica, siendo la sustancia común el ácido araquidónico y la interacción de ambos mecanismos en los cuadros oclusivos viene a nulificar el potencial beneficio de la prostaciclina.

Otra teoría es el aumento en la agregabilidad de los eritrocitos e incremento del hematocrito, donde en un estudio el 50% de los pacientes tenían alterado estos exámenes. Se concluye que estos al alterarse pueden predecir el agravamiento de esta patología

#### **4.6. CLÍNICA**

Las oclusiones venosas fueron descritas por primera vez como entidad clínica por Leber, en 1877. Desde entonces no ha habido desacuerdo en los pacientes con este trastorno. La mayor preponderancia de oclusiones

superotemporal ya había sido relacionada por Jensen(1936) en comparación con el cuadrante inferotemporal.

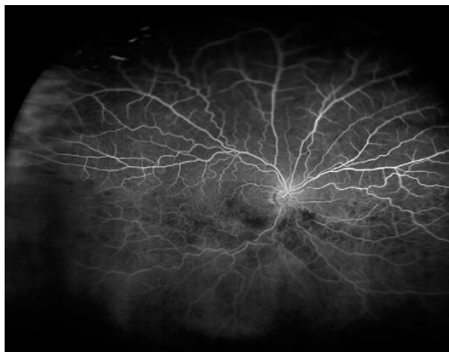
En general los pacientes se quejan de visión borrosa y defectos del campo visual, en la OVCR los pacientes se quejan de una disminución de la AV y tiene peores resultados en comparación con la ORVR. La AV mejora en aproximadamente un tercio de los pacientes, permanece igual en otro tercio, y empeora en el resto a pesar del tratamiento. La presentación clínica más común es la pérdida de visión repentina, unilateral e indolora que generalmente se atribuye al edema macular. Ya hemos dividido la clasificación por lo tanto en ORVR y OVCR. Dentro de OVCR una presentación isquémica por lo general tiene una AV más pobre que un evento no isquémico. Las principales complicaciones que pueden ocurrir son edema macular, neovascularización, glaucoma neovascular y hemorragia vítrea. La recurrencia puede ocurrir en el mismo ojo o en el contralateral. La recidiva se observa entre el 1,4 y el 5% tanto para la OVCR como para la oclusión venosa de rama retiniana (ORVR) hasta tres años después del diagnóstico inicial.

Se han descrito dos tipos diferentes de OVCR de acuerdo a las características clínicas; "edematosa" o perfundida, e "isquémica" o no perfundida. En estos grupos es importante realizar angiofluoresceingrafía para determinar la presencia o no perfusión, y poder diferenciar así entre las dos formas. Dos terceras partes de las OVCR pueden clasificarse como edematosas y una tercera parte como isquémica o no perfundida. Los casos de OVCR con gran porcentaje de no perfusión, en dos terceras partes desarrollan complicaciones de neovascularización. La neovascularización raramente se presenta en la forma edematosa. El pronóstico es mejor para la OVR no isquémica que para la OVR isquémica. Alrededor de un tercio de los ojos con OVCR inicialmente no isquémica progresa a formas isquémicas a los tres años de seguimiento.

La papiloflebitis también se considera como una variante de la OVCR que ocurre en gente más joven. Es una enfermedad poco frecuente y mal definida, que afecta típicamente a individuos de menos de 50 años que podrían tener mayor prevalencia de hipertensión arterial y diabetes. La papiloflebitis causa típicamente solo una reducción leve a moderada de visión sin defecto pupilar aferente relativo y tiene buen pronóstico. El edema de papila es el hallazgo dominante, y las hemorragias retinianas y otros signos, como manchas blancas algodinosas, son predominantemente peripapilares y no rebasan el polo posterior. Puede haber EM, y en ocasiones se ha informado de neovascularización del segmento anterior o posterior.

La oclusión de la vena retiniana hemicentral (HCRVO) fue descrita por primera vez por Hayreh como una variante clínica de la OVCR. La vena retiniana central se divide en dos troncos, superior e inferior, en la parte anterior al nervio óptico, uno de los dos troncos puede ser ocluido para producir un HCRVO. Una entidad distinta clínicamente pero desde el punto de vista de la patología que se comporta más como una OVCR y no como una ORVR. También diferenciamos HCRVO de la *oclusión hemisférica* de la vena retiniana, en esta la obstrucción se produce en un cruce arteriovenoso cerca o en el disco óptico. La *oclusión hemicentral*, menos frecuente, afecta a un tronco de una VCR bifurcada en la parte anterior de la cabeza del nervio óptico. Según Mann, durante el desarrollo de la vaina central de la retina la arteria hialoidea entra en

el tallo óptico inicialmente sin una vena acompañante, que aparece en el tercer mes de vida intrauterina como dos canales vasculares a ambos lados de la arteria. Normalmente 1 de los dos canales venosos desaparece antes del nacimiento, sin embargo si persiste puede ocurrir HCRVO como resultado de la oclusión de 1 de estos 2 canales.



**ILUSTRACIÓN 3: AGF QUE MUESTRA UNA HCRVO INFERIOR EN EL OJO IZQUIERDO.**AR. OLEÑIK MEMMEL, G. ARCOS ALGABA, J. GARCÍA-ARUMÍ. "ANGIOGRAFÍA DE CAMPO AMPLIO EN EL GIAGNÓSTICO, EL TRATAMIENTO Y EL SEGUIMIENTO DE LAS OCLUSIONES VENOSAS RETINIANAS". ANNALS D´OFTALMOLOGÍA. 2014. 22(5): 109-115.

La OAR se puede dividir en tres, ORAR, OACR y oclusión de la arteria cilioretiniana: existe una arteria cilioretiniana en el 15-50% de los ojos, que aporta a la mácula central una segunda fuente de irrigación procedente de la circulación ciliar posterior. Su importancia radica en que puede mantener la visión central tras una OACR, suponiendo que irrigue la fovea. Aislada es rara pero puede ocurrir en pacientes jóvenes con una vasculitis sistémica asociada.

#### **4.7. DIAGNÓSTICO: SÍNTOMAS DE SOSPECHA Y SIGNOS**

**1)El diagnóstico de OVR** es clínico y la evaluación debe comenzar como todas las enfermedades mediante la obtención de una historia clínica, y en este caso de un examen oftalmológico. La historia debe centrarse en la obtención de los factores de riesgo subyacentes, las causas sistémicas, el tiempo y la gravedad de la pérdida visual. El examen ocular debe incluir una evaluación detallada para descartar glaucoma.

- **Sintomatología:** Los pacientes solo notan un empeoramiento de la visión. En las OVCR tanto no isquémicas como isquémicas los síntomas son una pérdida indolora de la visión de modo repentino. Esta disminución de la visión puede ser momentánea y normalizarse después, o la disminución de la visión puede ser permanente. La disminución de la AV inicial representa un factor de riesgo para desarrollar neovascularización, pues las peores AV se dan en las isquémicas. Los pacientes con oclusión edematosa suelen tener mejor AV pero aun así la visión no será buena si hay edema macular. En los pacientes con oclusión isquémica se ha visto que presentan un rango de AV de 20/200 o peor.

En las ORVR si la mácula está afectada, habrá síntomas agudos de visión borrosa y metamorfopsia sin dolor asociado. Las oclusiones periféricas suelen ser asintomáticas. La AV es muy variable, históricamente el 50% de los ojos sin tratar retenían una AV de 6/12 o mejor a largo plazo, pero un cuarto de los pacientes quedaban con 6/60 o peor visión.

- **Signos:** Se puede hacer el diagnóstico de OVCR cuando se encuentran signos tales como; hemorragias en los cuatro cuadrantes de la retina, y venas congestionadas, dilatadas y tortuosas. En la ORVR los signos son; hemorragias, en la zona de la rama venosa afectada, focos blancos algodinosos y depósitos lipídicos. Estos serán algunos hallazgos de las pruebas sobre las que se hablará a continuación.

Después de establecer un diagnóstico clínico, la angiografía con fluoresceína (AGF) se realiza generalmente de manera no urgente para confirmar el diagnóstico y evaluar la perfusión retiniana, diferencia así entre isquémicas y edematosas.

- Isquémicas: en la ORVR > o igual a 5 áreas papilares de ausencia de perfusión capilar, y en la OVCR, 10 áreas papilares sin perfusión capilar.
- Edematosas: en la ORVR < 5 áreas papilares de ausencia de perfusión capilar, y en la OVCR, < 10 áreas papilares sin perfusión capilar.

El estudio puede revelar el retraso del llenado venoso retiniano, isquemia retiniana, la fuga vascular retiniana, o signos de edema macular. El diagnóstico de la OVCR isquémica se caracteriza por una reducción sustancial de la perfusión retiniana con cierre capilar e hipoxia retiniana, en la que la isquemia macular y el glaucoma neovascular (GNV) son las principales causas de pérdida de visión. El electrorretinograma (ERG) está deprimido en las OVCR isquémicas y el tiempo implícito está aumentado. La autofluorescencia del fondo de ojo (AFF) en la OVCR no isquémica, puede mostrar hipoautofluorescencia debido al ocultamiento de la señal de fondo por el edema de la retina interna.

El riesgo de neovascularización retiniana es más alto en las zonas sin perfusión, como consecuencia de esta puede haber un desprendimiento de retina traccional. La gonioscopia es la prueba que sirve para explorar si hay neovascularización en el ángulo.

Biomicroscopía de polo anterior: en la forma isquémica el paciente puede acudir con dolor, enrojecimiento y fotofobia debido a neovascularización del iris, estableciéndose un GNV secundario.

Evaluación de la retina y del FO: por oftalmoscopia y/o retinografías, fotografías de la retina donde encontraremos tortuosidad y dilatación venosa, las típicas hemorragias en llama, a veces exudados algodinosos y edema macular si existe compromiso del mismo y de papila. En la exploración según los hallazgos lo podemos dividir en dos fases, la fase aguda, y la fase crónica, en la que el fondo de ojo se va modificando durante mucho tiempo. Puede haber estrechamiento arterial, dilatación y tortuosidad venosa persistente, hemorragias retinianas durante muchos meses y desarrollo de neovascularización en las formas isquémicas. Pueden formarse vasos colaterales cerca de áreas con escasa perfusión capilar al cabo de varias semanas o meses, los vasos colaterales en la papila son habituales tras una OVCR y su aparición se asocia a una reducción del riesgo de neovascularización. Las manchas algodinosas son indicativas de isquemia, la presencia de 10 o más exudados algodinosos puede ser un factor de riesgo para desarrollar neovascularización del iris. Las hemorragias retinianas en llama tienden a disminuir con el tiempo hasta desaparecer.

Defecto pupilar aferente: La exploración del defecto pupilar aferente ha sido relacionada con el nivel de perfusión capilar, y es un dato fiable para deducir una mayor probabilidad de que sea una forma isquémica con riesgo de desarrollar neovascularización.

Presión intraocular: el glaucoma y la PIO elevada son factores de riesgo para la OVCR.

Campos visuales: la afectación será completa en la OVCR y de la zona afectada en las oclusiones de rama, y más graves en la forma isquémica que en la edematosa.

Tomografía de coherencia óptica (OCT): es una prueba útil para medir el tipo y el grado de edema en la mácula y controlar la respuesta al tratamiento. Las OVCR isquémicas son menos frecuentes (25% de los casos), desarrollan neovasos en más del 35% y tienen muy mala AV. Las OVCR edematosas suponen el 75% y tienen el mejor pronóstico visual, su mayor complicación es el edema crónico de mácula.

El OCT también se ha utilizado para intentar discriminar entre oclusiones venosas isquémicas y edematosas. Usando el SD-OCT, se midió el espesor de la capa macular, la capa plexiforme interna de las células ganglionares (GC-IPL) y la capa de fibras nerviosas de la retina (RNFL). Los ojos se subdividieron en áreas no afectadas y afectadas por la ORVR. La mácula, la GC-IPL y la RNFL en el área afectada por la ORVR fue significativamente más delgada. Y a su vez en el grupo isquémico de ORVR fue menor que en el grupo no isquémico de ORVR. Dado que el grosor de la mácula, GC-IPL, y RNFL en el grupo de ORVR isquémico se redujo significativamente en comparación con el grupo no isquémico de ORVR, especialmente en el RNFL, estos valores pueden utilizarse como indicadores para la discriminación entre ORVR isquémica y no isquémica.

Otra prueba importante en la exploración de estos pacientes es la microperimetría (MP): prueba de rutina en el seguimiento de pacientes con OVR durante el tratamiento en comparación con la AV, capacidad de lectura y OCT. La MP detecta cambios funcionales durante el curso de la enfermedad por lo tanto es una herramienta valiosa durante el seguimiento. La evaluación del grosor central de la retina por los OCT da sobre todo información anatómica más que funcional. La MP no solo analiza la función de unos pocos grados centrales, sino que crea un mapa funcional de toda la mácula y cumple con el hecho de que la función macular no está completamente caracterizada por la AV sino también por el campo visual. La sensibilidad a la luz también puede ser seguida y cuantificarse con la MP, el daño resultante del FR a través del edema macular reduce la sensibilidad a la luz de la MP, que se correlaciona con la AV y la estabilidad de fijación. También aumento con la MP cuando disminuyó el edema macular.

A nivel sistémico es importante realizar exámenes de sangre para detectar diabetes, hipercolesterolemia e hipertrigliceridemia, o problemas de coagulación.

Otras pruebas que pueden valorarse en pacientes menores de 50 años, con OVR, trombosis previas o antecedentes familiares de trombosis, o si el estudio de los factores de riesgo habituales resulta negativo son: la radiografía

de tórax (sarcoidosis, tuberculosis, hipertrofia ventricular izquierda), proteína C reactiva (CRP), que es un indicador de la inflamación, nivel de homocisteína en plasma (para descartar hiperhomocisteinemia en la que hay indicios de mayor riesgo de OVR), estudio de trombofilia (trombofilias hereditarias, análisis funcional de la antitrombina, proteína C, proteína S, resistencia a la proteína C activada, mutación del factor V Leiden y anticuerpos anticardiolipina), autoanticuerpos, enzima convertidora de la angiotensina (ECA) en plasma (sarcoidosis), serología sifilítica y ecografía dopplercarotídeo.

**2) En el diagnóstico y evaluación de una OAR** el riesgo de ictus o de accidente isquémico transitorio es relativamente alto en los primeros días o meses.

- **Sintomatología:** En la OACR el paciente se queja de pérdida repentina e indolora de la visión en un ojo, solo percepción luminosa. En la ORAR los pacientes refieren reducción de la AV central o pérdida de una parte del campo visual. Esta pérdida de visión puede ser temporal o permanente. La agudeza visual (AV) en la ORAR es variable, en los pacientes con afectación grave de la visión central, el pronóstico suele ser malo. En la OACR la AV está muy reducida excepto que una arteria ciliarretiniana irrigue el área macular y preserve la visión central. La ausencia de percepción luminosa suele indicar ACG u oclusión de la arteria oftálmica.

- **Signos:** el diagnóstico se hace con el oftalmoscopio o fundoscopia /retinografía. En estadios agudos de la OACR, la retina se ve blanco-grisácea y opaca a causa del edema de la capa de fibras nerviosas a las pocas horas del accidente vascular y que puede cubrir una parte o toda la retina. En este último caso solo la fovea, que no contiene fibras nerviosas, es visible como una mancha rojo-cereza, pues en ese lugar sigue siendo visible el color rojo de la coroides. La columna sanguínea se observa que está interrumpida; las arterias están estrechadas y la columna sanguínea fragmentada. En el estadio crónico de la OACR se desarrolla una atrofia óptica, las arterias suelen quedar más estrechadas y la opacidad blanco-lechosa irá desapareciendo. Puede haber defecto pupilar aferente y pupila en midriasis.

En la ORAR se encontrará edema de la retina en el territorio irrigado por la rama arterial afectada. La perimetría u exploración del campo visual mostrará un defecto total del campo visual en la OACR o un defecto de parte del campo visual en la ORAR.

La exploración, pruebas y exámenes oftalmológicos realizados son los mismos que para la OVR. La campimetría confirma el defecto que rara vez se recupera, La AGF muestra el retraso del llenado arterial e hipofluorescencia del segmento afectado; como consecuencia del bloqueo de la fluoresceína de fondo por el edema retiniano, y es importante para evaluar la reperfusión de la arteria retiniana después de eventos agudos de OACR. La tomografía de coherencia óptica (OCT) puede mostrar una placa embólica muy reflectante en la zona superficial de la cabeza del nervio óptico y la electrorretinografía puede ayudar a establecer el diagnóstico en casos dudosos de diagnóstico tardío, al observarse ausencia de la onda b.

Los exámenes generales deben incluir:

- Presión arterial



- Análisis de sangre como nivel de colesterol y triglicéridos y la tasa de sedimentación eritrocítica. La velocidad de sedimentación globular (VSG) y la proteína C reactiva (PCR) sirven para identificar una posible arteritis de células gigantes (ACG). La resistencia a la proteína C activada constituye un factor de riesgo para el desarrollo de complicaciones vasculares oculares, especialmente en personas jóvenes.

- Otros análisis de sangre como el hemograma completo (HC), glucosa, lípidos, urea y electrolitos, estos últimos para descartar desequilibrios incluida la deshidratación. el nivel de homocisteína plasmática en ayunas para descartar hiperhomocisteinemia, estudio de trombofilia, proteinograma para detectar disproteinemias como el mieloma múltiple, pruebas de función tiroidea (sobre todo si existe fibrilación auricular ya que puede asociarse a dislipemia), autoanticuerpos (factor reumatoide, anticuerpos anticardiolipina, anticuerpos antinucleares, anticuerpos anti-ADN de cadena doble, principalmente buscando vasculitis en pacientes más jóvenes), serología sifilítica, hemocultivo.

Los exámenes para identificar la fuente de un coágulo desde otra parte del cuerpo son:

- Ecocardiografía: suele realizarse en pacientes jóvenes o si hay una indicación específica, como antecedentes de fiebre reumática, valvulopatía cardíaca conocida o adicción a drogas intravenosas.

- Electrocardiografía: para detectar arritmias y otras cardiopatías.

- Monitor cardíaco para comprobar si el ritmo del corazón es normal.

- Ecografía de Dúplex de las arterias carótidas: es una prueba de cribado no invasiva que combina una ecografía de alta resolución en tiempo real con un análisis Doppler del flujo en la carótida. Si existe una estenosis significativa, puede valorarse su tratamiento quirúrgico.

- Resonancia magnética o tomografía computerizada del cráneo:

En la exploración se puede usar un nuevo dispositivo denominado oftalmodinometría, realizada durante una oftalmoscopia de lentes de contacto Goldmann. En los ojos con enfermedades oclusivas arteriales retinianas no existe correlación entre la presión de colapso de la arteria central de la retina y la presión de sangre sistémica. Por lo tanto puede proporcionar información sobre el estado de los vasos sanguíneos oculo-eferentes.

#### **4.8.PREVENCIÓN**

Las medidas empleadas para cualquier enfermedad vascular son aplicables en la prevención de las oclusiones vasculares retinianas. En general llevar una vida saludable, realizando una dieta baja en grasas y practicando mucho ejercicio físico. Para prevenirlo tienen un papel muy importante las ópticas en la atención primaria de la visión.

-controlando las enfermedades sistémicas que pueden asociar hemorragia vítrea (HV) u oclusiones vasculares.

-recomendando la protección ocular antiimpacto en las actividades laborales y deportivas.

-remitiendo al oftalmólogo ante la sospecha de OVR u OAR.

Detectar y tratar las enfermedades sistémicas asociadas reduce el riesgo de futuras oclusiones vasculares. Por lo tanto controlar la presión arterial, velocidad de sedimentación globular (VSG) o viscosidad plasmática (VP), realizar un HC, controlar los niveles de glucemia, colesterol total y lipoproteínas de alta densidad (HDL) son eficaces en la prevención. Otras pruebas como urea, electrolitos y creatinina para detectar nefropatía hipertensiva. La insuficiencia renal crónica es una causa rara de OVR. Pruebas de función tiroidea ya que hay mayor prevalencia de tiropatías en los pacientes con OVR u otras como el electrocardiograma (ECG) para ver la hipertrofia ventricular izquierda que se asocia a hipertensión.

#### **4.9. TRATAMIENTO**

No hay ninguna manera de hacer que desaparezca el bloqueo lo único que se puede hacer es intentar llevar el coágulo a una rama, hacia una zona más periférica mediante la reducción brusca de la PIO con un masaje ocular, aunque este tratamiento solo es efectivo en las **oclusiones arteriales**, y en las dos primeras horas tras la oclusión. El pronóstico desfavorable se debe a que las capas internas de la retina empiezan a sufrir daños irreversibles al cabo de 1-2 horas después de la oclusión. El pronóstico es mejor en ORAR que en la OVCR, siempre que no haya afectación de una rama arterial de la mácula. Es una gran urgencia y casi nunca se llega a realizar el masaje. Si se sospecha de arteritis de células gigantes, se administra además metilprednisolona. También hay que controlar la diabetes, la hipertensión y los niveles de colesterol altos para evitar que se forme otro bloqueo y la receta de anticoagulantes.

Aparte del masaje en el ojo pueden dar varios tratamientos para las OAR aunque no se ha comprobado si son de gran utilidad y apenas se usan. La inhalaación de una mezcla de dióxido de carbono y oxígeno hace que las arterias de la retina se dilaten, y por último el fármaco trombolítico activador del plasminógeno tisular (APT). Colocar al paciente en decúbito supino puede mejorar la perfusión. Otras maniobras ensayadas han sido la paracentesis de cámara anterior, el uso de hipotensores y vasodilatadores sistémicos. La paracentesis de la cámara anterior consiste con una aguja, en aspirar 0'1-0'2ml de humor acuoso. Apraclonidina tópica al 1%, timolol al 0,5 % y 500 mg de acetazolamida intravenosa para conseguir un descenso más mantenido de la PIO. Dinitrato de isosorbida sublingual para inducir vasodilatación. Agentes hiperosmóticos, se han usado manitol y glicerol por su posible efecto hipotensor más rápido, así como porque aumentan el volumen intravascular. Embólisis/embolectomía transluminal con láser Nd-YAG, se ha propuesto este procedimiento en casos de OACR o ORAR en los que se observe un émbolo que ocluye la luz arterial, se aplicarán impactos directamente al émbolo, el émbolo se expulsa al vítreo a través de un agujero en la arteriola. Trombolisis o introducir fármacos trombolíticos en la arteria oftálmica.

Dentro del tratamiento sistémico para una OAR se iniciará tratamiento antiagregante plaquetario si no hay contraindicaciones; puede darse una dosis de carga inmediata de 600 mg de ácido acetilsalicílico. Anticoagulantes orales como la warfarina pueden prescribirse en algunos pacientes y endoarterectomía carotídea en pacientes con estenosis sistemática.

**El tratamiento de las complicaciones de la oclusión de las venas retinianas** puede abarcar desde fotocoagulación con láser si hay isquemia,

hasta inyecciones de fármacos anti factor de crecimiento endotelial vascular (**VEGF**), que disminuyen el edema de mácula y evitan el crecimiento de nuevos vasos que pueden dar lugar a glaucoma neovascular. Los anti- VEGF pueden administrarse de entrada mensualmente durante 6 meses y luego con menor frecuencia, consiguen una ganancia visual de 2-3 líneas en las formas edematosas.

La angiogénesis es el crecimiento fisiológico de nuevos vasos sanguíneos a partir de la vasculatura preexistente. La angiogénesis requiere la coordinación de múltiples eventos bioquímicos, que incluyen la unión secuencial de ligandos a sus receptores transmembrana. Dado que la unión de anti-VEGF a sus receptores afines limita la velocidad en el crecimiento vascular, los anti-VEGF se ha convertido en un objetivo importante para la inhibición de la angiogénesis.

Hay cuatro medicamentos anti-VEGF disponibles para la administración intravítrea y aprobados por la FDA que son Ranibizumab, pegaptanib, Aflibercept y Bevacizumab. El Bevacizumab tiene un coste muy bajo lo cual es una de las razones para que sea un fármaco anti-VEGF muy usado, aunque su uso está fuera de indicación.

Después de las inyecciones intraoculares los fármacos anti-VEGF alcanzan la circulación sistémica, en concentraciones suficientes para disminuir los niveles basales de VEGF. El VEGF son varios isómeros que se segregan en 5 subgrupos distintos: VEGFA, VEGFB, VEGFC, VEGFD y factor de crecimiento placentario-VEGFA que es el regulador clave de la angiogénesis fisiológica y patológica. El empalme variable de los 8 exones del gen VEGFA da como resultado la síntesis de 6 isoformas humanas diferentes; VEGF121, VEGF145, VEGF165, VEGF183, VEGF189 y VEGF206. Con VEGF165, la isoforma más común, siendo el más importante para la angiogénesis. Sobre la base de estas isoformas se han desarrollado estrategias terapéuticas distintas: bloqueo específico de VEGF165, pan-VEGFA, VEGF.

El VEGF activa 3 tirosina quinasas que abarcan la membrana: VEGFR-1, VEGFR-2 Y VEGFR-3. La estimulación de VEGFR-1 libera factores de crecimiento específicos de los tejidos, recluta progenitores endoteliales e induce metaloproteinasas de la matriz, mientras que VEGF-2 es el mediador de los efectos mitogénicos, angiogénicos, potenciadores de la permeabilidad, y antiapoptóticos de VEGF. Dado que VEGFR-1 posee una mayor afinidad por el VEGF que el VEGFR-2, sus secuencias de unión han sido utilizadas para desarrollar los fármacos.

Todos los fármacos anti-VEGF poseen una alta afinidad de unión al receptor VEGF-165, tienen una semivida intravítrea similar en el ojo, aproximadamente 7 días para ranibizumab y pegaptanib y estimado en 10-20 días para Bevacizumab. Las capacidades de los fármacos anti-VEGF para inhibir la activación mediada por el VEGF de las células endoteliales vasculares varían entre los estudios, pero generalmente se adhieren a la siguiente jerarquía: aflibercept>ranibizumab>bevacizumab>pegaptanib. Las pruebas in vitro en la retina, revelan perfiles de seguridad aceptables para cada fármaco.

El tratamiento con panretinofotocoagulación láser previene el crecimiento de vasos sanguíneos nuevos y anormales, y por lo tanto el glaucoma neovascular.

Como monoterapia los **esteroides** no han demostrado por sí solos ser superiores a los anti-VEGFs. Con la mayor incidencia de efectos secundarios, especialmente después de la administración repetida, los anti- VEGF siguen siendo los fármacos de primera línea para el tratamiento de la OVCR. Como terapia inicial, los esteroides combinados y los anti-VEGF en OVCR no han demostrado ninguna ventaja con respecto a los anti- VEGFs solos. No obstante el papel de los esteroides como terapia alternativa en casos resistentes sigue siendo una opción viable. Hay varios tipos de esteroides intravítreos, como la dexametasona que se considera la primera opción en pacientes pseudofáquicos no glaucomatosos, y la triamcinolona. Los corticoesteroides intravítreos producen reacciones adversas como un aumento de la PIO y la progresión de las cataratas. La **inyección de corticoides periorbitales** es menos invasiva que la vía intravítrea, pero también bastante menos eficaz. Por último, el estudio SCORE demostró que la triamcinolona intravítrea mejora tres o más líneas de visión al año en más del 25% de los pacientes.

El **implante intravítreo de dexametasona** (Ozurdex) produce resultados satisfactorios con intervalos de tratamiento de 4-6 meses. La ventaja es que en comparación con los tratamientos anti-VEGF, la carga de retratamiento se reduce. Ozurdex es un vehículo portador de dexametaxona, que se ha desarrollado en forma de un implante intravítreo biodegradable y que entrega una dosis de 700µg del fármaco a la retina y al vítreo. Ha sido aprobado para el uso en el tratamiento del edema macular (ME) asociada a OVR por la FDA y EMA. En los casos de EM que no responden a la terapia de anti-VEGF, se puede encontrar una buena respuesta a la dexametasona. El ensayo GENEVA sobre el implante intravítreo de dexametasona mostró mejoría durante los dos meses siguientes a la colocación y aunque el efecto fue declinando el tratamiento puede repetirse. Al igual que con la triamcinolona hay una tasa mayor de elevación de la PIO y cataratas.

Entre las intervenciones no farmacológicas para la OVCR y la ORVR están la **fotocoagulación con láser en rejilla macular**. La **AGF** se realiza a los 3 meses si la AV es de 6/12 o peor, para descartar una isquemia macular significativa antes del láser en rejilla. La neovascularización (**NV**) suele considerarse una indicación de fotocoagulación sectorial. Se aplican impactos de intensidad leve a moderada, 400-500µm de diámetro real y 0,05 segundos de duración. **Láser macular** si la AV se mantiene en 6/12 o menos después de 3-6 meses debido a edema macular asociado a buena perfusión del centro de la mácula, de 20-100 quemaduras suaves de 50-100µm y duración de 0,01-0,05 seg. El tratamiento no debe aplicarse a menos de 0,5 diámetros papilares del centro de la fovea, así como tampoco sobre las hemorragias retinianas y los vasos sanguíneos. **Láser de micropulsos** puede ser tan eficaz como la fotocoagulación convencional para el edema macular pero causa menos daños sobre la retina. La fotocoagulación con láser aunque mejora anatómicamente el edema macular, nos suele aportar beneficios visuales.

A continuación se expondrá el papel de los anticoagulantes, que como la heparina de bajo peso molecular (HBPM) o la warfarina generan reacciones químicas para que lleve más tiempo la formación de coágulos sanguíneos, y en los agentes antiplaquetarios, como la aspirina (AS), que impiden que las plaquetas se amontonen y formen coágulos en el tratamiento del RVO.

**Heparina de bajo peso molecular:** además del efecto anticoagulante, la heparina y sus derivados han mostrado propiedades antiinflamatorias e inmuno moduladoras. El grupo Walter Ageno de la universidad de Insubria en Italia llevó a cabo dos revisiones sistemáticas independientes con el objetivo de explorar el papel de los anticoagulantes en las OVR, para evaluar el papel de la HBPM en un OVCR o ORVR se incluyeron tres ECA con 229 pacientes evaluables con OVR de inicio reciente. Todos los estudios compararon la HBPM con la aspirina sola en el grupo control. El meta análisis demostró una mejoría en la AV en pacientes que recibieron HBPM en comparación la aspirina. Además el HBPM se asoció con una reducción del riesgo del 78% para desarrollar cualquier resultado ocular adverso. En algunos centros el tratamiento para la OVR consiste en HBPM durante 10-15 días seguido de media dosis para un total de 90 días para un OVR diagnosticado dentro de los 15 días desde el inicio de las manifestaciones. Existen 3 tipos de heparinas: heparina no fraccionada (HNF), heparina de bajo peso molecular(HBPM) como enoxaparina y HBPM como fondaparinux sódico. Se administra a pacientes con OVR de reciente aparición sin insuficiencia renal, el fondaparinux es eficaz y no causa hemorragia.

**Agentes antiplaquetarios u aspirina (AS):** No está claro el papel del ácido acetilsalicílico u otros antiagregantes para disminuir el riesgo de nuevas OVR, su uso no tuvo un efecto significativo en el tiempo de resolución del edema macular en ojos con OVCR no isquémica, tampoco hubo diferencias significativas en el campo visual y su uso puede agravar las hemorragias retinianas. Por lo que solo están indicados en pacientes con factores de riesgo vascular para el control del mismo.

**Warfarina (LMWH):** medicamento anticoagulante oral que se usa para prevenir la formación de trombos, el estudio de Hayreh et al. Sugiere que el uso de AS y warfarina agrava las hemorragias retinianas y empeora el resultado visual cuando la OVCR se desarrolla. Sin embargo un estudio prospectivo de cohortes que incluyó a 132 pacientes con OVR para evaluar los efectos de la terapia antitrombótica después de un primer episodio de OVR confirma la reperusión de las venas retinianas en el 70% de los grupos tratados con warfarina y el 60% de los pacientes tratados con AS. También se obtuvo una mejoría de la AV global en el 61% de los pacientes a los 6 meses. Las complicaciones hemorrágicas ocurrieron solo en 10 pacientes y no fueron graves. Además el mantenimiento de AS después del tratamiento antitrombótico con warfarina disminuyó el riesgo de recurrencia durante un período de 10 a 15 años.

**Anticoagulantes orales directos:** no hay evidencia sobre el uso de estos, tales como apixaban, rivaroxaban y dabigatran.

El patrón de práctica preferida para oclusiones de vena retiniana publicado por la Academia Americana de Oftalmología no discute ninguna opción sistémica y recientemente el foro de Anticoagulación publicó un documento de orientación que abarcaba la gestión de la OVR. Este documento sugiere el uso de HBPM en pacientes con inicio reciente de los síntomas.

La **vitrectomía con neurotomía óptica radial** es un tratamiento potencial en pacientes con oclusión de la vena hemicentral de la retina, debido a la mayor rapidez de aparición de vasos colaterales retino-corioretinales, que

promueven una resolución más rápida del edema macular. Opremcak et al descubrieron la neurotomía óptica radial, consiste en combinar la vitrectomía pars plana (VPP) con la incisión transvítrea del anillo escleral para liberar la presión sobre la vena central de la retina a nivel de la salida escleral y permitir un aumento del flujo venoso y la liberación del trombo, el procedimiento aborda el síndrome compartimental que puede existir cuando la arteria y la vena retiniana central junto con el nervio óptico atraviesan un área de 1,5 mm de diámetro. La VPP aumenta la oxigenación retiniana y reduce el riesgo de neovascularización y edema macular. La sección quirúrgica radial de la cabeza del nervio óptico en el borde nasal cerca de la vena central de la retina, así como de la retina adyacente y la esclerótica peripapilar, como forma de liberar la presión sobre el canal escleral. También induce nuevos shunts retino-coroideos en el sitio de la neurotomía que drenan la circulación de la retina a la coroides y aceleran la resolución del edema retiniano en casos de CRVO. A largo plazo la NOR estabiliza e incluso aumenta la AV, disminuyendo el número de complicaciones a las que conduce la OVCR como glaucoma neovascular y neovascularización. Ayuda a una rápida resolución de la hemorragia intraretiniana y mejora la perfusión retiniana. Debido a la alta tasa de complicaciones que presenta, se considera un tratamiento experimental y no se ha extendido su uso.

Terapia hormonal sustitutiva (THS): no se conoce bien el riesgo de la THS, la mayoría de los autores evitan iniciar la THS tras una OVR, aunque podría ser conveniente continuarla si ya se estaba tomando, para decidir si esta terapia debe suspenderse o no debe consultarse con un experto.

Un último tratamiento sería la anastomosis coriorretiniana con láser YAG, cuyo uso también es testimonial.

#### **4. CONCLUSIONES**

Las oclusiones vasculares retinianas son la patología vascular más frecuente después de la retinopatía diabética. Su importancia radica en que son una causa frecuente de pérdida de visión, por sus complicaciones, su poca recuperación visual, y sus factores sistémicos asociados. El edema macular y el glaucoma neovascular son las complicaciones más frecuentes, que si persisten pueden provocar una pérdida visual permanente e invalidez.

El papel del óptico-optometrista radica en reconocer los síntomas clínicos de cualquier patología, para mediante el manejo de los instrumentos ópticos de que disponga, tales como el retinógrafo u oftalmoscopia en su defecto y la biomicroscopia de polo anterior entre otras, determine la necesidad de derivar al oftalmólogo si se observan signos clínicos relevantes. Y este establezca un diagnóstico y un tratamiento si fuera necesario. También puede actuar en último caso mediante el asesoramiento sobre las ayudas ópticas disponibles, si la pérdida visual resulta permanente. Por lo tanto actúa en la promoción de la salud y la prevención de la enfermedad y en la rehabilitación, para lo que es necesario el conocimiento de las diversas patologías oculares.

La etiología principal en las oclusiones venosas son los trombos en las zonas de enlentecimiento circulatorio y los cruces arteriovenosos, en personas

de avanzada edad, y en las oclusiones arteriales la triada de Virchow y/o la embolización en las bifurcaciones de las arterias.

Las oclusiones arteriales retinianas son más raras que las venosas y son patologías con múltiples factores de riesgo que incluyen hipertensión, diabetes mellitus y la edad entre otros. Si estos no se han diagnosticado de antes, debe llevarse a cabo un trabajo completo sobre todos estos factores cuando se encuentra un nuevo diagnóstico. No es necesario realizar exámenes de trombofilia excepto para APLA en pacientes mayores de 50 años de edad, y la cuantificación de la homocisteína es controvertida, salvo en pacientes en los que no encontremos factores de riesgo sistémicos, en estos la suplementación con ácido fólico puede estar recomendada. Como proveedores de atención primaria, los optometristas deben considerar los factores de riesgo vasculares para las oclusiones retinianas para prevenir la morbilidad ocular.

Respecto al tratamiento no existe evidencia de alta calidad que apoye el uso rutinario de fármacos antitrombóticos. La anticoagulación puede ser considerada en pacientes con inicio de síntomas dentro de los 15 primeros días. Si se considera la anticoagulación se desconoce el agente óptimo pero se puede usar warfarina o HBPM, se prefiere usar la dosis durante 10-15 días, seguido por la mitad de la dosis para un total de 90 días. A largo plazo puede ser considerada para los pacientes con APLA. La AS puede ser prescrita indefinidamente para pacientes con coexistencias cardiovasculares.

Siguiendo con el tratamiento en este momento tanto ranibizumab como aflibercept son opciones de tratamiento eficaces. La combinación de fármacos anti-VEGF con esteroides o láser puede ser una opción razonable para los ojos con edema. Actualmente los datos disponibles no permiten afirmar cual es la mejor opción de tratamiento en general y seguimos dependiendo de nuestro sesgo personal y económico.

Por último le confiere especial importancia su asociación con un aumento de causas vasculares de muerte, tanto cardíaca como cerebral. Una oclusión vascular en el ojo puede ser un signo de oclusiones vasculares en otra parte del organismo, y causar problemas tan graves como un accidente cerebrovascular o ictus, si se presenta en el cerebro.

## **6.BIBLIOGRAFÍA**

1. Franklin W. Lusby, MD, ophthalmologist, Lusby Vision Institute, La Jolla, CA. Also reviewed by David Zieve, MD, MHA, Isla Ogilvie, PhD, and the A.D.A.M. Medline: encyclopedia médica. "Oclusión de las venas retinianas". <https://medlineplus.gov/spanish/ency/article/007330.htm>. [accedido por última vez: 26/10/16]
2. Franklin W. Lusby, MD, ophthalmologist, Lus by Vision Institute, La Jolla, CA. Also reviewed by David Zieve, MD, MHA, Isla Ogilvie, PhD, and the A.D.A.M. Medline: encyclopedia médica. "Oclusión de las arterias retinianas". <https://medlineplus.gov/spanish/ency/article/001028.htm>. [accedido por última vez: 26/10/16]
3. Dr. Onelia Greatty. "arterias y venas". [http://arteriasyvenas.org/index/diferencias\\_arterias\\_venas/](http://arteriasyvenas.org/index/diferencias_arterias_venas/). [accedido por última vez: 25/10/16]
4. Sohan Singh Hayreh. "Ocular vascular occlusive disorders: Natural history of visual outcome". NIH. ProgRetinEye Res. 2014. 0:1-25. [accedido por última vez: 25/04/17]

5. Alejandro Garcia-Horton, MD, Fatimah Al-Ani, MDMRCP, Alejandro Lazo-Langner et al. "Retinal vein thrombosis: The Internist's role in the etiologic and therapeutic management". Elsevier.2016.148:118–124. [accedido por última vez: 21/01/2017]
6. Raúl Martín Herranz, Gerardo VecillaAntolínez; optometría en atención primaria; manual de optometría; Madrid: Panamericana. 2010. Capítulo 30: 614-615. [accedido por última vez: 08/03/2017]
7. Francisco Javier Gómez-Ulla de Irazazábal. Capítulo: Hemorragias vítreas. Oclusiones vasculares retinianas. Miguel José Maldonado López/José Carlos Pastor Jimeno. "Guiones de oftalmología". Editora: María León, Editorial: Mc Graw Hill/ Interamericana de España, S.L. 2012. 30(2): 91-101. [accedido por última vez: 27/10/16]
8. Jack Kanski, Brad Bowling. Vasculopatías retinianas: oftalmología clínica. Barcelona: Elsevier España; 2016: pags: 538-556. [accedido por última vez: 09/03/2017]
9. José Luis Rodríguez-Loaiza, Federico Graue-Wiechers. "Oclusión de la vena central de la retina".RevMexOftalmol. 2003. 77(2): 83-87. Editor: Dr Arturo Espinosa Velasco. [Accedido por última vez: 25/10/2016].
10. Petr Kolar. "Risk Factors for Central and Branch Retinal Vein Occlusion: A Meta- Analysis of Published Clinical Data". Journal of Ophthalmology. 2014. 5 pages.[accedido por última vez : 08/02/2017]
11. Neil J. Friedman, Peter K. Kaiser, Roberto Pineda. Capítulo 10: retina y coroides. "Massachusetts Eye and EarInfirmary. Manual ilustrado de oftalmología". Editorial: Elsevier España S.L. 2010. 10: 334-346. [accedido por última vez: 20/04/2017]
12. Gerhard K.Lang, J.Amann, O.Gareis et al. Capítulo 12: retina. "Oftalmología, texto y atlas en color". Masson. 2002. 12: 318-323. [accedidoporúltimavez: 25/04/17]
13. Michael W, Stewart, MD. "The Expanding Role of Vascular Endothelial Growth Factor Inhibitors in Ophthalmology".Mayo clinProc. 2012. 87(1): 77-88. [accedido por última vez:10/02/2017]
14. Blanca Ruíz Durán. "Retina Médica". Oftalmología en atención primaria. 12:1-18. [accedido por última vez: 15/03/2017]
15. BharathiDevi, Suganeswari G, Sharma T, Thennarasu M et al. "Homocysteine induces oxidative stress in young adult central retinal vein occlusion". Br J Ophthalmol. 2012. 96(8): 1122-6. [accedido por última vez: 15/03/2017]
16. WeiZhu, YanWu, Ming Xu et al. "Antiphospholipid Antibody and Risk of Retinal Vein Occlusion: A Systematic Review and Meta-Analysis". Plos one. 2015. 10(4): 1-10. [accedidoporúltimavez: 22/03/2017]
17. Mark cahill, Karabatzaki M, Meleady R, Refsum H, Ueland P, Shields D, Mooney D, Graham I. "Raised plasma homocysteine as a risk factor for retinal vascular occlusive disease". Br J Ophthalmol.2000.84(2):154-7. [Accedido por última vez: 02/11/16]
18. M Cahill, M Karabatzaki, C Donoghue, R Meleady et al. "Thermolabile MTHFR genotype and retinal vascular occlusive disease".Br J Ophthalmol. 2001. 85: 88-90. [ accedido por última vez: 15/03/2017]



19. KyuHyung Park, Yong-kyu Kim, Se JoonWoo et al. "Iatrogenic Occlusion of the Ophthalmic Artery After Cosmetic Facial Filler Injections". *JAMA Ophthalmol.* 2014. 132(6): 714-723. [accedido por última vez: 09/02/2017]
20. Sadaf Hamid, Sajid Ali Mirza, IshratShokh. "Anatomic Pattern of arteriovenous crossings in branch retinal vein occlusion". *J PakMedAssoc (JPMA).* 2008. 58: 233-237. [accedido por última vez: 08/02/2017]
21. Jose García-Arumi, Anna Boixadera, Vicente Martínez-Castillo, Hugo Blasco et al. "Radial Optic Neurotomy for Management of Hemicentral Retinal Vein Occlusion". *Arch Ophthalmol.* 2006. 124: 690-695. [accedido por última vez: 11/02/2017]
22. Hyung-Bim Lin, Min-Sun Kim, Young-Joom Jo, Jung-Yeul Kim. "Prediction of Retinal Ischemia in Branch Retinal Vein Occlusion: Spectral-Domain Optical Coherence Tomography Study". *Invest Ophthalmol Vis Sci.* 2015. 56: 6622-6629. [accedido por última vez: 22/01/2017]
23. Sibylle Winterhalter, Anja Lux, Anna Karina Maier, Clara Scholz, Florian M.A Heuben et al. "Microperimetry as a routine diagnostic test in the follow-up of retinal vein occlusion?". *Graefes Arch Clin Exp Ophthalmol.* 2012. 250: 175-183. [accedido por última vez: 08/03/2017]
24. Young Ho Jung, SeongJoonAhn, Jeong-Ho Hong, KyuHyung Park et al. "Incidence and Clinical Features of Neovascularization of the Iris following Acute Central Retinal Artery Occlusion". *Korean J Ophthalmol.* 2016. 30(5): 352-359. [accedido por última vez: 08/02/2017]
25. Claudia Kuhli, Lars-Olof Hattenbach, Inge Scharrer, Frank Koch, Christian Ohrloff. "High prevalence of resistance to APC in young patients with retinal vein occlusion". *Graefes Arch Clin Exp Ophthalmol.* 2002. 240: 163-168. [accedido por última vez: 12/03/17]
26. J B Jonas. "Ophthalmodynamometric determination of the central retinal vessel collapse pressure correlated with systemic blood pressure". *Br J Ophthalmol.* 2004. 88: 501-504. [accedido por última vez: 10/02/2017]
27. Patrick Oellers, Dilraj Grewal, Sharon Fekrat. "Role of aflibercept for macular edema following branch retinal vein occlusion: comparison of clinical trials". *Clinical Ophthalmology.* 2016. 10: 411-418. [accedido por última vez: 08/02/2017]
28. Stewart MW. "Pharmacokinetics, Pharmacodynamics and pre-clinical characteristics of ophthalmic drugs that bind VEGF". *Expert Rev Clin Pharmacol.* 2014. 7(2): 167-80. [accedido por última vez: 09/02/2017]
29. Mohammed Ashraf, Ahmed A.R. Souka. "Steroids in Central Retinal Vein Occlusion: Is there a role in Current Treatment Practice?". *Journal of Ophthalmology.* 2015. 7 Pages. [accedido por última vez: 23/01/2017]
30. Justus G. Garweg<sup>1</sup> & Soudka Zandi. "Retinal vein occlusion and the use of a dexamethasone intravitreal implant (Ozurdex®) in its treatment". *Graefes Arch Clin Exp Ophthalmol.* 2016. 254: 1257-1265. [accedido por última vez: 30/11/2016]
31. Michael A Singer, Antonio Capone Jr, et al. "Two or more dexamethasone intravitreal implants as monotherapy or in combination therapy for macular edema in retinal vein occlusion: subgroup analysis of a retrospective chart review study". *BMC Ophthalmology.* 2015. 15: 33-43. [accedido por última vez: 22/03/2017]
32. Medline: encyclopedia médica. "anticoagulantes y antiplaquetarios". <https://medlineplus.gov/spanish/bloodthinners.html>. [accedido por última vez: 22/03/2017]

33. Robert D Steigerwalt, AntonellaPascarella, Mauro De Angelis, Francesco Ciucci, Francesco Gaudenzi. "An ultra-low-molecular-weight heparin, fondaparinux, to treat retinal vein occlusion".*DrugDiscoveries&therapeutics*. 2016.10(3): 167-171. [accedido por última vez: 20/02/2017]
34. P. Verdaguer Agustí, J. Nadal Reus. "Evolución clínica de la neurotomía óptica radial a largo plazo". *ArchSocEspOftalmol*. 2010. 85(11):370-375. [Accedido por última vez: 12/02/2017]
35. M Cahill, M Karabatzaki, C Donoghue, R Meleady et al. "Thermolabile MTHFR genotype and retinal vascular occlusive disease".*Br J Ophthalmol*. 2001. 85: 88-90. [ accedido por última vez: 15/03/2017]
36. Dawn N. Tomasini and BhagyaSegu. "Systemic considerations in bilateral central retinal vein occlusion". *Optometry*. 2007.78:402-408. [ Accedido por última vez: 22/03/2017]
37. Ricardo Gustavo Torres Treviños. "características clínicas de las oclusiones venosas retinales". Tesis. 2015. [accedido por última vez:22/03/2017]