



---

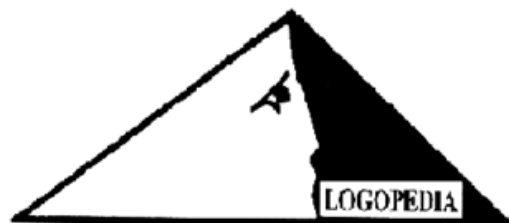**Universidad de Valladolid**

# **TERAPIA MIOFUNCIONAL EN DEGLUCIÓN ATÍPICA**

---

TRABAJO FIN DE GRADO

2016 / 2017



Autora: **Esther García Veganzones**

Tutora: **Silvia Hurtado González**

## ÍNDICE

Resumen/Abstract.....	3
<b>1. Introducción.....</b>	<b>4</b>
<b>2. Fundamentación teórica.....</b>	<b>5-18</b>
2.1. Deglución.....	5-13
2.1.1. Deglución normal.....	5-8
2.1.2. Deglución atípica.....	8-13
2.1.2.1. Tipos de mordida.....	11-12
2.1.2.2. Tipos de deglución atípica.....	12-13
2.2. Terapia miofuncional.....	14-18
2.2.1. Descripción de la terapia miofuncional.....	14
2.2.2. Carácter interdisciplinar de la terapia miofuncional.....	15-16
2.2.3. Ventajas y limitaciones de la terapia miofuncional.....	16-17
2.2.4. Posibles trastornos del habla y de la voz asociados.....	17-18
<b>3. Objetivos.....</b>	<b>18</b>
<b>4. Metodología.....</b>	<b>19-32</b>
4.1. Diseño del caso.....	19
4.2. Datos del caso.....	20-21
4.3. Instrumentos de evaluación.....	21-24
4.4. Intervención logopédica.....	24-30
4.5. Resultados.....	31-32
<b>5. Conclusiones.....</b>	<b>32</b>
<b>6. Referencias bibliográficas.....</b>	<b>33-34</b>
<b>7. Anexos.....</b>	<b>35-48</b>

### RESUMEN

En el presente trabajo se desarrolla un programa de intervención logopédica sobre un caso de Deglución Atípica, patología que se caracteriza fundamentalmente por un conjunto de alteraciones en las acciones musculares de la cavidad oral, asociadas generalmente a una respiración bucal. Para abordar el tratamiento de dicha alteración, se recurre a la terapia miofuncional. Con esta terapia se corrigen los desequilibrios bucofaciales que impiden realizar de manera correcta funciones como la masticación, deglución, respiración, fonación y producción de habla.

**Palabras clave:** deglución atípica, terapia miofuncional, logopedia.

### ABSTRACT

This job has enclosed a complete programme on speech therapy intervention about a particular pathology named “atypical deglutition” (uncommon swallowing). The physical characteristics of the pathology are disorders in the muscular actions related to the oral cavity, usually associated to mouth breathing. A common inability to use the muscles of the face or mouth to make facial movements. In order to address the problem, miofunctional therapy is required. The treatment corrects buccofacial apraxia and facilitates the correct performance of functions such as chewing, swallowing, breathing, phonation and speech production.

**Keywords:** Atypical deglutition, oral miofunctional therapy, speech therapy.

# 1. INTRODUCCIÓN

Este Trabajo Fin de Grado (en adelante, TFG), que tiene como título “Terapia Miofuncional en Deglución Atípica”, se basa en un varón de 23 años de edad y pretende reflejar diversas alteraciones a nivel orofacial que repercuten en el proceso adecuado para realizar una correcta deglución, dando lugar a una deglución atípica que se procura solventar empleando técnicas relacionadas con la terapia miofuncional, que es una de las aplicaciones de la logopedia orientada a la curación de alteraciones relacionadas con la funcionalidad de los músculos.

Después de plasmar los conocimientos necesarios para analizar los distintos comportamientos orofaciales normales y patológicos de las estructuras que intervienen en las funciones básicas, se diseña un plan de intervención miofuncional individualizado para este paciente mediante la profundización, ampliación de conocimientos, desarrollo de habilidades y destrezas, y producción investigadora. Por lo tanto, con el fin de conseguir la eliminación de hábitos deformantes y la reinstauración del balance muscular orofacial, se han diseñado una serie de ejercicios, siguiendo la terapia mencionada, destinados específicamente a las necesidades del paciente en cuestión.

Los ejercicios que se llevan a cabo en la terapia miofuncional son muy variados. Se comienza por aplicar un masaje a nivel facial que permite estimular cada uno de los músculos existentes a dicho nivel. Seguidamente, se realizan diversos ejercicios de fuerza lingual para poder lograr una fortaleza mayor en dicha zona. A continuación, se ejecutan praxias rítmicas con ayuda de un metrónomo, que se centran en la zona de las mejillas, así como a nivel labial, lingual y mandibular, que permiten adquirir agilidad y movilidad en dichas zonas. Además, se emplean ejercicios deglutorios sin alimento para lograr una mecánica deglutoria adecuada. Por último y con el fin de generalizar todo lo trabajado, se hacen ejercicios deglutorios con diferentes texturas y cantidades alimenticias para que logre ingerir alimentos de manera natural. Todos estos ejercicios se pueden y se deben hacer manteniendo los ojos abiertos pero también cerrados para adquirir mayor sensibilidad lingual y para que el paciente no necesite apoyarse del espejo.

Tras la intervención logopédica y a la vista de los resultados obtenidos, se puede afirmar que la terapia miofuncional es un conjunto de procedimientos y técnicas muy eficaces para la corrección del desequilibrio muscular orofacial y la creación de un nuevo comportamiento muscular normal.

## 2. FUNDAMENTACIÓN TEÓRICA

### 2.1. DEGLUCIÓN

#### 2.1.1 Deglución normal

La masticación es una conducta refleja que permite lubricar el alimento interno en la cavidad bucal con la saliva para facilitar su posterior deglución. Puede ser lenta o rápida dependiendo del sujeto, puesto que existen personas que realizan rápidos y numerosos movimientos masticatorios previos a la deglución, y otras que trituran muy poco el alimento antes de su ingesta.

La masticación presenta tres fases como dice Zambrana (1998: 24):

- *Incisión*: el alimento se lleva hacia los laterales y la lengua, coordinada con las mejillas, dirige el alimento hacia los premolares y molares.
- *Trituración*: se transforman de manera mecánica las partes grandes del alimento en trozos más pequeños; esto se realiza en la zona de los premolares.
- *Pulverización*: se muelen los trozos pequeños creados en la fase anterior en otros más diminutos.

Otro dato importante a conocer son los tipos de perfiles faciales que se pueden encontrar, Dalva (1998: 29) menciona tres:

- *Ortognático*: es el perfil ideal, manteniendo buena relación entre los maxilares (fig. 1).
- *Retrognático*: su perfil presenta un aspecto convexo, manteniendo la mandíbula retraída. Debido a esta posición aparece mordida cruzada impidiendo un sellado labial (fig. 2).
- *Prognático*: perfil de aspecto cóncavo, mostrando una mandíbula proyectada hacia delante. Mordida anterior o invertida con sellado labial deficitario e hipotonía a nivel general de la musculatura orofacial. La cara puede ser larga o corta (fig. 3).

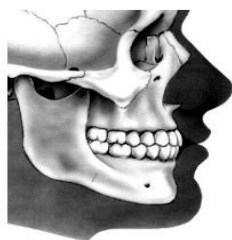


Fig.1 Ortognatia

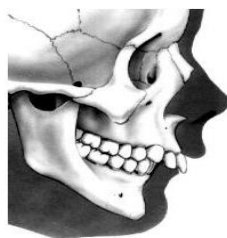


Fig. 2 Retrognatia

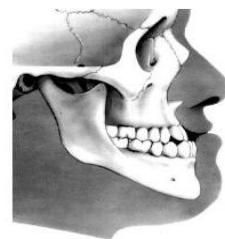

Fig. 3 Prognatia

Tras esta explicación, cabe mencionar que es importante triturar los alimentos de manera bilateral, alternando los movimientos para que se produzca un desgaste de dientes simétrico y un crecimiento facial adecuado. De no ser así, pueden surgir dos tipos de los perfiles faciales mencionados anteriormente, como son: el retrognático y el prognático. El retrognático se corresponde con la Clase II de mordida de Angle y el prognático con la Clase III (más adelante se explicarán los tipos de mordida de Angle). Por lo tanto, los sujetos que presentan prognatismo poseen una masticación anterior, sustituyendo los movimientos laterales por movimientos mandibulares verticales, aplastando el alimento contra el paladar, ayudándose de la lengua. Además, conviene definir otro término que se encuentra ligado al tema a tratar, como es el reflejo deglutorio, definido por Howard C. Kutchai (2006: 436) como “una secuencia de acontecimientos en un orden rígido, que impulsa el alimento desde la boca hasta el estómago”.

Por otro lado, la deglución es “el acto de tragar, tanto líquidos como sólidos, y es una función necesaria para la alimentación del individuo” (Borrás y Rosell, 2008: 30). Ésta se inicia de manera voluntaria pero finaliza de forma involuntaria impulsando el alimento desde la boca hasta el estómago, existiendo para ello, una serie de fases, que permiten el paso de dicho alimento antes de deglutirlo. Según Queiroz (2002, citado por Cervera e Ygual, 2002: 59), la deglución puede durar entre tres y ocho segundos; sin embargo, no existe un acuerdo con respecto a las veces que deglutimos al día (se cree que los niños oscilan entre 600 y 1000 veces, y los adultos entre 2400 y 6000, mientras que, por el contrario, sí que está claro que en la vejez la frecuencia disminuye, al igual que la cantidad de segregación de saliva).

La deglución, como se ha mencionado líneas atrás, se desarrolla en una serie de fases que, para autores como Cámpora y Falduti (2014), consta de cuatro etapas, debido a que ellos incluyen una primera fase a la que denominan fase preoperatoria que se produce en el momento de introducir el alimento en la boca y realizar el sellado labial. Sin embargo, otros autores solo se centran en tres fases, fusionando la fase preoperatoria con la fase oral o bucal. La explicación que se detalla a continuación se basa solo en tres fases:

Fase oral o bucal: es la única que se realiza de manera voluntaria, estando la mandíbula relajada, la lengua descansando sobre la base de la boca y los labios sellados sin tensión. Comienza cuando se introduce el alimento en la cavidad bucal, apoyándose en el dorso lingual, para después ser transformado en un bolo alimenticio como consecuencia del acto de masticación y la mezcla de saliva con el alimento. Una vez formado dicho bolo, el ápice lingual se apoya en los alveolos y comienzan los movimientos de barrido de delante hacia atrás para dirigir el alimento hacia la faringe. Además, el velo del paladar se eleva para evitar que el alimento se dirija hacia las fosas nasales, elevándose y adelantándose también el hueso hioides para facilitar el paso del bolo alimenticio hacia la faringe. Asimismo, la mandíbula se eleva y los dientes entran en contacto. Cuando tanto la lengua como el alimento contacten con los pilares anteriores se desencadena la deglución. Fase inervada por el nervio trigémino.

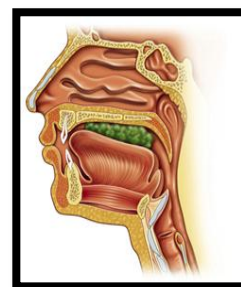


Fig.4 Fase oral

Fase faríngea o de deglución: el alimento es impulsado desde la faringe hacia el esófago en menos de un segundo. En primer lugar, el bolo se dirige hacia la orofaringe, después continúa hacia la nasofaringe en el momento en el que el paladar blando es empujado hacia arriba y los pliegues palatofaríngeos se aproximan entre sí, evitando el reflujos del alimento hacia la nasofaringe, quedando en este momento inhibida la respiración de forma refleja. Además, las cuerdas vocales se aproximan entre sí, y la epiglotis desciende para evitar el paso del alimento hacia las vías aéreas; a su vez, la laringe realiza un movimiento de ascenso y hacia delante, ayudando todo ello a abrir el esfínter esofágico superior que se relaja para recibir el bolo alimenticio. Seguidamente, los músculos faríngeos se contraen iniciando un movimiento peristáltico que empuja el bolo alimenticio hacia el esófago. Fase inervada por el nervio glossofaríngeo.

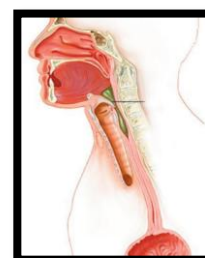


Fig. 5 Fase faríngea o de deglución

Fase esofágica: comienza en el momento en el que los músculos de la faringe se relajan para permitir la entrada del alimento en el esófago. El bolo alimenticio desciende por el esfínter esofágico superior contrayéndose de manera refleja. Después, se crea un movimiento peristáltico por debajo de dicho esfínter, recorriendo el esófago en menos de diez segundos.

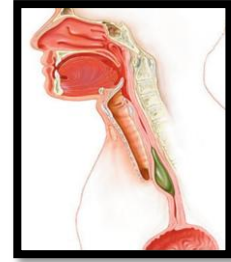

Fig. 6 Fase esofágica

Según Grandi y Donato (2011: 27-28), el patrón deglutorio correcto es aquel que comprende las siguientes acciones:

Mantener los labios cerrados y sin esfuerzo. El ápice lingual debe tocar las rugas palatinas o los alveolos superiores. El dorso lingual debe estar contactando con la parte media del paladar. La raíz o base lingual debe estar contactando con el paladar blando, pero a su vez descendiendo unos 45° aproximadamente, para permitir el paso del bolo alimenticio. Y por último, en el momento de la deglución, no se debe observar ningún movimiento anómalo en la zona cervical, labial, lingual ni comisural.

### 2.1.2. Deglución atípica

La deglución atípica consiste en una posición y uso inadecuados de la lengua en el momento del acto deglutorio, posicionando la lengua entre los incisivos y apoyándolos en su cara posterior realizando una presión contra ellos cuando se procede a deglutir. Se define como "la presión anterior o lateral de la lengua contra las arcadas dentarias durante la deglución", según indica Zambrana (1998: 42).

En reposo, no hay sellado labial y durante la masticación ambos labios están activos, aunque el labio inferior presenta una actividad más exagerada de lo normal. Puede darse de forma mixta o combinada. Asimismo, es importante mencionar que las causas pueden ser de tipo orgánicas, funcionales, psicológicas y/o neurológicas. No obstante, a continuación se exponen las causas más habituales que pueden dar lugar a una deglución atípica:

- *Desequilibrio del control nervioso*: debido a algún problema neurológico, hay una ausencia del control muscular y de la coordinación motora. Por lo tanto, también afecta a la deglución.



- *Amígdalas inflamadas*: este problema obliga a colocar la lengua hacia delante en el momento de la deglución, para así evitar que la lengua toque las amígdalas y produzca daño.
- *Macroglosia*: lenguas con un tamaño superior y voluminoso que parecen no entrar en la cavidad bucal.
- *Pérdidas de piezas dentarias tempranas o diastemas anteriores*: fuerzan a colocar la lengua entre los espacios dentarios, lo que conlleva a la adquisición de un hábito deglutorio con interposición lingual.
- *Hábitos alimenticios en la primera etapa*: debido al uso de biberones con tetinas grandes, o chupetes y biberones sin adaptación anatómica, puede crear el hábito de frenar el líquido ingerido con la lengua. Otro aspecto es el uso prolongado de dichos elementos más allá de la edad adecuada.
- *Respirador bucal*: debido a que el paciente no sella los labios, deglute manteniendo una interposición lingual notable.

Respirar de manera adecuada en situación de reposo conlleva a inspirar el aire por la nariz y expulsarlo por la boca y no al revés. Si se posee una respiración bucal frecuente, va a dar lugar a un labio superior hipotónico y delgado y a un labio inferior hipertónico y grueso, así como un paladar alto, malposición dentaria e hipertonía de la borla del mentón, reflejándose todo esto en el caso que se presenta en este TFG.

Las consecuencias que repercuten a nivel orofacial, que se deben al mantenimiento de una respiración oral constante, serán un descenso de la mandíbula junto con una disminución del tono de los músculos maseteros; también la lengua se verá afectada, adquiriendo una posición alterada que hace que se pierda el contacto con el paladar (Pascual, 1978; Zambrana y Dalva, 1998; Torre et al., 2001 y 2002, citado por Pastor, 2005: 125). Esto trae consigo una doble consecuencia. Por un lado, la lengua deja de modelar al paladar y este se volvería ojival (Harvold, 1973, citado por Pastor, 2005: 125). Y por otro lado, impide que exista una deglución normal, puesto que ésta requiere del apoyo palatino y de una correcta estabilización mandibular, tal y como mencionan Adamowsky (1990) y Morelló (1990), citado por Pastor, (2005: 125).

Además, existen unas claras diferencias entre los patrones característicos de las personas que presentan deglución atípica, que desaparecen en aquellas personas que cuentan con una deglución normal, las cuales se exponen a continuación:

En primer lugar, en los casos de deglución atípica, la posición frontal de la lengua desde la fase oral ya se encuentra alterada porque el ápice lingual se encuentra posicionado de manera interdental (fig.7) o, empujando o protruyendo contra la cara interior de los incisivos inferiores (fig. 8).

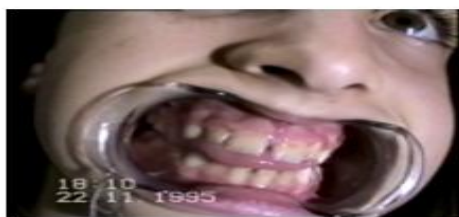

Fig. 7. Posición lingual interdental.

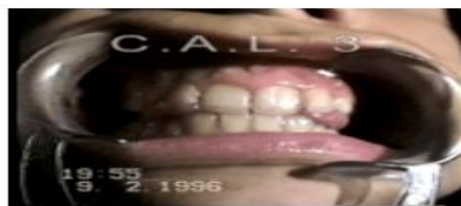

Fig. 8. Protusión lingual.

Además, en la deglución atípica existe una contracción excesiva del músculo orbicular de los labios, que se da para compensar la impulsión al exterior de la lengua evitando así el escape de alimentos; éste se produce debido a la dificultad que presentan estas personas para realizar un sellamiento de la lengua con las arcadas dentarias, pudiendo por lo tanto existir escape de alimentos en el momento de permanecer estos dentro de la cavidad bucal.

En el caso de la deglución normal, al iniciarse la fase oral, la mandíbula asciende por la contracción de los músculos maseteros, temporales y pterigoideos y la lengua se fija a la arcada dentaria. Cuando se ha producido este anclaje de la lengua, la contracción cede; si no fuese así, la deglución se vería entorpecida, que es lo que ocurre en la deglución atípica. Además, esta contracción resulta inexistente al deglutir líquidos de forma continua y tanto más activa con sólidos más densos. Entre otros autores, Queiroz (2002) considera la falta de contracción de los maseteros como un rasgo de atipia: la lengua se fija en posición baja y, por tanto, no actúa la musculatura elevadora de la mandíbula.

La contracción del mentón se aprecia en oclusiones Clase II con overjet (“distancia horizontal existente entre los incisivos superiores e inferiores mientras que los dientes están en oclusión”) (Borrás & Rosell, 2008: 33), y debe interpretarse como un intento para sellar la cavidad oral e impedir la impulsión del alimento hacia el exterior. Se

asocia también con un movimiento excesivo y contracción del labio inferior que busca alcanzar al superior, que queda alejado como consecuencia de la oclusión y el overjet.

En la deglución atípica se pueden apreciar en ocasiones movimientos del cuello asociados a mala masticación, aspecto que en la deglución normal desaparece. Si el bolo está mal formado, los alimentos no están bien triturados, por lo que pueden existir dificultades para que estos sean introducidos en la orofaringe y la persona, por lo tanto, se ve obligada a realizar un movimiento de estiramiento del cuello y extensión de la nuca para ayudar al alimento a descender. Según Queiroz (2002) este problema debe considerarse aparte de la deglución atípica, ya que es una adaptación a la mala masticación. Igualmente, se observa la presencia de ruidos al tragar en las personas con deglución atípica porque realizan un exceso de fuerza y contracción del dorso lingual contra el paladar en el momento de la deglución. Además, mantienen residuos de alimentos en la boca después de deglutir debido a la hipotonía de los músculos de las mejillas, que favorece el almacenamiento de partículas en el vestíbulo de la boca.

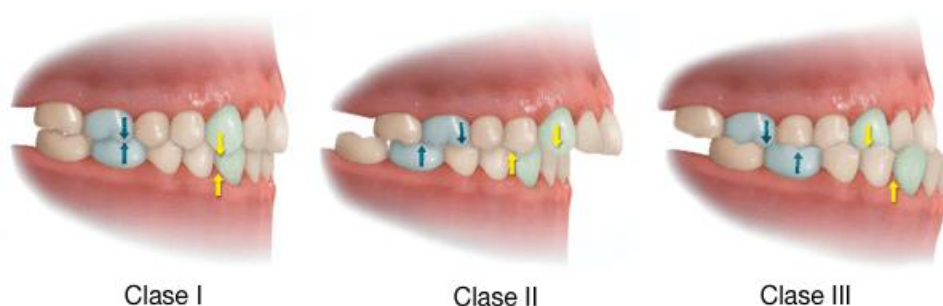### 2.1.2.1. Tipos de mordida

Existen diferentes tipos de mordida según las diversas formas de oclusión dental, definida como “la íntima relación de contacto que establecen los dientes de ambas arcadas durante los movimientos mandibulares” según indican Borrás y Rosell, (2008: 19). Y al igual que la definición de oclusión dental es necesaria en este apartado, también lo es mencionar que la maloclusión se define como “una alteración de la oclusión, es decir, una deficiente unión entre los dientes superiores e inferiores que deberían contactar como encajarían dos sierras iguales”. (Borrás y Rosell, 2008: 19).

La oclusión dental se encuentra dentro de la normalidad cuando, al sellar la cavidad bucal, ambas arcadas dentarias toman un contacto máximo entre ellas, sobresaliendo los incisivos superiores a los inferiores, levemente; si esto no ocurre, estaríamos ante una oclusión dental deficitaria o maloclusión. Por ello, aunque existen más tipos de clasificación es importante destacar la más común, como es la clasificación de Angle (1899, citado por Zambrana, y Dalva, 1998: 33) en la que se exponen tres tipos de oclusiones, basándose en las relaciones oclusales de los primeros molares. Más tarde, en 1912, Lischer propuso otra clasificación relacionando el maxilar superior y la mandíbula, respetando la clasificación de Angle y añadiendo una nomenclatura a cada Clase de la clasificación de Angle (**Clase I** → neutroclusión o normoclusión, **Clase II** → distoclusión, **Clase III** → mesioclusión).

La clasificación es la siguiente:

- **Clase I: neutroclusión o normocclusión:** existe una relación normal entre ambos maxilares, aunque pueden existir malposiciones dentales.
- **Clase II: distocclusión:** el maxilar superior se encuentra adelantado con o sin posición retrasada de la mandíbula. Puede ser unilateral o bilateral, y existen tres subtipos:
  - o División primera: los incisivos superiores se encuentran inclinados hacia delante.
  - o División segunda: los incisivos superiores se muestran retraídos hacia dentro.
  - o División segunda Deck-Biss: los incisivos centrales aparecen retro-inclinados, mientras que los incisivos laterales están pro-inclinados.
- **Clase III: mesiocclusión:** el maxilar inferior sobresale con respecto al maxilar superior, pudiendo ser unilateral o bilateral.



### 2.1.2.2. Tipos de deglución atípica

Existen diferentes tipos de deglución atípica, dependiendo de la acción. Estos son:

- Deglución con presión atípica de lengua o con interposición lingual: la lengua se encuentra alojada entre la cara anterior de los incisivos inferiores y la cara posterior de los incisivos superiores, realizando una presión sobre los dientes. Este tipo de deglución es característico de los pacientes que presentan una mordida abierta.

- Deglución con presión atípica de labio o interposición labial: para que se produzca un sellado labial, la mandíbula se adelanta; sin embargo, en el momento de la deglución, ésta debe retraerse para que el labio inferior tome contacto con la cara interna de los incisivos superior. En el momento de la deglución, las piezas dentarias no contactan y la lengua se posa entre los incisivos. El labio superior se vuelve hipotónico, puesto que no participa en la deglución, y el labio inferior, hipertónico. Además, se suele acompañar con hipertonía del músculo mentoniano a causa del esfuerzo que se necesita realizar para producir el sellado labial. Es la deglución típica de pacientes con maloclusión clase II de Angle.
- Deglución con contracción comisural: los músculos risorios se contraen en el momento de la deglución, produciendo unos hoyuelos próximos a la comisura de la boca. Evita que la lengua se proyecte hacia afuera.
- Deglución sin contracción del masetero: una vez formado el bolo alimenticio, la lengua lo recoge dirigiéndolo hacia arriba, elevándose a su vez la mandíbula y contrayéndose la musculatura. Sin embargo, en el momento de esa contracción aún no se ha producido deglución. Hay alimentos que para ser deglutidos precisan de una mayor contracción del masetero que otros.
- Deglución con movimiento de cabeza: suelen estar asociados a la mala masticación, es decir, si el alimento no se encuentra bien triturado en la fase oral o bucal de la deglución, este presentará un tamaño inadecuado para poder pasar con facilidad hacia la cavidad orofaríngea.
- Deglución con ruidos: suceden por empujar un exceso de fuerza del dorso de la lengua en el momento de la deglución. Suele ocurrir cuando la lengua es hipotónica y baja. Deben diferenciarse de los ruidos que aparecen durante la masticación.
- Deglución con residuos después de deglutir: suele ocurrir cuando el músculo buccinador se encuentra hipotónico, o cuando la lengua posee una alteración en la movilidad y/o propiocepción de la misma. Otra de las razones menos frecuente es cuando se produce poca cantidad de saliva y eso impide formar bien el bolo alimenticio.

### 2.2. TERAPIA MIOFUNCIONAL

#### 2.2.1. Descripción de la terapia miofuncional

El término “Terapia Miofuncional” se introdujo por primera vez en 1912 por Lischer, con el objetivo de prevenir y tratar la maloclusión a través de la reeducación. Sin embargo, fue Straub el verdadero responsable del inicio de la terapia miofuncional como tratamiento, puesto que referenció los problemas de deglución y fuerzas intraorales, directamente con la dentición, proponiendo, al igual que Lischer, un método de reeducación (citado por Castells, 1992: 85). No obstante, dicho término no se consolidó hasta la década de los años 70 a cargo de Garliner, y Barret y Hanson quienes instauraron unos objetivos y unos métodos como tratamiento.

Gómez (1983, citado por Castells, 1992: 85) definió la terapia miofuncional como “el conjunto de sus procedimientos y técnicas utilizadas en la corrección del desequilibrio muscular orofacial, creación de un nuevo comportamiento muscular normal, reducción de hábitos nocivos y el mejoramiento de la estética del paciente”.

Por otro lado, existe una definición más completa realizada por Borrás y Rosell (2008: 16) en la que se señala que la terapia miofuncional es “una disciplina que se encarga de prevenir, valorar, diagnosticar y corregir las disfunciones orofaciales que pueden interferir, tanto en la producción del habla, como sobre la estructura de los dientes y las relaciones maxilares”.

Dicha terapia abarca una amplia gama de intervención, además de la centrada en este TFG, siendo necesaria también en la multitud de alteraciones existentes a nivel de respiración, masticación y deglución que se encuentran asociadas a síndromes, como el de Pierre Robin, entre otros, y a malformaciones faciales y/o cráneo-faciales, patologías neurológicas como la enfermedad del Parkinson, o neuromusculares como las miopatías congénitas, así como secuelas de accidentes cerebro vasculares, traumatismos craneoencefálicos, o intervenciones quirúrgicas causadas por tumores en la cara y el cuello; por lo tanto, todas estas personas también pueden ser candidatos a una intervención llevada a cabo a través de la terapia miofuncional.

### 2.2.2 Carácter interdisciplinar de la terapia miofuncional

Es importante trabajar en conjunto con otros profesionales con el fin de proporcionar una intervención multidisciplinaria para que la rehabilitación del paciente sea lo más completa posible. La terapia miofuncional presenta relación con varios profesionales como logopedas, pediatras, fisioterapeutas, odontólogos, ortodoncistas, cirujanos maxilofaciales, otorrinolaringólogos, foniatras, neurólogos, entre otros. Pero en el caso sobre el que gira el desarrollo de este TFG, la relación interdisciplinaria que más destaca es la formada por el logopeda y el ortodoncista. Mantienen una estrecha relación para subsanar las dificultades que les atañe corregir, llevando en todo momento un trabajo conjunto y coordinado por ambos profesionales. Sin embargo, hay muchos autores que dicen que existen ortodoncistas que no confían en la intervención miofuncional, puesto que piensan que es suficiente con la corrección estructural de la boca del paciente.

Es cierto que muchas maloclusiones dentarias se encuentran vinculadas a alteraciones en la respiración, masticación y deglución, pero además, son causa de hábitos erróneos como la succión digital, morderse continuamente los labios o las uñas, término conocido como onicofagia. También el bruxismo es responsable de dicha maloclusión. La intervención ortodóncica en estos casos no tendría mucho sentido si previamente no se ha realizado una intervención para corregir esos malos hábitos.

Según Zambrana (1998: 39), la intervención logopédica miofuncional se divide en una serie de criterios didácticos que muestran la estrecha relación que existe entre ambas disciplinas. Estos son:

1. Intervención precoz.
2. Intervención prequirúrgica y/o preortodóncica.
3. Intervención conjunta con el tratamiento ortodóncico.
4. Intervención posquirúrgica y/o postortodóncica.
5. Intervención conjunta con el tratamiento otorrinolaringológico.

La intervención precoz va enfocada a los neonatos que presentan una serie de alteraciones que les impiden desempeñar una correcta succión en el momento de alimentarse. Se pretende estimular el reflejo de succión y proporcionar unas orientaciones para posicionar de manera correcta al bebé durante la alimentación, usar chupetes y biberones adecuados, y realizar masajes, así como una estimulación oral que beneficie a la adquisición del patrón correcto de succión. Por otro lado, la

intervención prequirúrgica y/o preortodóncica se encuentra enfocada a informar sobre los aspectos que conciernen a la operación y a la rehabilitación posterior. Con respecto a la intervención postquirúrgica y/o postortodóncica, cabe señalar que se centra en entrenar las funciones de masticación, deglución y fonación una vez mejorada la oclusión dentaria, sin embargo, existen muchas ocasiones en las que el ortodoncista, antes de realizar la adaptación del aparato, opta por derivar a su paciente al logopeda para que reciba unas sesiones previas a la adaptación de dicho aparato con el fin de adquirir unos hábitos adecuados previos a la implantación del aparato ortodóncico.

Otro aspecto significativo es que el tratamiento logopédico suele finalizar antes que el ortodóncico. Sin embargo, esto no debería ser así; lo adecuado sería alargar el tratamiento logopédico hasta que el paciente lograra una buena mordida para así confirmar la generalización de todo lo aprendido.

En definitiva, el apoyo por parte de los logopedas, antes, durante y después del tratamiento ortodóncico es imprescindible para la corrección de aquellos hábitos erróneos responsables de alteraciones propias de intervención logopédica y ortodóncica. No será posible lograr una rehabilitación de las funciones, si no se poseen unas estructuras preparadas para un fin concreto, y viceversa.

### **2.2.3. Ventajas y limitaciones de la terapia miofuncional**

La terapia miofuncional, al igual que todas las técnicas y métodos existentes para la rehabilitación de los múltiples trastornos que aborda el logopeda, presenta unas ventajas y unas limitaciones, que son importantes conocer para desempeñar un buen trabajo.

Para el logopeda resulta una terapia importante puesto que gracias a las aportaciones de dicha terapia resuelve situaciones que le competen como profesional, es decir, en muchas ocasiones los problemas de articulación, producción de habla, respiración, succión, masticación y deglución se encuentran asociados a alteraciones que pueden ser causadas o no por hábitos erróneos, que deben tratarse desde la base de la terapia miofuncional. Si estas modificaciones no se logran solventar tomando como base las técnicas propias de la terapia miofuncional, estas dificultades que se encuentran a la vista resultarán complicadas de solucionar. En conclusión, el logopeda va a tratar muchas patologías tomando como referencia una intervención basada en la terapia miofuncional.



Por otro lado, existen una serie de limitaciones que hay que tener en cuenta antes de iniciar el tratamiento. Son las siguientes:

- *La edad del paciente:* es importante comenzar la reeducación entre los seis y los siete años, es decir, a una edad temprana, puesto que los malos hábitos no se encuentran muy interiorizados. Además, las estructuras óseas se modifican con mayor facilidad a estas edades, dado que se encuentran en proceso de desarrollo. Mientras que, por el contrario, si se interviene en niños con edades menores, resultará complicado, ya que no comprenden todavía bien la finalidad de los ejercicios y colaborarán menos.
- *La motivación del paciente:* si se trata de niños demasiado pequeños es complicado mantenerlos motivados. Sin embargo, ante el trabajo con niños más mayores o con adultos, la motivación aumenta en mayor medida ya que son conscientes de su problema.
- *La colaboración de la familia:* es de vital importancia su colaboración, ya que son ellos los que pueden controlar que el paciente desarrolle todos los ejercicios realizados durante la terapia de manera correcta en el hogar.

### **2.2.4. Posibles trastornos del habla y de la voz asociados**

Es importante señalar que pueden existir casos en los que se asocie un problema de habla en personas que presenten alteraciones a nivel orofacial, aunque en el caso del paciente que se presenta en este TFG estos problemas no aparecen.

La mala coordinación de los órganos bucofonatorios y la inadecuada posición de los dientes pueden provocar dificultades en la articulación como son las dislalias. Por lo tanto, es imprescindible contar con una buena coordinación, así como con una adecuada agilidad, fuerza y movilidad lingual para que estos problemas no aparezcan. Asimismo, en base a la alteración a nivel orofacial que presente el sujeto, los fonemas que se verán dañados serán unos u otros. Los fonemas dentales se pueden encontrar distorsionados si los incisivos se muestran en posición de anoverción o retroversión. Por otro lado, la alteración de los fonemas interdentes y alveolares puede ser debida a la retracción o prognatismo mandibular. Y por último, los fonemas bilabiales se pueden ver dañados si existen dificultades de cierre labial.

Las personas que cuentan con una mordida Clase II de Angle pueden presentar alteraciones en los fonemas labiales, debido a la mala colocación de las estructuras

orofaciales durante la emisión de habla. Por otro lado, los pacientes con mordida Clase III de Angle, es decir, aquellos que poseen prognatismo, van a ser candidatos en algunas ocasiones de una mala expresión de los fonemas linguodentales o lingualveolares, puesto que realizan su articulación con el dorso de la lengua, chocando contra los incisivos superiores o contra el paladar duro.

Las alteraciones con respecto a la voz repercuten en la resonancia vocal, sobre todo en las personas que presentan trastornos orofaciales vinculados a problemas neurológicos o neuromusculares, asociados a traumatismos craneoencefálicos, malformaciones o síndromes, repercutiendo en una hiponasalidad o hipernasalidad.

### 3. OBJETIVOS

El propósito de este trabajo es demostrar la importancia de la Terapia Miofuncional en un paciente con Deglución Atípica que presenta limitaciones importantes a nivel orofacial.

Los objetivos generales son los siguientes:

- Explorar y valorar las alteraciones presentes en el paciente estudiado, tanto a nivel estructural como funcional, desde el punto de vista orofacial.
- Aplicar la terapia miofuncional a un caso de deglución atípica.

Los objetivos específicos son:

- Aumentar el tono de los órganos buco-fonatorios.
- Instaurar los patrones adecuados para una correcta deglución.
- Tonificar la musculatura implicada en los procesos deglutorios.
- Potenciar la sensibilidad, el tono y la movilidad lingual, insistiendo en el ápice lingual.

## 4. METODOLOGÍA

### 4.1. Diseño del caso

Para la realización del estudio se ha seleccionado un paciente con el que tuve la oportunidad de trabajar durante las prácticas desempeñadas en el gabinete logopédico Teralen<sup>3000</sup> durante tres meses. Una de las razones de dicha selección es por resultar un caso llamativo y a su vez poco frecuente, dadas las alteraciones orofaciales que presenta con respecto a su edad y sin contar con ningún daño neurológico asociado, aspecto importante a tener en cuenta. Otra de las razones es la predisposición tan positiva por parte del paciente, considerando la presencia de motivación como una parte fundamental en este tipo de terapia. Además, desarrollar este caso me iba a permitir enfocar toda la teoría aprendida en estos cuatro años de carrera, extrayendo los conocimientos adquiridos en las asignaturas de “Intervención logopédica en habla y trastornos orales no verbales”, así como en “Anatomía humana” siendo esto otro punto a favor para mi elección.

Tras la selección del paciente, se determina la prueba de evaluación que nos permite conocer el nivel de afectación del sujeto en cada una de las áreas implicadas. Esto nos permitirá adaptar la intervención a las características concretas e individuales del paciente para una intervención eficiente y adecuada. El protocolo de actuación en este caso es, en primer lugar, mantener una entrevista informal con la madre del paciente para que nos aporte datos de manera verbal; tras ello, es necesario pasar el Protocolo de Exploración Miofuncional y la valoración de volumen-viscosidad que soporta para ejecutar la masticación y la deglución, para que, tras conocer esto, se pueda aplicar una intervención individualizada. Toda la valoración se desempeñó en dos sesiones, la primera fue dedicada al Protocolo de Exploración Miofuncional y la segunda, a la valoración volumen-viscosidad.

Una vez establecidas esas limitaciones, se aplica la terapia miofuncional durante dos meses acudiendo al centro un día a la semana, desarrollando en total ocho sesiones de una hora, en las que se trabajan los niveles afectados mediante actividades destinadas a recuperar o mejorar las funciones alteradas.

### 4.2. Datos del caso

Este TFG se basa en un varón natural de Santiago de Compostela, nacido el 31 de enero de 1994 y que, por lo tanto, cuenta con 23 años y 6 meses de edad que, según su progenitora, siendo un bebé regurgitaba el biberón o realizaba excesivas paradas durante la succión. Más adelante, observó que el tiempo que tardaba en comer resultaba excesivo, precisando de varias degluciones para ingerir los alimentos líquidos y sólidos, realizando pequeños movimientos con la cabeza al mismo tiempo que ejecutaba el acto deglutorio. Asimismo, era incapaz de percibir la temperatura del alimento, fuera esta fría o caliente. De pequeño sufrió bruxismo, utilizó braquet y por la noche férula para mantener una posición correcta de los dientes superiores. Actualmente, usa hilo metálico en ambas arcadas dentarias.

Es el mayor de dos hermanos. Sin antecedentes familiares. Su desarrollo motor, del lenguaje, perceptivo-cognitivo y de socialización se encuentran dentro de la normalidad. Además, pese a las dificultades con las que cuenta, siempre ha tenido buenos hábitos alimenticios.

Tras acudir al ortodoncista por una revisión, este dictaminó la implantación del hilo metálico, siendo el profesional quien le derivó al logopeda por primera vez, comenzando la intervención logopédica en su ciudad natal en mayo del 2016. En noviembre de ese mismo año, cambia de residencia por motivos de estudios y llega a Teralen<sup>3000</sup> para continuar con la intervención. A pesar de acudir con una valoración anterior de Santiago de Compostela, se le volvió a valorar en el gabinete logopédico de Teralen<sup>3000</sup>, puesto que la información aportada desde su ciudad natal resultaba escasa.

Los estudios que realiza van avanzando favorablemente, así como las relaciones sociales en las que se desenvuelve, lo que indica que no presenta ninguna afectación psicológica, pese al problema que le atañe.

El examen de este caso real ha sido acompañado de una evaluación y de unas actividades específicas, que se han aplicado al paciente, cuya mejoría merece ser destacada, mostrando una motivación, colaboración y entrega en cada una de las sesiones, insistiendo en la adecuada realización de los ejercicios con el fin de lograr una rápida recuperación. Ello permitió crear un ambiente relajado y de confianza en las sesiones. Mi mayor preocupación consistía en que, dada la edad del sujeto, éste ya contaba con una serie de hábitos deglutorios erróneos que podían resultar complicados de erradicar, puesto que no es igual intervenir en la edad infantil que en

la edad adulta, pero, aun así, los resultados y la evolución del caso me han sorprendido de manera positiva, ya que se han obtenido unos avances y logros que, en un principio, veía complicados de conseguir.

### 4.3. Instrumentos de evaluación

Con el fin de obtener resultados concretos y precisos, empleamos instrumentos de evaluación que facilitan información y datos para que la intervención sea lo más exacta posible y así obtener resultados positivos. Por ello, para conocer el nivel exacto de afectación del paciente, se empleó el Protocolo de Exploración Miofuncional y se valoró el volumen y viscosidad que soporta en los alimentos; además se vio necesario mantener una entrevista informal con la madre del paciente mediante vía telefónica, debido a la lejanía de residencia de los progenitores del mismo. En ella se abordaron temas relacionados con los primeros momentos de la vida del paciente, los cuales quedan reflejados en el apartado anterior.

El Protocolo de Exploración Miofuncional extraído de la *Guía para la reeducación de la deglución atípica y trastornos asociados (2008)* se encuentra dividido en diez apartados: 1. Labios, 2. Lengua, 3. Músculos buccinadores, 4. Músculos maseteros, 5. Paladar duro, 6. Paladar blando, 7. Arcadas dentarias, 8. Maxilares superior e inferior, 9. Articulación temporomandibular y 10. Exploración de las funciones orales, finalizando con una exploración de praxias y fonoarticulatoria.

En cada uno de los diez apartados aparecen subapartados: 1. Labios: en reposo (valorando si hay tensión del músculo mentoniano, si hay simetría, asimetría, inversión superior e inferior, o si el labio inferior o superior es corto), movilidad (si es normal, si hay dificultades, o si no hay movimiento), tonicidad (si hay normotonía, hipertonía o hipotonía tanto del labio superior como del inferior) y presencia de frenillos labiales extensos, cicatrices, etc., 2. Lengua: en reposo, se valora la forma (si es normal, estrecha, ancha, asimétrica, voluminosa, microglosia o macroglosia), la posición (adelantada, interposición lingual derecha, izquierda o anterior), si se apoya en el paladar, en la arcada superior o en la inferior, y si está posicionada hacia atrás, movilidad (si es normal, con dificultad o si hay imposibilidad de movimiento), tonicidad (si hay normotonía, hipertonía o hipotonía) y presencia de frenillo lingual, cicatrices, ulceraciones, etc., 3. Músculos buccinadores y maseteros: se valora si son normotónicos, hipertónicos, hipotónicos o asimétricos, indicando en este último caso el lado de asimetría si la hubiera, 5. Paladar duro: comprobando si es normal, alto, ojival,

ancho, estrecho, plano, corto, o si hay cicatrices y fístulas, 6. Paladar blando: indicando si es corto, largo, blando, competente, con movilidad insuficiente, presencia de úvula bífida, úvula surcada, cicatrices o fístulas, 7. Arcadas dentarias: se valora si hay ausencia de piezas indicando cuáles, si la mordida es abierta anterior, abierta derecha, abierta izquierda, cruzada izquierda, cruzada derecha o cubierta, además de plasmar la oclusión del paciente señalando si es normal, Clase I, Clase II o Clase III y si hay presencia de malposiciones dentarias, 8. Maxilares superior e inferior: si hay asimetría en ambos maxilares, o únicamente en el superior o en el inferior, así como determinar si el perfil facial es ortognático, retrognático o prognático, 9. Articulación temporomandibular: si hay crepitación, resaltes, hiperextensión, hipoextensión, bruxismo o síntomas dolorosos, y 10. Exploración de las funciones orales: respiración (valorando el tipo, siendo este clavicular, mixto o abdominal, el modo, pudiendo ser oral diurno, oral nocturno, nasal o mixto, y la permeabilidad nasal, pudiendo ser simétrica o asimétrica), la masticación (si es con la boca abierta, si es unilateral o anterior, con movilización mandibular exagerada, o con movimientos linguales exagerados), la deglución (si es normal, con interposición labial, con interposición lingual, con empuje labial superior o inferior, con contracción peribucal, con movimientos de cabeza, o con empuje lingual lateral derecho o izquierdo) y habla, lenguaje y voz. A su vez, existe una sección destinada a la exploración de un total de 53 praxias, divididas de la 1 a la 18 en praxias a nivel bucal, maxilar, de mejillas y labiales, de la 19 a la 36 praxias linguales, de la 37 a la 46 praxias faciales y por último de la 47 a la 53 coordinación respiratoria. Para su valoración, aparecen diferentes ítems a los que se les asocia una puntuación de 1, 2, 3, 4 y 5, siendo 1 → Incapacidad, 2 → Error grave, 3 → Error medio, 4 → Error leve y 5 → Realización correcta. El último apartado de este Protocolo de Exploración se encuentra enfocado a la exploración fonoarticulatoria que consiste en verbalizar los fonemas vocálicos y consonánticos, repitiendo una serie de palabras que los contengan. Asimismo, a lo largo de todo el protocolo, existen apartados para poder anotar las observaciones que se consideren oportunas. (Véase Anexo I).

La valoración volumen-viscosidad (MECV-V) desarrollada y validada por Clavé, P. et al. consiste en comprobar la cantidad de alimento que soporta en la cavidad bucal para proceder a la ingesta y que esta se realice de una sola vez y no de varias, como suele suceder en el caso de este paciente. Se emplean para ello diferentes cantidades de líquidos (agua) y sólidos (yogur) iniciando la administración con 5 ml, después 10 ml, 20 ml y por último se retrocede a 15 ml. Igualmente, se valoran sólidos blandos (galleta) para observar si quedan restos en la boca tras la deglución, y sólidos duros

## TERAPIA MIOFUNCIONAL EN DEGLUCIÓN ATÍPICA

---

(gominola) prestando atención a la cantidad introducida en la boca. A continuación, se refleja el esquema de la explicación correspondiente a la valoración del volumen-viscosidad, así como los resultados del paciente.

<b>Líquido</b> (agua)	5 ml	10 ml	20 ml	15 ml
<b>Semisólido</b> (yogur)	5 ml	10 ml	20 ml	15 ml
<b>Sólido blando</b> (galleta)	Tras deglución restos en boca.			
<b>Sólido duro</b> (gominola).	Trozos pequeños.			

Tras la exploración miofuncional llevada a cabo en Teralen<sup>3000</sup>, se obtuvieron los siguientes resultados. Con respecto a los *órganos buco-fonatorios*, los labios en reposo presentan una simetría adecuada, aunque el labio inferior es más grueso que el superior, lo que provoca una dificultad en la movilidad e hipertonía en ambos labios. La lengua presenta una posición adelantada y en reposo se encuentra apoyada en la arcada inferior. Su movilidad es irregular con hipotonía e hiposensibilidad principalmente en el ápice. Tanto los músculos buccinadores, como maseteros y cigomáticos, muestran una hipotonía notable. El paladar duro es ojival e hiposensible, siendo inconsciente de si se encuentra pegado el alimento en él o no. Cuenta con hilo metálico en ambas arcadas y su mordida es abierta anterior con una oclusión de Clase III. Su articulación temporo-mandibular se encuentra dentro de la normalidad, aunque refiere haber padecido bruxismo anteriormente.

Con respecto a las *funciones orales*, su respiración es oral durante la noche, mientras que por el día en algunas ocasiones es nasal y en otras, oral, además de torácica y mixta. Su masticación es unilateral con preferencia derecha y movimientos linguales alterados y bajos. También la acción deglutoria se encuentra distorsionada, manteniendo una interposición lingual y empujando con la lengua los incisivos inferiores en el momento de ingerir el alimento.

Igualmente es importante destacar que soporta poca cantidad de líquidos (10 ml) y de semisólidos (15 ml). A la hora de ingerir algún tipo de sólido blando, se observan restos en la cavidad bucal, una vez realizada la deglución. En el caso de que la ingesta sea de un alimento sólido duro, ésta tiene que realizarse empleando trozos diminutos.

Por último, la exploración de praxias indica que las relacionadas con la región facial, las suele realizar de manera adecuada. Sin embargo, su dificultad radica en las praxias linguales y mandibulares/maxilares donde se observan errores leves-moderados. Esto es debido a la incoordinación e hipotonicidad de su lengua, principalmente en el ápice, y por el prognatismo y mordida Clase III. La exploración fonoarticulatoria no fue necesario realizarla, puesto que no mostraba dificultades en este sentido.

#### **4.4. Intervención logopédica**

La terapia miofuncional abarca un gran conjunto de ejercicios o actividades que sirven para aumentar la tonicidad de la musculatura peribucal, así como lingual; además, incluye ejercicios de praxias linguales con el fin de controlar la hipotonía lingual, logrando el afinamiento de la lengua, la elevación de esta al paladar y/o la colocación correcta para emitir una correcta deglución. Asimismo, comprende ejercicios prácticos enfocados a la zona labial con el fin de controlar la hipotonía labial. También se realizan masajes labiales con el objetivo de conseguir mayor flexibilidad y relajar la musculatura. Otro tipo de ejercicios son ejercicios para aumentar el tono muscular de los músculos maseteros, ejercicios de tensión y distensión del mentón, ejercicios deglutorios con líquidos y sólidos para observar si la posición lingual es correcta, ejercicios para mantener el control de los músculos buccinadores y ejercicios respiratorios para conseguir una coordinación respiratoria eficaz y para instaurar un patrón respiratorio nasal. Por lo tanto, con el fin de alcanzar los objetivos planteados en este TFG, se recogen aquí una serie de actividades o ejercicios desarrollados con el paciente que han ido aumentando en complejidad a medida que el tiempo transcurría. Dichas actividades o ejercicios sirven para tonificar, agilizar, coordinar, obtener una posición lingual adecuada tanto en reposo como en deglución, etc. de las estructuras del sistema orofacial, aunque, en realidad, podríamos indicar un sinnúmero de combinaciones de ejercicios entre los grupos musculares y demás, que configuran la correcta terapia, pero es misión del logopeda ir creándolos en función de las deficiencias que presente el paciente.



En este caso, las actividades llevadas a cabo con el sujeto de este estudio son las siguientes:

### 1) Masajes faciales.

Se le da al sujeto un masaje facial a nivel global empleando en primer lugar las manos, siempre cubiertas con guantes, y después un vibrador, insistiendo, sobre todo, en los músculos maseteros, así como en el ápice lingual. Dicho masaje consiste en recorrer toda la zona facial, comenzando por la frente, continuando por la zona de las mejillas, seguidamente se aplica un masaje en la zona de las alas propias de la cavidad nasal; después, se dirigen las manos a las comisuras labiales, estirándolas, bajando a su vez hacia el mentón; por último, se realizan pellizcos suaves en el labio inferior, estirándolo. Una vez finalizado el masaje explicado anteriormente, se procede al empleo del vibrador, como se indica líneas atrás.

### 2) Ejercicios de respiración.

- Inspirar aire por la nariz con la boca cerrada en un segundo, retener otro segundo y expulsarlo en un segundo.
- Inspirar aire por la nariz (un segundo), retener (un segundo), expulsar hacia la derecha e izquierda (un segundo) y soltar el aire residual (un segundo).
- Inspirar aire por la nariz (un segundo), retener (un segundo) y expulsar emitiendo una pedorreta con la boca (un segundo).
- Inspirar aire por la nariz (un segundo), retener (un segundo) y expulsar emitiendo un silbido (un segundo).

### 3) Ejercicios de fuerza lingual. (Véase Anexo II).

Con la ayuda de un depresor el sujeto debe empujar con fuerza hacia la izquierda, mientras que el logopeda ejerce fuerza hacia el lado opuesto, y al revés. Este ejercicio también se realiza hacia arriba y hacia abajo. Conocidos como ejercicios de contraresistencia.

Sostener un depresor con la lengua, contactando con el labio superior, todo el tiempo posible. Primero sin ningún objeto encima y después con algún objeto, material o alimento, como por ejemplo un lacasito, una tuerca pequeña, etc. Primero con elementos que no pesen demasiado; más adelante, cuando se

observe que el paciente ha obtenido fuerza lingual, se pueden emplear objetos con un peso mayor como un sacapuntas de metal.

#### 4) Praxias rítmicas con la ayuda de un metrónomo: (Véase Anexo III).

##### ○ Linguales:

- Sacar y meter la lengua sin rozar los dientes ni los labios.
- Dirigir la lengua hacia ambos sentidos, derecha e izquierda, tocando las comisuras labiales.
- Limpiarse los dientes superiores e inferiores con la lengua, permaneciendo la boca cerrada.
- Limpiarse el paladar en dirección anteroposterior con el ápice lingual, manteniendo la boca sellada.
- Extraer la lengua de la cavidad bucal, y moverla de arriba a abajo, manteniendo la boca abierta.
- Mover la lengua de arriba a abajo, tocando la parte interna de los incisivos superiores e inferiores, manteniendo en todo momento la cavidad bucal abierta.
- Rotar la lengua por el labio superior e inferior en ambos sentidos, derecha e izquierda, realizando círculos.
- Manteniendo los labios sellados, mover la lengua en dirección a las agujas del reloj, así como en dirección contraria.

##### ○ Labiales:

- Con la boca cerrada, proyectar los labios simulando dar un beso y a su vez, estirarlos simulando una sonrisa.
- Proyectar los labios hacia delante y elevarlos tocando la parte inferior de la cavidad nasal.
- Mover los labios proyectados hacia la derecha y hacia la izquierda.
- Proyectar los labios emitiendo besos silenciosos en primer lugar y después sonoros.
- Proyectar los labios para silbar.
- Hacer vibración con los labios.
- Sostener una pajita, lápiz, bolígrafo, o cualquier objeto que se asemeje a la forma de estos, entre el labio superior y la nariz durante un minuto.

## TERAPIA MIOFUNCIONAL EN DEGLUCIÓN ATÍPICA

---

- Sujetar una cuchara de plástico entre los labios y moverla de arriba a abajo y de izquierda a derecha, primero sin canica y luego con una canica encima.
  - Sostener con los labios una cuchara de plástico con una canica encima todo el tiempo que sea posible, sin utilizar la lengua.
  - Abrir y cerrar la boca sellando solo con los labios, y sin juntar los dientes.
  - Sujetar una pajita entre los labios durante un minuto.
- o Con las mejillas:
    - Inflar y desinflar las mejillas manteniendo aire en la cavidad bucal.
    - Inflar de manera alternativa ambas mejillas, en tanto que, mientras una se encuentra inflada, la otra está desinflada y al revés.
    - Succionar ambas mejillas de manera simultánea.
  - o Mandibulares:
    - Abrir la boca exageradamente y cerrarla contactando solo los labios entre sí, proporcionando diferentes velocidades marcadas con un metrónomo.
    - Alternar la mordida, mordiendo labio inferior y labio superior.
    - Desplazar la mandíbula inferior en ambos sentidos, derecha e izquierda y viceversa.
    - Rotar la mandíbula, manteniendo la boca cerrada, simulando que masticamos chicle.
    - Hacer la posición de las vocales a, o y u, sin emitir el sonido correspondiente y de manera exagerada.

Es conveniente repetir cada movimiento diez veces.

### 5) Ejercicios deglutorios sin alimento.

- a) Con los ojos cerrados, elevar y descender la lengua, evitando ayudarse del labio inferior.
- b) Hacer chascar la lengua.
- c) Elevar la lengua en posición del fonema /n/ y abrir y cerrar la boca.
- c) Emitir el sonido [t] y [k] aisladamente, para posteriormente intercalar ambos sonidos de manera rítmica con ayuda de un metrónomo.
- d) Realizar los sonidos [l], [n], [r] de forma consecutiva.
- e) Decir “cha” tres veces y deglutir saliva; lo mismo con “chu”.

Cada ejercicio se repite cinco veces.

### 6) Ejercicios deglutorios con diferentes texturas y cantidades.

- a) El sujeto ingiere diferentes cantidades de agua medidas con jeringuilla y dadas en algunas ocasiones con vaso y en otras con cuchara, situando el ápice lingual en los alveolos superiores para su deglución. Después, hace lo mismo, pero con distintas cantidades de yogur.
- b) Tragar agua midiendo la cantidad con una jeringuilla y proporcionado con un vaso, mientras sonrío.
- c) Introduciendo en la boca un trozo pequeño de miga de pan, el sujeto debe colocarlo en los alveolos superiores, arrastrarlo hacia atrás y hacia delante, para finalmente deglutirlo. En sustitución del pan, también se puede emplear oblea.
- d) Con una bola de chocolate, el sujeto debe chuparla realizando movimientos linguales exagerados, hasta que logre derretirla un poco. Seguidamente, tiene que aplastarla contra los alveolos superiores, ayudándose para ello del ápice lingual.
- e) Con la ayuda del ápice lingual, el paciente debe colocar un trozo de chocolate en el paladar y deshacerlo. Pudiéndose hacer también con una juanola.

- f) Introduciendo en la boca un corazón de gominola, el sujeto debe masticar de manera exagerada, para proceder a su posterior deglución.
- g) Con una fresa de gominola, el sujeto debe morder un trozo pequeño y pegarlo en el paladar ayudándose del ápice lingual. Después debe ingerirlo.
- h) Sostener un barquillo redondo entre los labios e ir mordiendo, masticando y tragando poco a poco sin utilizar las manos y sin que el barquillo se caiga.
- i) Sostener entre los labios un espagueti de gominola, y al igual que en el ejercicio anterior, debe ir succionando paulatinamente para morderlo, masticarlo y tragarlo paulatinamente sin que se caiga.
- j) Introducir una pajita en el yogur y sujetarla con los labios para posteriormente absorber y deglutir correctamente sin soltar la pajita. Igualmente este ejercicio se realizó con natillas.

Todos estos ejercicios se suelen ejecutar con los ojos abiertos, aunque en algunas ocasiones, como por ejemplo al trabajar la sensibilidad lingual, se le pide al paciente que cierre los ojos para que ésta se vaya interiorizando aún más. Otro aspecto que hay que tener en cuenta es que, en general, todos los ejercicios se producen en primer lugar con un ritmo normal, para después ir ampliando el ritmo y la intensidad.

Para que la intervención resulte lo más favorable posible, es necesario que las cantidades de alimentos con las que se trabajan sean semejantes a las que el paciente ingiere en su domicilio particular. De esta manera, guiamos la intervención desde el punto de vista real del paciente, permitiendo con ello una rápida generalización.

Los materiales que se han empleado para la realización de todos los ejercicios son:

- Espejo.
- Guantes.
- Metrónomo.
- Vibrador.
- Depresor.
- Pajitas.
- Jeringuillas.
- Cuchara.
- Vaso.
- Canica.
- Alimentos variados con diferentes texturas y cantidades.

### 4.5. Resultados

Aunque anteriormente se hayan descrito ocho sesiones de trabajo con el paciente, los resultados que se exponen aquí son fruto de cinco meses de intervención que corresponden a veintidós sesiones, observándose unas mejorías claramente notables. Al principio, al realizar el masaje facial diario con el que se comenzaban las sesiones, el paciente mantenía el labio inferior tenso, impidiendo su manejo con facilidad. Actualmente, dicha zona puede ser manipulada sin dificultades. Además, en el momento de finalizar las prácticas, después de dos meses de intervención, poseía una fuerza lingual leve en la parte izquierda de la misma, aspecto destacado en el momento de realizar los ejercicios de contraresistencia con la ayuda de un depresor. Sin embargo, en la actualidad ha obtenido fuerza lingual en ambos lados. También ha adquirido agilidad en la ejecución de ejercicios rítmicos con ayuda de un metrónomo que le marca los tiempos.

En lo que respecta a los ejercicios que se desarrollan empleando estrategias de deglución, así como alimentos, cabe destacar que la mejoría es evidente en el paciente. Esto es debido a que ha adquirido una mayor sensibilidad en el ápice lingual gracias a una serie de ejercicios de estimulación, por ello se observa que en el momento de colocar el alimento en los alveolos superiores existe una mayor precisión con respecto a las sesiones iniciales, en las que no era consciente de la posición del alimento dentro de la cavidad bucal. No obstante, si dicho ejercicio lo realiza con los ojos cerrados, el tiempo para situar el alimento en los alveolos superiores aumenta, ya que carece de un sentido menos para ayudarse. De igual manera, es necesario mencionar que, dada la mejora en la deglución de los alimentos, ya no sufre leves atragantamientos, que antes sí que se producían. Igualmente, el movimiento característico de la cabeza en cada deglución, actualmente se ve mermado, aunque en muy contadas ocasiones lo siga realizando.

Al inicio de la intervención, tanto las praxias como los ejercicios deglutorios sin alimento, los realizaba con el metrónomo a 60, es decir, ejecutando un movimiento por segundo. Actualmente, realiza las praxias a 90, lo que quiere decir que realiza un movimiento y medio por segundo. Sin embargo, en los ejercicios deglutorios sin alimento, ha pasado de 60 a 90, y de 90 a 120, significando esto, que es capaz de producir dos movimientos por segundo. Todo ello nos indica que el paciente ha adquirido mayor agilidad a sus movimientos. Asimismo, en el momento de realizar el ejercicio de sostener con los labios una cuchara de plástico con una canica encima

todo el tiempo que sea posible, sin utilizar la lengua, el paciente en un primer momento aguantaba 93 segundos, o dicho de otra forma, 1 minuto con 33 segundos, para más tarde, pasar a soportar el peso solo con los labios durante 142 segundos o, lo que es lo mismo, 2 minutos con 22 segundos.

En el ejercicio que consistía en mantener un barquillo entre los labios e ir mordiéndolo, masticándolo y tragándolo, sin emplear las manos, ha logrado realizar todo el proceso sin ejecutar ningún movimiento anómalo con la cabeza, lo que indica que ha tomado más consciencia sobre el proceso deglutorio en sí.

## 5. CONCLUSIONES

Tras la intervención miofuncional llevada a cabo y teniendo en cuenta los objetivos planteados en el estudio, las conclusiones de este TFG son las siguientes:

- Es imprescindible realizar una evaluación del paciente para determinar cuáles son las alteraciones a tener en cuenta y cuál es el grado de afectación de cada una de ellas. Esto va a permitir ajustar de manera adecuada la intervención a las necesidades del paciente, obteniendo de esta manera mejores resultados.
- La Terapia Miofuncional resulta favorable, positiva y necesaria en los casos en los que se ven alteradas funciones orofaciales, sin olvidar la importancia que tiene una detección precoz de cualquier trastorno para poder intervenir lo antes posible y solventar problemas que se pueden acentuar en la edad adulta, repercutiendo incluso en las relaciones sociales y personales de cualquier ser humano. Además, tiene vital importancia destacar que para la aplicación de esta terapia no se puede olvidar recopilar información relacionada con alergias o con enfermedades como diabetes, hipertensión o hipotensión, puesto que es necesario emplear diversos alimentos en los ejercicios que se desarrollen para que los pacientes generalicen dichos aprendizajes y puedan volcarlos en su vida diaria que, al fin y al cabo, es de lo que se trata, de aportar una mejor calidad de vida.



## 6. REFERENCIAS BIBLIOGRÁFICAS

- Bartuilli, M., Cabrera, P.J., Periñán, M.C. (2008). Guía técnica de intervención logopédica. Terapia Miofuncional. (2ª ed). Madrid: Síntesis, S.A.
- Borrás, S. & Rosell, V. (coord.) (2008). Guía para la reeducación de la deglución atípica y trastornos asociados. (2ª ed.). Valencia: Nau Llibres.
- Cámpora, H. y Falduti, A. (2015). Deglución de la A a la Z. (1ª ed). Argentina: Ediciones Journal. 17-19.
- Castells, M. (1992). Terapia miofuncional y logopedia. Revista de Logopedia, Foniatría y Audiología, 12 (2), 85 – 92.
- Cervera, J. F. & Ygual, A. (2002). Guía para la evaluación de la deglución atípica. Cuadernos de Audición y Lenguaje, (3), 57-66. Recuperado de [http://www.sld.cu/galerias/pdf/sitios/rehabilitacion-logo/guia\\_para\\_evaluar\\_la\\_deglucion\\_atipica.pdf](http://www.sld.cu/galerias/pdf/sitios/rehabilitacion-logo/guia_para_evaluar_la_deglucion_atipica.pdf)
- Clavé, P. et al. (2007). Diagnóstico y tratamiento de la disfagia orofaríngea funcional. Aspectos de interés para el cirujano digestivo. 82 (2): 62-76. Recuperado de <http://docplayer.es/4116485-Diagnostico-y-tratamiento-de-la-disfagia-orofaringea-funcional-aspectos-de-interes-para-el-cirujano-digestivo.html>
- Dalva Lopes, L. (1998). Tipología facial. En Zambrana Toledo González, N. y Dalva Lopes, D. (1998). Logopedia y ortopedia maxilar en la rehabilitación orofacial: Tratamiento precoz y preventivo. Terapia miofuncional. Barcelona: MASSON.
- García, J. et al (2010). Hábitos susceptibles de ser corregidos mediante terapias miofuncionales. Recuperado de: <http://www.ortodoncia.ws/publicaciones/2010/art21.asp>
- Grandi, D. y Donato, G. (2011). Terapia Miofuncional. Diagnóstico y tratamiento. (2ª ed.). Barcelona: Lebón.
- Kutchaj, H. (2006). Movilidad del tubo digestivo. En Levy, M., Koeppen, B. y Stanton, B. (2006). Berne y Levy. Fisiología. (4ª ed.). Barcelona: Elsevier.
- McFarland, D. (2008). Atlas de anatomía en ortofonía. Lenguaje y deglución. (1ª ed.). Barcelona: Elsevier Masson.

- Pastor Vera, T. V. (2012). *Análisis correlacional de las secuelas estructurales y funcionales que son ocasionadas por la respiración oral y que condicionan la deglución*. (Tesis doctoral). Universidad Ramón Llull, Barcelona.
- Pastor Vera, T. V. (2005). Relación entre respiración oral y deglución atípica: estudio piloto de niños que presentan la característica común de lengua baja. *Revista de logopedia, foniatría y audiolgía*, 25 (3), 121-127.
- Peralta, M<sup>a</sup>. E. (2001). *Reeducación de la deglución atípica funcional en niños con respiración oral*. (1<sup>a</sup> ed.). Barcelona: ISEP TEXTOS.
- Pérez, R. Paula. Logopeda en casa. Recuperado de <http://www.logopedaencasa.es/ejercicios/ejercicios-practicos-de-deglucion-atipica/>
- Pisón, G., (2006). Deglución atípica: Un enfoque logopédico. *Boletín informativo de la Asociación Española de Terapeutas formados en el Concepto Bobath*, (18), 25 – 28.
- Queiroz, I. Deglución – diagnóstico y posibilidades terapéuticas. Recuperado de: <http://www.cefac.br/library/artigos/780fdf14277b1af07db1a4926024c68f.pdf>
- Segovia, M. L. (1988). *Interrelaciones entre la odontoestomatología y la fonoaudiología. La deglución atípica*. (2<sup>a</sup> ed). Médica Panamericana.
- Zambrana Toledo González, N. (1998). Enfoque logopédico. En Zambrana Toledo González, N. y Dalva Lopes, D. (1998). *Logopedia y ortopedia maxilar en la rehabilitación orofacial: Tratamiento precoz y preventivo. Terapia miofuncional*. Barcelona: MASSON.
- Zambrana Toledo González, N. (1998). Funciones orofaciales. En Zambrana Toledo González, N. y Dalva Lopes, D. (1998). *Logopedia y ortopedia maxilar en la rehabilitación orofacial: Tratamiento precoz y preventivo. Terapia miofuncional*. Barcelona: MASSON.

## 7. ANEXOS

Anexo I: Protocolo de Exploración Miofuncional relleno con los resultados del paciente.

Anexo II: Ejercicios de fuerza lingual.

Anexo III: Praxias faciales.

Anexo IV: Funciones de los músculos y órganos implicados en la deglución.

**ANEXO I: PROTOCOLO DE EXPLORACIÓN MIOFUNCIONAL RELLENADO CON  
LOS RESULTADOS DEL PACIENTE**

**Anexo 2.**

Protocolo de exploración miofuncional

1. Labios

A) En reposo

Tensión en músculo mentoniano

<u>Simétricos</u>	Asimétricos	
Inverso	Superior	Inferior
Corto	Superior	Inferior

labio inferior mucho mas grueso que labio superior

B) Movilidad

Normal	<u>Con dificultad</u>	Imposibilidad de movimiento
--------	-----------------------	-----------------------------

C) Tonicidad

Labio Superior:	Normotonía	<u>Hipertonía</u>	Hipotonía
Labio Inferior:	Normotonía	<u>Hipertonía</u>	Hipotonía

D) Presencia de frenillos labiales extensos, cicatrices, etc. \_\_\_\_\_

2. Lengua

A) En reposo

1. Forma:

<u>Normal</u>	Microglosia	Macroglosia	Ancha
Estrecha	Voluminosa	Asimétrica	

2. Posición

<u>Adelantada</u>	Interposición lingual:	Anterior Derecha Izquierda
-------------------	------------------------	----------------------------

155

## Guía para la reeducación de la deglución atípica y trastornos asociados

Apoyada en: Paladar Arcada Superior Arcada Inferior

Posicionada hacia atrás

Otros hace fuerza constantemente sobre los dientes inferiores

### B) Movilidad

Normal Con dificultad Imposibilidad de movimiento

### C) Tonicidad:

Normotonía Hipertonía Hipotonía principalmente en el ápice

### D) Presencia de frenillo lingual, cicatrices, ulceraciones, etc. \_\_\_\_\_

## 3. Músculos buccinadores

Normotónicos Hipertónicos Hipotónicos Asimétricos

En caso de asimetría, indicar el lado más competente \_\_\_\_\_

## 4. Músculos maseteros

Normotónicos Hipertónicos Hipotónicos Asimétricos

En caso de asimetría, indicar el lado más competente: \_\_\_\_\_

## 5. Paladar duro

Normal Alto Ojival Ancho Estrecho

Plano Corto Cicatrices Fístulas

## 6. Paladar blando

Corto Largo Blando Úvula Bífida Úvula Surcada

Cicatrices Fístulas Competente Movilidad Insuficiente

## 7. Arcadas dentarias

Ausencia de piezas (indicar cuáles): hilo metálico en ambas arcadas dentarias

Mordida:

Abierta anterior Abierta derecha Abierta izquierda

Cruzada izquierda Cruzada derecha Cubierta

Oclusión: Normal Clase I Clase II Clase III

Malposiciones dentarias (indicar cuáles) \_\_\_\_\_

## 8. Maxilares superior e inferior

Asimetría: Ambos maxilares Superior Inferior

Perfil facial (respecto a la posición de la mandíbula):

Orto gnático Retrognático Prognático

## 9. Articulación temporomandibular

*Salvador Borrás, Toni Talens, Cristina Monleón y Vicent Rosell*

Crepitación      Resaltes      Hiperextensión  
 Hipoextensión      Bruxismo      Síntomas dolorosos

## 10. Exploración de las funciones orales

### A) Respiración

Tipo respiratorio:    Clavicular      Mixto    Abdominal    Torácica  
 Modo respiratorio:    Oral diurno      Oral nocturno    Nasal    Mixto x día  
 Permeabilidad nasal: Simétrica      Asimétrica

### B) Masticación

Con la boca abierta    Unilateral      <sup>al lado derecho</sup> Anterior  
 Con movilización mandibular exagerada  
Con movimientos de la lengua hacia adelante

### C) Deglución

Normal      Con interposición labial      Con interposición lingual  
 Con empuje lingual: superior inferior  
 Contracción peribucal      Con movimientos de la cabeza  
 Con empuje lingual lateral:    Derecho Izquierdo

### D) Habla, lenguaje y voz

Dificultades de habla y lenguaje (describirlas brevemente): \_\_\_\_\_  
 \_\_\_\_\_  
 Dificultades en la voz (describirlas brevemente): \_\_\_\_\_  
 \_\_\_\_\_

## Exploración de praxias

(1. Incapacidad, 2. Error grave, 3. Error medio, 4. Error leve, 5. Realización correcta)

1.	Abrir y cerrar la boca	(1)	(2)	(3)	(4)	(5)
2.	Mover el maxilar inferior de abajo a arriba	(1)	(2)	(3)	(4)	(5)
3.	Mover el maxilar inferior hacia la izquierda	(1)	(2)	(3)	(4)	(5)
4.	Mover el maxilar inferior hacia la derecha	(1)	(2)	(3)	(4)	(5)
5.	Mover el maxilar inferior alternativamente	(1)	(2)	(3)	(4)	(5)
6.	Enseñar los dientes	(1)	(2)	(3)	(4)	(5)
7.	Enseñar los dientes moviendo los labios	(1)	(2)	(3)	(4)	(5)
8.	Morder el labio superior	(1)	(2)	(3)	(4)	(5)
9.	Morder el labio inferior	(1)	(2)	(3)	(4)	(5)
10.	Succionar las paredes bucales	(1)	(2)	(3)	(4)	(5)
11.	Hinchar las mejillas	(1)	(2)	(3)	(4)	(5)
12.	Hinchar la mejilla izquierda	(1)	(2)	(3)	(4)	(5)
13.	Hinchar la mejilla derecha	(1)	(2)	(3)	(4)	(5)
14.	Hincharlas alternativamente	(1)	(2)	(3)	(4)	(5)
15.	Sonreír alargando al máximo la boca	(1)	(2)	(3)	(4)	(5)

Guía para la reeducación de la deglución atípica y trastornos asociados

6.	Idem, hacia la izquierda	(1)	(2)	(3)	(4)	(5)
7.	Idem, hacia la derecha	(1)	(2)	(3)	(4)	(5)
18.	Fruncir los labios, hacer morritos	(1)	(2)	(3)	(4)	(5)
<b>PRAXIAS LINGUALES</b>						
19.	Sacar y meter la lengua	(1)	(2)	(3)	(4)	(5)
20.	Sacarla hacia la izquierda	(1)	(2)	(3)	(4)	(5)
21.	Sacarla hacia la derecha	(1)	(2)	(3)	(4)	(5)
22.	Sacarla hacia arriba	(1)	(2)	(3)	(4)	(5)
23.	Sacarla hacia abajo	(1)	(2)	(3)	(4)	(5)
24.	Sacarla y moverla de abajo a arriba	(1)	(2)	(3)	(4)	(5)
25.	Doblar la lengua hacia atrás	(1)	(2)	(3)	(4)	(5)
26.	Morderse la punta de la lengua	(1)	(2)	(3)	(4)	(5)
27.	Mover la lengua por el labio superior	(1)	(2)	(3)	(4)	(5)
28.	Mover la lengua por el labio inferior	(1)	(2)	(3)	(4)	(5)
29.	Mover la lengua por los dientes superiores	(1)	(2)	(3)	(4)	(5)
30.	Mover la lengua por los dientes inferiores	(1)	(2)	(3)	(4)	(5)
31.	En sentido rotatorio por dentro de la boca	(1)	(2)	(3)	(4)	(5)
32.	En sentido rotatorio por el contorno labial	(1)	(2)	(3)	(4)	(5)
33.	Sacar la lengua plegada, estrechándola	(1)	(2)	(3)	(4)	(5)
34.	Ensanhar y estirar la lengua alternativamente	(1)	(2)	(3)	(4)	(5)
35.	Aplanar sobre el piso de la boca	(1)	(2)	(3)	(4)	(5)
36.	Aplanar sobre el paladar	(1)	(2)	(3)	(4)	(5)
<b>PRAXIAS FACIALES</b>						
37.	Levantar las cejas	(1)	(2)	(3)	(4)	(5)
38.	Fruncir el entrecejo	(1)	(2)	(3)	(4)	(5)
39.	Entornar los ojos	(1)	(2)	(3)	(4)	(5)
40.	Abrir y cerrar los ojos rápidamente	(1)	(2)	(3)	(4)	(5)
41.	Cerrar los ojos con fuerza	(1)	(2)	(3)	(4)	(5)
42.	Cerrar los ojos sin tensión	(1)	(2)	(3)	(4)	(5)
43.	Guiñar el ojo izquierdo	(1)	(2)	(3)	(4)	(5)
44.	Guiñar el ojo derecho	(1)	(2)	(3)	(4)	(5)
45.	Guiñarlos alternativamente	(1)	(2)	(3)	(4)	(5)
46.	Arrugar la nariz	(1)	(2)	(3)	(4)	(5)
<b>RESPIRACIÓN</b>						
47.	Inspirar por la nariz y expirar por la boca	(1)	(2)	(3)	(4)	(5)
48.	Inspirar y expirar por la nariz	(1)	(2)	(3)	(4)	(5)
49.	Inspirar y expirar por la fosa nasal derecha	(1)	(2)	(3)	(4)	(5)
50.	Inspirar y expirar por la fosa nasal izquierda	(1)	(2)	(3)	(4)	(5)
51.	Inspirar reteniendo el aire unos segundos	(1)	(2)	(3)	(4)	(5)
52.	Expirar lentamente por la boca	(1)	(2)	(3)	(4)	(5)
53.	Aspirar y soplar por la boca	(1)	(2)	(3)	(4)	(5)

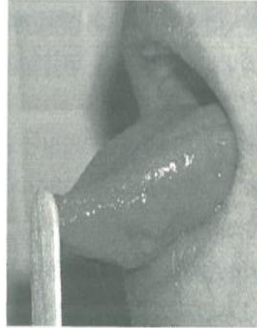
Salvador Borrás, Toni Talens, Cristina Monleón y Vicent Rosell

## Exploración fonoarticulatoria

VOCALES	REPETIR	REALIZACIÓN (+ / -)
- Anterior /i/ /e/	Tele, pito, pie...	
- Central /a/	Casa, pata, bala...	
- Posterior /u/ /o/	Buho, tubo, mulo...	
- Diptongos		
CONSONANTES		
- Bilabiales /p/ /m/	Pata, sapo, mama...	
- Labiodentales /f/	Feo, fuego, café...	
- Linguodentales /t/ /d/	Tapa, dedo, patada...	
- Linguointerdental /z/	Pez, celo, bici...	
- Linguoalveolar /n/ /l/ /r/	Nido, luna, dinero...	
- Linguopalatal /ch/ /ñ/	Coche, niño, chica...	
- Linguovelar /k/ /g/ /j/	Queso, gato, pajar...	
- Grupos consonánticos:		
.Consonante + /l/	Blanco, plano, flor...	
.Consonante + /r/	Premio, tren, pobre...	

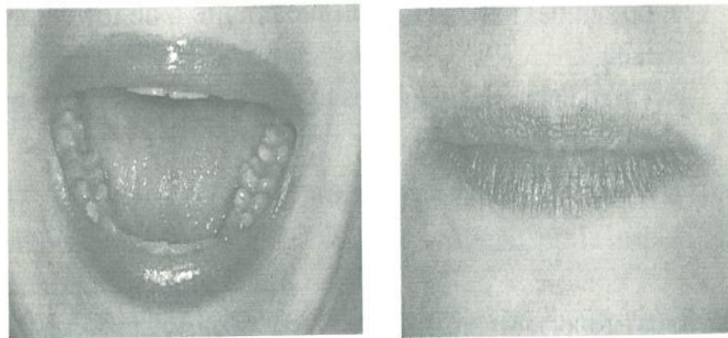


**ANEXO II: EJERCICIOS DE FUERZA LINGUAL**

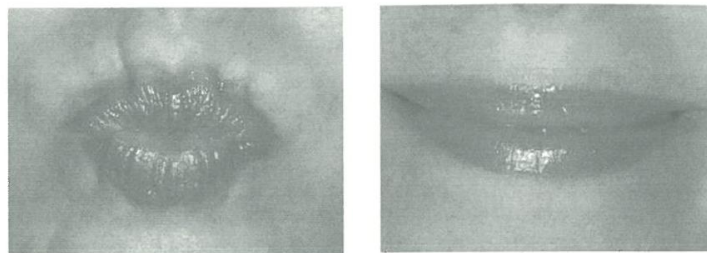


**Fig. 9 Ejercicio de  
contraresistencia lingual  
frontal.**

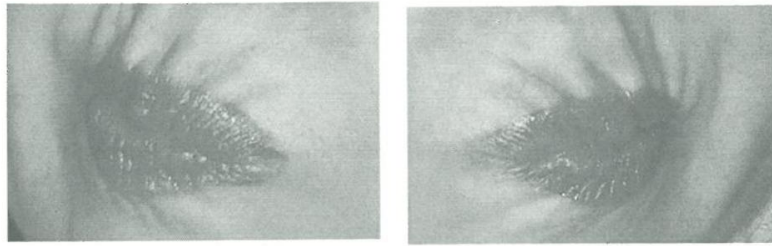
**ANEXO III: PRAXIAS FACIALES**



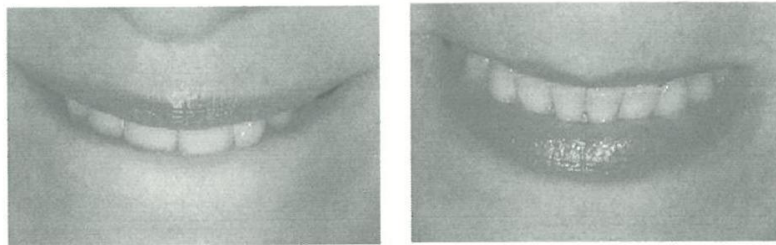**Fig. 10 Abrir y cerrar la boca contactando solo los labios.**



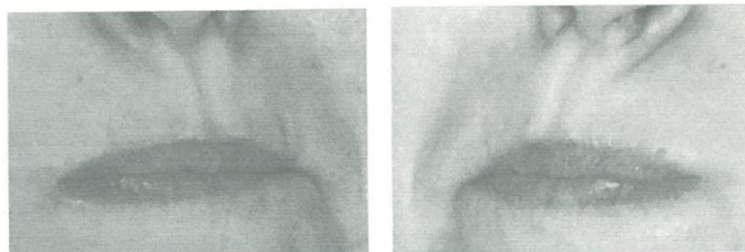
**Fig. 11 Proyectar labios y después estirarlos.**



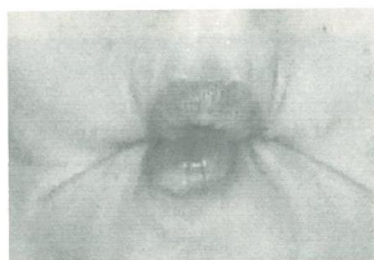**Fig. 12** Labios proyectados de izquierda a derecha.



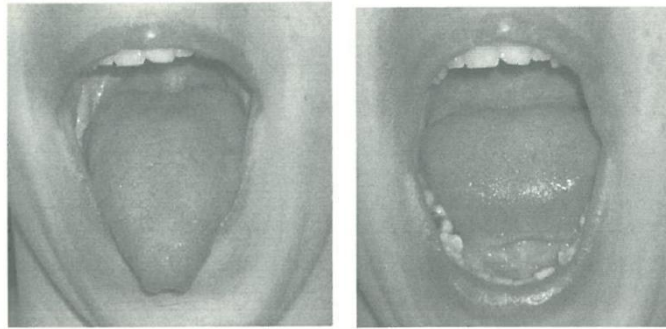
**Fig. 13** Alternar mordida.



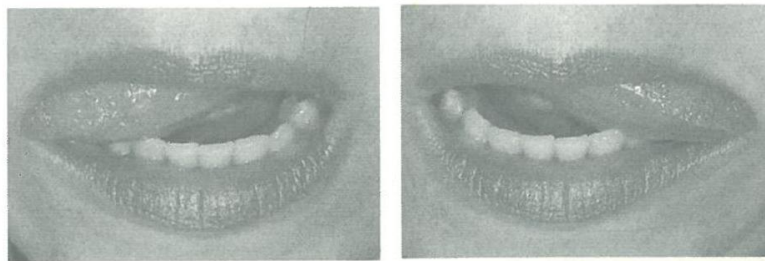
**Fig. 14** Inflar la mejilla izquierda y derecha.



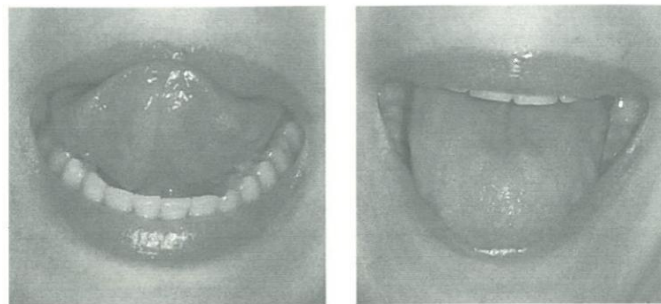**Fig. 15** Succionar ambas mejillas a la vez.



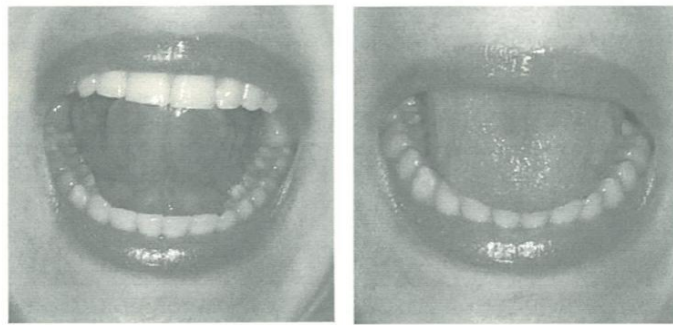
**Fig. 16 Sacar y meter la lengua sin rozar los dientes.**



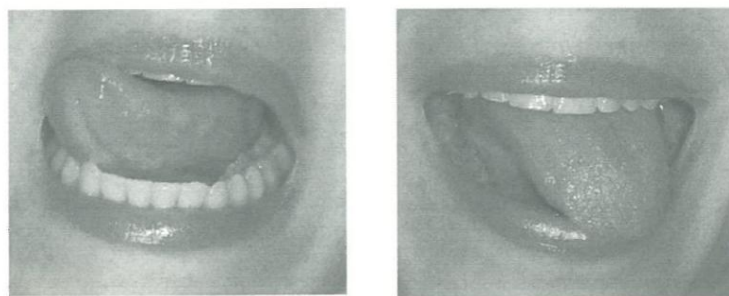
**Fig. 17 Dirigir la lengua hacia ambos sentidos.**




**Fig. 18 Guiar la lengua de arriba-abajo.**



**Fig. 19 Llevar la lengua hacia la cara interna de los incisivos superiores e inferiores.**



**Fig. 20 Relamer los labios superior e inferior de manera circular.**



**Fig. 21 Sostener un objeto con el labio superior.**

**ANEXO IV: FUNCIONES DE LOS MÚSCULOS Y ÓRGANOS IMPLICADOS EN LA  
DEGLUCIÓN**

<b>MÚSCULOS MASTICATORIOS</b>		
<b>MÚSCULO</b>	<b>FUNCIÓN</b>	<b>INERVACIÓN</b>
<b>Elevadores: masetero, temporal, pterigoideo interno, pterigoideo externo</b>	Masticación. Movimientos de ascenso y lateralización de la mandíbula.	N. trigémino (V)
<b>Depresores: digástrico, genihioideo, milohioideo</b>	Masticación. Movimientos de apertura de la mandíbula.	N. trigémino (V)

<b>MÚSCULOS LINGUALES</b>			
<b>MÚSCULO</b>		<b>FUNCIÓN</b>	<b>INERVACIÓN</b>
<b>Extrínsecos</b>	<b>Geniogloso</b>	Protrusión lingual y apoya la lengua en el suelo de la boca.	N. hipogloso (XII)
	<b>Hiogloso</b>	Desciende los laterales de la lengua y la desplaza hacia atrás.	N. hipogloso (XII)
	<b>Estilogloso</b>	Eleva los laterales de la lengua y la desplaza hacia atrás	N. hipogloso (XII)
	<b>Palatogloso</b>	Elevación parte posterior de la lengua.	N. hipogloso (XII)
<b>Intrínsecos</b>	<b>Superior longitudinal lingual</b>	Eleva el ápice lingual y alarga y acorta la lengua.	N. hipogloso (XII)
	<b>Inferior longitudinal lingual</b>	Desciende el ápice lingual y alarga y acorta la lengua.	N. hipogloso (XII)
	<b>Transverso lingual</b>	Estrecha y ensancha la lengua.	N. hipogloso (XII)
	<b>Vertical lingual</b>	Aplana y hace más gruesa la lengua.	N. hipogloso (XII)

<b>MÚSCULOS DEL PALADAR</b>		
<b>MÚSCULO</b>	<b>FUNCIÓN</b>	<b>INERVACIÓN</b>
<b>Elevador del paladar o periestafilino interno</b>	Eleva el paladar blando durante la deglución.	N. vago (X)
<b>Tensor del paladar o periestafilino externo</b>	Tensa el velo del paladar.	N. trigémino (V)
<b>Palatogloso o glosostafilino</b>	Eleva la lengua y la proyecta hacia atrás, estrechando a su vez el istmo de las fauces.	N. vago (X)
<b>Palatofaríngeo</b>	Desciende el velo del paladar y eleva la faringe y laringe. Además, facilita la conducción del alimento hacia la faringe durante la deglución.	N. vago (X)

<b>MÚSCULO DE LA MEJILLA</b>		
<b>MÚSCULO</b>	<b>FUNCIÓN</b>	<b>INERVACIÓN</b>
<b>Buccinador</b>	Tira de las comisuras de los labios, permite soplar y silbar y presiona los alimentos contra las arcadas dentarias.	N. facial (VII)

<b>MÚSCULO DEL MENTÓN</b>		
<b>MÚSCULO</b>	<b>FUNCIÓN</b>	<b>INERVACIÓN</b>
<b>Mentoniano o de la borla mentoniana</b>	Eleva y desplaza hacia delante el labio inferior.	N. facial (VII)