

**PTOSIS PALPEBRAL CONGENITA:  
A PROPOSITO DE UN CASO  
REVISION BIBLIOGRAFIA**

**TRABAJO FIN DE MÁSTER:**

**MASTER EN SUBESPECIALIDADES  
OFTALMOLÓGICAS**

**SUBESPECIALIDAD OCULOPLASTICA**



---

**Universidad de Valladolid**

**AUTOR: VICTOR HUGO BURGOS PATIÑO**  
**TUTOR: DR. MIGUEL JOSÉ MALDONADO LÓPEZ**  
**VALLADOLID 2018**

## **RESUMEN. TRABAJO DE FIN DE MÁSTER: PTOSIS PALPEBRAL CONGENITA A PROPOSITO DE UN CASO, REVISION BIBLIOGRAFICA.**

### **OBJETIVO**

El propósito de este trabajo es describir la etiología, clasificación, diagnóstico y tratamiento más adecuado de las diferentes formas de Ptosis palpebrales congénitas a través de una revisión de la literatura científica.

### **MATERIALES Y METODOS:**

La literatura científica de esta revisión bibliográfica se extrajo de las bases de datos e información médica SCIENCE DIRECT, LILACS, MEDLINE Y COCHRANE. Los Medical Subjects Headings (MESH) utilizados fueron ptosis, palpebral ptosis, Congenital ptosis palpebral.

Para valorar la calidad, variabilidad y validez, los artículos seleccionados se sometieron a cuestionario de la iniciativa CASPe y de la guía CARE.

### **RESULTADOS**

De los artículos encontrados, se seleccionaron artículos que trataran resultados, tratamiento y complicaciones de ptosis palpebral congénita. De ellos 22 publicaciones eran revisiones y 13 eran casos clínicos. Los artículos de mayor puntuación con el cuestionario de CASPe y la guía CARE tienen una mayor fiabilidad y validez.

### **CONCLUSIÓN**

La incidencia y prevalencia de la ptosis palpebral congénita condicionan el tipo y número de publicaciones científicas. La literatura científica aporta información útil y relevante en la clínica, diagnóstico y tratamiento. Por tanto, se precisan publicaciones con estudios aleatorizados y de calidad como metaanálisis, ensayos clínicos o protocolos para aumentar el nivel de evidencia científica en la bibliografía médica.

## INDICE

1.Introduccion	1
1.1 Tecnicas Quirurgicas	2
1.1.1 Tecnica Fasenella de Servat	2
1.1.2 Tecnica de Acortamiento del elevador por Via Anterior	2
1.1.3 Tecnica de Suspensión al Frontal	2
2. Justificacion	3
3.Objetivos	4
4.Hipotesis	5
5. Materiales y Metodos	6
5.1 Material	6
5.1.1 Bases de Informacion	6
5.2.2 Criterios	7
5.2.2.1 Criterios de Inclusion	7
5.2.2.2 Criterios de Exclusion	7
5.2 Metodos	7
5.2.1 Busqueda Bibliografica	7
5.2.2 Conflicto Bioetico	8
5.2.3 Estudio Estadistico	8
6.Caso Clinico	9
7. Resultados	11
7.1 Estudio Descriptivo	11
7.2 Estudio Anaitico	11
7.2.1.1 Lilacs	12
7.2.1.2 Sciencedirect	12
7.2.1.3 Medline	12
7.2.1.4 Cochrane	12
7.2.2 Estudio Analitico de Informacion	13
8. Discusión	14
8.1 Discusión de la Busqueda	14
9.Conclusion	15
10. Bibliografia	16

## 1. INTRODUCCION

La ptosis palpebral congénita o miogénica es una enfermedad que indica un escaso desarrollo del músculo elevador del párpado superior, asociado a una transformación fibrosa de las fibras musculares, ocasionando caída parcial o total del párpado superior (1,3,4) . Esta patología es una malformación relativamente frecuente y constituye el 80% de todas las ptosis, correspondiendo el otro 20% a las ptosis de tipo aponeuróticas, neurogénicas, mecánicas, traumáticas y pseudoptosis (20,22). Constituye un problema fundamentalmente estético, y en los casos más graves funcional, que puede conducir a complicaciones de orden oftalmológico como ambliopía, lagofthalmos o estrabismo (9,13). Se caracteriza por la tríada compuesta por mala posición palpebral significativa, escasa o ausente función del músculo elevador y retraso palpebral, destacado en la mirada inferior. Estas características se deben a la atonía y fibrosis del referido músculo elevador (10,15) . La ptosis congénita simple se manifiesta desde el nacimiento y permanece relativamente constante durante toda la vida (2,12). Aproximadamente el 75% de las ptosis congénitas son unilaterales y puras. El 25% de las ptosis congénitas son bilaterales y pueden ser asimétricas, dato importante a tener en cuenta a la hora de planear el tratamiento quirúrgico (14,16,24) . En los casos de ptosis bilateral grave, el niño compensa la deficiencia del músculo frontal con la posición elevada del mentón (17). Si esta ptosis no es corregida en los primeros años de vida del niño, dará lugar a alteraciones en su columna vertebral cervical por la posición mantenida en hiperextensión (14) . Generalmente la ptosis congénita, cuando no genera ambliopía, debe ser corregida antes de comenzar la edad escolar, a los 4-5 años (5,18). A esta edad el niño, además de tener mayor desarrollo muscular, es más colaborador y nos permite obtener más información sobre el grado de ptosis, la función del músculo elevador y del posible estrabismo añadido. Si la ptosis unilateral o bilateral, es muy acusada y provoca ambliopía, debe repararse lo antes posible en los primeros meses de vida (14). Los objetivos principales de la Cirugía en el tratamiento quirúrgico son conseguir la simetría y reestablecer una buena función visual (8) . Los dos factores fundamentales a la hora de decidir el tratamiento de la ptosis son el grado de la misma y la función del elevador (6,19), (ver cuadro 1).

Cuadro 1

Valoración de la gravedad de la Ptosis	
Grado De Ptosis	
• Leve:	< 2 mm
• Moderada:	3 mm
• Severa:	> ó = 4 mm
Función Del Músculo Elevador	
• Excelente:	> 8-10 mm
• Buena:	4- 8 mm
• Mala:	2-4 mm
• Nula:	0-2 mm

La función del elevador se valora midiendo la excursión del párpado superior desde su posición en la mirada inferior hasta la mirada superior completa. El explorador debe de mantener fija la ceja para impedir la transmisión de fuerzas desde el músculo frontal hasta el párpado superior, lo cual puede mover el párpado varios milímetros en dirección cefálica (11,23) . Sin embargo, la valoración de la gravedad y por lo tanto la selección de la técnica quirúrgica depende mucho del examinador y son muy subjetivas

### 1.1 Técnicas Quirúrgicas:

Son tres los procedimientos correctivos de ptosis que se utilizan, de acuerdo a la función del músculo elevador. Operación de Fasanella Servat, la resección del elevador y la suspensión frontal; en cada uno de estos grupos existe muchas variedades de técnicas de acuerdo al cirujano (25) .

**1.1.1 Técnica de Fasanella Servat:** técnica de elección en casos de grado de ptosis leve (< 2 mm) con función del elevador > 8 mm y generalmente pliegue palpebral satisfactorio. Consiste en resecar una elipse de espesor parcial palpebral incluyendo conjuntiva, cartílago tarsal y músculo de Müller (20)

**1.1.2 Técnica de acortamiento del elevador por vía anterior:** se utiliza en casos de ptosis moderada y función moderada el músculo elevador (4 a 8mm) (16). Consiste en disecar y resecar la aponeurosis del elevador en una longitud variable (7).

**1.1.3 Suspensión al frontal:** es la técnica de elección en casos de función del elevador deficitaria (< de 4 mm.) o nula. En esta técnica se suspende el párpado superior del músculo frontal. Para ello se puede usar tanto fascia lata o fascia temporal autógena como preservada, así como también material aloplástico (21). Las tiras de tejido suspensorio se anclan en el borde cefálico del tarso y en el músculo frontal, pasándolas por un túnel que une heridas hechas en el párpado y sobre la ceja.

## **2. JUSTIFICACIÓN**

La ptosis palpebral congénita representa el 80% aproximadamente de la ptosis palpebrales. La causa más común es un desarrollo incompleto del músculo elevador del párpado. Este músculo es el principal responsable de levantar el párpado. Los niños con ptosis congénita pueden también presentar ambliopía o falta de desarrollo de la visión, estrabismo u ojos desviados o visión borrosa por astigmatismo. Además, los párpados caídos le dan una expresión facial no deseable.

Si la ptosis no es muy marcada y el margen del párpado no llega a la altura del margen de la pupila, probablemente no sea necesario su corrección. Si por el contrario, el margen del párpado llega a cubrir el margen superior de la pupila y además es unilateral, es posible que se necesite corregir lo antes posible.

En la actualidad existen técnicas que han demostrado ser eficaces y seguras para la corrección de esta patología. Al revisar la literatura científica llama la atención la escasez de artículos de metaanálisis, ensayos clínicos, protocolos de diagnóstico y tratamiento. Los artículos que predominan son casos clínicos, que describen la clínica y tratamiento, no pudiendo ser considerados estos artículos como guías clínicas.

Esta circunstancia justificaría la necesidad de investigaciones posteriores con un nivel de evidencia científica, para que se pudiesen protocolizar las actuaciones médicas para mejorar el pronóstico y tratamiento.

### **3. OBJETIVO**

1. El propósito de este trabajo es describir la etiología, clasificación, diagnóstico y tratamiento más adecuado de las diferentes formas de Ptosis palpebrales congénitas a través de una revisión de la literatura científica.
- 2.- Comparar las principales técnicas quirúrgicas utilizadas, para el tratamiento de la ptosis palpebral congénita.
- 3- Determinar cuál es la técnica más adecuada para cada paciente, dependiendo de la etapa en que se encuentre su patología.

#### **4. HIPÓTESIS**

– La bibliografía referente a la ptosis palpebral congénita aporta información clínica, diagnóstica y terapéutica aplicable a la práctica médica, pero con un bajo nivel de evidencia .



## 5. MATERIALES Y METODOS

### 5.1 MATERIAL

El presente trabajo es una revisión bibliográfica de la ptosis palpebral congénita. La búsqueda bibliográfica se realizó entre Enero de 1980 a junio del 2018.

#### 5.1.2 BASES DE INFORMACIÓN MÉDICA

Las bases de información médicas consultadas fueron:

□□**LILACS**: Es una de las bases de datos más importantes de la Biblioteca Regional de Medicina (BIREME) y engloba la literatura científica y técnica en Ciencias de la Salud de América Latina y del Caribe.

□□**SCIENCEDIRECT**: Es una base de información médica, con artículos a texto completo de revistas y capítulos de libros de medicina.

□□**MEDLINE**: Es una base de datos de referencias bibliográficas y es de las más importantes de la Librería Nacional de Medicina de Estados Unidos (NLM). Es la fuente de información médica más conocida y utilizada en el mundo. Contempla temas de investigación, observación clínica, análisis y discusión de Salud Pública, revisiones críticas, recopilaciones estadísticas, evaluación de prácticas o procedimientos en salud y reporte de casos.

□□**COCHRANE**: Es una base de datos de información basada en la evidencia. Elabora revisiones sistemáticas a partir de ensayos clínicos controlados y estudios. Se encarga de preparar, mantener y diseminar las revisiones sistemáticas y actualizadas.

En LILACS se utilizó como Descriptores en Ciencias de la Salud (DECS) los términos “ptosis” y “congenital ptosis”.

En SCIENCEDIRECT y MEDLINE se utilizó como Medical Subject Headings (MESH) los términos “ptosis” y “congenital ptosis”.

En COCHRANE se aplicó como MESH los términos “congenital ptosis” y “ptosis”.

Los términos “ptosis” y “congenital ptosis”, fueron los vocablos utilizados en la realización de la búsqueda bibliográfica en las bases médicas, estas palabras son conocidas por formar parte de un lenguaje científico internacional recopilado en un listado de tesauro, que es un instrumento de control terminológico con un vocabulario controlado y dinámico de términos aplicados a un campo científico específico.

### **5.1.3. CRITERIOS:**

#### **5.1.3.1 CRITERIOS DE INCLUSIÓN:**

Los criterios de inclusión que se tuvieron en cuenta en la selección de los artículos al realizar esta revisión bibliográfica fueron:

- La literatura científica recopilada en esta revisión ha sido escrita en inglés, castellano o portugués.
- Los artículos científicos incluidos en esta revisión están recopilados en una base de información médica: LILACS, MEDLINE, SCIENCE DIRECT y COCHRANE.

Los artículos han sido localizados en las bases de información de ciencias de la salud utilizando los términos médicos: ptosis, congénita ptosis.

La literatura científica que se ha considerado en esta revisión es la que se ha publicado entre enero de 1980 a junio del 2018

#### **5.1.3.2 CRITERIOS DE EXCLUSIÓN:**

Los criterios de exclusión que se tuvieron en cuenta en la selección de los artículos al realizar esta revisión bibliográfica fueron:

- La literatura científica publicada en alemán, francés, ruso, chino y árabe no se ha considerado en esta revisión bibliográfica.
- Los artículos científicos incluidos en bases de información no médicas han sido desestimados en este trabajo.
- Los artículos médicos que no tratasen de ptosis palpebral congénita no fueron incluidos.
- La literatura científica publicada previamente a 1980.

## **5.2 MÉTODOS**

### **5.2.1 BÚSQUEDA BIBLIOGRÁFICA**

La información científica recopilada para la realización de esta revisión bibliográfica se realizó mediante una búsqueda en internet en las bases de información médica utilizando un lenguaje médico adecuado (tesauro) mediante los buscadores médicos. Las fuentes de información consultadas son fuentes de información primaria dentro de las bases de información médica, como son LILACS, SCIENCE DIRECT y MEDLINE.

También se consultó una base médica de información secundaria de gran relevancia en Europa como es el COCHRANE. La literatura científica seleccionada fue evaluada mediante el cuestionario CASPe (artículos de revisión) y la declaración de STROBE (artículos de casos clínicos). Se analizó la calidad, variabilidad, fiabilidad y validez de la información médica publicada.

### **5.2.2 CONFLICTO BIOÉTICO**

Esta revisión bibliográfica se adhiere a los principios de la Declaración de Helsinki y ha seguido sus directrices.

### **5.2.3 ESTUDIO ESTADÍSTICO**

Los artículos científicos fueron recopilados, organizados y clasificados mediante un gestor bibliográfico: Mendeley®.

El programa informático utilizado para el estudio analítico fue el SPSS® versión 17.0 para Windows (Statistical Package for Social Sciences, Chicago: SPSS Inc., 2008).

## 6. CASO CLINICO

Paciente de 5 años quien consulta al centro de salud santa barbará San Juan Sacatepéquez (Guatemala), por no poder abrir bien los ojos; al examen oftalmológico se encuentra ptosis palpebral bilateral con función del músculo elevador menor a 5 mm, telecanto, pliegue cutáneo no visible, por lo que se decide programar cirugía de suspensión del frontal ambos ojos.

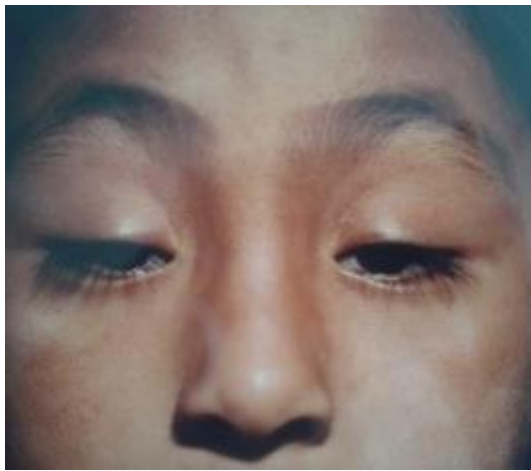

FIGURA 1.

Se realiza interconsulta con el servicio de Oculoplastica del Hospital Universitario la Esperanza (Guatemala) donde se decide realizar cirugía de suspensión del frontal ambos ojos. Para dar tratamiento.

Se delimita la línea de incisión a nivel del borde cefálico del tarso, de 8 a 10 mm del borde libre del párpado superior, en caso de ptosis bilateral, o a la altura del pliegue supratarsal tomando como referencia el lado sano, en casos de ptosis unilateral. Se marcan las líneas de referencia a nivel de los bordes esclero-corneal medial, esclero-corneal lateral y la pupila, para las incisiones supraciliares (Figura 1). Se efectúa un despegamiento moderado hasta visualizar la porción preseptal del músculo orbicular en toda su extensión y se demarca los tres colgajos a utilizar (Figura 2). Se tallan tres colgajos musculares de la porción preseptal del músculo orbicular: dos laterales y uno medial. El colgajo medial se libera hasta el borde esclerocorneal medial; de los laterales, el superior se libera medialmente hasta el nivel de la pupila y el inferior hasta el borde esclerocorneal lateral. A continuación se realiza la miorrafia del músculo orbicular remanente. Se realizan tres incisiones cutáneas supraciliares perpendiculares a las líneas de referencia esclerocorneal medial y lateral y a la línea pupilar y por medio de tunelización del espacio subcutáneo

palpebral se rotan los colgajos. Se da la tracción necesaria a cada colgajo de acuerdo al grado de ptosis, dejando libre el limbo esclerocorneal con una sobrecorrección de 1 mm y se fijan los colgajos al músculo frontal con sutura no absorbible. Se sutura el párpado fijando la dermis al músculo orbicular para simular el pliegue tarsal (Figura 3)

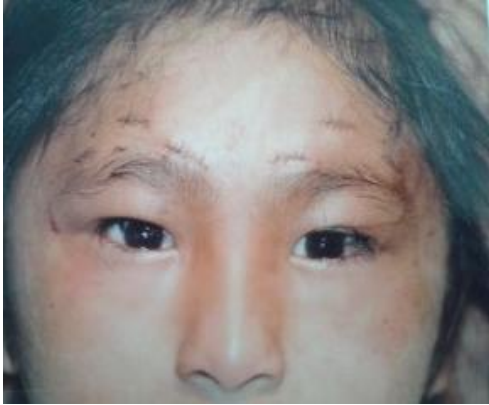

FIGURA 2

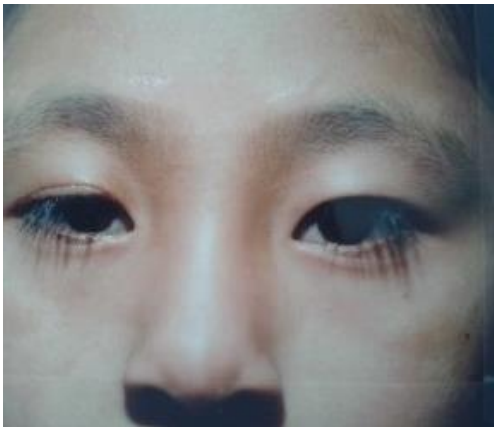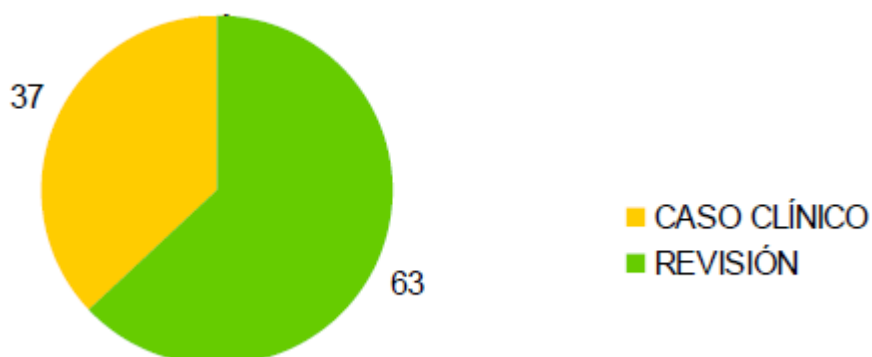


FIGURA 3

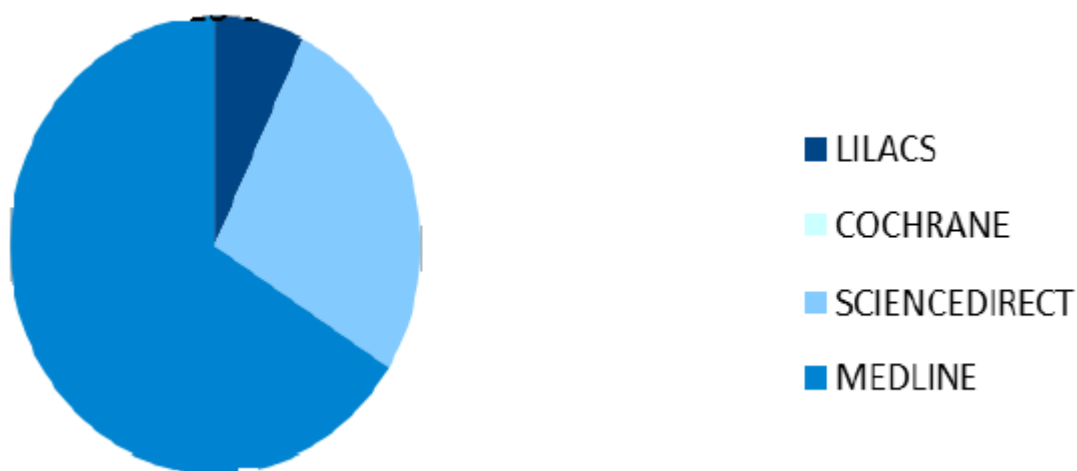
## 7. RESULTADOS

### 7.1 ESTUDIO DESCRIPTIVO

La literatura científica recopilada de las bases de información médica (LILACS, SCIENCE DIRECT, MEDLINE y COCHRANE) que cumplían los criterios de inclusión de esta revisión bibliográfica han sido:



La distribución de los artículos científicos incluidos en esta revisión según las bases de información médica fueron.



### 7.2 ESTUDIO ANALÍTICO

#### 7.2.1 ESTUDIO ANALÍTICO DE LAS BASES DE INFORMACIÓN

A continuación se va a estudiar cada una de las búsquedas bibliográficas que se realizaron en cada una de las bases de información médica previamente mencionadas y los resultados obtenidos en ellas.

### **7.2.1.1 LILACS:**

Al realizar la búsqueda bibliográfica en la base de información médica de LILACS con el DECS de ptosis” se obtuvieron 126 artículos. Al realizarla con el DECS de “congenital ptosis” fueron 10. Y que cumplieren los criterios de inclusión y exclusión de este trabajo fueron 4. Se obtuvieron 3 casos clínicos y una revisión de una serie de casos clínicos. A los artículos consultados se les aplicó el programa de lectura crítica CASPe si eran revisiones bibliográficas (sistema de valoración de 0 a 10) y la declaración de la iniciativa STROBE si eran casos clínicos (sistema de calificación de 0 a 22).

### **7.2.1.2 SCIENCEDIRECT:**

Al elaborar la búsqueda bibliográfica en la base de información médica de SCIENCEDIRECT con el DECS de “ptosis” se hallaron 15426 artículos científicos. Al aplicar el DECS de “congenital ptosis” se obtuvieron 8901 artículos. A los 8901 artículos se les aplicó los criterios de inclusión y exclusión obteniéndose 14 artículos, de los cuales 3 eran casos clínicos y 8 revisiones. Los artículos consultados fueron evaluados mediante el programa de lectura crítica CASPe (revisiones bibliográficas) y la declaración de la iniciativa STROBE (casos clínicos)

### **7.2.1.3 MEDLINE:**

Al realizar la búsqueda bibliográfica en la base de información médica de MEDLINE con del DECS de “ptosis” se hallaron 11238 referencias de la literatura científica. Y al aplicar el DECS de “congenital ptosis” se obtuvieron 2474 artículos publicados. Al aplicar los criterios de inclusión y exclusión de este trabajo, se redujo a 35 referencias bibliográficas, de las cuales 15 eran casos clínicos y 20 revisiones. Los artículos consultados fueron analizados con el programa de lectura crítica CASPe (revisiones bibliográficas) y la declaración de la iniciativa STROBE (casos clínicos)

### **7.2.1.4 COCHRANE:**

Al efectuar la investigación bibliográfica en la base de información médica de COCHRANE con el DECS de “ptosis” o “congenital ptosis” no se obtuvo ningún artículo científico.

### **7.2.2 ESTUDIO ANALÍTICO DE LOS ARTÍCULOS DE LAS BASES DE INFORMACIÓN**

Al analizar en la literatura científica los artículos publicados en las diferentes bases de información médica, se puede observar que:

El 80% de las ptosis palpebrales es la congénita.

El tratamiento de elección es la suspensión del frontal seguida de la de resección del musculo elevador.

El tratamiento a largo plazo se ha obtenido buenos resultados.



## **8. DISCUSIÓN:**

La ptosis palpebral congénita simple se caracteriza por tener una alteración primaria del músculo elevador del párpado superior, el cual puede faltar o estar hipoplásico. Por lo que su función puede ser nula o regular, de manera que la deficiencia de fibras musculares estriadas es proporcional a la severidad de la ptosis, donde coexisten una falla en el músculo, tanto para contraerse adecuadamente y elevar el párpado, como para relajarse y limitar la excursión palpebral en la mirada hacia abajo. (2,9,11) . La edad adecuada para la intervención quirúrgica es a los 4 años, porque el niño a esta edad colabora con el médico en la medición exacta, la cual es importante en la evaluación de la función del músculo elevador para aplicar el tratamiento quirúrgico correcto. Cuando existe una ptosis bilateral o unilateral muy severa en la cual se considera la pérdida de la función visual, se puede pensar en intervenciones más tempranas (9,11). La literatura describe los tres principales procedimientos quirúrgicos para la corrección de la ptosis, obteniendo excelentes resultados (9,8,11)

### **8.1 DISCUSIÓN DE LA BÚSQUEDA:**

Al realizar la búsqueda bibliográfica en 4 bases de información médica, sólo se han seleccionado 35 artículos que cumplieren los criterios de inclusión. Y hay que destacar que estos artículos eran revisiones de la literatura o casos Clínicos. La base de información médica que no ha proporcionado ningún artículo científico ha sido COCHRANE, esto se podría explicar porque esta base médica es el compendio de las revisiones sistemáticas a partir de ensayos clínicos controlados. Por otra lado, la base de información médica que ha proporcionado un mayor número de artículos ha sido MEDLINE, que en este momento es la base de información médica más importante en la actualidad a nivel mundial. En la realización de la búsqueda bibliográfica de las bases de información médica, los términos utilizados para localizar la literatura científica seleccionada, pertenecían a un listado de tesaurus y fueron "ptosis" y "congenital ptosis". Los artículos seleccionados en esta búsqueda fueron validados respecto a la calidad, variabilidad y validez mediante los sistemas de evaluación del CASPe en los artículos de revisión y de la declaración de STROBE en los artículos de casos clínicos. Tras ser valorada la literatura científica seleccionada con el sistema CASPe y STROBE, se observa:

Los artículos de mayor puntuación son aquellos que tienen una mayor fiabilidad y validez.

Los artículos de las revistas que tienen un mayor Factor de Impacto tienen una puntuación mayor que los artículos publicados en revistas con un menor Factor de Impacto (medida que mide la repercusión e importancia que ha tenido una publicación y una revista en la comunidad científica)

## **9. CONCLUSIÓN:**

Tras el análisis bibliográfico realizado ,la literatura científica aporta información útil y relevante para el diagnóstico y plan quirurgico adecuado; pero a pesar de esto, se considera necesario realizar estudios controlados aleatorizados y de calidad como metaanálisis, ensayos clínicos o protocolos con el objetivo de aumentar el nivel de evidencia científica para garantizar un adecuado protocolo de tratamiento

## 10. BIBLIOGRAFIA:

1. Zaky AG , Mandour SS , Zaky MA and Ebrahim AM, Graefe's, Two different techniques for frontalis suspension using Gore-Tex to treat severe congenital ptosis, archive for clinical and experimental ophthalmology, 2017, 1
2. Vasquez LM, Alonso T and Medel R. Direct frontalis flap with and without levator pulley for correction of severe ptosis with poor levator function in the same patient Orbit (Amsterdam, Netherlands), 2012, 31(2), 102
3. James Andersen, Anne Barmettler and Jamie B Rosenberg Types of materials for frontalis sling surgery for congenital ptosis, Online Publication Date: July 2017
4. Eshraghi B, Ghadimi H. Small-incision elevator resection for correction of congenital ptosis: a prospective study. Graefes Arch Clin Exp Ophthalmol. 2018 May 9. doi: 10.1007/s00417-018-4008-7.
5. Lee JH, Woo KI, Kim YD. Revision Surgery for Undercorrected Blepharoptosis After Frontalis Sling Operation Using Autogenous Fascia Lata. Ophthalmic Plast Reconstr Surg. 2018 Jun 18. doi: 10.1097/IOP.0000000000001152.
6. Surve A, Sharma MC, Pushker N, Bajaj MS, Meel R, Kashyap S. A study of changes in levator muscle in congenital ptosis Int Ophthalmol. 2018 Apr 28. doi: 10.1007/s10792-018-0931-1.
7. Lee JH, Kim YD. Ptosis. Review. Taiwan J Ophthalmol. 2018 Jan-Mar;8(1):3-8. doi: 10.4103/tjo.tjo\_70\_17.
8. Medel R, Molina S, Vasquez LM, Visa J, Wert A, Wolley-Dod C. Frontalis Muscle Flap Versus Maximal Anterior Levator Resection as First Option for Patients With Severe Congenital Ptosis Ophthalmic Plast Reconstr Surg. 2018 Apr 12. doi: 10.1097/IOP.0000000000001105.
9. Balaji SM. . Efficacy of autogenous fascia lata and silicone aurosling in correction of congenital blepharoptosis by frontalis suspension. Indian J Dent Res. 2018 Mar-Apr;29(2):166-170. doi: 10.4103/ijdr.IJDR\_147\_18.
10. Pujari A, Shashni A, Bajaj MS, Samdani A. Tarsal buckle with conjunctival prolapse following levator plication for unilateral congenital ptosis BMJ Case Rep. 2018 Mar 22;2018. pii: bcr-2017-223743. doi: 10.1136/bcr-2017-223743.

11. Kwitko GM, Patel BC. Blepharoplasty, Ptosis Surgery. StatPearls [Internet]. Treasure Island (FL): StatPearls Publishing; 2018 Jan-. 2018 Jan 7.
12. Surve A, Meel R, Pushker N, Bajaj MS. . Ultrasound biomicroscopy image patterns in normal upper eyelid and congenital ptosis in the Indian population. *Indian J Ophthalmol*. 2018 Mar;66(3):383-388.
13. Daoudi C, Chahdi KO, Lezrek O, Karim A, Daoudi R. . Whitnall's ligament suspension technique in ptosis surgery. *J Fr Ophtalmol*. 2017 Nov;40(9):763-769.
14. Kim CY, Lee SY. Determination of the Amount of Ptosis Correction in Levator Resection Surgery for Pediatric Congenital Ptosis. *Aesthetic Plast Surg*. 2018 Feb;42(1):201-207.
15. Baim AD, Dunbar GE, Ahmad A. Evaluation and Management of Unilateral Congenital Ptosis in a Healthy Child. *JAMA Ophthalmol*. 2017 Dec 1;135(12):1444-1445.
16. Quaranta-Leoni FM, Sposato S, Leonardi A, Iacoviello L, Costanzo S. Timing of surgical correction for the treatment of unilateral congenital ptosis: Effects on cosmetic and functional results. *Orbit*. 2017 Dec;36(6):382-387.
17. Mehta A, Garg P, Naik M, Kumari A. Congenital ptosis repair with a frontalis silicon sling: comparison between Fox's single pentagon technique and a modified Crawford double triangle technique *J AAPOS*. 2017 Oct;21(5):365-369.
18. Nguyen CT, Hardy TG. Levator resection for congenital ptosis: Does pre-operative levator function or degree of ptosis affect successful outcome? *Orbit*. 2017 Oct;36(5):325-330.
19. Goel R, Kishore D, Nagpal S, Jain S, Agarwal T. The Relationship of Amount of Resection and Time for Recovery of Bell's Phenomenon after Levator Resection in Congenital Ptosis *Open Ophthalmol J*. 2017 Feb 28;11:24-30.
20. Ali F, Khan MS, Sharjeel M, Din ZU, Murtaza B, Khan A. Efficacy of brow suspension with autogenous fascia lata in simple congenital ptosis. *Pak J Med Sci*. 2017 Mar-Apr;33(2):439-442.
21. Gazzola R, Piozzi E, Vaienti L, Wilhelm Baruffaldi Preis F. Therapeutic Algorithm for Congenital Ptosis Repair with Levator Resection and Frontalis Suspension: Results and Literature Review. *Semin Ophthalmol*. 2018;33(4):454-460.
22. Marenco M, Macchi I, Macchi I, Galassi E, Massaro-Giordano M, Lambiase A. Clinical presentation and management of congenital ptosis. *Clin Ophthalmol*. 2017 Feb 27;11:453-463.

23. Jubbal KT, Kania K, Braun TL, Katowitz WR, Marx DP. Pediatric Blepharoptosis. *Semin Plast Surg.* 2017 Feb;31(1):58-64.
24. Patel K, Carballo S, Thompson L. Ptosis. *Dis Mon.* 2017 Mar;63(3):74-79.
25. SooHoo JR, Davies BW, Allard FD, Durairaj VD. Congenital ptosis *Surv Ophthalmol.* 2014 Sep-Oct;59(5):483-92.
26. De Sanctis U, Alovisei C, Actis AG, Vinai L, Penna R, Fea A, Actis G, Grignolo F. Blepharoptosis. *Minerva Chir.* 2013 Dec;68(6 Suppl 1):37-47.
27. Handor H, Hafidi Z, Bencherif M, Amrani Y, belmokhtar A, Laghmari M, Daoudi R. Congenital ptosis: experience of a tertiary Moroccan center and latest development *Pan Afr Med J.* 2014 Oct 15;19:150.
28. Hintschich C. Ptosis surgery. Current aspects. *Ophthalmologe.* 2012 May; 109(5):430-7.
29. Loff HJ, Wobig JL, Dealey RA. Transconjunctival frontalis suspension: a clinical evaluation. *Ophthal Plast Reconstr Surg* 1999; 15: 349-54.
30. Shovlin JP. The aponeurotic approach for the correction of blepharoptosis. *Int Ophthalmol Clin* 1997; 37: 133-50. 5. Carraway JH, Vincent MP. Levator advancement technique for eyelid ptosis. *Plast Reconstr Surg* 1986; 77: 394-402.
31. Knize DM. An anatomically based study of mechanism of eyebrow ptosis. *Plast Reconstr Surg* 1996; 97: 1321-33. 3. Beard C. Ptosis. St. Louis: Mosby 3rd Ed. 1981

