

## CARTAS CIENTÍFICAS

### Oclusión arterial atraumática con poloxámero 407: nueva técnica en arterias calcificadas

### Non-traumatic arterial occlusion with poloxamer 407: a new technique in calcified arteries

E.M. San Norberto\*, R. Salvador, Á. Revilla, B. Merino y C. Vaquero

*Servicio de Angiología y Cirugía Vascul, Hospital Clínico Universitario de Valladolid, Valladolid, España*

Recibido el 7 de diciembre de 2010; aceptado el 11 de enero de 2011

Disponible en Internet el 6 de mayo de 2011

El poloxámero 407 (LeGoo-XL®, Pluromed Inc) es un gel soluble en agua que solidifica a temperatura corporal y puede emplearse como oclusor temporal intravascular. Su ventaja radica en no precisar retirarlo tras completar la anastomosis, puesto que se disuelve mediante la aplicación de hielo o suero frío directamente sobre el vaso. Una vez disuelto, no puede regresar al estado de gel por ser imposible conseguir de nuevo la concentración necesaria. El material diluido pasa a la microcirculación y se excreta por orina<sup>1</sup>. Este nuevo instrumento permite la oclusión vascular sin requerir presión radial, evitando lesión intimal, y sin depender del grado de aterosclerosis o calcificación de la pared arterial. No presenta indicación en vasos venosos al no mostrar patología parietal, salvo casos excepcionales.

Presentamos el caso de un varón de 73 años con insuficiencia renal crónica. Presentaba trombosis de dos accesos vasculares autógenos para hemodiálisis previos: fístula radiocefálica y transposición humerobasílica. El estudio preoperatorio mediante ultrasonografía dúplex mostraba trombosis de vena cefálica y basílica, además de áreas de importante calcificación arterial a nivel de las arterias axilar y humeral. Se decidió la realización de un acceso vascular protésico axiloaxilar.

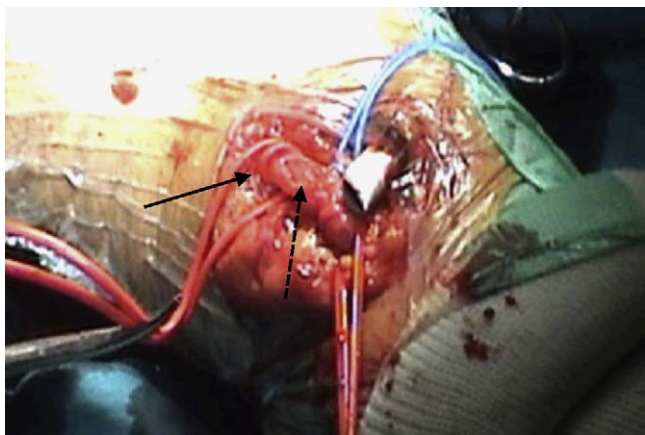
Bajo anestesia regional, se expusieron la arteria y vena axilar. Se colocaron bandas de silicona para conseguir el

control proximal y distal de sendos vasos. Una prótesis de 6 mm de PTFE (Venaflo®, Bard) fue tunelizada subcutáneamente en forma de lazo. Tras heparinización intravenosa con 5.000 U.I. de heparina sódica, se realizó una arteriotomía mínima sin manepa, que permitió la inyección del poloxámero 407 de manera retrógrada y anterógrada, obteniendo la oclusión del flujo sanguíneo (fig. 1), ampliándola de forma longitudinal posteriormente. Se realizó una anastomosis lateroterminal mediante sutura continua monofilamento no reabsorbible de 6-0 (fig. 2). Tras su terminación, se aplicó hielo externamente a la arteria, causando la disolución del poloxámero 407 y la reestabilización del flujo sanguíneo. Posteriormente, se realizó la anastomosis venosa mediante monofilamento no reabsorbible de 6-0 en configuración terminolateral, mediante clampaje con bandas de silicona. No se produjeron sangrados anormales, coagulopatía, evidencia de fallo orgánico o deterioro de la función renal.

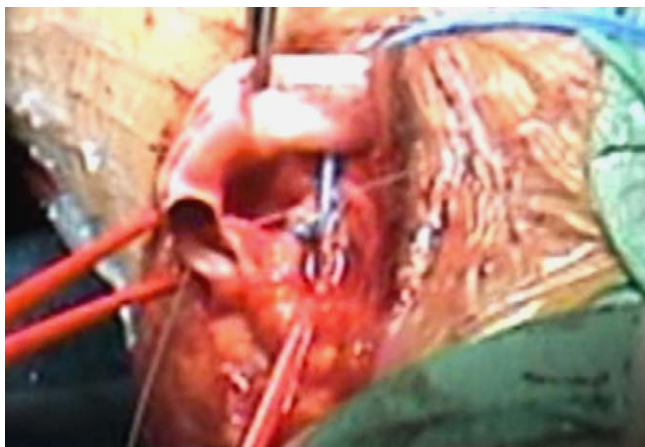
Las técnicas de oclusión vascular se pueden dividir en dos grupos: dispositivos de clampaje externo y métodos de oclusión intravascular. Incluso los denominados clamps atraumáticos provocan un considerable daño endotelial, proporcional a la fuerza de oclusión<sup>2,3</sup>. Las bandas de silicona o el torniquete de Rumel constituyen métodos no seguros de control del flujo sanguíneo en arterias gravemente calcificadas y también pueden ser causa de lesión vascular. Dispositivos de control de la presión ejercida por el clamp han presentado bajos niveles de lesión endotelial<sup>3,4</sup>. El empleo de balones de Fogarty intraluminales conectados a una llave de tres vías, o el *Florestor Internal Vessel Occluder*<sup>5</sup>, basado en el mismo fundamento, constituyen

\* Autor para correspondencia.

Correo electrónico: [esannorberto@hotmail.com](mailto:esannorberto@hotmail.com)  
(E.M. San Norberto).



**Figura 1** Acceso vascular protésico axiloaxilar. Anestomosis arterial proximal y distal mediante bandas de silicona sin oclusión (flecha continua). Poloxámero 407 dentro de la arteria (flecha discontinua) sin evidencia de sangrado.



**Figura 2** Poloxámero 407 dentro de los extremos proximal y distal de la arteria sin evidencia de sangrado.

un método de oclusión no lesivo, pero dificultan de forma importante la realización de la línea de sutura<sup>6</sup>.

Varios artículos han evaluado el empleo del poloxámero 407 en la oclusión temporal de arterias coronarias en cirugía cardíaca<sup>7,8</sup>, o de arterias renales durante nefrectomías robóticas<sup>9</sup>. El poloxámero 407 supone un método alternativo a la interrupción del flujo sanguíneo que evita el problema de la lesión por clampaje. Es independiente de la calcificación parietal o de las lesiones ateroscleróticas de la pared del vaso.

## Bibliografía

1. Raymond J, Metcalfe A, Salazkin I, Schwarz A. Temporary occlusion with poloxamer 407. *Biomaterials*. 2004;25:3983–9.
2. Margovsky AI, Lord RS, Meek AC, Bobryshev YV. Artery wall damage and platelet uptake from so-called atraumatic arterial clamps: an experimental study. *Cardiovasc Surg*. 1997;5:42–7.
3. Zhang Y, Luo Y, Kodaira S, Takagi T. Application of shape memory alloy pressure-controlled vascular clamp for atraumatic vessel occlusion. *Ann Vasc Surg*. 2009;23:813–20.
4. Darçin OT, Cengiz M, Ozardali I, Andaç MH. Pressure-controlled vascular clamp: a novel device for atraumatic vessel occlusion. *Ann Vasc Surg*. 2004;18:254–6.
5. Chalmers RT, Howd A. Distal anastomotic vein cuff and the use of an internal vessel occluder. *J R Coll Surg Edinb*. 1997;42:171–2.
6. Ozalp B, Canbaz S, Huseyinova G, Duran E. Histopathological comparison of vascular wall damage created by external cross clamp and endoluminal balloon occlusion techniques. *J Cardiovasc Surg (Torino)*. 2009;50:545–53.
7. Boodhwani M, Cohn WE, Feng J, Ramlawi B, Mieno S, Schwarz A, et al. Safety and efficacy of a novel gel for vascular occlusion in off-pump surgery. *Ann Thorac Surg*. 2005;80:2333–7.
8. Aubin MC, Bouchot O, Carrier M, Cohn WE, Perrault LP. Temporary internal thoracic artery occlusion during off-pump coronary artery bypass grafting with the new poloxamer P407 does not cause endothelial dysfunction. *J Thorac Cardiovasc Surg*. 2006;132:685–6.
9. Moinzadeh A, Flacke S, Libertino JA, Merhige J, Vogel JM, Lyall K, et al. Temporary segmental renal artery occlusion using reverse phase polymer for bloodless robotic partial nephrectomy. *J Urol*. 2009;182:1582–7.