



Universidad de Valladolid



TRABAJO DE FIN DE MÁSTER

Máster en Subespecialidades Oftalmológicas

Inflamación Intraocular y Uveítis

REVISIÓN BIBLIOGRÁFICA DE LA INERVACIÓN CORNEAL EN PACIENTES CON UVEÍTIS HERPÉTICAS

Alumna: Ana Belén Haro Álvarez

Directores: Dra. Lidia Cocho

Dr. José M^a Herreras Cantalapiedra

2019-2020

Agradecimientos

Mi más sincero agradecimiento a la Dra. Lidia Cocho y al Dr. José María Herreras por la formación recibida, su orientación y apoyo incondicional.

Al Dr. César Arrieta, que desde el inicio formamos un equipo de compañerismo, estudio y trabajo.

Al Dr. Maldonado Director del IOBA y a la Dra. Calonge.

A mis compañeros de trabajo del Hospital Santos Reyes.

A mi familia, a Marcel, al Dr. Álvarez, a Diana, a Sylvia, a Eli, a Frank por su constante preocupación, muestras de cariño y estímulo en este tiempo de pandemia.



Universidad de Valladolid

IOBA - Proyectos Investigación

Conformidad del Director del IOBA / Comisión de Investigación



D^a M^a Paz García García, como Secretaria de la Comisión de Investigación del IOBA, por delegación del Director.

Hace constar:

Que conoce la documentación relativa al estudio con código de la Comisión de Investigación **IOBA-2020-15** que lleva por título **Inervación Corneal en Paciente con Uveitis herpética**, y que la misma ha sido evaluada previa realización por la Comisión de Investigación del IOBA.

El investigador principal del proyecto será:

D//D^a José María Herreras Cantalapiedra

Lidia Cocho Archiles

Declaro tener conocimiento y apruebo la realización del estudio en el IOBA.

En Valladolid a, 6/2/2020

Fdo.: M^a Paz García García

Secretaria de la Comisión de Investigación



IOBA - Campus Miguel Delibes - Paseo de Belén 17 - 47011 - Valladolid
Tel. 983 42 35 59 | Fax 983 18 37 33 | ioba@ioba.med.uva.es | www.ioba.es

UEC-CEIM-02
1 de 1
V1 - 20180622

ÍNDICE

1. Abreviaturas	7
2. Resumen	8
3. Justificación, Hipótesis Y Objetivos	
3.1 Justificación.....	9
3.2 Hipótesis.....	10
3.3 Objetivos.....	10
4. Estado actual del tema	
4.1 Inervación corneal.....	11
4.2 Familia herpes viridae y mecanismos de infección.....	13
4.3 Uveítis herpéticas	
4.3.1 Uveítis anterior por VHS y VVZ	16
4.3.2 Uveítis anterior por Citomegalovirus	17
4.3.3 Necrosis retiniana aguda.....	17
4.3.4 Necrosis retiniana externa progresiva.....	18
5. Materiales y métodos.....	19
6. Resultados	20
7. Discusión.....	25
8. Limitaciones del estudio	28
9. Conclusiones.....	29
10. Bibliografía.....	30

1. ABREVIATURAS

ADN: ácido desoxirribonucleico

AIJ: artritis idiopática juvenil

CMV: Citomegalovirus

CMH: Complejo Mayor de Histocompatibilidad

CD: células dendríticas

IOBA: Instituto Universitario de Oftalmología Aplicada

NRA: necrosis retiniana aguda

MCIV: microscopía confocal in vivo

PCR: acrónimo inglés de reacción en cadena de la polimerasa

PR: precipitados retroqueráticos

PRK: queratectomía fotorrefractiva (por su siglas en inglés)

PSS: síndrome de Posner-Schlossman (por su siglas en inglés)

TFM: trabajo de fin de máster

UH: uveítis herpética

UHA: uveítis herpética anterior

VEB: Virus Epstein-Barr

VHS1: Virus Herpes simple tipo 1

VHS2: virus herpes simple tipo 2

VIH: Virus de Inmunodeficiencia Humana

VVZ: Virus Varicela Zóster

2. RESUMEN

OBJETIVO: Realizar una investigación bibliográfica del estado actual sobre el conocimiento de la inervación corneal en los pacientes con uveítis herpéticas a través de microscopía confocal in vivo.

MATERIAL Y METODOS: Se realizó una búsqueda de la información publicada en artículos científicos indexados en las bases datos PubMed y Google Académico.

RESULTADOS: Se seleccionaron 12 publicaciones. **1)** sólo 2 de ellas referentes a la inervación corneal en uveítis herpéticas, mostraron que la densidad de las fibras nerviosas del plexo subbasal esta disminuida, en relación al ojo contralateral y a controles sanos. Debido a la muy limitada evidencia encontrada, se incluyeron artículos con ciertas similitudes con nuestro criterio. **2)** 7 trabajos referentes al análisis del plexo corneal en las queratitis herpéticas y 3 publicaciones de la respuesta inmune herpética, se observó una densidad disminuida de las fibras nerviosas y un aumento de la densidad de las células dendrítica en los ojos afectos y adelfos comparados con los controles sanos.

CONCLUSIONES: Se ha comprobado que existe una pérdida de la densidad de fibras nerviosas del plexo subbasal corneal y un incremento de las células dendríticas en respuesta a la infección por los herpes virus, parece útil la aplicación de la microscopía confocal in vivo en el estudio de las uveítis herpéticas, siendo este un campo de investigación prometedor para la realización de estudios experimentales en un futuro a corto plazo.

3. JUSTIFICACIÓN, HIPÓTESIS Y OBJETIVOS

3.1 JUSTIFICACIÓN

La uveítis es una de las principales causas de ceguera en el mundo desarrollado, donde representa hasta el 35% de los casos de ceguera legal.¹ Están asociadas con una multitud de etiologías, tanto de origen infeccioso como no infeccioso.¹ En la actualidad, los herpes virus constituyen una de las causas principales de uveítis, predominantemente el virus herpes simple 1 y 2 (VHS1y VHS2), Virus varicela Zóster (VVZ), así como el Virus Epstein-Barr (VEB) y el Citomegalovirus (CMV).² La enfermedad ocular herpética, causada por ésta familia de virus, suele afectar a los tejidos de la superficie ocular, como la conjuntiva y la córnea, manifestándose generalmente en forma de conjuntivitis o queratitis, siendo una causa importante de ceguera corneal en países industrializados.³ Sin embargo, hasta en un 4% de los casos de pacientes con enfermedad ocular herpética pueden tener afectación uveal.³

Las uveítis herpéticas (UH) pueden ocurrir en asociación con queratitis o en ausencia de esta, mientras que la forma más frecuente es la uveítis anterior, que representa del 5 al 10% de todos los casos de uveítis.⁴ De manera menos frecuente, pero mucho más grave, también encontramos que la familia herpes es capaz de producir uveítis posterior y pauveítis.⁵

Los virus del herpes tienen actividad neurotrópica, y son capaces de provocar una respuesta inmune ocasionando alteración funcional y estructural de los nervios corneales, demostrándose esto a través de un método no invasivo como es la microscopía confocal. Esta aproximación ha demostrado una gran importancia a la hora de determinar el origen de los daños observados en los tejidos oculares de pacientes infectados por herpes. Por ello, se han realizado varios estudios que analizan estos cambios en los nervios corneales en pacientes con queratitis herpética.⁶ Sin embargo, la afectación de este plexo nervioso

en el caso de las uveítis herpéticas aún no se conoce, al no ser la afectación corneal constante.⁷ Por ello, se propone este Trabajo de Fin de Máster para ahondar en el conocimiento de este grupo de pacientes a través de una revisión de la literatura científica.

3.2 HIPÓTESIS

La hipótesis general de trabajo es que los pacientes con uveítis herpética presentan alteración morfológica de la inervación corneal.

3.3 OBJETIVOS

Con el fin de comprobar la hipótesis propuesta, se plantearon los siguientes objetivos de trabajo:

OBJETIVO GENERAL:

Realizar una investigación bibliográfica del estado actual sobre el conocimiento de la inervación corneal en los pacientes con uveítis herpéticas a través de microscopía confocal in vivo.

OBJETIVOS ESPECÍFICOS:

- Conocer los posibles cambios estructurales en la inervación del plexo subbasal en ojos afectados por uveítis herpéticas.
- Describir otros hallazgos a través de la microscopía confocal in vivo en pacientes con uveítis herpéticas.
- Valorar la utilidad de la microscopía confocal in vivo en las uveítis herpéticas.

4. ESTADO ACTUAL DEL TEMA

4.1 Conceptos sobre inervación corneal

La córnea es el órgano con mayor número de terminaciones nerviosas del organismo, las cuales provienen de la división oftálmica del nervio trigémino por vía de los nervios ciliares largos.⁸⁻⁹ Estas fibras nerviosas penetran en la periferia corneal de manera radial (**figura 1**), los nervios pierden sus vainas de mielina y penetran en el estroma anterior donde se subdividen. Algunas de las fibras nerviosas se ramifican antes de llegar a la membrana de Bowman y sin penetrarla forman el plexo subepitelial, otras penetran directamente en la membrana de Bowman siguiendo un curso perpendicular o ligeramente oblicuo, los nervios dan un giro de 90°, recuperando así una dirección paralela a la superficie y siguiendo su camino entre la capa de Bowman y la capa de células basales del epitelio corneal. Así, forman una malla de haces nerviosos llamado plexo nervioso subbasal (**Figura 2**). Las fibras nerviosas del plexo epitelial basal en su mayoría discurren paralelas entre sí, y a menudo forman ramas en forma de Y o en forma de T. Su estructura predominantemente granular de "cadena de perlas" es característica.¹⁰⁻¹¹

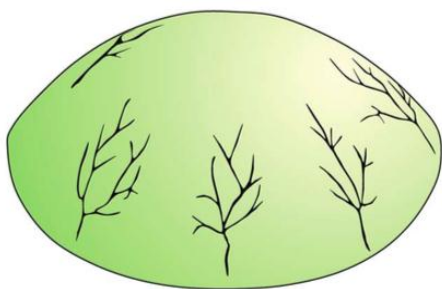


Figura 1. Distribución radial de las fibras nerviosas corneales

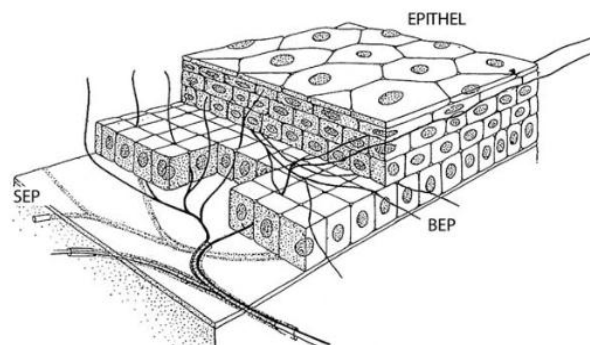


Figura 2. Esquema del plexo nervioso corneal (*SEP: Subepithelial plexus*) y sus ramas *BEP: (basal epithelial plexus)*

La integridad de los nervios corneales es de gran interés debido a su importante papel en la protección, en la regulación de la sensibilidad, la regeneración y proliferación celular, así como de la función y respuesta inmunomoduladora.¹²

Es así como a través de la microscopía confocal in vivo (MCIV) se puede realizar un análisis microestructural de la córnea, nos permite obtener imágenes reproducibles y cuantificar diferentes parámetros del plexo nervioso como la densidad, reflectividad, tortuosidad y ramificaciones, número de fibras nerviosas (**figura 3**) y observar las células dendríticas.¹³ Por lo que hace pocos años, la MCIV se ha convertido en una herramienta útil para el estudio de diferentes enfermedades oculares.

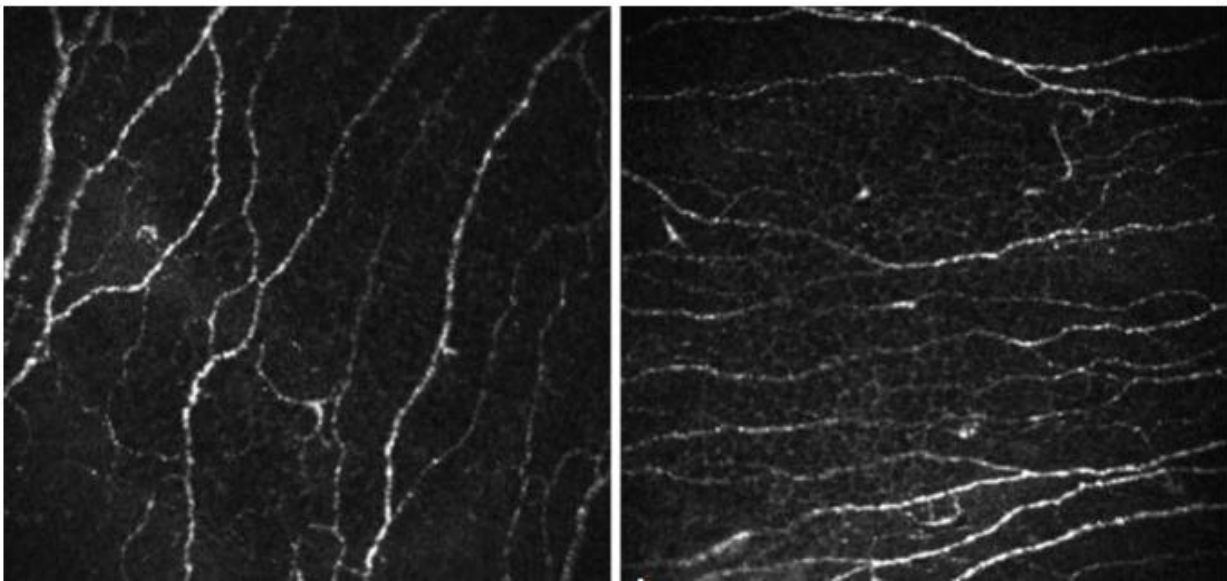


Figura 3. Imágenes obtenidas con microscopía confocal corneal de las fibras nerviosas del plexo subbasal corneal.

Las células dendríticas (CD) son las células presentadoras de antígeno más potentes del cuerpo, y en la córnea, están ubicadas a nivel de la capa de Bowman y el epitelio corneal basal, apareciendo como cuerpos celulares con procesos pequeños o sin procesos, lo que indica probablemente un fenotipo inmaduro.¹⁴ Se localizan fundamentalmente en el centro de la córnea, donde pueden alcanzar un promedio de 14 células/mm. Los cuerpos celulares que llevan procesos dendríticos largos que se interdigitan con el epitelio corneal, están distribuidas en la periferia de la córnea, lo que apoya que se trata de un fenotipo maduro con un promedio 62 células/mm¹⁴ (**figura 4**).

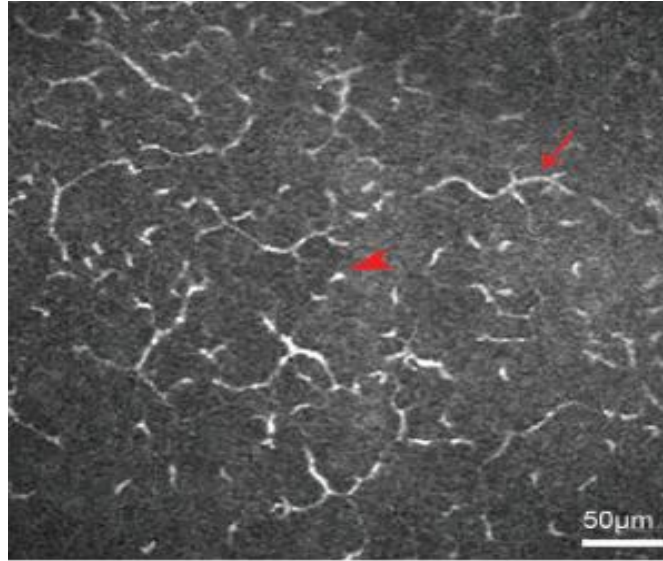


Figura 4. Imagen obtenida con microscopía confocal corneal de las células dendríticas. Fenotipo inmaduro (punta de la flecha). Fenotipo maduro (flecha)

Las CD inmaduras están preparadas para capturar antígenos, mientras que las formas maduras pueden sensibilizar a las células T a través del complejo mayor de histocompatibilidad (CMH) y la secreción de interleucina-12, así como moléculas coestimuladoras, y por lo tanto representan una parte integral del sistema inmune.¹⁵

Se describe que la maduración de las células dendríticas puede ser inducida por una lesión corneal, inflamación o infección.¹⁵

4.2 Familia herpes viridae y mecanismos de infección

Los herpes virus son la principal causa de enfermedad viral en el mundo. Se han identificado 8 tipos de virus herpes que pueden infectar al ser humano y se pueden clasificar en 3 subfamilias alpha, beta y gamma.¹⁶

1.- Subfamilia alpha: que incluye los virus herpes simple tipos 1 y 2, y virus herpes zóster.

2.- Subfamilia beta: Citomegalovirus, virus herpes tipo 6 y virus herpes tipo 7.

3.- Subfamilia gamma: Epstein-Barr y el virus herpes tipo 8 o del Sarcoma de Kaposi.

Los virus herpes son grupo de virus de tipo ADN de doble cadena con una morfología estructural icosaédrica. Es característico que la infección viral tenga cierta tendencia hacia el tropismo, siendo altamente recurrente en las superficies u órganos que infecta.¹⁷

El virus en la fase productiva de la infección, libera múltiples proteínas virales en las células diana, a lo cual le sigue una fase de latencia en la cual el genoma viral permanece quiescente. Esta fase se establece usualmente en las neuronas.¹⁶

Este estado de virus latente se ha detectado con VHS tipo 1 y 2 en cerca del 100% de la población por encima de los 60 años, demostrado por estudios de reacción de cadena de la polimerasa (PCR) en el ganglio trigeminal de cadáveres.¹⁸

Los herpes virus juegan un importante papel patogénico en varias enfermedades inflamatorias oculares, y es la causa infecciosa más común de ceguera en países desarrollados.¹⁹

La enfermedad ocular herpética abarca un amplio espectro de cuadros clínicos, incluyendo blefaritis, conjuntivitis (5%), escleritis, queratitis (epitelial 64%, estromal o endotelial 6%) y uveítis (4%).¹⁸ Es conocido el mecanismo de infección ocular herpética en la córnea (**figura 5**), que se describe a través de capacidad de entrada de los viriones a la córnea, donde se replican inicialmente en el epitelio, para más tarde, por mecanismos de transporte axonal retrógrado a través de los nervios ciliar y oftálmico, llegan al ganglio trigeminal, donde establecen su latencia. Ciertos estímulos y el estado inmune del huésped pueden reactivar al virus, que de manera anterógrada se transportan para reinfectar la córnea.¹⁶

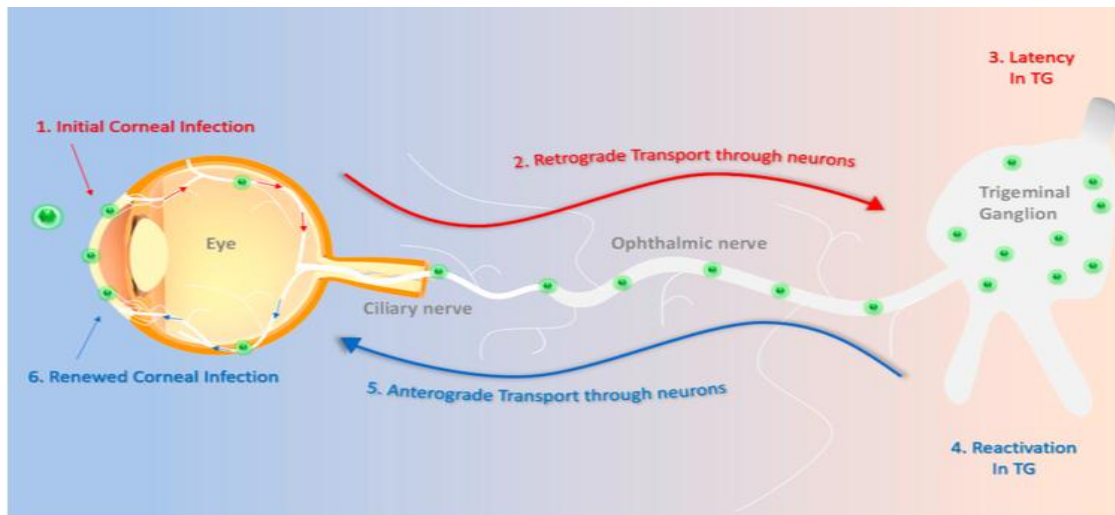


Figura 5. Mecanismo de infección ocular herpética corneal. TG: *Trigeminal ganglion (ganglio trigeminal)*.

Sin embargo, la patogénesis de la uveítis herpética no se conoce con tanta exactitud, estando menos claro cómo es el mecanismo infeccioso. Se han descrito diversos mecanismos, como reacciones inmunes contra los antígenos virales y autoantígenos tisulares producidos por el daño viral en los tejidos oculares, así como vasculitis e infiltración linfocitaria del iris, el estroma o los nervios, observándose fenómenos de necrosis isquémica tisular.⁷

4.3 Uveítis herpéticas

Las uveítis en general suponen un problema de salud importante y con un riesgo elevado de producir secuelas visuales permanentes en un 5-20% de los casos, o algún grado de discapacidad visual de un 10% de los pacientes que las sufren.²⁰

La familia de los herpes virus juegan un importante papel patogénico en varias enfermedades inflamatorias oculares, siendo una de las causas más frecuente de uveítis en general y de causa infecciosa en particular (32%).²

Dependiendo del tipo de virus (VHS, VVZ, CMV), de la carga genética del huésped y de su estado inmune producirán en grado variable de intensidad y duración²¹ de los siguientes cuadros clínicos:

4.3.1 Uveítis anterior por VHS y VVZ

La uveítis anterior herpética (UAH) es una causa común de uveítis infecciosa, y representa del 5 al 10% de todos los casos de uveítis, en un 85% por causa del VHS y en 15 % por VVZ.²²

La presentación clínica de la uveítis anterior por VHS 1 y 2 y VVZ son bastante similares entre sí, con inflamación del iris, cuerpo ciliar, y malla trabecular. En el caso del VHS, generalmente se observa un curso unilateral agudo que puede estar asociada o no a queratitis. Se caracteriza por precipitados retroqueráticos (PR) de tamaño variable, pero frecuentemente granulomatosos o en grasa de carnero, y diferentes grados de inflamación en la cámara anterior. Además, son típicas las zonas de atrofia iridiana por fenómenos vaso-oclusivos, sinequias posteriores y trabeculitis, con elevación de la presión intraocular ocasionando hasta en el 17% de los casos un glaucoma secundario.²³⁻²⁴

En caso del VVZ, la afectación ocular puede estar precedida o coincidir con la afectación cutánea, en forma de erupción vesicular, limitada a la división oftálmica del nervio trigémino, aunque no en todos los casos existen lesiones cutáneas (herpes zóster sine herpette) para producir uveítis con los signos ya descritos.²⁵

El diagnóstico de las UAH se basa en los signos clínicos típicos, sin embargo, para un diagnóstico etiológico preciso, podemos analizar el humor acuoso con técnicas de PCR. Esta técnica tiene una sensibilidad de un 30-40%, lo que claramente limita su utilidad.²⁶ El tratamiento con corticoides tópicos asociados con antivirales sistémicos, reduce el grado de inflamación y la probabilidad ulterior de secuelas. Los antivirales por vía sistémica como Aciclovir, Famciclovir o Valaciclovir han dado buenos resultados, gracias a que alcanzan

una adecuada concentración farmacológica intraocular. El tratamiento antiviral debe mantenerse durante largos períodos de tiempo para evitar las recurrencias.²⁷

4.3.2 Uveítis Anterior por CMV

La uveítis anterior por CMV ha sido descrita en pacientes inmunocompetentes, generalmente se presenta como una uveítis anterior aguda recurrente o crónica, asociada con hipertensión ocular o endotelitis.²⁸ A través del estudio del humor acuoso mediante PCR, se reconoce al CMV como agente etiológico hasta en un 34% de las uveítis anteriores hipertensivas²³. Clínicamente, se caracteriza por la presencia de PR difusos, no suele presentar sinequias posteriores, y la atrofia de iris es inconstante.

También se asocia al CMV cuadros de iridociclitis autolimitada con atrofia iridiana, recurrente e hipertensiva, el síndrome de Posner-Schlossman (PSS) 52.2% o la uveítis crónica anterior de tipo Iridociclitis de Fuchs en el 42% .²⁹ El tratamiento se realiza con terapia antiviral sea valganciclovir oral o ganciclovir tópico.³⁰

4.3.3 Necrosis Retiniana Aguda (NRA)

Se trata de una uveítis posterior, menos frecuente que las anteriores pero más severa, que puede afectar tanto a pacientes inmunodeprimidos, como inmunocompetentes. Se debe a la reactivación de una infección viral latente, siendo el agente más común el VVZ, seguido por el VHS y en menos del 5% se ha encontrado relación con CMV y EBV.³¹ Se ha observado una correlación entre el agente etiológico y la edad, de modo que en edades medias de 40-50 años se asocia con VVZ y VHS-1 y en jóvenes menores de 25 años con VHS-2.³¹

Clínicamente, se puede presentar con disminución de agudeza visual aguda, fotofobia, miodesopsias y dolor, mientras que los signos típicos incluyen la triada

diagnóstica de retinitis periférica, arteritis oclusiva y vitritis, además de la afectación constante del nervio óptico.³²⁻³³

Sin tratamiento suele progresar de manera centripeta a necrosis retiniana completa, ocasionado desprendimiento de retina hasta en un 75% de los pacientes en pocas semanas. Inicialmente, los pacientes presentan compromiso unilateral y hasta en el 65% de los casos, la enfermedad puede tornarse bilateral.³⁴ El diagnóstico se basa en los criterios clínicos propuestos por la *American Uveitis Society* (**tabla1**)³⁵.

Criterios de la American Uveitis Society para el diagnóstico de la NRA	
Criterios clínicos obligados	Criterios Clínicos complementarios
Uno o varios focos de necrosis con bordes bien definidos, situados en la periferia	Neuropatía/atrofia óptica
Progresión rápida (en ausencia de tto)	Escleritis
Propagación circunferencial	Dolor
Signos de vasculitis oclusiva y afectación arteriolar	
Reacción inflamatoria importante en vítreo y cámara anterior	

Tabla 1. Criterios de la *American Uveitis Society*

En casos de presentación atípica se puede realizar una vitrectomía diagnóstica, con el fin de demostrar la presencia ADN viral por PCR o realizar coeficiente de Goldmann-Witmer, e incluso una biopsia retiniana.³¹ Ante la sospecha de una NRA, se debe comenzar de inmediato el tratamiento con aciclovir intravenoso, valaciclovir oral, o tratamiento intravítreo con ganciclovir o foscarnet en casos resistentes a estos o más severos de entrada. La asociación de corticoides ha sido clásicamente controvertida, sin embargo, su uso actualmente se ve recomendado ya que mejoran el estado inflamatorio.³⁶⁻³⁷

4.3.4. Necrosis retiniana externa progresiva (PORN, por sus siglas en inglés)

Se describe principalmente en pacientes con VIH y recuento de células T CD4 <100/ml, o en pacientes con estados de inmunosupresión severa (trasplantados y oncológicos,

principalmente). Se presenta con lesiones blanquecinas multifocales localizadas tanto en la mácula como en retina periférica, con progresión rápida y coalescente, y a diferencia de la NRA, con mínima reacción inflamatoria vítrea.²⁴

Puede presentarse unilateralmente al inicio para, posteriormente, afectar al ojo contralateral en un 70% de los casos³¹. El desprendimiento de retina es una complicación frecuente que se observa en el 65% de estos pacientes y es responsable de su nefasto pronóstico²⁴. El diagnóstico se basa en características clínicas, antecedentes de inmunosupresión o infección previa por VZV. El inicio temprano de los antivirales intravenoso es esencial para frenar la progresión destructiva de la necrosis. El tratamiento con un único antiviral resulta poco efectivo, mientras que la terapia en combinación con múltiples antivirales, incluidos foscarnet y ganciclovir o aciclovir intravenoso, ha demostrado un mejor resultado, asociado a la mejoría del estado inmune del paciente.³⁸

5. MATERIAL Y MÉTODOS

El presente trabajo consiste en una revisión bibliográfica de la literatura científica acerca de la inervación corneal en pacientes que padecen uveítis de origen herpético.

Para ello se ha realizado una búsqueda de la información publicada en artículos científicos indexados en las bases datos PubMed y Google Académico en los últimos 20 años, centrando la búsqueda más exhaustivamente en los últimos 5 años.

Se han utilizado los siguientes términos de búsqueda, tanto de forma aislada, como en diferentes combinaciones: córnea, inervación, herpes virus, uveítis herpéticas, queratitis herpética, microscopía confocal, células dendríticas, plexo corneal subbasal; así como sus

correspondientes en inglés: *cornea, innervation, Herpesviridae, herpetic uveitis, herpetic keratitis, confocal microscopy, dendritic cells, corneal subbasal nerve plexus.*

Solo aquellos artículos considerados más relevantes fueron incluidos en el trabajo. Para su selección, se examinaron los resúmenes o *abstracts* y, en caso necesario, los artículos completos, con el fin de decidir si la información que contenían estaba o no relacionada o era de importancia suficiente.

6. RESULTADOS

Tras una exhaustiva búsqueda bibliográfica en la que se revisaron las publicaciones indexadas, se encontraron 12 publicaciones que cumplían los requisitos, pero sólo 2 de ellas referentes a la inervación corneal en uveítis herpéticas objetivo de nuestro estudio. Debido a la muy limitada evidencia encontrada, se incluyeron en el trabajo artículos con ciertas similitudes con nuestro criterio inicial, aunque no se refirieran exactamente a nuestra patología de estudio. En esta nueva búsqueda, más laxa, se encontraron 7 trabajos referentes al análisis del plexo corneal en queratitis herpéticas, uno referente a respuesta inmune corneal en queratitis herpéticas, y 2 referentes a la respuesta inmune en uveítis herpéticas.

Los estudios hallados se han clasificado en 4 grupos atendiendo a su temática fundamental:

1. Análisis de la inervación corneal en uveítis herpética
2. Análisis de la inervación corneal en queratitis herpéticas
3. Respuesta inmune corneal en queratitis herpéticas
4. Respuesta inmune en uveítis herpéticas

1. Análisis de la inervación corneal en uveítis herpética

Publicación Autor/año	Objetivo del estudio	Número total pacientes	Controles	Resultados
Zemaitiene et al³⁹ 2019	Análisis de cambios morfológicos del plexo nervioso subbasal	Total de pacientes :30 Queratitis epitelial : 7 Queratitis estromal : 7 Endotelitis : 9 Uveítis: 7	Ojo contralateral no clínicamente afectado	Disminución de la densidad nerviosa media, el número total de nervios, el número de troncos nerviosos principales y el número de ramas P<0.05
Avetisov et al⁴⁰ 2019	Aplicación de la microscopía corneal láser confocal en uveítis virales	-23 pacientes (23 ojos) diagnosticados de uveítis herpética unilateral	-Ojo contralateral -19 voluntarios sanos	Tortuosidad intensa de la fibras nerviosas

Estos estudios recogen resultados del análisis de la inervación corneal en uveítis herpéticas. Aunque Zemaitiene *et al*, realizaron su estudio en diferentes subgrupos de pacientes, de los cuales fueron incluidos 7 pacientes con uveítis herpética, encontraron un resultado común en todos los subgrupos por lo que fue válido para nuestro estudio.

El estudio de Avetisov *et al*, se encontró originalmente en idioma ruso, por lo que tuvo que ser traducido al castellano. Este trabajo describe, los resultados preliminares de 23 pacientes, diagnosticados únicamente de uveítis herpética. El estudio concluyó, que existen cambios en el curso y estructura del plexo nervioso sub-basal, así como un aumento significativo de las CD en pacientes con UH, en relación a su grupo control de paciente sanos. Dando este trabajo, mayor validez a nuestro objetivo de estudio.

2.- Análisis de la inervación corneal en queratitis herpéticas

Publicación Autor/año	Objetivo de estudio	Número total pacientes de estudio	Controles	Resultados
Hamrah et al⁶ 2010	Estudiar las características morfológicas del plexo nervioso corneal sub-basal	31 ojos	-ojos contralateral 15 ojos sanos	-Disminución significativa (p 0.001) en la densidad nerviosa media, número total de nervios, troncos nerviosos principales y ramas nerviosas -Ojos contralaterales: disminución significativa en comparación con los controles sanos (p 0.002).
Moein et al⁴¹ 2018	Evaluar las alteraciones a largo plazo en los nervios corneales en pacientes con queratitis herpética	16 ojos	-Ojo contralateral - 15 ojos sanos	-La densidad media del nervio sub-basal fue significativamente menor en los ojos afectados y no afectados comparación con los controles sanos (p < 0.001).
Danileviciene et al⁴² 2019	Describir la sensibilidad corneal y los cambios morfológicos del plexo nervioso sub-basal	269 ojos	-Ojo contralateral	-Disminución significativa en la sensibilidad corneal y en la densidad de las fibras nerviosas y en la longitud de la fibra (p <0.05)
Nagasato et al⁴³ 2011	Describir las alteraciones del plexo nervioso subepitelial en diferentes tipos de queratitis herpética	17 ojos de los cuales : -Queratitis epitelial: 3 -Queratitis estromal: 10 -Endotelitis : 4	-Ojo contralateral	-Disminución en la densidad de fibra nerviosa larga, rama nerviosa, y grosor de nervio fueron estadísticamente significativas en comparación con los controles. -La disminución fue más notable en los tipos epiteliales y estromales que en las endoteliales.
Marcos et al⁴⁴ 2018	Análisis estructural del plexo nervioso corneal sub-basal en queratitis estromal inmune	-36 ojos	-ojo contralateral -20 ojos sanos	-Alteración significativa en la densidad de fibras nerviosas y en los ojos contralaterales p-valor 0.001) frente a sanos valor<0.0001).

<p>Hamrah et al⁴⁵ 2013</p>	<p>-Analizar los cambios bilaterales de los nervios corneales en herpes zoster oftálmico</p>	<p>-27 pacientes con queratitis</p>	<p>- ojo contralateral - ojos sanos</p>	<p>-Disminución significativa (p 0.001) en la longitud total número total de nervios, número de troncos nerviosos principales y número de ramas nerviosas los controles. -Ojos contralaterales clínicamente no afectados, disminuyeron significativamente en comparación con los controles (p 0.01)</p>
<p>Mocan et al⁴⁶ 2012</p>	<p>Respuesta inflamatoria en queratitis herpética no epitelial</p>	<p>-21 ojos: -Queratitis estromal: 7 -Queratouveítis:8 -Endotelitis : 6</p>	<p>-50 ojos sanos</p>	<p>-La densidad del plexo nervioso fue significativamente menor (p <0.001).</p>

En el trabajo de Mocan *et al*, se incluyó a 8 pacientes con queratouveítis y 6 pacientes con endotelitis herpética, así también Nagasato *et al* incluyeron a 4 pacientes con endotelitis herpética, el resto de estudios (6,41, 42,44 45,) únicamente lo realizaron en pacientes con afectación corneal, obteniendo como resultado común una disminución significativa de la densidad de las fibras nerviosas del plexo subbasal corneal.

3.- Respuesta inmune corneal en queratitis herpéticas

Mastropasqua *et al* realizaron su estudio por subgrupos: Grupo 1: ojos sanos, Grupo 2: pacientes con PRK, Grupo 3: pacientes con inflamación corneal inmune, dentro los cuales incluye a 12 ojos con queratitis estromal herpética, como resultado obtuvieron, un aumento de la densidad de las células dendríticas estadísticamente significativo en relación a los otros grupos de estudio.

Publicación Autor/año	Objetivo de estudio	Número total pacientes de estudio	Controles	Resultados
Mastropasqua et al⁴⁷ 2006	Evaluar la densidad, distribución y morfología de las células dendrítica (CD)	-Pacientes con photorefractive keratectomy (PRK) : 45 -Pacientes con inflamación corneal inmunomediada :45 -Queratitis estromal herpética :12 -Rechazo corneal: 10 -Queratitis adenovírica: 12 Queratoconjuntivitis vernal:9	Sanos: 45	Densidad celular significativamente mayor (P <.05) en pacientes con inflamación corneal inmunomediada.

4.- Respuesta inmune en uveítis herpéticas

Publicación Autor /año	Objetivo de estudio	Número total pacientes de estudio	Controles	Resultados
Avetisov et al⁴⁰ 2019	Aplicación de la microscopía corneal láser confocal en las uveítis virales	23 pacientes (23 ojos) uveítis	-Ojo contralateral -19 voluntarios sanos	- Aumento significativo en el número de células dendríticas
Knoll et al⁴⁸ 2014	Patrón de células inflamatorias en UAH	10 pacientes uveítis anterior herpética	-14 pacientes con uveítis de Fuchs -ojo contralateral	-Niveles significativamente más altos de células inflamatorias dendriformes en pacientes con UAH

Postole et al ⁴⁹ 2016	Estudio de células inflamatorias en subtipos de uveítis anterior	10 pacientes uveítis anterior herpética	-ojo contralateral -uveítis de Fuchs: 19 AIJ: 9 HLA B27 :10	Alta densidad de células dendríticas en pacientes con UAH que en pacientes con uveítis de Fuchs
---	--	---	--	---

El objetivo del estudio de Avetisov *et al* fue evaluar los resultados de la aplicación de la microscopia confocal en las uveítis herpéticas y como hallazgo observaron un aumento del número de células dendríticas. No así Knoll *et al*⁴⁸ y Postole *et al*⁴⁹, cuyo objetivo fue el análisis de las células dendríticas en las uveítis anteriores herpéticas. El primero de ellos tiene como grupo control únicamente a pacientes con uveítis de Fuchs, mientras que Postole *et al* amplía su grupo control además de pacientes con uveítis de Fuchs, incluyó a pacientes con uveítis anterior por AIJ y asociada a HLA-B27, encontrándose como resultado un aumento de la densidad de células dendríticas en uveítis herpéticas en relación a la uveítis de Fuchs, lo cual no fue significativo en relación con la uveítis de la AIJ y HLA B27 positivas.

7. DISCUSIÓN

En los últimos años la microscopia confocal in vivo se ha convertido en una herramienta muy valiosa para el oftalmólogo clínico a la hora de llevar a cabo la exploración corneal, permitiendo obtener imágenes de alta resolución a nivel microestructural. Este método ha resultado útil para el diagnóstico in vivo de las queratitis infecciosas, sean estas de origen viral, bacteriano, fúngico, o por acanthamoeba.¹²

Además, dado que la córnea es el tejido humano más densamente innervado y sus fibras nerviosas tiene una influencia importante tanto en el trofismo como en el mantenimiento de una superficie corneal sana.⁵⁰ Recientemente, se ha realizado estudios del análisis del plexo nervioso corneal subbasal, aportando una valiosa información de los patrones de innervación y como se ven afectados en enfermedades oculares o sistémicas, incluida la diabetes mellitus y en pacientes con cirugía refractiva.¹³ Es así, como Benítez Del Castillo *et al*⁵⁰, han centrado su estudio en pacientes con ojo seco, demostrando una reducción significativa en la densidad de los nervios subbasales, y comprobando que microscopia confocal in vivo permite detectar la presencia de neuropatía corneal y la posibilidad de tratamiento en esta patología.

En cuanto a la enfermedad ocular herpética, específicamente las queratitis, está ampliamente documentado que existe una alteración funcional irreversible de los nervios corneales, especialmente en las formas epiteliales y estromales. Según Hamrah *et al*⁶, esta alteración podría deberse a la disposición de los nervios en el tercio anterior del estroma y la extensión de sus terminaciones entre el epitelio, llegando en ocasiones a desarrollarse una queratopatía neurotrófica.⁶ Con la aplicación de la microscopia confocal in vivo, Danileviciene *et al*, en su estudio de 2019, demostraron que hay una disminución profunda del plexo nervioso subbasal en ojos con queratitis herpética, en comparación con el ojo contralateral.⁴² Nagasato *et al*, en la misma línea, encontraron que estos cambios eran más significativos en las queratitis epiteliales y estromales que en las endotelitis.⁴³

Por otra parte, los investigadores Marcos *et al*⁴⁴ en su trabajo de 2018, observaron que en la queratitis estromal inmune existía una pérdida significativa de la densidad de fibras nerviosas del plexo subbasal comparada con el ojo contralateral, así como un deterioro de las estructuras nerviosas en el ojo afecto y el adelfo comparados con los controles sanos. Otros estudios han demostrado también, que, en ojos contralaterales no clínicamente afectados, la densidad de este plexo está disminuido en relación a sujetos sanos.^{41, 43,45}

Este hecho podría deberse a que los virus herpes viajan por flujo axoplásmico retrógrado a los ganglios del trigémino o desde los ganglios del trigémino al núcleo mesencefálico trigeminal, causando daño contralateral al plexo del nervio distal.⁵¹

En lo que se refiere a las uveítis herpéticas, si bien su diagnóstico es fundamentalmente clínico, la introducción de técnicas de biología molecular como la PCR ha permitido establecer un diagnóstico etiológico, facilitando al oftalmólogo tanto la aproximación diagnóstica como el enfoque terapéutico. Sin embargo, esta técnica se ve muy limitada por su bajísima sensibilidad, de entre el 30-40%.²⁸ De igual modo, los resultados de otras pruebas como las serológicas, dependen de la seroprevalencia de estos virus en población sana¹⁷, por tanto, la utilidad de estas pruebas se ve muy limitada en la rutina diaria y resultarían especialmente necesarias nuevas herramientas que ayuden tanto al diagnóstico como a entender mejor la patogenia de esta enfermedad. En este contexto, aparecen estudios, como el de Zemaitiene *et al*, basados en la aplicación de la microscopia confocal in vivo en las uveítis.³⁹ Estos autores observaron cambios en el plexo nervioso en ojos afectados por UH, con una disminución significativa de la densidad nerviosa, del número total de nervios, del número de troncos nerviosos principales y del número de ramas, al compararlos con el ojo contralateral. Es así también como Avetisov *et al*, describieron un aumento en la tortuosidad de las fibras nerviosas corneales en uveítis herpéticas.⁴⁰

Con respecto a las células dendríticas corneales observadas mediante MCIV, Cruzat *et al* demostraron una fuerte correlación entre el aumento de la densidad de células dendríticas y la disminución del plexo nervioso subbasal en las queratitis infecciosas, aunque en su estudio no incluye a las queratitis herpéticas.¹² En cambio, Mastropasqua *et al* encontraron una mayor densidad CD en queratitis estromal herpética, entre otras enfermedades corneales inmunomediadas⁴⁷, y Mocan *et al*⁴⁶, observaron una mayor infiltración de CD en el 58% de los pacientes con queratitis herpética, y en el 38 % en pacientes con queratouveítis en relación a los controles sanos. Knoll *et al*⁴⁸ analizaron

pacientes con uveítis herpética anterior, encontrando que la presencia de estas células fue menor que en los pacientes con afectación corneal únicamente, pero describen mayores densidades de CD en relación a otro tipo de uveítis. Esto podría explicarse por la afectación secundaria o conjunta de la córnea en las UH. Además, estos autores, encontraron que la densidad de las CD está elevada también en el ojo contralateral no inflamado de los pacientes con UH.⁴⁸

No se conoce muy bien hasta el momento el papel de las células dendríticas durante la uveítis anterior herpética sin afectación corneal, sin embargo, en los trabajos de Postole *et al*⁴⁹ y Avetisov *et al*⁴⁰, observaron que la densidad de estas células en pacientes con uveítis herpéticas es significativamente mayor, lo que sugiere que su presencia es importante en el proceso inflamatorio activo.

En resumen, estos trabajos parecen indicar que estas células juegan un papel importante en la respuesta inmunológica frente a los virus herpes y que existen cambios bilaterales en una enfermedad ocular herpética clínicamente unilateral.

Tras esta revisión bibliográfica, parece útil la aplicación de la microscopía confocal *in vivo* en el estudio de las uveítis herpéticas, siendo este un campo de investigación prometedor para la realización de estudios experimentales en un futuro a corto plazo.

8. LIMITACIONES

La principal limitación encontrada a la hora de llevar a cabo este trabajo ha sido el escaso número de estudios publicados en los que se analice el plexo nervioso corneal en las uveítis herpéticas en particular. Para superar esta limitación se decidió incluir en este, estudios más generales, incluyendo también las queratitis herpéticas, con el fin de realizar un análisis global.

9. CONCLUSIONES

1. En las publicaciones revisadas, si bien con escasa evidencia en las uveítis herpéticas “puras”, se ha comprobado una alteración significativa del plexo nervioso subbasal de la córnea por los virus herpes.
2. En los trabajos publicados, se han encontrado evidencias de que la presencia células dendríticas es diferente en ojos con uveítis y queratitis herpéticas respecto a controles, por lo que podrían jugar un importante papel en la respuesta inmune frente a los herpes virus.
3. La microscopía confocal in vivo resulta un método eficaz de estudio en las uveítis herpéticas. Por este motivo, sería interesante realizar estudios en pacientes con uveítis herpéticas y correlacionar tanto el análisis del plexo nervioso y la presencia de células dendríticas con el fin de obtener una alternativa válida para el diagnóstico y seguimiento de esta patología.

10. BIBLIOGRAFIA

1. Durrani OM, Tehrani NN, Marr JE. Degree, duration, and causes of visual loss in uveitis. *Br J Ophthalmol.* 2004; 88:1159–1162.
2. Llorenç Bellés V, et al. Caracterización de las uveítis diagnosticadas en un centro de referencia del area de Barcelona *Med Clin (Barc).* 2012;38(7):277–282.
3. Liesegang TJ., Herpes simplex virus epidemiology and ocular importance, *Cornea*, 2001; 20(1):1–13.
4. Tsirouki, T., Dastiridou, A., Symeonidis, C., Tounakaki, O., Brazitikou, I., Kalogeropoulos, C., Androudi, S. A Focus on the Epidemiology of Uveitis. *Ocular Immunology and Inflammation*, 2018; 26(1):2–16.
5. Gaynor BD, Margolis TP, Cunnigham ET Jr. Advances in diagnosis and management of herpetic uveitis. *Int Ophthalmol Clin.* 2000; 40:85-109.
6. Hamrah P, Cruzat A, Dastjerdi MH, Zheng L, Shahatit BM, Bayhan HA, Dana R, Pavan- Langston D. Corneal sensation and subbasal nerve alterations in patients with herpes simplex keratitis: an in vivo confocal microscopy study. *Ophthalmology.* 2010;117:1930-6.
7. Miserocchi et al., “Visual outcome in herpes simplex virus and varicella zoster virus uveitis: A clinical evaluation and comparison,” *Ophthalmology*, 2002; 109 (8):1532–1537.
8. Müller LJ, Vrensen GFJM, Pels L, Cardozo BN, Willekens B. Architecture of human corneal Nerves. *Investigative Ophthalmology Visual Science.* 1997;38:5.
9. Müller LJ, Marfurt CF, Kruse F., Tervo TM, “Corneal nerves: Structure, contents and function,” *Exp. Eye Res.*, 2003; 76(5): 521–542.
10. Al-Aqaba MA, Fares U, Suleman H, Lowe J, Dua HS. Architecture and distribution of human corneal nerves. *British Journal of Ophthalmology.*2010; 94:784-789.
11. Guthoff R.F., Baudouin C. Stave J., *Atlas of Confocal Laser Scanning In-vivo Microscopy in Ophthalmology– Principles and Applications in Diagnostic and Therapeutic Ophthalmology.* Berlin, Springer-Verlang; 2006.
12. Cruzat et al., Inflammation and the nervous system: The connection in the cornea in patients with infectious keratitis, *Investig. Ophthalmol. Vis. Sci.*, 2011; 52(8): 5136–5143.
13. Kim J , Markoulli M., Automatic analysis of corneal nerves imaged using in vivo confocal microscopy, *Clin. Exp. Optom.*, 2018; 101(2):147–161.
14. Patel, J. Zhang, and C. N. J. McGhee, In vivo confocal microscopy of the inflamed anterior segment: A review of clinical and research applications, *Clin. Exp. Ophthalmol.* 2019; 47(3): 334–345.
15. Lin W., Liu T., Wang B., Bi H., The role of ocular dendritic cells in uveitis,” *Immunol. Lett.*,2019; 209:4–10.
16. Koganti, Yadavalli T., Shukla D., Current and emerging therapies for ocular herpes simplex virus type-1 infections,*Microorganisms*, 2019 ;7(10):1–16.
17. Foster CS, Vitale A.. *Diagnosis and Treatment of Uveitis Second Edition.* Jaypee Brothers Medical Publishers, New Delhi, India ,2012

18. Liesegang TJ. Classification of herpes simplex virus keratitis and anterior uveitis. *Cornea*. 1999; 18: 127-43.
19. Xu, F.; Sternberg, M.R.; Kottiri, B.J.; McQuillan, G.M.; Lee, F.K.; Nahmias, A.J.; Berman, S.M.; Markowitz, L.E. Trends in herpes simplex virus type 1 and type 2 seroprevalence in the United States. *J. Am. Med. Assoc.* 2006; 296: 964–973.
20. Adán-Civera AM, Benítez-del-Castillo JM, Ricardo Blanco-Alonso, Carga y costes directos de la uveítis no infecciosa en España: *Reumatol Clin*.2016; 12(42):196–200.
21. Jolanda D. F. De Groot-Mijnes, Anita S. Y. Chan, Soon-Phaik Chee & Georges M. G. M. Verjans Immunopathology of Virus-Induced Anterior Uveitis, *Ocular Immunology and Inflammation*, 2018; 26(3):338-346.
22. Wensing, Mochizuki M., De Boer J. H., “Clinical Characteristics of Herpes Simplex Virus Associated Anterior Uveitis,” *Ocul. Immunol. Inflamm.*, 2018 ; 26(3):333–337.
23. Keorochana N., Treesit I., Funarunart P., Characteristics and Clinical Outcomes of Hypertensive Anterior Uveitis, *Ocul. Immunol. Inflamm.* 2019; 0(0): 1–11.
24. Valerio , Lin C. C., Ocular manifestations of herpes simplex virus, *Curr. Opin. Ophthalmol.*, 2019 ;30(6): 525–531.
25. Esra Kardeş, Kansu Bozkurt et al.Clinical Features and Prognosis of Herpetic Anterior Uveitis, *Turk J Ophthalmol.* 2016;46(3):109–113.
26. Qian Z., Fan H., Tao Y., Li ,Gu W., Herpetic Anterior Uveitis in a Chinese Referral Center: Clinical Manifestations and Laboratory Test Results, *Ocul. Immunol. Inflamm.*, 2019; 0(0):1–6.
27. Herpetic Eye Disease Study Group. Acyclovir for the prevention of recurrent herpes simplex virus eye disease. *N Engl J Med.* 1998; 339:300–306.
28. Chee S.P., Bacsal K, Jap A, et al. Clinical features of cytomegalovirus anterior uveitis in immunocompetent patients. *Am J Ophthalmol* 2008;145(5):834-40.
29. Chee S. P., Jap A., Cytomegalovirus anterior uveitis: Outcome of treatment, *Br. J. Ophthalmol.* 2010; 94(12): 1648–1652.
30. Delwig, A., Keenan, J. D., & Margolis, T. P. Topical Valganciclovir for the Treatment of Hypertensive Anterior Uveitis.*Cornea* ,2015;34(11):1513-5
31. Cuiña R., Méndez R., Benítez del Castillo J.M., Gegúndez Fernández J. A., Díaz Valle D. Recuerdo anatómico. En: Díaz Llopis M., Calonge M., Sainz de la Maza M.T., Benítez Del Castillo J.M., Gallego Pinazo R., Fernando Arévalo J. Uveítis y escleritis: diagnóstico y tratamiento. Ed. Sociedad Española de Oftalmología. Madrid. 2014.
32. Vasudevan, A., Rojas-Moreno, C., Tarun, T. Acute retinal necrosis secondary to Varicella Zoster Virus. *IDCases*, 2019;18: e00585.
33. Koh YT, Ang BC-H, Ho SL, et al. Herpes simplex acute retinal necrosis presenting as unilateral disc swelling in young immunocompetent patients. *Ocul Immunol Inflamm* 2017; 25(6):797–801.

34. Scott D. Schoenberger, Stephen J. Kim, Jennifer E. Thorne, MD, Prithvi Mruthyunjaya, Steven Yeh, Sophie J. Bakri, Justis P. Ehlers. Diagnosis and Treatment of Acute Retinal Necrosis. *Ophthalmology* 2017; 124:382-392.
35. Holland GN. Standard diagnostic criteria for the acute retinal necrosis syndrome. Executive Committee of the American Uveitis Society. *Am J Ophthalmol.* 1994 May 15;117(5):663-7.
36. Baltinas J, Lightman S, Tomkins-Netzer O. Comparing treatment of acute retinal necrosis with either oral valacyclovir or intravenous acyclovir. *Am J Ophthalmol* 2018; 188:173–180.
37. Muthiah MN, Michaelides M, Child CS, Mitchell SM. Acute retinal necrosis: a national population-based study to assess the incidence, methods of diagnosis, treatment strategies and outcomes in the UK. *Br J Ophthalmol.* 2007; 91(11):1452- 1455.
38. Wu X. N, Lightman S., Tomkins-Netzer O., Viral retinitis: diagnosis and management in the era of biologic immunosuppression: A review, *Clin. Exp. Ophthalmol.*, 2019;47(3):381–395.
39. Zemaitiene R., Rakauskiene M., Danileviciene V., Use V., Kriauciuniene L., Zaliuniene D., “Corneal esthesiometry and sub-basal nerves morphological changes in herpes simplex virus keratitis/uveitis patients,” *Int. J. Ophthalmol.*, 2019; 12(3): 407–411.
40. Avetisov SE1, Surnina ZV2, Troickaya NA et al Results of laser confocal microscopy of the cornea in viral uveitis (a preliminary report)]. *Vestn Oftalmol.* 2019;135(1):53-58.
41. Moein HR, Kheirkhah A, Muller RT, Cruzat AC, Pavan-Langston D, Hamrah P. Corneal nerve regeneration after herpes simplex keratitis: A longitudinal in vivo confocal microscopy study. *Ocul Surf* 2018;16(2):218-225.
42. Danileviciene V., Zemaitiene R., Gintauskiene V.M., Nedzelskiene I., Zaliuniene D. Corneal Sub-Basal Nerve Changes in Patients with Herpetic Keratitis During Acute Phase and after 6 Months. *Medicina*, 2019;55(5): 1-11.
43. Nagasato D, Araki-Sasaki K, Kojima T, Ideta R, Dogru M. Morphological changes of corneal subepithelial nerve plexus in different types of herpetic keratitis. *Jpn J Ophthalmol.* 2011; 55: 444-500.
44. Marcos-Fernández, Tabernero SS, Herreras JM, Galarreta DJ, “Impact of herpetic stromal immune keratitis in corneal biomechanics and innervation,” *Graefe’s Arch. Clin. Exp. Ophthalmol.* 2018; 256(1):155–161.
45. Hamrah P, Cruzat A, Dastjerdi MH. Unilateral herpes zoster ophthalmicus results in bilateral corneal nerve alteration: an in vivo confocal microscopy study. *Ophthalmology* 2013;120(1):40–47.
46. Mocan, Irkec M., Mikropoulos D. G., Bozkurt B., Orhan M., Konstas A. G. P. In vivo confocal microscopic evaluation of the inflammatory response in non-epithelial herpes simplex keratitis, *Curr. Eye Res.* 2012; 37(12): 1099–1106.
47. Mastropasqua L, Nubile M, Lanzini M, Carpineto P, Ciancaglini M, Pannellini T, Di Nicola M, Dua HS Epithelial dendritic cell distribution in normal and inflamed human cornea: in vivo confocal microscopy study. *Am J Ophthalmol* 2006;142(5):736 -744.
48. Knoll A.B., Postole A. S., Auffarth G. U., Mackensen F., Frequency of dendritiform inflammatory cells in the cornea in herpetic anterior uveitis without clinical keratitis and Fuchs uveitis, *J. Ophthalmic Inflamm. Infect.*, 2014;4(1): 1–6.

49. Postole A.S., Knoll A. B., Auffarth G. U., Mackensen F., In vivo confocal microscopy of inflammatory cells in the corneal subbasal nerve plexus in patients with different subtypes of anterior uveitis, *Br. J. Ophthalmol.*, 2016;100(11): 1551–1556.
50. Benítez-Del-Castillo JM, Acosta MC, Wassfi MA, et al. Relation between corneal innervation with confocal microscopy and corneal sensitivity with noncontact esthesiometry in patients with dry eye. *Invest Ophthalmol Vis Sci* 2007; 48: 173–81.
51. Yamaguchi T, Turhan A, Harris DL, Hu K, Prüss H, von Andrian U, Hamrah P. Bilateral nerve alterations in a unilateral experimental neurotrophic keratopathy model: a lateral conjunctival approach for trigeminal axotomy. *PLoS One* 2013;8(8):e70908.