Instituto Universitario de Oftalmobiología Aplicada (IOBA)

Máster en Enfermería Oftalmológica (Universidad de Valladolid)

TRABAJO FIN DE MÁSTER

EVOLUCIÓN DE LAS TÉCNICAS QUIRÚRGICAS DE DACRIOCISTORRINOSTOMÍA. REVISIÓN BIBLIOGRÁFICA

ALUMNO: Pablo Sobrino Alonso

TUTORA: Inés Orcha Sanz

CURSO 2020 – 2021

RESUMEN

Introducción. La dacriocistorrinostomía es el tratamiento de elección para la obstrucción del conducto lagrimal, causante de la epífora y la dacriocistitis aguda. Desde la aproximación convencional o externa a la técnica láser pasando por la endoscopia, el tratamiento quirúrgico ha experimentado una gran evolución a lo largo de los años.

Objetivo. Analizar la evolución de las diferentes técnicas de dacriocistorrinostomía mediante la revisión de la literatura científica.

Material y métodos. Se realizó una búsqueda bibliográfica entre diciembre de 2020 y marzo de 2021, en las bases de datos WOS (Web of Science), PubMed, SciELO, Google Académico y Scopus.

Resultados. La búsqueda inicialmente mostró un total de 137 artículos, de los cuales solamente 12 fueron útiles para realizar el análisis. Entre los artículos analizados se encontraron estudios retrospectivos, estudios de casos y controles, estudios comparativos y ensayos clínicos. La mayoría centrados en la comparativa de dos técnicas de dacriocistorrinostomía y el análisis de las tasas de éxito.

Conclusión. A partir de los estudios revisados se llega a la conclusión de que la técnica más utilizada es la dacriocistorrinostomía endoscópica por tener una tasa de éxito muy similar al resto de técnicas y un menor número de complicaciones.

Palabras clave. Dacriocistorrinostomía, evolución, enfermería.

ABSTRACT

Introduction: Dacryocystorhinostomy is the choice treatment for tear duct obstruction, which is the cause of epiphora and acute dacryocystitis. From the conventional or external approach to the laser technique via endoscopy, surgical treatment has undergone a great evolution over the years.

Main aim: To analyse the evolution of the different dacryocystorhinostomy techniques by reviewing the scientific literature.

Material and methods: A literature search was conducted between December 2020 and March 2021, in the databases WOS (Web of Science), PubMed, SciELO, Google Scholar and Scopus.

Results: Initially, the search showed a total of 137 articles, of which only 12 were useful for the current analysis. Among the analysed articles were retrospective studies, case-control studies, comparative studies and clinical trials. Most of them focused on the comparison of two dacryocystorhinostomy techniques and analysis of success rates.

Conclusion: From the studies reviewed, we conclude that the most commonly used technique is endoscopic dacryocystorhinostomy. This is so as it has a very similar success rate to the other techniques, as well as a lower number of complications.

Key words: Dacryocystorhinostomy, evolution, nursing.

ÍNDICE

1. INTRODUCCIÓN 5

1.1. ANATOMÍA DEL APARATO LAGRIMAL 5

1.2. FISIOPATOLOGÍA 6

1.3. TRATAMIENTO 8

1.3.1. *DACRIOCISTORRINOSTOMÍA EXTERNA 9*

1.3.2. *DACRIOCISTORRINOSTOMÍA ENDOSCÓPICA 10*

1.3.3. *DACRIOCISTORRINOSTOMÍA ENDOSCÓPICA CON LÁSER DE DIODO 11*

2. JUSTIFICACIÓN 12

3. OBJETIVOS 13

3.1. OBJETIVO PRINCIPAL 13

3.2. OBJETIVOS SECUNDARIOS 13

4. MATERIAL Y MÉTODOS 13

4.1. PICO 13

4.2. BASES DE DATOS 14

4.3. PALABRAS CLAVE 14

4.4. CRITERIOS DE INCLUSIÓN Y EXCLUSIÓN 14

4.5. ESTRATEGIA DE BÚSQUEDA 15

5. RESULTADOS 17

5.1. ARTÍCULOS QUE ANALIZAN LA CIRUGÍA DE DCR ENDOSCÓPICA 20

5.2. ARTÍCULOS QUE COMPARAN LA CIRUGÍA DE DCR EXTERNA O CONVENCIONAL CON LA DCR ENDOSCÓPICA 21

5.3. ARTÍCULOS QUE ANALIZAN LA CIRUGÍA DE DCR CON LÁSER 24

5.4. ARTÍCULOS QUE COMPARAN LA CIRUGÍA DE DCR ENDOSCÓPICA CON LA DCR CON LÁSER 24

5.5. ARTÍCULOS QUE COMPARAN LA CIRUGÍA DE DCR EXTERNA O CONVENCIONAL CON LA DCR CON LÁSER 25

6. DISCUSIÓN 25

7. ENFERMERÍA EN LA CIRUGÍA DE DACRIOCISTORRINOSTOMÍA 28

8. CONCLUSIONES 30

9. BIBLIOGRAFÍA 30

GLOSARIO DE ABREVIATURAS

DCR: Dacriocistorrinostomía

ECG: Electrocardiograma

OMS: Organización Mundial de la Salud

TA: Tensión Arterial

WOS: Web of Science

1. INTRODUCCIÓN

1.1. ANATOMÍA DEL APARATO LAGRIMAL

El aparato lagrimal es un subsistema del ojo en el que se comparte la anatomía ocular y la anatomía nasal responsable del drenaje del líquido lagrimal de la órbita.

La anatomía del sistema lagrimal está compuesta por un aparato de producción y otro de drenaje de lágrimas. El aparato de producción del sistema lagrimal consta de dos partes: la glándula lagrimal principal, situada en la fosa lagrimal, ubicada en la cara antero lateral del techo de la órbita; las glándulas lagrimales accesorias de Wolfring y Krause, ubicadas en el fondo de saco del párpado superior. El aparato de drenaje del sistema lagrimal está representado por un sistema ininterrumpido que se origina en los puntos lagrimales o *punctum* lagrimal superior e inferior y que avanza sucesivamente desde los canalículos lagrimales hasta el saco lagrimal finalmente a través del conducto naso lagrimal hasta el meato nasal inferior[1].

Tras la secreción, el líquido lagrimal circula a través del ojo y se acumula en el lago lagrimal, ubicado en el canto medial del ojo. Desde aquí desemboca en el saco lagrimal a través de una serie de canalículos. El saco lagrimal es el extremo dilatado del conducto naso lagrimal y está ubicado en un surco formado por el hueso lagrimal y la apófisis frontal del maxilar. El líquido lagrimal drena por el conducto naso lagrimal y desemboca en el mediato inferior de la cavidad nasal.

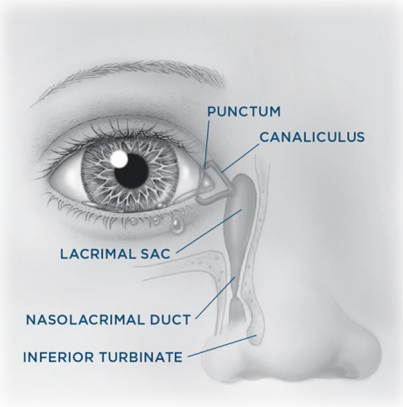

Ilustración 1

Todo este sistema está vascularizado por la arteria lagrimal, que deriva de la arteria oftálmica una rama de la carótida interna. El drenaje venoso se realiza a través de la vena oftálmica superior y finalmente desemboca en el seno

cavernoso. Por su parte, el drenaje linfático se dirige a los ganglios linfáticos parótidas superficiales los cuales se vacían en los ganglios cervicales profundos superiores[1,2].

La inervación sensorial de la glándula lagrimal se realiza a través del nervio lagrimal (esta es una rama del nervio oftálmico que a su vez deriva del nervio trigémino).

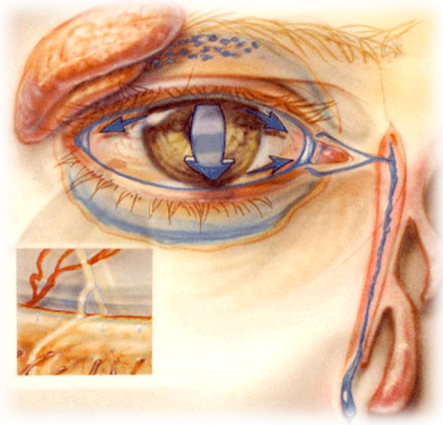

Ilustración 2

Las glándulas lagrimales son un tipo de glándulas exocrinas de naturaleza serosa que secretan líquido lagrimal sobre la superficie de la conjuntiva y la córnea del ojo. Este líquido actúa como limpiador, nutre y lubrica los ojos. Las lágrimas aparecen cuando se produce un exceso de este líquido. Con cada parpadeo, los párpados empujan las lágrimas de manera uniforme a través del globo ocular para mantenerlo hidratado y sano. Las lágrimas protegen al ojo y se clasifican en dos tipos de lágrimas: las lágrimas basales encargadas de mantener al ojo húmedo, nutrido y lubricado, y las lágrimas reflejas, las cuales se forman en respuesta a estímulos como el dolor, la alegría o ante la aparición de cuerpos extraños en el ojo [2].

Una vez que las lágrimas se encuentran dentro del sistema de drenaje, el parpadeo actúa como una bomba para empujar las lágrimas desde el saco lagrimal hacia abajo a través del conducto lagrimal y hacia la nariz.

1.2. FISIOPATOLOGÍA

Las alteraciones de la vía lagrimal se producen por una obstrucción o estrechamiento o cierre total en algún punto del sistema que impide el drenaje natural de las lágrimas ya sea por inflamación, infecciones, un cuerpo extraño, algún tipo de traumatismo, tumoraciones, anomalías óseas, enfermedades de tipo sistémico o iatrogénicas; la obstrucción de la vía lagrimal conduce a la

epifora o lagrimeo constante lo que puede degenerar en una dacriocistitis si se produce una infección en el saco[2,3].

Por lo general, la obstrucción ocurre al final del conducto nasolagrimal, donde una membrana delgada puede impedir que las lágrimas se vacíen en la nariz.

La dacriocistitis tiene dos presentaciones, congénita y adquirida. La dacriocistitis congénita se debe a la presencia de una membrana en el acceso de la vía lagrimal inferior hacia las fosas nasales por una malformación en la vía. Generalmente se trata de una membrana poco espesa que suele abrirse de forma espontánea durante el proceso de crecimiento[3].

Aproximadamente el 7% de los bebés nacen con obstrucción congénita del sistema de drenaje lagrimal en uno o en ambos ojos, aunque el porcentaje aumenta en los bebés prematuros. Los síntomas que presenta en la edad infantil son epifora, supuración por los puntos lagrimales al estar infectado, lo cual aumenta cuando se produce una presión en el saco lagrimal. Es habitual confundirla con una conjuntivitis.

Por su parte la dacriocistitis adquirida también conocida como dacriocistitis del adulto tiene un proceso de evolución más lento y una localización más inferior. La sintomatología que encontramos es de epífora que puede llegar a infectarse como en la dacriocistitis congénita y aparecer una supuración, aunque a veces la parte superior del drenaje se cierra por la inflamación y el saco lagrimal queda sometido a una tensión que puede llegar a provocar un dacriocéle[2].

El diagnóstico de estas patologías es principalmente de origen clínico en el que los pacientes refieren lagrimeo constante y alteraciones en el polo anterior, párpados y puntos lagrimales. Se realiza un estudio de la vía lagrimal en el que se somete al paciente a un sondaje e irrigación de las vías lagrimales, también se puede realizar el test de aclaramiento de fluoresceína, que consiste en instilar un colirio de fluoresceína y anestésico en el fondo de saco para poder comprobar qué grado de dilución alcanza usando una tira de Schirmer, la cual revisaremos con una plantilla de resultados; el test de Jones, el cual consta de 2 partes (I y II) con el Test de Jones I instilaremos fluoresceína en el fondo de saco conjuntival y veremos si ha llegado a la fosa lagrimal mediante un bastoncillo

colocado en el meato inferior, si es así consideraremos que el test ha dado positivo; por el contrario si el bastoncillo no se tiñe consideraremos el test negativo, por lo que no podremos saber si la obstrucción es alta o baja y habrá que realizar el Test de Jones II, en el cual inyectaremos suero fisiológico en el saco lagrimal con una cánula de entre 25 – 27 G y recogeremos dicha instilación en el meato inferior con un bastoncillo al igual que en el Test de Jones I. Si el bastoncillo se tiñe estaremos ante una estenosis inferior, mientras que si lo que recogemos con el bastoncillo solamente es suero, podría tratarse de una estenosis superior. En algunos casos puntuales se realiza una dacriocistografía[1-3].

1.3. TRATAMIENTO

El tratamiento de elección para este tipo de patología es quirúrgico. La técnica llamada dacriocistorrinostomía (DCR) es un procedimiento quirúrgico usado en patologías del conducto lagrimal como la obstrucción congénita del conducto nasolagrimal, la dacriocistitis, la dacrioestenosis crónica, la epifora, cuadros infecciosos de repetición y tumores de la vía lagrimal[4].

El tratamiento quirúrgico de la dacriocistitis se remonta casi 2000 años. Celso, en el siglo I describió una forma de crear un pasaje artificial hacia la nariz mediante el uso de cauterio caliente para perforar el hueso lagrimal. Galeno realizó un procedimiento similar en el siglo II.

Un mejor conocimiento de la fisiología y anatomía nasal y lagrimal a lo largo de los siglos condujo al desarrollo de técnicas más modernas a partir del siglo XVIII.

Algunos procedimientos descritos, como la canaliculotomía o la dacriocistectomía, actualmente no se consideran indicados para casos de obstrucción o dacriocistitis en circunstancias normales[5].

A principios del siglo XX se habían probado varios enfoques, como por ejemplo intentos de drenaje del saco lagrimal hacia el seno maxilar. También se describieron operaciones de abordaje intranasal, mediante la apertura o resección de parte la parte inferior del canal nasolagrimal, así como el uso de tubos de vidrio o alambre para mantener el pasaje permeable. Se utilizaron varios tipos de stents para mantener la permeabilidad del ostium, llegando

incluso a colocar una cánula de oro, mechas de gasa que se intercambiaban periódicamente e incluso el intento de crear un injerto de piel envuelto alrededor de un trozo de cera[4,5].

No fue hasta 1904 cuando Toti publicó lo que se considera la primera descripción de la dacriocistorrinostomía moderna.

En la actualidad se utilizan principalmente dos enfoques: externo, a través de una incisión transcutánea, y guiado endonasal endoscópico, este último puede realizarse con o sin láser de diodo, ambos con el mismo objetivo, crear un bypass del conducto nasolagrimal bloqueado mediante la creación de una fístula que permite que el punto común interno se comunique directamente con la cavidad nasal a través de la pared nasal lateral.

La cirugía tiene alta tasa de éxito a través de ambos enfoques y puede realizarse bajo anestesia general o local con sedación para facilitar el trabajo del equipo[6].

1.3.1. DACRIOCISTORRINOSTOMÍA EXTERNA

Cuando el paciente está sedado o intubado, se le prepara y cubre de manera estándar disponiendo el campo estéril y preparando la piel para el procedimiento. Se coloca un tamponamiento nasal previo a la incisión.

Se procede a realizar una incisión curvilínea orientada verticalmente 4 mm antes del ángulo cantal medial y se extiende hacia abajo unos 10 mm. Posteriormente se realiza la disección del periostio utilizando unas tijeras de tenotomía o un electrocauterio a modo de corte, evitando los vasos colindantes. Se retrae la herida y mediante el uso de un elevador perióstico se refleja lateralmente el saco lagrimal y se expone la fosa.

En esta cirugía se aprovecha el hecho de que exista un punto de debilidad en la unión del hueso maxilar y lagrimal dentro de la fosa del saco lagrimal para fracturar el hueso e iniciar el ostium óseo, pudiendo usar un osteotomo fino y un mazo como alternativa, el cual se agrandará lo que se estime necesario (alrededor de 15 mm), para posteriormente dilatar los puntos lagrimales e introducir una sonda de Bowman en el saco lagrimal. Después se retira la pared del saco lagrimal posterior usando tijeras Westcott y generalmente se envía al laboratorio de anatomía patológica. Tras esto se puede sondar simultáneamente

el punto opuesto y visualizar la entrada en el saco lagrimal, presentándose en aproximadamente el 90% de los pacientes un canalículo común y podremos ver las dos puntas de la sonda entrando juntas en el saco.

Dentro de la nariz, mediante un elevador perióstico se cubre la mucosa nasal y se realiza una nueva incisión paralela a la incisión del saco lagrimal para formar una solapa mediante otros dos cortes perpendiculares al primero y se coloca una intubación bicanalicular que se une en la fosa nasal.

Posteriormente se coloca un agente hemostático y se sutura el saco lagrimal anterior y los colgajos de la mucosa nasal y se procede a cerrar la herida[6,7].

1.3.2. DACRIOCISTORRINOSTOMÍA ENDOSCÓPICA

La cirugía de dacriocistorrinostomía endoscópica se puede realizar con el paciente bajo anestesia general o local con sedación intravenosa. Independientemente del tipo de anestesia, siempre se debe realizar una vasoconstricción de la mucosa nasal y un bloqueo del nervio etmoidal y esfenopalatinal anterior mediante el uso de una solución de lidocaína y adrenalina[8].

En este procedimiento el cirujano utiliza un endoscopio de fibra óptica de 30° para identificar la fosa del saco lagrimal.

Para ello se localiza el saco lagrimal mediante una sonda de endoiluminación.

Se realiza un corte de la mucosa por encima de la inserción del cornete medio en la pared nasal lateral y anterior, y verticalmente hacia abajo por la apófisis frontal del maxilar. Para evitar el traumatismo del tejido colindante, las incisiones rectangulares deben realizarse con un bisturí y el colgajo de la mucosa nasal debe incluir el periostio.

El objetivo principal de la dacriocistorrinostomía endoscópica es crear una apertura lo suficientemente grande (osteotomía) para exponer completamente la pared medial del saco lagrimal y lograr un contacto entre el saco y la mucosa nasal. Al igual que en la DCR externa se coloca una intubación bicanalicular.

En esta cirugía podemos ver que existe una ventaja reconocible sobre la dacriocistorrinostomía externa, que es el tipo de abordaje, que reduce el tiempo

de recuperación y una mejora a nivel estético debido a la ausencia de cicatrices visibles y hematomas, ya que no existe una incisión en la piel y el orbicular. La vuelta a las actividades de la vida diaria es más rápida y la satisfacción del paciente suele ser mayor, por lo que este tipo de intervención se ha convertido en el procedimiento de elección del cirujano frente a la DCR externa[6-9].

1.3.3. DACRIOCISTORRINOSTOMÍA ENDOSCÓPICA CON LÁSER DE DIODO

Para mejorar aún más la tasa de éxito de la dacriocistorrinostomía endoscópica, los cirujanos actualmente utilizan un procedimiento mediante el uso de láser de diodo semiconductor[10].

Este procedimiento asistido por láser es más rápido y proporcionan una hemostasia continua durante toda la cirugía.

Para la realización de esta cirugía se coloca una protección sobre el ojo en el lado operatorio para protegerlo de láser.

Se inserta el endoscopio en la nariz para visualizar la zona interna. Para mejorar la visualización se puede realizar una fractura del cornete medio con un elevador perióstico romo. Esta maniobra también ayuda a proteger el cornete medio de la energía térmica del láser[9].

A continuación, se dilatan los puntos lagrimales superior inferior y se irrigan con la misma mezcla de lidocaína / bupivacaína que se utiliza para anestesiar la mucosa nasal.

Tras esto se introduce la sonda de fibra óptica láser a través del punto inferior hasta que se nota un fuerte tope que no deja avanzar. Se enciende la óptica del láser y se visualiza transmucosa en la cavidad nasal con el endoscopio.

Después, y bajo la guía del endoscopio, se enciende el láser orientado hacia el hueso nasal y la mucosa lateral. Se utiliza un láser de contacto de onda continua para crear una osteotomía. Cuando se ha creado la apertura la potencia del láser disminuye para poder agrandar la osteotomía[10].

Seguidamente se retira la sonda láser y se riega el sistema lagrimal con una solución de fluoresceína para comprobar su permeabilidad.

A continuación, se realiza una intubación bicanalicular del sistema nasolagrimal con silicona (ya sea de forma directa o utilizando unas sondas metálicas como guía). Mediante el uso de la endoscopia se comprueba la longitud de la posición de los tubos y se aseguren si fuera necesario utilizando una sutura de Vicryl doble[11].

Aunque la rapidez y la ausencia de hemorragias es mayor que en la DCR endoscópica convencional, se ha demostrado que la DCR endoscópica con láser tiene una tasa de éxito más baja que la DCR endoscópica sin láser debido a que parece inducir una actividad fibroblástica excesiva provocando una cicatrización mayor y una estenosis de la rinostomía en comparación con la DCR endoscópica sin láser[12].

2. JUSTIFICACIÓN

En los últimos 20 años, las expectativas en cuanto a la atención sanitaria que ofrecemos los profesionales de enfermería han aumentado debido a los grandes cambios tanto en avances tecnológicos como a los nuevos sistemas de atención sanitaria.

Los programas educativos se han adaptado a las nuevas prácticas e incluyen capacitación y desarrollo de alto nivel en todas las áreas del conocimiento, lo que hoy se conoce como especialización.

Los profesionales de enfermería nos formamos expandiendo e integrando conocimientos y habilidades prácticas que se encuentran en continua evolución para responder a la demanda y necesidades de los pacientes, siendo capaces de poder tomar decisiones clínicas coherentes y basadas en la evidencia, buscando siempre el bienestar del paciente para poder brindar unos cuidados apropiados.

La enfermería oftalmológica ha avanzado en gran medida en los últimos años, necesitando por este motivo actualizar conocimientos de forma continua, comprender el origen de los cuidados, los procedimientos y los resultados de cada técnica para poder superar los obstáculos que se presenten y así poder brindar la asistencia necesaria para aumentar la recuperación e independencia de los pacientes.

Por tanto, el desarrollo de este trabajo se centra en evaluar el desarrollo y la evolución que han sufrido las técnicas de dacriocistorrinostomía a lo largo de los años, utilizando los recursos bibliográficos necesarios para entender el porqué y saber hacia dónde nos dirigimos, siendo esto parte del aprendizaje necesario para mantener el más alto nivel de cuidados y poder tener un mejor acceso a los recursos de conocimiento.

3. OBJETIVOS

3.1. Objetivo Principal

1. Analizar la evolución de las diferentes técnicas de dacriocistorrinostomía mediante la revisión de la literatura científica.

3.2. Objetivos Secundarios

1. Comparar los resultados de las técnicas de dacriocistorrinostomía.
2. Describir la importancia de la actuación de enfermería en la cirugía de dacriocistorrinostomía.

4. MATERIAL Y MÉTODOS

El siguiente trabajo es una revisión bibliográfica centrada en la comparativa de la literatura científica del tema a tratar mediante la búsqueda de artículos entre diciembre de 2020 y marzo de 2021.

4.1. PICO

- Paciente: Artículos de pacientes sometidos a cirugía de dacriocistorrinostomía.
- Intervención: Búsqueda bibliográfica.
- Comparación: Comparar las diferentes técnicas quirúrgicas de dacriocistorrinostomía.

- Outcome: Evaluar los resultados de dichas técnicas quirúrgicas.

4.2. BASES DE DATOS

Para la realización del trabajo se consultaron las siguientes bases de datos científicas:

- WOS (Web of Science), PubMed, SciELO, Google Académico y Scopus.

4.3. PALABRAS CLAVE

Para llevar a cabo la búsqueda bibliográfica, se usaron las siguientes palabras clave tanto en castellano como en inglés: *dacriocistorrinostomía / dacriocistorrinostomy, evolución / evolution, técnica / technical, cirugía lagrimal / lacrimal surgery, enfermería / nursing, endoscópica / endoscopic, láser / laser.*

Para combinarlas entre si utilizó el conector Booleano AND exclusivamente.

4.4. CRITERIOS DE INCLUSIÓN Y EXCLUSIÓN

Para la búsqueda bibliográfica se utilizaron los siguientes criterios de inclusión:

- Artículos publicados en los últimos 10 años.
- Artículos publicados en inglés y castellano.
- Artículos con acceso libre o acceso a texto completo.
- Artículos que fueran ensayos clínicos, estudios o revisiones.
- Artículos en los que el sujeto de estudio fuera humano.

Los criterios de exclusión que se siguieron fueron:

- Artículos que hicieran referencia a otras técnicas quirúrgicas que no fuera la dacriocistorrinostomía.
- Tesis doctorales, trabajos fin de grado/máster.

4.5. ESTRATEGIA DE BÚSQUEDA

Se eligieron estudios primarios que evaluasen las patologías causantes de la obstrucción del conducto lagrimal tratados mediante cirugía de dacriocistorrinostomía publicados a partir de 2011.

Se tuvieron en cuenta estudios publicados en los que el sujeto de estudio fuera humano y se desecharon aquellos en los que también se realizaba la cirugía en animales.

No hubo restricciones en cuanto al tipo de cirugía de DCR ya que lo que se pretendía era evaluar todas las técnicas, desde las iniciales hasta las más actuales.

Los trabajos seleccionados debían aportar información sobre las características de los tratamientos quirúrgicos, así como las comparativas entre las diferentes técnicas, resultados y criterios de elección del tratamiento.

En total se encontraron 137 artículos, de los cuales 58 se eliminaron por estar duplicados, 50 al no cumplir alguno de los criterios de inclusión y, tras realizar una lectura completa se seleccionaron finalmente 12 para la realización del análisis. El resto se descartaron por no aportar suficientes datos relacionados directamente con el tema.

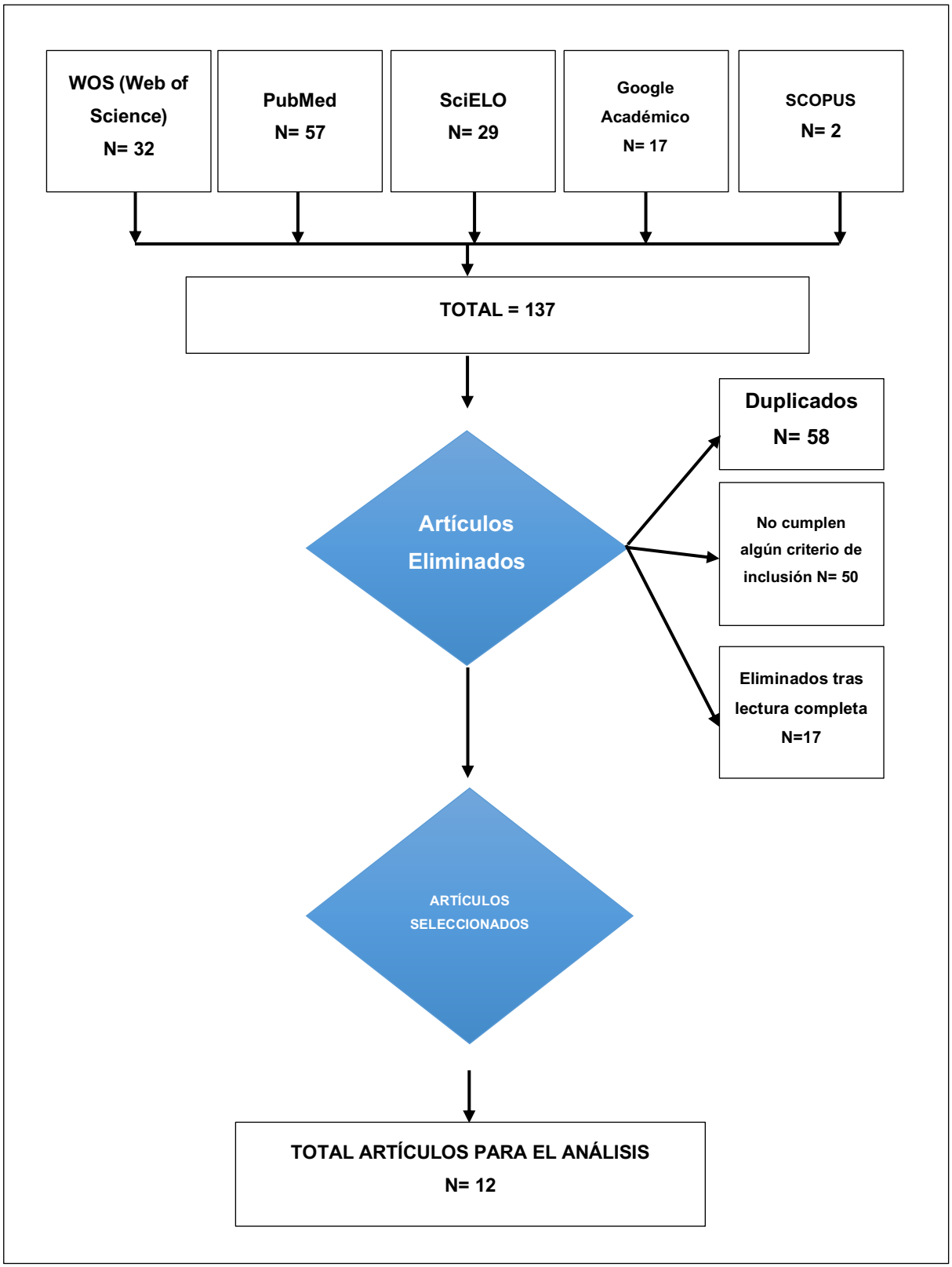

Figura 1. Diagrama de flujo. Estrategia de búsqueda. Elaboración propia.

5. RESULTADOS

TABLA RESUMEN DE LOS ARTÍCULOS ANALIZADOS

Nº de Art.	AÑO y AUTOR/ES	RESUMEN DE CONCLUSIONES
1	2018 Sweeney AR., et al.	Estudio retrospectivo de casos y controles de todos los pacientes sometidos a DCR endoscópica entre 2006 y 2015 para determinar la etiología de la obstrucción del conducto nasolagrimal y el éxito del procedimiento. Determinaron que las modificaciones del tratamiento quirúrgico y el posoperatorio basadas en la etiología subyacente de la obstrucción del conducto nasolagrimal puede mejorar los resultados de la DCR endoscópica, desde un enfoque más agresivo de lo habitual.
2	2018 Trimarchi M., et al.	Estudio retrospectivo de casos en el que se analiza el éxito de la cirugía de DCR endoscópica en 401 pacientes con obstrucción primaria adquirida del conducto naso lagrimal. En él confirman que la cirugía de DCR endoscópica es uno de los tipos de cirugía con más tasa de éxito para el abordaje de esta patología, fijando el entrenamiento y la meticulosidad de la cirugía como los aspectos clave para lograr una permeabilidad anatómica y funcional correcta a largo plazo.
3	2017 Joshi RS., et al.	Estudio retrospectivo en el que se evalúa a pacientes con dacriocistitis aguda con antecedentes de tratamiento quirúrgico, para determinar la tasa de éxito de la dacriocistorrinostomía convencional (DCR) y la DCR endoscópica. Se encontró que la tasa de éxito de la DCR convencional y la DCR endoscópica es casi idéntica en los casos posteriores a la dacriocistitis

		durante un periodo de seguimiento de cinco años. También se sugirió que un ataque repetido de dacriocistitis aguda afecta al resultado en ambos casos.
4	2014 Ozer S., et al.	Estudio retrospectivo cuyo objetivo era comparar la tasa de éxito, las complicaciones, la duración y la satisfacción (comodidad clínica) posoperatoria de pacientes sometidos a DCR externa o DCR endoscópica indistintamente mediante un cuestionario antes y después de la operación. Determinando que, aunque en ambas cirugías los resultados funcionales fueron satisfactorios con objetivos y tasas de éxito subjetivas, se demostró que el abordaje endoscópico causa menos dolor en el postoperatorio temprano que el abordaje externo, aumentando la satisfacción de los pacientes.
5	2017 Amadi AJ.	Estudio comparativo de las variables de éxito de la cirugía de DCR externa y DCR endoscópica en un contexto de obstrucción del conducto naso lagrimal y dacriocistitis aguda. Demostrando la eficacia de la DCR endoscópica en la dacriocistitis aguda, aunque con una tasa de éxito ligeramente menor en comparación con la DCR externa en el contexto postagudo.
6	2013 Saha R., et al.	Estudio comparativo, prospectivo y no aleatorizado, en el que se compara los resultados y las ventajas de la cirugía de DCR endoscópica y externa respecto a la tasa de permeabilidad, cumplimiento del paciente y complicaciones intraoperatorias y postoperatorias. Se concluye que ambos enfoques tienen complicaciones mínimas y un resultado quirúrgico comparable, siendo ambas alternativas viables, sobresaliendo la DCR

		endoscópica por minimizar los cuidados postoperatorios, elección de los pacientes y resultado estético.
7	2019 Sobel RK., et al.	Estudio de revisión bibliográfica en el que se evaluó la eficacia de la cirugía de DCR endoscópica en comparación con la DCR externa. Los datos sugirieron que la DCR endoscópica tiene mejores tasas de recuperación, pero los estudios disponibles no demostraron diferencias significativas a largo plazo entre la DCR externa y endoscópica.
8	2017 Li EY., et al.	Ensayo clínico aleatorizado en el que se comparan los resultados del tratamiento primario de DCR convencional con el tratamiento secundario o DCR endoscópica después del drenaje percutáneo de un absceso del saco lagrimal en la dacriocistitis aguda. Demostrando que la DCR endoscópica es un procedimiento más recomendable en la dacriocistitis aguda con mejores resultados anatómicos y funcionales que la DCR convencional o externa.
9	2017 Jawaheer L., et al.	Revisión comparativa de ensayos clínicos aleatorizados de la tasa de éxito y complicaciones de la DCR externa vs DCR endoscópica. Determinan que la tasa de éxito de la DCR externa y endoscópica son muy similares, observando variaciones mínimas ligadas a la técnica, dejando abierta la necesidad de realizar más estudios para concretar los resultados.
10	2018 Mor JM., et al.	Estudio retrospectivo en el que se analizan las complicaciones intraoperatorias y postoperatorias y las tasas de éxito subjetivas y objetivas de la cirugía de DCR transcanicular asistida por láser combinada con intubación bicanalicular con silicona. Demostraron resultados prometedores con pocas complicaciones, siendo una técnica mínimamente invasiva y rápida que

		no afecta a las estructuras externas del ojo (piel y párpado) protegiendo así el mecanismo fisiológico de la bomba lagrimal.
11	2012 Gras-Cabrerizo JR., et al.	Estudio prospectivo en el que se comparó la eficacia de la DCR endoscópica con la DCR endocanalicular con láser. Demostraron que la cirugía mediante DCR endoscópica tiene mejores resultados que la técnica endocanalicular con láser, y al utilizar la técnica con laser las recurrencias fueron dos veces más altas que en la endoscópica.
12	2017 Mourya D. et al.	Ensayo clínico aleatorizado, prospectivo, intervencionista y comparativo, en el que se compara la eficacia de la DCR transcanicular asistida por laser con la DCR externa convencional. Determina que la DCR transcanicular asistida por láser proporciona una buena alternativa a la cirugía DCR externa convencional demostrando una mayor satisfacción del paciente, así como de los resultados funcionales y anatómicos.

5.1. Artículos que analizan la cirugía de DCR Endoscópica

Artículo 1. Estudio retrospectivo de casos y controles realizado por Sweeney AR., et al.[13] en 2018 para determinar la etiología de la obstrucción del conducto nasolagrimal y el éxito del procedimiento quirúrgico en todos los pacientes sometidos a DCR Endoscópica desde 2006 a 2015 en un centro de referencia de Seattle. Los criterios de inclusión fueron la determinación preoperatoria de la obstrucción del conducto naso lagrimal mediante sondaje irrigación, un seguimiento de más de 60 días con evaluación de la permeabilidad del conducto mediante sondaje de relación después de la extracción del tubo de silicona y una encuesta posoperatoria para la epifora recurrente. Los criterios de exclusión fueron aquellos casos en los que la obstrucción del conducto nasolagrimal era parcial, obstrucción ajena al conducto nasolagrimal, pacientes sometidos a

cirugías recurrente y pacientes perdidos durante el seguimiento o con registros incompletos. Mediante este estudio determinaron que las modificaciones del tratamiento quirúrgico y el posoperatorio basadas en la etiología subyacente de la obstrucción del conducto nasolagrimal puede mejorar los resultados de la DCR endoscópica, desde un enfoque más agresivo de lo habitual.

Artículo 2. Estudio retrospectivo de casos realizado por Trimarchi M., et al.[14] en 2018 en el que participaron 401 pacientes sometidos a DCR endoscópica entre julio de 2004 y mayo de 2018 para analizar el éxito de la cirugía en el tratamiento de la obstrucción primaria adquirida del conducto naso lagrimal. El estudio diagnóstico multidisciplinario se realizó basado en la prueba funcional de la fluoresceína (prueba de Jones I y II), sondaje lagrimal e irrigación; como parte del diagnóstico. Como parte del diagnóstico después de la evaluación clínica, se llevó acabo una endoscopia nasal y una tomografía computarizada para evaluar la anatomía nasal. Los pacientes con deficiencias inmunológicas, patologías congénitas, anomalías canaliculares y dismorfismos nasales fueron excluidos del estudio. El éxito anatómico se logró en el 91,54% de los casos, mientras que el éxito funcional se obtuvo en el 90,4%.

5.2. Artículos que comparan la cirugía de DCR Externa o convencional con la DCR Endoscópica

Artículo 3. En 2017 Joshi RS., et al.[15] realizaron un estudio retrospectivo entre 2007 y 2008 en el que evaluaron a pacientes con dacriocistitis con antecedentes de tratamiento quirúrgico, para determinar la tasa de éxito de la DCR convencional y la DCR endoscópica. Los pacientes con anatomía intranasal anormal (desviación del tabique nasal, pólipos nasales y tumores) fueron excluidos de los grupos de estudio. El éxito del estudio fue definido como la eliminación de la epífora, la ausencia de dacriocistitis y el resultado negativo de la prueba de permeabilidad de conductos mediante la irrigación de solución salina. Concluyendo que las tasas de éxito de ambos tipos de cirugía durante un periodo de seguimiento de 5 años en pacientes con dacriocistitis aguda son muy similares.

Artículo 4. Estudio retrospectivo realizado en 2014 por Ozer S., et al.[16] centrado en comparar la tasa de éxito, las complicaciones, la duración y la satisfacción (comodidad clínica) posoperatoria de pacientes sometidos a DCR externa o DCR endoscópica indistintamente mediante un cuestionario pre y post quirúrgico. En el estudio participaron un total de 50 pacientes, 25 sometidos a DCR externa y 25 sometidos a DCR endoscópica entre 2010 y 2012. El éxito subjetivo del estudio se definió por la ausencia de epífora, el dolor postoperatorio y el resultado cosmético, mientras que el éxito objetivo se definió mediante un lavado nasal lagrimal normal y una prueba de fluoresceína endoscópica funcional positiva. El éxito objetivo fue el 100 % en ambos grupos.

Artículo 5. En 2017 Amadi AJ.[17] llevó a cabo un estudio en el que comparaba las variables de éxito de la cirugía de DCR externa y DCR endoscópica en un contexto de obstrucción del conducto naso lagrimal y dacriocistitis aguda. En él analizaba variables como el uso de endoscopios, láser, uso de endoprótesis, uso de fármacos como mitomicina, antibióticos o esteroides, herramientas eléctricas (taladro de alta velocidad y piezas de mano ultrasónicas frente herramientas no eléctricas como pinzas y gubias), formación de colgajos de saco/ mucosa nasal, si están suturados, pegados o simplemente aproximados. Comprobando que según los estudios que la DCR endoscópica es muy eficaz en la dacriocistitis aguda, aunque con una tasa de éxito ligeramente menor en comparación con la DCR externa en el contexto postagudo.

Artículo 6. Estudio comparativo, prospectivo y no aleatorizado realizado por Saha R., et al.[18] en 2013 en el que compararon el resultado y las ventajas de la DCR externa y endoscópica con respecto a la tasa de permeabilidad, el cumplimiento del paciente y las complicaciones. Este estudio fue realizado durante 16 meses; en él participaron 30 pacientes sometidos a DCR externa y 50 a DCR endoscópica con un seguimiento mínimo de 6 meses. Durante este tiempo se comprobó que el sangrado fue la complicación posoperatoria inmediata más común, observada en el 33,3 % de los casos en DCR externa y un 10% en DCR endoscópica. Se comprobó que, tras los seis meses de seguimiento, la tasa de éxito fue del 92 % para la DCR endoscópica y del 93,3% para la DCR externa. La diferencia no fue estadísticamente significativa llegando a la conclusión de

que la DCR endoscópica es un procedimiento mínimamente invasivo con un resultado comparable al de la DCR externa convencional.

Artículo 7. En 2019 Sobel RK., et al.[19] realizaron un estudio en el que se analizó la bibliografía científica para evaluar la eficacia de la DCR endoscópica comparándola con la DCR convencional o externa. Realizaron una búsqueda bibliográfica en la base de datos PubMed entre marzo de 2016 y febrero de 2019. Analizaron un total de 169 artículos, de los cuales solamente 13 cumplieron los ficheros de inclusión y se les asigna un nivel de calificación de videncia. Los datos limitados sugirieron que la DCR endoscópica es superior a la DCR externa puesto que disminuye las complicaciones postoperatorias, pero sin recalcar ninguna diferencia significativa en los resultados a largo plazo.

Artículo 8. Ensayo clínico aleatorizado realizado por Li EY., et al.[20] en el que se comparan los resultados del tratamiento primario de DCR convencional con el tratamiento secundario o DCR endoscópica después del drenaje percutáneo de un absceso del saco lagrimal en la dacriocistitis aguda. Los sujetos que participaron en el ensayo tenían entre 18 y 90 años de edad, padecían de dacriocistitis aguda y presentaban un absceso del saco lagrimal dentro de las dos semanas posteriores al inicio de la inflamación. Ambos grupos fueron tratados mediante cirugía y con un ciclo de antibióticos sistémicos (amoxicilina y ácido clavulánico tres veces al día durante una semana). Los resultados primarios fueron el tiempo desde la presentación hasta la documentación de la resolución y la recurrencia de los síntomas en tres meses. Concluyendo que no se observaban diferencias en cuanto al tratamiento con una u otra cirugía en la recurrencia, seguridad o resultados en el primer año de posoperatorio.

Artículo 9. Jawaheer L., et al.[21] realizaron en 2017 una revisión comparativa de de ensayos clínicos aleatorizados sobre la tasa de éxito y complicaciones de la DCR externa vs DCR endoscópica. Realizaron búsquedas en bases de datos como Cochrane, MEDLINE, EMBASE y en bases de datos científicas de América Latina y el Caribe, Web of Science Conference Proceedings, ClinicalTrials.gov y la Plataforma Internacional de Registro de Ensayos Clínicos de la Organización Mundial de la Salud. En este estudio se incluyeron todos los ensayos controlados

aleatorios en los que se comparaba la DCR externa y endoscópica. Determinaron que la tasa de éxito de la DCR externa y endoscópica son muy similares, observando variaciones mínimas ligadas a la técnica, dejando abierta la necesidad de realizar más estudios para concretar los resultados.

5.3. Artículos que analizan la cirugía de DCR con Láser

Artículo 10. En 2018 Mor JM., et al.[22] realizaron un estudio retrospectivo en el que participaron un total de 104 pacientes con obstrucción adquirida del conducto naso lagrimal los cuales se sometieron a DCR transcanicular asistida por láser combinada con intubación bicanalicular con silicona. Mor JM. y su equipo analizaron las complicaciones intraoperatorias y posoperatorias, así como las tasas de éxito subjetivas y objetivas del tratamiento. La DCR transcanicular asistida por láser en combinación con la intubación bicanalicular de silicona pudo realizarse quirúrgicamente con éxito en 101 pacientes (97%). Las complicaciones incluyeron lesión térmica del canalículo, infección canalicular y prolapso del tubo de silicona. Se logró un éxito funcional en el 77 % de los casos. El estudio mostró que la DCR asistida por láser tiene pocas complicaciones, aunque parece muy adecuado como procedimiento de rescate tras una recanalización fallida y antes de un abordaje quirúrgico externo.

5.4. Artículos que comparan la cirugía de DCR Endoscópica con la DCR con Láser

Artículo 11. Gras-Cabrerizo JR., et al.[23] realizaron un estudio prospectivo en 2012, en el que compararon la eficacia de la DCR endoscópica con la DCR endocanalicular con láser de diodo. Para ello realizaron un total de 126 DCR en 111 pacientes con epífora. En el 55% de los casos (69/126) se realizó DCR endoscópica y en el 45% (57/126) se llevó a cabo una DCR endocanalicular mediante láser de diodo. La edad media de los sujetos fue mayor en el grupo tratado con láser: 64 años frente a 62 años. El 23% de los participantes fueron hombres y el 77% mujeres. En el grupo tratado con DCR endoscópica solo el 17% de los pacientes presentaron síntomas tras la cirugía, frente al 38% de los

pacientes tratados con DCR con láser de diodo. Se concluyó que el abordaje endoscópico logró mejores resultados para la extracción no se lagrimal que la técnica mediante láser de diodo.

5.5. Artículos que comparan la cirugía de DCR Externa o Convencional con la DCR con Láser

Artículo 12. En 2017 Mourya D. et al.[24] realizaron un ensayo clínico, prospectivo, intervencionista y comparativo, en el que analizaron la eficacia de la DCR transcanicular asistida por láser frente a la DCR externa convencional. Para ello dividieron a los sujetos de estudio en dos grupos de forma aleatoria. El grupo A incluyó pacientes que se sometieron a DCR transcanicular asistida por láser y el grupo B incluyó a pacientes que se sometieron a DCR externa. Se realizaron 168 intervenciones en un total de 163 pacientes. La tasa de éxito global fue del 90,12% en el grupo A y del 95,4% en el grupo B. La diferencia de tiempo de ingreso fue de 3 horas aproximadamente para el grupo A y 48 horas para el grupo B. Las complicaciones intra y posoperatorias fueron significativamente mayores en el grupo B que en el grupo A. Concluyeron que la DCR transcanicular asistida por láser ofrece una técnica mínimamente invasiva con resultados finales comparables a la DCR externa, pero con mayor satisfacción del paciente a nivel estético y de tiempo de estancia hospitalaria.

6. DISCUSIÓN

La mayoría de los autores coinciden en que la cirugía de DCR externa fue durante varios años el tratamiento más aceptado para el abordaje del conducto nasolagrimal, ya que ofrece una alta tasa de éxito y una comodidad para el cirujano que la realizaba exponiendo la anatomía lagrimal directamente en lugar de visualizarla de forma indirecta mediante el uso de un dispositivo endoscópico. En contraparte a la visión actual, ya que el deterioro de la función del mecanismo de la bomba lagrimal, el riesgo de lesión de las estructuras del canto medial e incluso la rinorrea del líquido cefalorraquídeo son algunas de las complicaciones

más peligrosas que han hecho que esta cirugía quede apartada como segunda opción[15-21].

Por otra parte, están de acuerdo en que actualmente el paciente tiene mayor preocupación por la estética y, en este caso, por la cicatriz cutánea que puede quedar en el lugar la de la incisión, lo que ha hecho en parte que esta cirugía sea menos demandada[23-24].

La DCR endoscópica reduce el tiempo requerido para la cirugía a la mitad, siendo el tiempo medio de una DCR endoscópica de unos 49 min aproximadamente, en comparación con los 120 min que puede durar una DCR externa. Los autores también coinciden que los tiempos quirúrgicos están estrechamente relacionados con la experiencia del cirujano y el sangrado intraoperatorio[13-18].

También están de acuerdo en que el tratamiento de elección para la dacriocistitis aguda es la cirugía mediante DCR endoscópica, ya que proporciona un adecuado drenaje del absceso lagrimal lo que lleva una rápida resolución de la inflamación y los síntomas. Al corregir la patología causante de la obstrucción del canal naso lagrimal, la posibilidad de recurrencia se reduce significativamente. Coinciden en que es probable que este resultado se deba a la descompresión inmediata del saco lagrimal con alivio de la presión después de la cirugía y así se reduzcan los casos recurrentes de esta patología. El drenaje inadecuado de las secreciones del saco lagrimal con drenaje percutáneo que se llevaba acabo en la DCR externa puede predisponer al paciente a una inflamación prolongada o recurrente, que puede llevar a la proliferación de tejido fibroso o de granulación en el saco lagrimal y provocar complicaciones como la formación de fístulas y cicatrices[19-21].

Todos los autores coinciden en que la mejor forma de evaluar la tasa de éxito posoperatorio de la obstrucción del conducto naso lagrimal es utilizar indicadores que den información objetiva: la permeabilidad del sistema lagrimal mediante el uso de la jeringa y la visualización endoscópica del tinte de fluoresceína en la apertura nasal de las anastomosis. Todos ellos también tienen en cuenta el éxito subjetivo, el cual se evalúa preguntando a los pacientes sobre la mejoría de la epífora después de la operación realizando seguimientos periódicos[13-20].

Todos los estudios en los que se evalúa el éxito de la cirugía endoscópica a largo plazo oscilan entre el 80 y 90 %, comparables con los de un procedimiento externo, pero minimizando las complicaciones y el tiempo de posoperatorio enormemente; por su parte coinciden en que los resultados de la técnica asistida por láser muestran alrededor de un 60 % de éxito a largo plazo.

Son indicadores de fracaso en cambio: la recurrencia de la inflamación del saco lagrimal, la aparición de hemorragia que requiera una intervenir de nuevo, los signos de infección y la dehiscencia de la herida[13-21].

En cuanto a la comparación de la cirugía asistida por láser y la cirugía endoscópica, todos los autores coinciden en que ambas tienen ventajas, pero el éxito de la cirugía endoscópica es mayor dado que las complicaciones son menores al igual que la recurrencia de los síntomas[22,23].

Cualquiera que sea la técnica utilizada para el tratamiento de la obstrucción del conducto naso lagrimal parte de la base de que el éxito quirúrgico está relacionado con el tamaño de la osteotomía después de que se abre el saco lagrimal. Para lograr una osteotomía lo más ancha posible, todos los autores coinciden en que la cirugía endoscópica tiene más ventajas que la cirugía láser, ya que lograr el tamaño adecuado mediante láser cuesta más y en muchas ocasiones no es posible, tanto por el tiempo como por los traumas causados a los tejidos circundantes, como las sinequias con el cornete medio, lo que no ocurre mediante la técnica endoscópica.

Aunque las tasas de éxito funcional son más altas para DCR externa que para la DCR asistida por láser, para los autores tienen más ventajas un procedimiento mínimamente invasivo sobre su contraparte invasiva. En primer lugar, se evita la cicatriz al no realizar una incisión externa. En segundo lugar, el posoperatorio es más rápido. Tercero, la duración de la cirugía es menor en la cirugía asistida por láser, por lo tanto, el tiempo de anestesia es menor, por lo que también se minimiza el riesgo que esto supone. Y finalmente, todos los autores coinciden en que lo más importante es que el procedimiento mínimamente invasivo puede salvar las estructuras anatómicas del párpado medial incluido el tendón cantal medial y la parte del músculo que se extiende

hasta el saco lagrimal, los cuales son esenciales para el funcionamiento del mecanismo fisiológico de la bomba lagrimal[22-24].

Como limitaciones, hay que señalar que la mayoría de los artículos se centran en una comparación entre dos variantes de la técnica de dacriocistorrinostomía, siendo estas la DCR externa o convencional y la DCR endoscópica[15-21]. Solamente 2 artículos[13,14] de los 12 seleccionados estudian la tasa de éxito de la DCR endoscópica exclusivamente, y 1 la tasa de éxito de la DCR asistida por láser. Un artículo[23] realiza un análisis comparativo entre la cirugía de DCR endoscópica y la DCR asistida por láser, y otro[24] compara la eficacia de la DCR externa o convencional con la eficacia de la DCR asistida por láser. No se han encontrado artículos que comparen las tres técnicas quirúrgicas, por tanto, no ha sido posible encontrar resultados al respecto.

7. ENFERMERÍA EN LA CIRUGÍA DE DACRIOCISTORRINOSTOMÍA

Según la Organización Mundial de la Salud (OMS), cerca de 314 millones de personas sufren problemas relacionados con la salud ocular. Sin embargo, alrededor del 80% de estos problemas pueden tratarse y/o prevenirse[10].

En esta tarea el papel de enfermería es crucial, poniendo de manifiesto la importancia de la especialización. Debemos comprender las funciones básicas del ojo y aprender cómo actuar ante las patologías y complicaciones que puedan surgir tanto a nivel clínico como quirúrgico[25].

El personal de enfermería es un eslabón clave en el proceso de apoyo al equipo médico que se encarga del tratamiento quirúrgico de patologías como la dacriocistorrinostomía, por lo que sus conocimientos en este campo deben estar actualizados y conocer todos los pasos del procedimiento.

Por lo general, el personal de enfermería especialista en oftalmología es el primer profesional de la visión que recibe al paciente. Es el encargado de preparar la sala de quirófano, el material que se va a utilizar durante la intervención, la documentación necesaria antes, durante y después de la intervención, acompaña al paciente en la preparación, durante la intervención y

en el postoperatorio inmediato de manera presencial y realiza el seguimiento postoperatorio[25,26].

PREOPERATORIO

Recepción e identificación del paciente, informándole del procedimiento y solicitando su colaboración en la técnica que se va a realizar proporcionándole apoyo emocional y tranquilizándole. Verificando el nivel de conocimiento que tiene y ayudando en su traslado al quirófano.

INTRAOPERATORIO

Preparar al paciente en decúbito supino con los ojos sin cerrar, monitorizar al paciente (ECG y TA), colaborar con el anestesista en la preparación y administración de la medicación para la sedación, preparar la zona ocular utilizando generalmente povidona yodada y asistir al cirujano controlando el material a utilizar durante la intervención: dilatadores de vías lagrimales de distintos tamaños, punzón, sonda-guía, aspirador, pinza de Citelli, rinoscopio, pinza de bayoneta, tijera de Mayo, pinza de Blakesley, elevador de Cottle, suturas, lentinas, Mitomicina, sonda bicanalicular de silicona y jeringas.

Recursos materiales propios de esta cirugía como la torre de endoscopia con monitor, fuente de luz fría, cámara y láser de diodo, montando el equipo, comprobando su correcto funcionamiento y modificando la intensidad de la luz del láser y de la luz fría según la indicación médica.

POSTOPERATORIO

El personal de enfermería desempeña un papel fundamental en el tratamiento posoperatorio de los pacientes sometidos a cirugía de DCR. Esta gestión sigue el proceso de enfermería, que implica la evaluación, planificación, implementación, y seguimiento del paciente desde el ingreso hasta su alta, y posterior seguimiento del progreso de la patología del paciente.

La educación posoperatoria depende del tipo de cirugía. Se hace hincapié en el cuidado del paciente en el hogar, la administración de los medicamentos prescritos por el facultativo, la prevención y el reconocimiento temprano de complicaciones que puedan aparecer durante este tiempo. Este proceso engloba tanto al paciente como a sus familiares o convivientes, enseñándoles a identificar

el dolor, la pérdida de visión, las secreciones anormales que pueden aparecer, posibles infecciones tardías, etc[27,28].

8. CONCLUSIONES

- Actualmente la DCR endoscópica es la técnica de elección frente al abordaje externo, aunque la tasa de éxito sea similar, las complicaciones son mínimas y el posoperatorio es significativamente más corto.

- El resultado estético se ha posicionado como uno de los principales motivos a la hora de elegir el tipo de abordaje quirúrgico por parte de los pacientes.

- El tratamiento mediante DCR asistida por láser ofrece un procedimiento alternativo mínimamente invasivo aconsejado en obstrucciones del conducto nasolagrimal recurrentes.

- El aprendizaje especializado por parte del personal de enfermería, actualizando conocimientos sobre las diferentes técnicas de DCR asegura la calidad en el proceso quirúrgico.

9. BIBLIOGRAFÍA

1. Örge FH, Boente CS. The lacrimal system. Pediatr Clin North Am. 2014;61(3):529-39.
2. Díez-Montero C, Marqués-Fernández V, de Las Heras-Florez P, Galindo-Ferreiro A. Abordaje del paciente con patología de la vía lagrimal: Indicaciones quirúrgicas [Internet]. Usal.es. 2020.
3. Diez-Montero C, Marqués-Fernandez V, De Las Heras Florez P, Galindo-Ferreiro A. Abordaje del paciente con patología de la vía lagrimal: Indicaciones quirúrgicas. ORL [Internet]. 12 de octubre de 2020 ;00:11p.

4. Tadke K, Lahane V, Lokhande P. Ostium characteristics and its relevance in successful outcome following endoscopic dacryocystorhinostomy. Indian J Otolaryngol Head Neck Surg. 2020;
5. Naranjo Escobar MJ, Macas Quevedo CJ, Pacheco Buitron MJ, Piedrahita León JJ. Obstrucción del conducto nasolagrimal: abordaje quirúrgico endonasal versus externo. RECIMUNDO. 27sep.2019;3(3):509-26.
6. Karle P Macarena, Cabrera S Natalia, Naser G Alfredo, Gianini V Romina, Gutiérrez J Galia, Nazar S Rodolfo. Dacriocistorrinostomía endoscópica: Experiencia de 4 años del Hospital Clínico de la Universidad de Chile. Rev. Otorrinolaringol. Cir. Cabeza Cuello . 2015 Dic; 75(3): 220-226.
7. Miranda Anta S., Blanco Mateos G., Valverde Collar C.. Dacriocistorrinostomía en adolescentes, jóvenes y adultos. Arch Soc Esp Oftalmol [Internet]. 2011 Ago ; 86(8): 243-246.
8. Harish V, Benger RS. Origins of lacrimal surgery, and evolution of dacryocystorhinostomy to the present: History of dacryocystorhinostomy. Clin Experiment Ophthalmol. 2014;42(3):284-7.
9. Zambrano Vera DR, Alcívar Vera CI, Calderón Moreira MC, Vallejo Maquilón AI. Técnicas Quirúrgicas e Indicaciones y Resultados de Dacriocistorrinostomía Endoscópica. RECIMUNDO. 30ene.2019;3(1):212-31.
10. Bhojak A, Thanth A, Trivedi N. Study of transcanalicular endonasal laser DCR: Our experience. IP int j ocul oncol oculoplasty. 2020;6(3):167-70.
11. Tadke K, Lahane V, Lokhande P. Ostium characteristics and its relevance in successful outcome following endoscopic dacryocystorhinostomy. Indian J Otolaryngol Head Neck Surg. 2020; Disponible en: http://dx.doi.org/10.1007/s12070-020-01970-2
12. Herzallah I, Alzuraiqi B, Bawazeer N, Marglani O, Alherabi A, Mohamed SK, et al. Endoscopic Dacryocystorhinostomy (DCR): a comparative study between powered and non-powered technique. J Otolaryngol Head Neck Surg. 2015;44(1):56.
13. Sweeney AR, Davis GE, Chang S-H, Amadi AJ. Outcomes of endoscopic dacryocystorhinostomy in secondary acquired nasolacrimal duct obstruction: A case-control study. Ophthal Plast Reconstr Surg. 2018;34(1):20-5.

14. Trimarchi M, Giordano Resti A, Vinciguerra A, Danè G, Bussi M. Dacryocystorhinostomy: Evolution of endoscopic techniques after 498 cases. Eur J Ophthalmol. 2020;30(5):998-1003.
15. Joshi RS, Deshpande AS. Success rate of conventional dacryocystorhinostomy in post-acute dacryocystitis compared to endonasal dacryocystorhinostomy in acute dacryocystitis. J Ophthalmic Vis Res. 2017;12(3):290-5.
16. Ozer S, Ozer PA. Endoscopic vs external dacryocystorhinostomy-comparison from the patients' aspect. Int J Ophthalmol. 2014;7(4):689-96.
17. Amadi AJ. Endoscopic DCR vs external DCR: What's best in the acute setting? J Ophthalmic Vis Res. 2017;12(3):251-3.
18. Saha R, Sinha A, Phukan JP. Endoscopic versus external approach dacryocystorhinostomy: A comparative analysis. Niger Med J. 2013;54(3):165-9.
19. Sobel RK, Aakalu VK, Wladis EJ, Bilyk JR, Yen MT, Mawn LA. A comparison of endonasal dacryocystorhinostomy and external dacryocystorhinostomy: A report by the American academy of ophthalmology. Ophthalmology. 2019;126(11):1580-5.
20. Li EY, Wong ES, Wong AC, Yuen HK. Primary vs secondary endoscopic dacryocystorhinostomy for acute dacryocystitis with lacrimal sac abscess formation: A randomized clinical trial. JAMA Ophthalmol. 2017;135(12):1361-6.
21. Jawaheer L, MacEwen CJ, Anijeet D. Endonasal versus external dacryocystorhinostomy for nasolacrimal duct obstruction. Cochrane Database Syst Rev. 2017;2:CD007097.
22. Mor JM, Matthaei M, Schrumpf H, Koch KR, Bölke E, Heindl LM. Transcanalicular laser dacryocystorhinostomy for acquired nasolacrimal duct obstruction: an audit of 104 patients. Eur J Med Res. 2018;23(1):58.
23. Gras-Cabrerizo JR, Montserrat-Gili JR, León-Vintró X, Lopez-Vilas M, Rodríguez-Álvarez F, Bonafonte-Royo S, et al. Endonasal endoscopic scalpel-forceps dacryocystorhinostomy vs endocanalicular diode laser dacryocystorhinostomy. Eur J Ophthalmol. 2012;0.
24. Mourya D, Rijal RK. Transcanalicular laser-assisted dacryocystorhinostomy with diode laser. Orbit. 2017;36(6):370-4.

25. Hadavand MB, Heidary F, Heidary R, Gharebaghi R. Role of ophthalmic nurses in prevention of ophthalmic diseases. Med Hypothesis Discov Innov Ophthalmol. invierno de 2013;2(4):92-5
26. Vladan B. Nurse researchers; an insight in science production in ophthalmology. Med Hypothesis Discov Innov Ophthalmol. otoño de 2013;2(3):56-8.
27. Gupta, N. (2021). Instrumentation in Endoscopic Dacryocystorhinostomy. En N. Gupta (Ed.), *Endoscopic Dacryocystorhinostomy* (pp. 311-324). Singapore: Springer Singapore.
28. National Association of Clinical Nurse Specialists. Impact of the clinical nurse specialist role on the costs and quality of healthcare: Policy briefing paper (December, 2013). Clin Nurse Spec. 2014;28(5):300-3.

BIBLIOGRAFÍA ILUSTRACIONES

Ilustración 1

1. Stones J. Congenital Lacrimal Obstruction. AsoprsOrg n.d. https://www.asoprs.org/index.php?option=com_content&view=article&id=91:congenital-lacrimal-obstruction&catid=20:site-content (accessed March 30, 2021).

Ilustración 2

2. ACPO: Cirugía Funcional - Obstrucción de la Vía Lagrimal. Acpocolombia.com n.d. http://www.acpocolombia.com/obstruccion-de-la-via-lagrimal.html (accessed March 30, 2021).