

**MASTER UNIVERSITARIO EN INVESTIGACION  
EN CIENCIAS DE LA SALUD: FARMACOLOGIA,  
NEUROBIOLOGIA Y NUTRICION.**

**TRABAJO FIN DE MASTER**

**Implante percutáneo de la válvula autoexpandible  
Corevalve en pacientes con estenosis aórtica severa  
y aorta en porcelana: seguimiento a medio plazo.**



**ALUMNO: ISAAC PASCUAL CALLEJA.**

**TUTOR: Dr. MANUEL J. GAYOSO.**

# **INDICE.**

**1.- INTRODUCCION.**

**2.- OBJETIVOS.**

**3.- MATERIAL Y METODOS.**

**4.- RESULTADOS.**

**5.- DISCUSION.**

**6.- LIMITACIONES.**

**7.- CONCLUSIONES.**

**8.- BIBLIOGRAFÍA.**

## **1.- INTRODUCCION.**

La estenosis valvular aórtica es la lesión valvular cardiaca más frecuente en el mundo occidental.

La principal etiología es la degenerativa y su incidencia está en continuo aumento debido al incremento en la esperanza de vida <sup>1-3</sup>.

El tratamiento de sustitución valvular quirúrgica con implante de prótesis valvular es el de elección según las guías de práctica clínica.

En los últimos años, el implante transcatóter de prótesis valvular aórtica (IVAT) se ha consolidado como una alternativa segura y eficaz al tratamiento quirúrgico de la estenosis valvular aórtica severa sintomática en pacientes con contraindicación o elevado riesgo quirúrgico. Es muy amplia la evidencia que avala este hecho tanto a nivel internacional como en nuestro medio <sup>4-8</sup>.

Actualmente, existen dos dispositivos disponibles para la realización del IVAT, la válvula Sapien XT (Edwards Lifescience) y la válvula autoexpandible Corevalve (Medtronic).

El amplio desarrollo y la constante innovación de esta técnica, hacen que el IVAT suponga una alternativa que abre el horizonte a nuevas indicaciones <sup>9</sup>.

Para la evaluación del riesgo quirúrgico de estos pacientes se utilizan escalas validadas, siendo las más empleadas el EuroSCORE y el STS <sup>2-9</sup>, pero existen algunas características clínicas entre las que se encuentra la aorta en porcelana (AoP), que no están contempladas en estas escalas de evaluación <sup>2,10</sup>.

Los pacientes con esta patología con frecuencia son rechazados para el tratamiento quirúrgico por la elevada complejidad técnica y por la elevada tasa de complicaciones, especialmente cerebrovasculares embólicas<sup>11</sup>.

La AoP es una enfermedad estructural de la pared aórtica definida como la calcificación extensa y circunferencial de la aorta torácica (figura 1), determinada mediante tomografía computadorizada (TC) o fluoroscopia (en dos proyecciones ortogonales) <sup>11</sup>,

<sup>12</sup>.

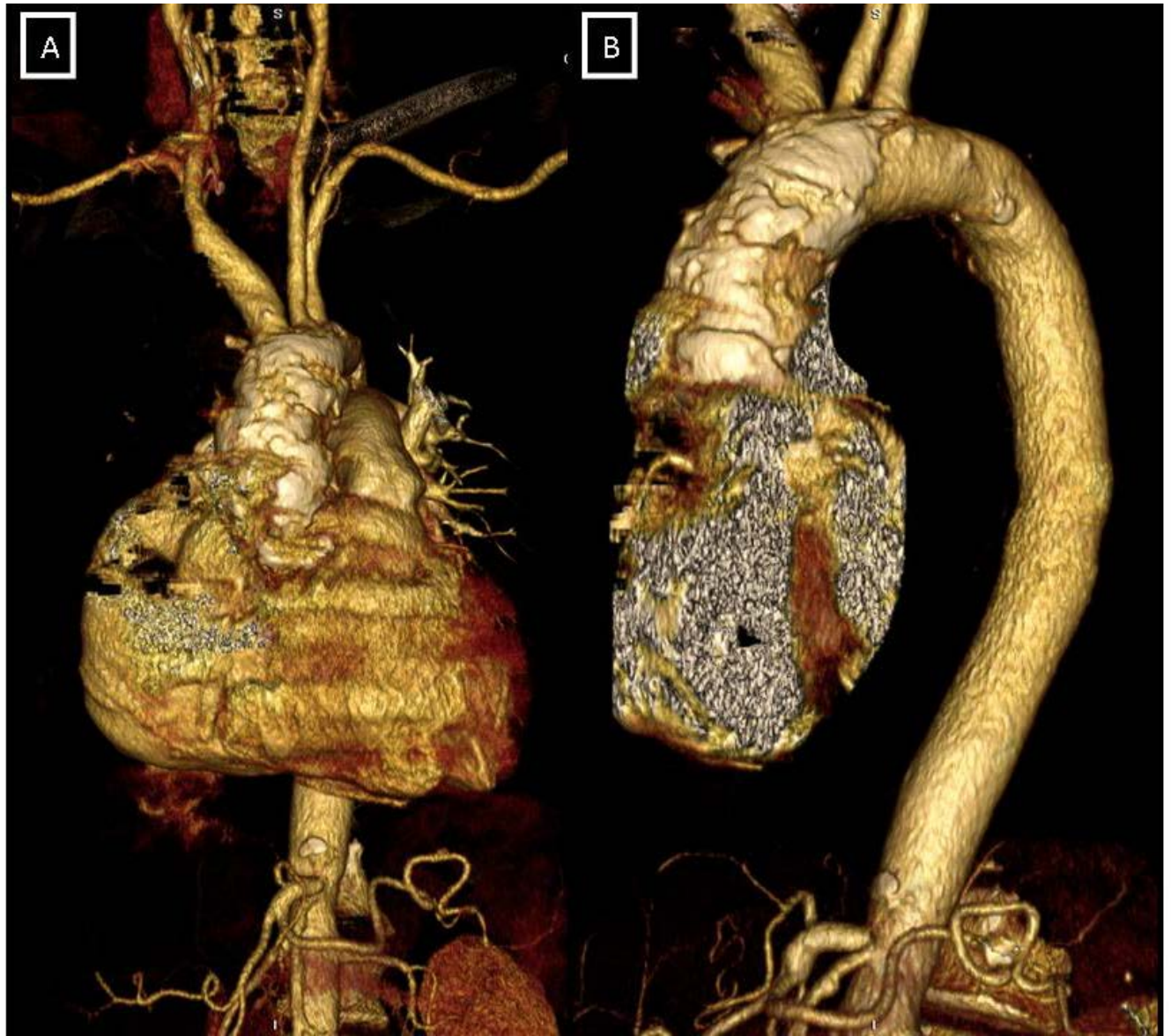
La frecuencia de presentación de AoP en pacientes con estenosis aórtica tratados con IVAT es variable, entre el 10% y el 35%<sup>2, 12</sup>, y constituye junto con los malos accesos vasculares, las dos razones principales para indicar el acceso transapical en el IVAT<sup>13</sup>. El conducto ápticoaórtico y el implante quirúrgico de prótesis valvular aórtica “sin suturas” son dos alternativas quirúrgicas, de eficacia no demostrada, al tratamiento clásico de la estenosis aórtica con AoP asociada<sup>14, 15</sup>.

En ocasiones, la AoP puede pasar desapercibida y ser un hallazgo intraoperatorio una vez realizada la esternotomía <sup>16-18</sup>.

Existe escasa información sobre los resultados del IVAT en pacientes con AoP, limitándose lo publicado a casos clínicos o series cortas<sup>11, 13, 16, 19</sup>.

Aunque la mayoría de las series publicadas de IVAT incluyen pacientes con AoP, este aspecto no ha sido estudiado de manera específica<sup>2, 11, 13</sup>.

Figura 1: Reconstrucción tridimensional con tomografía computerizada que muestra la calcificación difusa de la AoP (A: visión frontal; B: visión sagital).



## **2.- OBJETIVOS.**

El primero de los objetivos de este estudio es comparar las características clínicas, hemodinámicas, ecocardiográficas y propias, de dos grupos de pacientes (con y sin aorta de porcelana) con estenosis aórtica severa sintomática sometidos a IVAT.

El segundo de los objetivos es presentar los resultados de mortalidad global obtenidos con el IVAT, e identificar los predictores independientes relacionados, en pacientes con estenosis aórtica severa sintomática y aorta de porcelana y compararlos con los obtenidos en pacientes sin esta patología de la pared aórtica.

### **3.- MATERIAL Y METODOS.**

#### **Diseño del estudio**

Se trata de un estudio multicéntrico, observacional y prospectivo.

#### **Población de estudio**

Desde diciembre de 2007 hasta abril 2012 se incluyeron en el estudio los datos de todos los pacientes con estenosis aórtica severa sintomática tratados mediante IVAT en tres centros españoles: Hospital Universitario Virgen de la Victoria de Málaga (233 pacientes, 19 con aorta de porcelana), Hospital Clínico Universitario de Santiago de Compostela (101 pacientes, 9 con aorta de porcelana) y Hospital Universitario Central de Asturias (115 pacientes, 8 con aorta de porcelana) .

Las variables clínicas, de procedimiento y del seguimiento fueron recogidas según un protocolo pre especificado común en los tres centros e incluidas posteriormente en una base de datos centralizada específicamente diseñada para este estudio.

El seguimiento fue realizado mediante visita presencial en la consulta de Cardiología.

Todos los pacientes tenían una estenosis aórtica severa sintomática. Los criterios adicionales de inclusión fueron: área valvular aórtica  $< 1 \text{ cm}^2$  ( $< 0,6 \text{ cm}^2/\text{m}^2$ ); anillo valvular aórtico comprendido entre 20 y 27 mm; diámetro de aorta ascendente a nivel de la unión sinotubular  $\leq 40$  (prótesis de 26 mm) o  $\leq 43$  mm (prótesis de 29 mm).

Cada caso fue evaluado por un equipo multidisciplinario formado por cardiólogos clínicos, intervencionistas y cirujanos cardiacos encargado de determinar la indicación del tratamiento mediante IVAT. Este equipo también fue el encargado de confirmar la existencia de AoP y sentar el criterio de inoperabilidad por AoP entre, al menos, dos cirujanos cardiacos miembros del equipo de decisión. El diagnóstico de AoP se realizó mediante tomografía computerizada (presencia de calcificación circunferencial de la aorta ascendente) o fluoroscopia (presencia de calcificación difusa y global de las paredes de aorta ascendente en al menos dos proyecciones ortogonales) 2, 4, 5, 10, 12, 13, 17.

Hubo dos pacientes remitidos para IVAT tras una esternotomía por presencia de aorta

de porcelana que impedía clampaje aórtico.

Previo al implante, en todos los casos se realizaron las siguientes exploraciones: coronariografía, aortografía de aorta ascendente, angiografía del territorio iliofemoral, ecocardiograma transtorácico y transesofágico. La TC con contraste se realizó a criterio del grupo evaluador. Para la evaluación del riesgo quirúrgico se utilizó la escala de riesgo EuroSCORE logístico.

### **Procedimiento**

La prótesis utilizada fue la CoreValve ReValving System® de Medtronic (tamaños 26 y 29 mm). El implante se realizó en el laboratorio de hemodinámica, bajo anestesia general o local en combinación con sedación profunda, según el criterio del anestesista responsable del procedimiento. Se administró cobertura antibiótica profiláctica con cefalosporinas o vancomicina en caso de alergia a los betalactámicos a todos los pacientes. El acceso vascular se realizó por vía femoral o axilar cuando el eje iliofemoral no lo permitía. Los detalles de la técnica del implante y el manejo hospitalario de los pacientes se han descrito previamente <sup>7, 8</sup>. Todos los pacientes fueron seguidos al cabo de 30 días y posteriormente cada 6 meses. Para el análisis de los resultados se utilizaron las definiciones de consenso del Valve Academic Research Consortium <sup>20</sup>.

### **Definiciones**

Éxito del procedimiento: Implante correcto y normofuncionante de la prótesis (valorado por angiografía y ecocardiograma), en ausencia de mortalidad durante el procedimiento.

Complicaciones vasculares: Disección aórtica, rotura del anillo aórtico, fallo del dispositivo de cierre percutáneo, rotura iliaca o femoral.

Hemorragia que amenaza la vida: aquella que se produce en órgano crítico o que causa shock hipovolémico o con caída superior a 5 gramos de hemoglobina o que precisa transfusión de más de cuatro unidades de sangre.

Mortalidad total: Muerte por cualquier causa ocurrida durante el seguimiento.

Mortalidad cardiovascular: Aquella que cumple alguno de los siguientes criterios:



cualquier muerte debida a causa cardiaca, muerte inesperada o de causa desconocida, muerte en relación con una complicación o por tratamiento de una complicación del procedimiento, muerte debida a causa vascular no coronaria.

Mortalidad al mes: Muerte por cualquier causa ocurrida durante los treinta días posteriores al procedimiento, derivada directamente de complicaciones del procedimiento o como tratamiento de alguna de ellas.

### **Análisis estadístico**

Comprobamos la normalidad de las variables mediante la prueba de Kolmogorov-Smirnov. Los datos se expresan como media  $\pm$  desviación estándar en el caso de variables continuas, y como número y porcentaje en caso de variables categóricas.

Los datos se presentan comparando los dos grupos: con y sin AoP.

Las variables cuantitativas continuas se compararon mediante la t de student o U de Mann-Whitney y las proporciones mediante la prueba de  $\chi^2$ . Se realizó un análisis multivariable para analizar los predictores independientes del objetivo primario del estudio (mortalidad total a los 2 años) mediante un análisis de supervivencia de Cox que incluyó la edad, el sexo, la presencia de aorta de porcelana y aquellas variables asociadas a mortalidad con  $p < 0,2$  en el análisis univariado. Realizamos un estudio de supervivencia mediante análisis de Kaplan-Meier.

Se utilizó el test de los rangos logarítmicos (Log Rank) para comparar la supervivencia entre el grupo con y sin aorta de porcelana.

Se empleó el programa estadístico SPSS versión 20 (Chicago, Illinois).

## **4.- RESULTADOS.**

### **Características de la población**

Entre diciembre 2007 y abril de 2012, 449 pacientes con estenosis aórtica severa calcificada fueron tratados, de forma consecutiva, mediante el implante de una prótesis CoreValve® (233 en el Hospital Clínico Virgen de la Victoria de Málaga, 115 en el Hospital Universitario Central de Asturias y 101 en el Hospital Clínico Universitario de Santiago de Compostela). De ellos, 36 (8%) cumplieron los criterios para el diagnóstico de AoP (19, 8 y 9 de cada hospital respectivamente). El 100% de los diagnósticos se realizó mediante fluoroscopia y se realizó TAC en el 6% de los casos en los que estaba ausente la AoP y en el 25% de los que estaba presente.

En la tabla 1 pueden verse las características basales de la población. La presencia de arteriopatía extra cardíaca fue más frecuente en el grupo con AoP [11(30,6%) vs 49(11,9%),  $p=0,002$ ], así como la presencia de revascularización coronaria previa [15(41,7%) vs 98(23,7%),  $p=0,017$ ] y el antecedente de dislipemia, [26(72,2%) vs 186(45%),  $p=0,02$ ]. El resto de variables clínicas y ecocardiográficas analizadas no mostraron diferencias significativas entre ambos grupos.

### **Procedimiento y complicaciones**

Los datos del procedimiento se muestran en la tabla 2. Se utilizó anestesia general con mayor frecuencia en los pacientes con AoP [15(41,7%) vs 111(16,9%),  $p=0,058$ ] así como abordaje axilar [9(25%) vs 34(8,2%),  $p=0,004$ ]. La prótesis más empleada fue la de 26 mm en ambos grupos y la duración del procedimiento no mostró diferencias significativas aunque fue superior en el grupo con AoP.

El porcentaje de éxito en el procedimiento fue similar en ambos grupos (97,3% vs 94%). No hubo diferencias en el porcentaje de malposición valvular. No se observaron diferencias significativas en ninguna de las complicaciones derivadas del procedimiento [7 (19,4%) vs 48(11,6%),  $p=0,20$ ]. No se realizó ninguna conversión del procedimiento a cirugía convencional.

El resto de complicaciones no mostró diferencias significativas.

### **Mortalidad hospitalaria**

No se encontraron diferencias entre el grupo sin AoP y el de AoP en la mortalidad tanto hospitalaria [21 (5,1%) vs 2 (5,6%);  $p=0,96$ ] como al cabo de 30 días [22 (5,3%) vs 2 (5,6%);  $p=0,95$ ].

La mortalidad hospitalaria ( $n=21$ ) en el grupo sin aorta de porcelana se desglosa de la siguiente forma: tres por insuficiencia cardíaca, cinco por fracaso multiorgánico, tres por parada cardiorrespiratoria en asistolia, una por insuficiencia renal aguda grave, una hemorragia pulmonar, dos por isquemia mesentérica, una perforación, una rotura cardíaca, una hemorragia vascular fatal, un accidente cerebrovascular y dos por sepsis. En el grupo de aorta de porcelana la mortalidad hospitalaria ( $n=2$ ) estuvo constituida por un caso de hemotórax masivo y un caso de insuficiencia cardíaca.

### **Objetivo primario del estudio**

Los datos del seguimiento se consiguieron en todos los pacientes. La mediana de seguimiento fue de 241 días con un rango intercuartílico de 34,5 - 434 días. No hubo diferencias entre los periodos de seguimiento entre ambos grupos (tabla 3).

La mortalidad global fue de 74 pacientes (16,5%), sin diferencias estadísticamente significativas entre el grupo sin AoP y con AoP [8 (22%) vs 66 (16%);  $p=0,33$ ].

El análisis de supervivencia estimado por el método de Kaplan Meier muestra una curva de supervivencia al cabo de dos años (figura 2) sin diferencias estadísticamente significativas entre ambos grupos ( $p=0,35$ ), con una supervivencia del 40,7% (supervivencia media de  $544\pm 47$  días, IC 95% 452 - 638) en el grupo con AoP y del 54,8% en el grupo sin AoP (supervivencia media de  $593\pm 14$  días, IC 95% 565-622).

Tampoco se obtuvieron diferencias en la mortalidad de causa cardíaca (figura 3).

Las tablas 4 y 5 muestran el análisis uni y multivariable con los predictores del objetivo primario del estudio. La presencia de alguna complicación aguda durante el implante (OR 2,6; IC 95% 1,5-4,5;  $p=0,001$ ) fue la única variable predictora de mortalidad.

**Tabla 1: Características basales de la muestra.**

Total Pacientes (n=449)	Ausencia de AoP (n=413)	Presencia de AoP (n=36)	Valor p
Edad, años	81,27 ± 6,31	79,13 ± 7,96	p=0,12
Sexo masculino, n (%)	168 (40,7)	17 (47,2)	p=0,44
IMC, kg/m <sup>2</sup>	28,40 ± 5,16	27,55 ± 4,13	p=0,33
EuroSCORE logístico (%)	17,37 ± 12,18	19,66 ± 15,02	p=0,38
<b>Clase funcional NYHA</b>			
Clase I-II	74 (17,9)	10 (27,8)	p=0,15
Clase III-IV	339 (82,1)	26 (72,2)	
Insuficiencia renal crónica, n (%)	84 (20,3)	10 (27,8)	p=0,29
<b>Factores riesgo cardiovascular</b>			
Diabetes Mellitus, n (%)	128 (31)	15 (41,7)	p=0,19
Dislipemia, n (%)	186 (45)	26 (72,2)	p=0,02
Hipertensión arterial, n (%)	312 (75,5)	31 (86,1)	p=0,15
Tabaquismo, n (%)	49 (11,9)	8 (22,2)	p=0,07
<b>Antecedentes cardiovasculares</b>			
Arteriopatía extracardiaca, n (%)	49 (11,9)	11 (30,6)	p=0,002
IAM previo, n (%)	43 (10,4)	6 (16,7)	p=0,25
ACV previo, n (%)	45 (10,9)	7 (19,4)	p=0,12
Marcapasos previo, n (%)	31 (7,5)	6 (16,7)	p=0,10
Enfermedad coronaria previa, n (%)	147 (35,6)	16 (44,4)	p=0,29
Revascularización coronaria previa, n (%)	98 (23,7)	15 (41,7)	p=0,017
ACTP previa al procedimiento, n (%)	28 (6,8)	4 (11,1)	p=0,31
<b>Parámetros ecocardiográficos</b>			
Gradiente máximo, mmHg	81,72 ± 21,48	87,33 ± 27,04	p =0,23
Gradiente medio, mmHg	50,26 ± 14,62	53,50 ± 16,57	p =0,21
AVA, cm <sup>2</sup>	0,63 ± 0,19	0,62 ± 0,16	p =0,75
Anillo aórtico, mm	22,35 ± 1,83	22,13 ± 1,88	p =0,51
Fracción de eyección del VI, %	59,6 ± 14,14	61,78 ± 12,07	p=0,37

ACV: accidente cerebrovascular, ACTP: angioplastia transluminal percutánea, AVA: área valvular aórtica, IAM: infarto agudo de miocardio, IMC: índice de masa corporal.

**Tabla 2: Datos del procedimiento y complicaciones agudas.**

IAM: Infarto agudo de miocardio

<b>Datos del procedimiento</b>	Ausencia de AoP (n=413)	Presencia de AoP (n=36)	Valor p
Anestesia general, n (%)	111 (16,9)	15 (41,7)	p=0,058
Abordaje subclavio/axilar, n (%)	34 (8,2)	9 (25)	p=0,004
Prótesis de 26 mm, n (%)	201 (48,7)	20 (51,6)	p= 0,43
Postdilatación de la prótesis, n (%)	80 (19,4)	7 (19,4)	p=0,99
Insuficiencia aórtica residual, n (%)			
Grado $\leq$ 1	304 (73,6)	29 (80,6)	p=0,36
Grado 2	109 (26,4)	7 (19,4)	
Gradiente hemodinámico pico-pico tras el procedimiento, mm Hg	2,99 $\pm$ 6,07	5,56 $\pm$ 12,64	p=0,24
Tiempo procedimiento	109,60 $\pm$ 49,6	122,17 $\pm$ 64,43	p= 0,26
Malposición, n (%)	14 (3,4)	1 (2,8)	p= 0,85
Implante de segunda válvula, n (%)	14 (3,4)	1 (2,8)	p= 0,96
Exito del procedimiento, n (%)	402 (97,3)	34 (94,4)	p= 0,28
<b>Complicaciones agudas</b>	48 (11,6)	7 (19,4)	p=0,20
Taponamiento Cardíaco, n (%)	5 (1,2)	1 (2,8)	p=0,39
Rotura anillo/ disección aórtica, n (%)	2 (0,5)	0 (0)	p=0,80
IAM periprocedimiento, n (%)	5 (1,2)	0 (0)	p=0,51
Hemorragia mayor, n (%)	14 (3,4)	3 (8,3)	p=0,15
Complicaciones en acceso vascular, n (%)	22 (5,3)	3 (8,3)	p=0,76

**Tabla 3. Datos de Seguimiento.**

	Ausencia de AoP (n=413)	Presencia de AoP (n=36)	valor p
Estancia hospitalaria, días	12,71± 24,66	11,12 ± 8,46	p=0,71
Implante de marcapasos definitivo, n (%)	108 (26,2)	6 (16,7)	p=0,21
ACV durante el ingreso, n (%)	10 (2,4)	1 (2,8)	p=0,89
Seguimiento (días)	267,19 ± 220,39	253,44 ± 227,86	p=0,96
Mortalidad hospitalaria, n (%)	21 (5,1)	2 (5,6)	p=0,96
Mortalidad al mes, n (%)	22 (5,3)	2 (5,6)	p=0,95
Mortalidad al mes de causa cardiaca, n (%)	9 (2,2)	1 (2,8)	p=0,85
Mortalidad al mes de causa cardiovascular, n(%)	11 (2,7)	1 (2,8)	p=0,97
Mortalidad global al final del seguimiento, n (%)	66 (16)	8 (22,2)	p=0,33
Mortalidad de causa cardiaca al final del seguimiento, n (%)	36 (8,7)	3 (8,3)	p=0,94

**Tabla 4. Análisis univariante en el que se muestran las variables que se asociaron con la mortalidad de forma estadísticamente significativa o con tendencia, junto con la edad, sexo y la presencia de aorta de porcelana.**

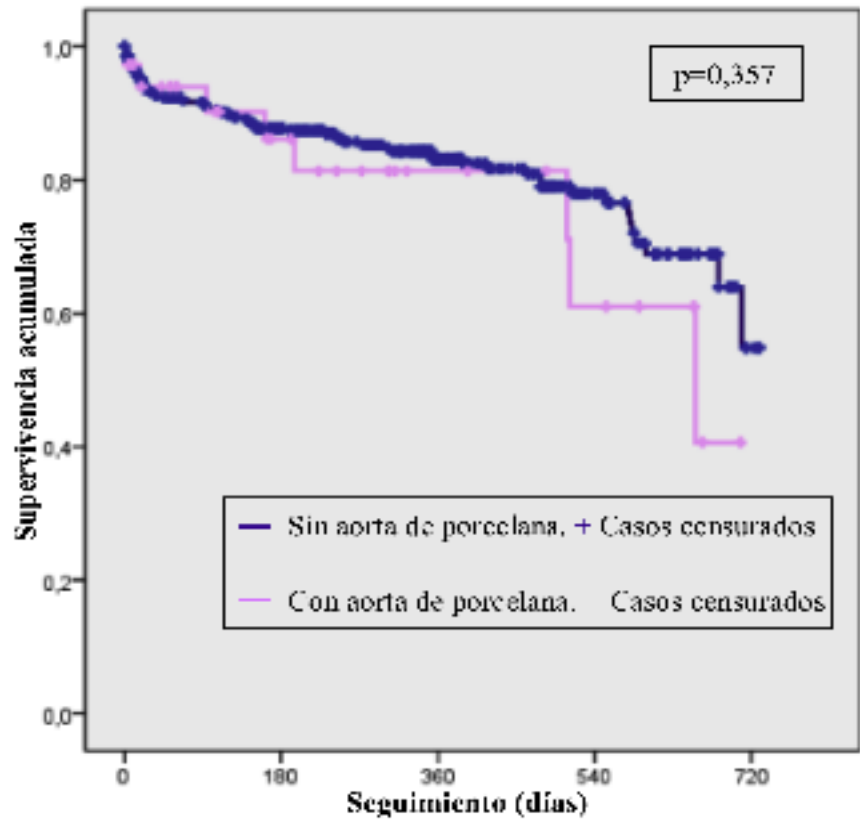
Total Pacientes (n=449)	Vivos (n=375)	Muertos (n=74)	Valor p
Edad, años	81,1±6,5	81,2±6,5	0,9
Sexo varón, n (%)	153 (40,8)	32 (43,2)	0,7
Tabaquismo, n (%)	44 (11,7)	13 (17,6)	0,17
Aorta de porcelana, n (%)	28 (7,5)	8 (10,8)	0,33
EuroSCORE logístico, %	17±12,2	20,3±13,3	0,04
ACV previo, n (%)	38 (10,1)	14 (18,9)	0,03
Enfermedad coronaria, n (%)	129 (34,4)	34 (45,9)	0,05
Arteriopatía extracardiaca, n (%)	46 (12,3)	14 (18,9)	0,13
FEVI, %	60,2 ±13,7	57,7±15,3	0,16
Complicación aguda, n (%)	32 (8,5)	17 (23)	<0,001

**Tabla 5. Análisis multivariante con los predictores de mortalidad.**

	<b>HR</b>	<b>P</b>	<b>IC 95%</b>
Complicación aguda	2,6	0,001	1,5–4,5

Las variables edad, sexo, aorta de porcelana, EuroSCORE logístico, presencia de enfermedad coronaria, tabaquismo, ACV previo, arteriopatía extracardiaca o FEVI no fueron predictoras del objetivo primario del estudio.

Figura 2. Estimación de la supervivencia a dos años de la población global estudiada (n=449) en función de la presencia (n=36) o ausencia (n=413) de AoP.

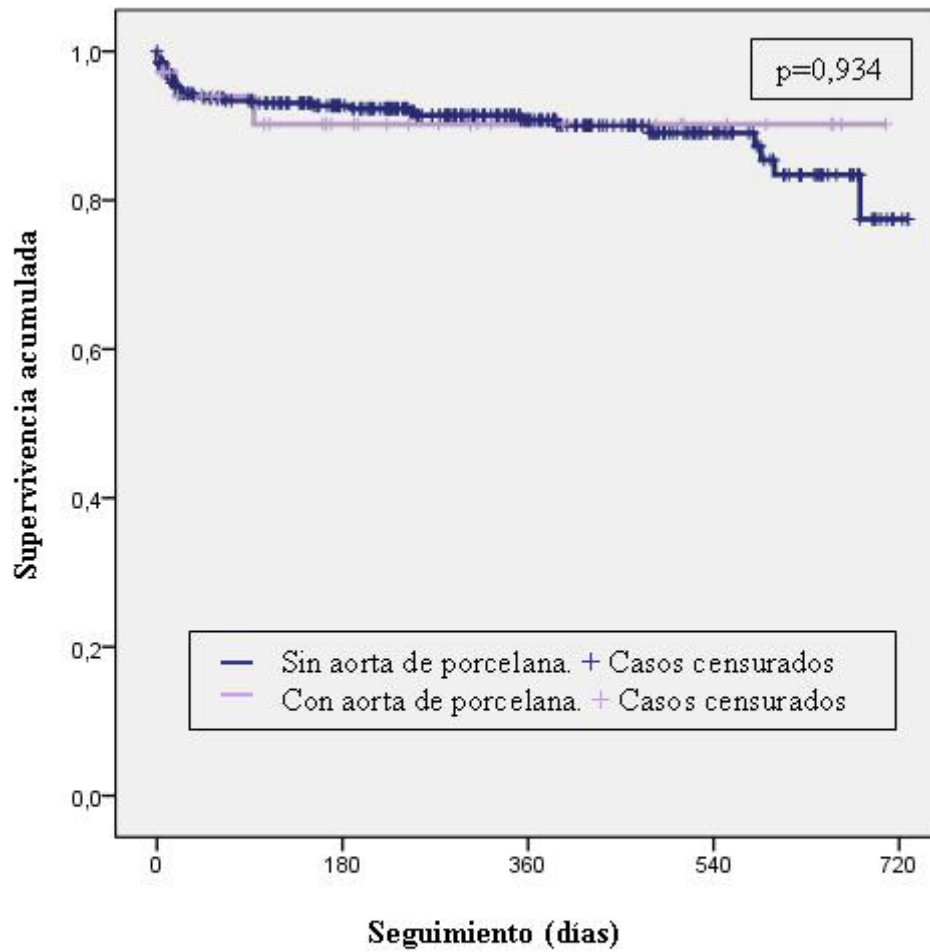


Pacientes en Seguimiento, n

Sin aorta de porcelana	413	240	141	60	3
Con aorta de porcelana	36	19	10	6	0
Global	449	259	151	66	3



Figura 3. Estimación de la supervivencia a dos años de acuerdo a mortalidad de causa cardíaca de la población global estudiada (n=449) en función de la presencia (n=36) o ausencia (n=413) de AoP.



## **5.-DISCUSION.**

El hallazgo fundamental de nuestro estudio es que en pacientes con estenosis aórtica severa rechazados para cirugía por AoP, el implante percutáneo de la válvula aórtica CoreValve® es seguro, factible y con una tasa de éxito y de complicaciones similar a la de aquellos pacientes sin esta patología de la aorta. Se trata de la mayor serie comunicada hasta el momento de pacientes con estenosis aórtica severa y AoP tratados con IVAT.

La existencia de AoP asociada a estenosis aórtica hace que la cirugía de recambio valvular aórtico presente problemas técnicos e importante repercusión en la morbimortalidad <sup>21, 22, 23</sup>.

Todos los pacientes de nuestra serie fueron rechazados por un grupo multidisciplinar por alto riesgo quirúrgico y a la presencia de AoP. En relación al riesgo quirúrgico de estos pacientes, la escala más empleada en nuestro medio es el EuroSCORE y no considera la AoP entre sus ítems, por lo que la valoración del riesgo quirúrgico por este método no se ajusta al riesgo quirúrgico real en estos pacientes.

La indicación más frecuente en nuestro medio para tratamiento con IVAT continúa siendo la presencia de EuroSCORE elevado, hecho este que queda de manifiesto también en nuestro trabajo. En nuestra serie el EuroSCORE fue similar en ambos grupos y similar al reportado por otros trabajos multicéntricos publicados recientemente <sup>7, 8, 28</sup>, e inferior a las cifras reportadas en trabajos más antiguos <sup>2, 4-6</sup>.

La prevalencia de AoP en el IVAT es muy variable y oscila entre el 10% y el 35%. Esto podría explicarse por la elevada variabilidad en los criterios aplicados para el diagnóstico de la AoP <sup>2,5 11,12, 13</sup>. La prevalencia de AoP encontrada en nuestra serie es inferior a la publicada en otros trabajos <sup>2, 11, 30</sup>. Esto se podría deber a que nuestro estudio se realizó en tres centros con uniformidad de criterios en la definición de AoP, importante volumen de actividad y experiencia con el IVAT.

En nuestra serie se observa una mayor utilización del abordaje axilar en el grupo de

pacientes con AoP, que pudiera estar relacionado con la mayor prevalencia de enfermedad vascular extra cardiaca en estos pacientes (30,6% vs 11,9%). Esto también pudiera explicar el bajo porcentaje de complicaciones vasculares del grupo con AoP. En los últimos años se han publicado diferentes trabajos que abogan por la seguridad y eficacia del empleo de la vía de abordaje axilar para el tratamiento con IVAT en casos con mal acceso femoral 29, 30.

El éxito del procedimiento fue similar en ambos grupos. Estos resultados confirman los obtenidos en algunas series previas de IVAT que han incluido pacientes con AoP 2, 7, 8, 28, 31, 32. Trabajos previos 2, 11,12 habían apuntado la posibilidad, no confirmada, de que pudiera existir una mayor tendencia a la malposición valvular en los pacientes con AoP sometidos a IVAT. En nuestra serie no se han observado esta situación.

El implante de marcapasos fue la complicación mas frecuente en nuestro estudio, pero similar en ambos grupos, con y sin AoP. Este dato resulta concordante con el resto de trabajos realizados con este dispositivo 7, 8. Como ya se ha apuntado en otros trabajos, esta complicación parece relacionarse fundamentalmente con la implantación baja de la prótesis y la presencia de alteraciones de la conducción previas o bloqueo de la rama derecha 33, 34, 35.

En este estudio se han considerado solamente los ACV con repercusión clínica. La incidencia de esta complicación ha sido muy baja y similar en pacientes con y sin AoP. Es posible que una valoración neurológica independiente y sistemática así como la utilización de técnicas de imagen de alta resolución, inmediatamente después del IVAT, podrían haber aumentado la frecuencia de alteraciones de la perfusión cerebral con escasa expresión clínica 37, 38.

La mortalidad encontrada al mes de seguimiento también fue baja y sin diferencias entre ambos grupos. Como en series previas de IVAT 7, 8, 28, 32, la causa fundamental de mortalidad en el primer mes son las complicaciones derivadas del procedimiento. En cualquier caso la mortalidad es inferior a la estimada al aplicar el algoritmo del EuroSCORE logístico 38, 39. El seguimiento a largo plazo muestra que la supervivencia

entre ambos grupos no difiere significativamente. La función de supervivencia en nuestro estudio es superponible a otros trabajos con diseño similar pero que utilizan acceso transapical en pacientes con severa calcificación de aorta ascendente 11.

Los resultados globales de este trabajo muestran que el tratamiento con IVAT podría ser considerado como una alternativa terapéutica a la cirugía convencional o a las alternativas quirúrgicas mediante la canulación axilar, conducto apicoaórtico o sustitución de la aorta ascendente 14, 40, 41, 42.

## **6.- LIMITACIONES**

Este estudio presenta limitaciones. El número de pacientes incluidos es escaso y el periodo de seguimiento limitado, por lo que podría no presentar suficiente potencia estadística para detectar diferencias en la incidencia de algunas complicaciones. Aunque se ha utilizado los criterios del VARC para el análisis de las complicaciones cerebro vasculares, no se hizo un estudio neurológico sistemático, por lo que la frecuencia de esta complicación podría estar infraestimada.

Los datos presentados hacen referencia a los resultados de tres centros de alto volumen y experiencia en el implante de la válvula Corevalve, por lo que podrían no ser extrapolables a escenarios en los que el volumen fuera menor o con dispositivos diferentes .

## **7.- CONCLUSIONES.**

El implante percutáneo con el dispositivo Corevalve en pacientes con AoP, rechazados para cirugía de recambio valvular, es factible y seguro y los resultados obtenidos no difieren de los obtenidos en los pacientes sin esta patología aórtica. Nuestros resultados sugieren que en pacientes estenosis aórtica severa y AoP, clásicamente asociados a un alto riesgo quirúrgico, el IVAT representa una opción terapéutica atractiva.

## **8.- BIBLIOGRAFIA**

- 1.- Vahanian A, Baumgartner H, Bax J, Butchart E, Dion R, Filippatos G, et al. Task Force on the Management of Valvular Heart Disease of the European Society of Cardiology. Guidelines on the management of valvular heart disease. *Eur Heart J*. 2007;428:e1-39).
- 2- Rodés-Cabau J, Webb JG, Cheung A, Ye J, Dumont E, Feindel CM, et al. Transcatheter aortic valve implantation for the treatment of severe symptomatic aortic stenosis in patients at very high or prohibitive surgical risk: acute and late outcomes of the multicenter Canadian experience. *J Am Coll Cardiol*. 2010;55:1080-90.
- 3- Salinas P, Moreno R, Lopez-Sendon JL. Transcatheter aortic valve implantation: Current status and future perspectives. *World J Cardiol*. 2011;3:177-85.
- 4.- Leon MB, Smith CR, Mack M, Miller DC, Moses JW, Svensson LG et al. Transcatheter aortic-valve implantation for aortic stenosis in patients who cannot undergo surgery. *N Engl J Med*. 2010;363:1597-607.
- 5- Smith CR, Leon MB, Mack MJ, Miller DC, Moses JW, Svensson LG, et al; PARTNER Trial Investigators. Transcatheter versus surgical aortic-valve replacement in high-risk patients. *N Engl J Med*. 2011;364:2187-98.
- 6.- García E, Pinto AG, Sarnago Cebada F, Pello AM, Paz M, García-Fernández MA, Ortal J. Implantación percutánea de prótesis valvular aórtica: experiencia inicial en España *Rev Esp Cardiol*. 2008;61:1210-4.
- 7.- Avanzas P, Muñoz-García AJ, Segura J, Pan M, Alonso-Briales JH, Lozano I et al. Percutaneous implantation of the CoreValve self-expanding aortic valve prosthesis in patients with severe aortic stenosis: early experience in Spain. *Rev Esp Cardiol*. 2010;63(2):141-8.
- 8.- Hernández-Antolín RA, García E, Sandoval S, Almería C, Cuadrado A, Serrano J et al. Findings of a mixed transfemoral aortic valve implantation program using Edwards and CoreValve devices. *Rev Esp Cardiol*. 2011;64:35-42.)
- 9.- Pascual I, Alonso-Briales JH, Llosa JC, Melero JM, Hernández JM, Morís C. Direct Transaortic Access for Transcatheter Aortic Valve Implantations With the self-expanding CoreValve(®) Prosthesis: A Series of 2 Cases. *Rev Esp Cardiol*. 2012;65:1141-2.
- 10.-Lefèvre T, Kappetein AP, Wolner E, Nataf P, Thomas M, Schächinger V, et al. One year follow-up of the multi-centre European PARTNER transcatheter heart valve study. *EurHeart J*. 2011;32:148-57.
- 11.- Buz S, Pasic M, Unbehaun A, Drews T, Dreysse S, Kukucka M, et al. Trans-apical aortic valve implantation in patients with severe calcification of the ascending aorta. *Eur J Cardiothorac Surg*. 2011;40:463-8.
- 12.- Bapat VN, Attia RQ, Thomas M. Distribution of calcium in the ascending aorta in patients undergoing transcatheter aortic valve implantation and its relevance to the transaortic approach. *JACC Cardiovasc Interv*. 2012;5:470-6.
- 13.- Kempfert J, Van Linden A, Linke A, Schuler G, Rastan A, Lehmann S, et al. Transapical aortic valve implantation: therapy of choice for patients with aortic stenosis

and porcelain aorta? *Ann Thorac Surg* 2010;90:1457– 61.

14.- Nance JW, Barraza JM, Henzler T, McMaster WG, Kratz JM, Schoepf UJ. Apicoaortic conduits: indications, complications, and imaging techniques. *J Thorac Imaging*. 2012 ;27:141-7.

15.- Santarpino G, Pfeiffer S, Fischlein T. Perceval sutureless approach in a patient with porcelain aorta unsuitable for transcatheter aortic valve implantation. *Int J Cardiol*. 2012;155:168-70.

16.- Michalek P, Greszata L, Stoklosa P, Kuśmierski K, Kowal J, Stepinska J. Transapical aortic valve implantation - a rescue procedure for patients with aortic stenosis and "porcelain aorta". *Arch Med Sci*. 2011;7:528-32.

17.- Pascual I, Avanzas P, del Valle R, de la Hera J, Martín M, Morís C. Aortic stenosis and porcelain aorta: could percutaneous valve implantation be a valid therapeutic option? *Rev Esp Cardiol (Engl)*. 2012;65:676-7.

18.- Sponga S, Dumont E, Rodés-Cabau J, Dagenais F, Doyle D. Unexpected porcelain aorta after sternotomy for aortic valve replacement and coronary artery bypass surgery: aortic balloon valvuloplasty as a bail-out procedure. *Can J Cardiol*. 2011;27:868.e1-3.

19.- Kang MK, Ha JW. Porcelain aorta. *N Engl J Med*. 2012 ;366:e40.

20.- Leon MB, Piazza N, Nikolsky E, Blackstone EH, Cutlip DE, Kappetein AP, et al. Standardized endpoint definitions for transcatheter aortic valve implantation clinical trials: a consensus report from the Valve Academic Research Consortium. *Eur Heart J*. 2011;32:205-17.

21. Wareing TH, Davila-Roman DJ, Barzilai B, Murphy SF, Kouchoukos NT. Management of the severely atherosclerotic ascending aorta during cardiac operations. A strategy for detection and treatment. *J Thorac Cardiovasc Surg* 1992;103:453– 62.

22. Mills NL, Everson CT. Atherosclerosis of the ascending aorta and coronary artery bypass. Pathology, clinical correlates and operative management. *J Thorac Cardiovasc Surg* 1991;102:546 –53.

23. Roach GW, Kanchuger M, Mangano CN, Newman M, Nussmeier N, Wolman R et al. Adverse cerebral outcomes after coronary bypass surgery. *N Engl J Med* 1996;335:1857–63.

24.-Blauth CI, Cosgrove DM, Webb BW, Ratliff NB, Boylan M, Piedmonte MR, et al. Loop FD. Atheroembolism from the ascending aorta. An emerging problem in cardiac surgery. *J Thorac Cardiovasc Surg* 1992;103:1104-11.

25.- Gillinov AM, Lytle BW, Hoang V, Cosgrove DM, Banbury MK, McCarthy PM, et al. The atherosclerotic aorta at aortic valve replacement: surgical strategies and results. *J Thorac Cardiovasc Surg* 2000;120:957-63.

26.- Kouchouhos NT, Wareing TH, Daily BB, Murphy SF. Management of the severely atherosclerotic aorta during cardiac operations. *J Card Surg* 1994;9:490-4.

27.-D'Onofrio A, Fusari M, Abbiate N, Zanchettin C, Bianco R, Fabbri A, et al. Transapical aortic valve implantation in high-risk patients with severe aortic valve stenosis. *Ann Thorac Surg*. 2011;92:1671-7.

28.- Moat NE, Ludman P, de Belder MA, Bridgewater B, Cunningham AD, Young CP,



et al. Long-term outcomes after transcatheter aortic valve implantation in high-risk patients with severe aortic stenosis: the U.K. TAVI (United Kingdom Transcatheter Aortic Valve Implantation) Registry. *J Am Coll Cardiol.* 2011;58:2130-8.

29.- López-Otero D, Muñoz-García AJ, Avanzas P, Lozano I, Alonso-Briales JH, Souto-Castro P, et al. Acceso axilar en el implante percutáneo de la válvula aórtica: optimización del tratamiento endovascular de la estenosis aórtica severa. *Rev Esp Cardiol.* 2011;64:121-6.

30.- Bruschi G, Fratto P, De Marco F, Oreglia J, Colombo P, Botta L, et al. The transsubclavian retrograde approach for transcatheter aortic valve replacement: single center experience. *J Thorac Cardiovasc Surg* 2010;140:911–5.

31.-Grube E, Schuler G, Buellesfeld L, Gerckens U, Linke A, Wenaweser P, et al. Percutaneous aortic valve replacement for severe aortic stenosis in high-risk patients using the second- and current third-generation self-expanding CoreValve prosthesis: device success and 30-day clinical outcome. *J Am Coll Cardiol.* 2007;50:69-76.

32.-Eltchaninoff H, Prat A, Gilard M, Leguerrier A, Blanchard D, Fournial G, et al; FRANCE Registry Investigators. Transcatheter aortic valve implantation: early results of the FRANCE (FRench Aortic National CoreValve and Edwards) registry. *Eur Heart J.* 2011;32:191-7.

33.-Rubín JM, Avanzas P, Calvo D, Morís C. Bloqueo intrahisiano durante el implante de la prótesis aórtica percutánea CoreValve. *Rev Esp Cardiol.* 2011;64:168-9.

34.-Bagur R, Manazzoni JM, Dumont É, Doyle D, Perron J, Dagenais F, et al. Permanent pacemaker implantation following isolated aortic valve replacement in a large cohort of elderly patients with severe aortic stenosis. *Heart.* 2011;97:1687-94.

35.-Muñoz-García AJ, Hernández-García JM, Jiménez-Navarro MF, Alonso-Briales JH, Rodríguez-Bailón I, Peña-Hernández J, et al. Alteraciones de la conducción auriculoventricular y predictores de la necesidad de marcapasos tras el implante percutáneo de la prótesis aórtica de CoreValve®. *Rev Esp Cardiol.*2010;63:1444-51.

36.-Kahlert P, Knipp SC, Schlamann M, Theilmann M, Al-Rashid F, Weber M, Johansson U, et al. Silent and apparent cerebral ischemia after percutaneous transfemoral aortic valve implantation: a diffusion-weighted magnetic resonance imaging study. *Circulation* 2010;121:870–878.

37.- Ghanem A, Muller A, Nahle CP, Kocurek J, Werner N, Hammerstingl C, et al. Risk and fate of cerebral embolism after transfemoral aortic valve implantation: a prospective pilot study with diffusion-weighted magnetic resonance imaging. *J Am Coll Cardiol* 2010;55:1427–1432.

38.- Bridgewater B, Grayson AD, Jackson M, Brooks N, Grotte, GJ, Keenan DJ, et al. Surgeon specific mortality in adult cardiac surgery: comparison between crude and risk stratified data. *BMJ.* 2003;327:13-7.

39.- Osswald BR, Gegouskov V, Badowski-Zyla D, Tochtermann U, Thomas G, Hagl S, et al. Overestimation of aortic valve replacement risk by EuroSCORE: implications for percutaneous valve replacement. *Eur Heart J.* 2009;30:74-80.

40.- Kokotsakis J, Kokotsakit J, Lazopoulos G, Milonakis M, Athanasiadis G, Romana K, et al: Right axillary artery cannulation for surgical management of the hostile ascending aorta. *Tex Herat Inst J* 2005; 32.189.

41.- Sabik JF, Lytle BW, McCarthy PM, Cosgrove DM. Axillary artery; an alternative site of arterial cannulation for patients with extensive aortic and peripheral vascular disease. *J Thorac Cardiovasc Surg* 1995;109:885.

42.-Vassiliades TA Jr. Off-pump apicoaortic conduit insertion for high risk patients with aortic stenosis. *Eur J Cardiothorac Surg* 2003,23:156.