



Universidad de Valladolid



MÁSTER EN INVESTIGACIÓN EN CIENCIAS DE LA VISIÓN

TRABAJO FIN DE MÁSTER:

**INFLUENCIA DE LAS DRUSAS DE NERVIO ÓPTICO EN EL
ESTADO FUNCIONAL Y ANATÓMICO DEL NERVIO ÓPTICO.
ESTUDIO PROSPECTIVO DE COHORTE.**

Presentada por Soraya Fonseca Abad

Dirigida por:
Dr. Raúl Martín Herranz
Dr. Alfonso Casado Rojo

Fecha:
04/07/2022



Universidad de Valladolid

**VISTO BUENO DEL TUTOR/ES PARA LA PRESENTACIÓN DEL TRABAJO
FIN DE MÁSTER**

AGRADECIMIENTOS

A mi familia, “el mejor equipo del mundo” por vuestro apoyo y amor incondicional (sin vosotros nada sería igual).

A mis tutores, Alfonso Casado y Raúl Martín. Alfonso, gracias por darme la oportunidad de formar parte de tu equipo, por la confianza, por lo aprendido y lo que queda por aprender. Raúl, por haber aceptado la dirección de este trabajo, tú eres el culpable de haber despertado en mí el interés por esto de la investigación, porque hace ya más de 17 años (madre mía, parece que fue ayer...) cuando todavía no había terminado la diplomatura, me diste la oportunidad de formar parte de un estudio de investigación, de aprender... Por inculcar ese “solo sé que no sé nada” y por ser un referente no solo para mi si no para nuestra profesión. Gracias por tu ayuda, cariño y dedicación.

A mi futura hija Lara, por acompañarme en este máster sin las molestias habituales de un embarazo, solo he sentido tu fuerza y compañía, este trabajo lo hemos hecho juntas.

Gracias a todos.

ÍNDICE

ABREVIATURAS	4
CURRÍCULUM VITAE	5
RESUMEN	6
ABSTRACT	7
1.INTRODUCCIÓN	8
1.1 DIAGNÓSTICO	8
1.2 ESTADO ACTUAL DEL TEMA	9
1.3 JUSTIFICACIÓN	10
2.HIPOTESIS Y OBJETIVOS	11
2.1 HIPÓTESIS	11
2.2 OBJETIVOS	11
3.MATERIAL Y MÉTODOS	12
3.1 MATERIAL	12
3.2 MÉTODOS	12
4.RESULTADOS	19
4.1 ANALISIS COMPARATIVO DEL ESPESOR DE LA CFNR Y CG	19
4.2 ANALISIS PACIENTES CON DRUSAS QUE PRESENTAN ADELGAZAMIENTO EN CG Y EN CFNR	20
4.3 ANALISIS COMPARATIVO BRILLO DE LAS DNO CON ADELGAZAMIENTO DEL ESPESOR DE LA RETINA (CG y CFNR)	20
4.4 ANALISIS COMPARATIVO VOLUMEN DE LAS DNO CON ADELGAZAMIENTO DEL ESPESOR DE LA RETINA (CG y CFNR)	21
4.5 ANALISIS COMPARATIVO DISTANCIA DE LAS DNO A LA MLI CON ADELGAZAMIENTO DEL ESPESOR DE LA RETINA (CG y CFNR)	21
4.6 ANALISIS COMPARATIVO ENTRE EL BRILLO, LA ALTURA Y EL VOLUMEN DE LAS DNO	22
4.7 ANÁLISIS DAÑO DE LA DNO EN EL CV	23
5.DISCUSIÓN	22
5.1 DISCUSIÓN DE RESULTADOS	24
5.2 LIMITACIONES DEL ESTUDIO	25
6.CONCLUSIONES	26
7.LÍNEAS FUTURAS DE INVESTIGACIÓN	27
BIBLIOGRAFÍA	28
ANEXOS	31

ABREVIATURAS

AF	Autofluorescencia
ANOVA	Análisis de la varianza
CFNR	Capa Fibras Nerviosas de la Retina
CG	Células Ganglionares
CV	Campo Visual
D	Dioptrías
DNO	Drusas de Nervio Óptico
EDI OCT	Tomografía de Coherencia Óptica de Imágenes de Profundidad Mejorada
HUMV	Hospital Universitario Marqués de Valdecilla
IOBA	Instituto Universitario de Oftalmobiología Aplicada
MLI	Membrana Limitante Interna
NO	Nervio Óptico
OCT	Tomografía de Coherencia Óptica
P	Probabilidad
VFI	Índice de Campo Visual

CURRÍCULUM VITAE

RESUMEN

Objetivo: Evaluar el efecto de las drusas de nervio óptico (DNO) en el espesor de la Capa de Fibras Nerviosas de la Retina (CFNR) y la capa de Células Ganglionares (CG) mediante tomografía de coherencia óptica (OCT) Spectralis. Así como investigar si las características morfológicas de volumen, brillo y localización de estas DNO influyen en mayor o menor medida en la afectación del Campo Visual (CV), y espesor de CG y CFNR.

Material y métodos: Estudio de cohortes de 43 ojos de 23 pacientes con DNO y 46 ojos de 23 pacientes control de similar edad y sexo fueron evaluados mediante exploración circumpapilar y macular utilizando OCT Spectralis. Además, a los pacientes con DNO se les realizó imagen EDI-OCT de lámina cribosa y anillo papilar (BMO), autofluorescencia (AF) OCT y una campimetría Humphrey estrategia 24-2. Analizando posteriormente de forma manual con la herramienta caliper disponible en el software del OCT el volumen y la situación de la DNO, además se estableció una valoración del brillo de la DNO y la afectación del CV.

Resultados: Los resultados obtenidos muestran adelgazamiento de la retina (CFNR y CG) en los pacientes con DNO respecto a los pacientes control siendo estadísticamente significativo para CFNR ($P=0,006$). Se encontró que un 55,8% ($P<0,001$ Chi cuadrado) de los pacientes con DNO tenía un espesor alterado de las CG y en un 51,2% ($P<0,001$ Chi cuadrado) en la CFNR. A mayor brillo menor espesor de CFNR (coeficiente de correlación de Spearman de $-0,547$ $P<0,001$), no siendo este estadísticamente significativo ($P>0,05$ ANOVA de Kruskal-Wallis) en el espesor de las CG en función del brillo. A mayor volumen de DNO menor espesor en la retina (correlación inversamente proporcional $P<0,05$). A menor distancia de las DNO a la Membrana Limitante Interna (MLI) menor espesor de la retina. A mayor brillo menor altura a la que se encuentran las DNO de la MLI (coeficiente de correlación de $-0,542$ $P<0,001$). A mayor volumen de DNO mayor brillo ($P=0,006$ ANOVA Kruskal-Wallis) con una relación lineal estadísticamente significativa (coeficiente de correlación de Spearman $0,557$ $P<0,001$). Además, un 53,5% de los pacientes con DNO presentaron algún tipo de alteración en su CV ($P<0,001$ Chi Cuadrado).

Conclusiones: Las DNO provocan un adelgazamiento de la retina que es estadísticamente significativo en la CFNR. Las características morfológicas de las DNO provocan cambios en el estado anatómico de la retina de manera que a mayor brillo menor espesor de la CFNR y a mayor volumen menor espesor de la retina (CG y CFNR) lo que sugiere que estos parámetros se podrían usar como indicadores de la severidad de la lesión que pueden llegar a provocar las DNO. El brillo también podría ayudar a conocer las características de las DNO ya que a mayor brillo las DNO se encontrarán más superficiales y tendrán mayor volumen. Asimismo, las DNO pueden provocar alteración funcional en el CV en aproximadamente la mitad de los casos diagnosticados.

ABSTRACT

Purpose: To evaluate the effect of optic nerve head drusen (ONHD) on the thickness of the retinal nerve fiber layer (RNFL) and macular ganglion cell layer (GC) using Spectralis optical coherence tomography (OCT). We also investigated whether the morphological characteristics of volume, brightness and location of these ONHD have a greater or lesser influence on the visual field (VF) and thickness of the GC and RNFL.

Methods: Cohort study of 43 eyes of 23 patients with ONHD and 46 eyes of 23 control patients of similar age and sex were evaluated by circumpapillary and macular scanning using Spectralis OCT. In addition, patients with ONHD underwent EDI-OCT imaging of lamina cribrosa and papillary ring (BMO), autofluorescence (AF) OCT and Humphrey 24-2 strategy campimetry. Subsequently, the volume and location of the ONHD was analyzed manually with the caliper tool available in the OCT software, and an assessment of the brightness of the ONHD and the involvement of the VF was established.

Results: The results obtained show retinal thinning (RNFL and GC) in patients with ONHD compared to control patients, being statistically significant for RNFL ($P=0.006$). It was found that 55.8% ($P<0.001$ Chi-square) of patients with ONHD had an altered thickness of GCs and 51.2% ($P<0.001$ Chi-square) had an altered value of RNFL. The higher the brightness the lower the RNFL thickness Spearman (correlation coefficient of -0.547 $P<0.001$), not being statistically significant ($P>0.05$ Kruskal-Wallis ANOVA) in the thickness of the GCs regarding ONHD brightness. The greater the volume of ONHD the less retinal thickness (inversely proportional correlation, $P<0.05$). The lower the distance from the ONHD to the Internal Limiting Membrane (ILM) the lower the retinal thickness. The higher the brightness the lower the height of the ONHD from the ILM (correlation coefficient of -0.542 $P<0.001$). The greater the volume of ONHD the greater the brightness ($P=0.006$ Kruskal-Wallis ANOVA) with a statistically significant linear relationship (Spearman correlation coefficient 0.557 $P<0.001$). In addition, 53,5% of patients with ONHD presented some type of alteration in their VF ($P<0.001$ Chi-square).

Conclusions: ONHD causes retinal thinning, which is statistically significant in RNFL. The morphological characteristics of ONHD cause changes in the anatomical state of the retina, with the greater the brightness when the lesser the thickness of the RNFL and the greater the volume the lesser the thickness of the retina (GC and RNFL), suggesting that these parameters could be used as indicators of the severity of the lesion that may be caused by ONHD. Brightness could also help us to know the characteristics of ONHD, since the higher the brightness, the more superficial the ONHD will be and the greater the volume. Likewise, ONHD can cause functional impairment in the VF in approximately half of the diagnosed cases.

1. INTRODUCCIÓN

Las drusas del nervio óptico (DNO) son depósitos redondeados y localizados en la papila del nervio óptico (NO), compuestos de ácidos nucleicos, aminoácidos, calcio y hierro cuyo tamaño puede variar de 5 a 1.000 micras de diámetro. En la actualidad su patogénesis es desconocida, aunque se han desarrollado varias teorías siendo, la más aceptada la que postula que son alteraciones del metabolismo de los axones de las células ganglionares, que ocasionan su degeneración, provocando su rotura y la consecuente liberación de mitocondrias al espacio extracelular en el NO.^{1,2} Su prevalencia es de un 0,3% a un 2,4% de la población, siendo más común en mujeres. Suelen ser bilaterales y asimétricas, su carácter es esporádico, pero ocasionalmente tienen transmisión hereditaria autosómica dominante. Normalmente no presentan síntomas, pero se asocian a pérdidas de campo de visual en un número importante de pacientes pudiéndose presentar patrones similares al daño glaucomatoso. Con cierta frecuencia este tipo de pacientes también presenta anomalías vasculares oculares.³

1.1 DIAGNÓSTICO

Las DNO se puede diagnosticar utilizando diferentes técnicas de imágenes, incluida la tomografía de coherencia óptica (OCT) de imágenes de profundidad mejorada (EDI-OCT) de su descripción en inglés “Enhanced Depth Imaging” (Fig 1) y la autofluorescencia (AF).^{4,5} La tomografía de coherencia óptica (OCT) es una técnica de diagnóstico de imagen basada en la interferometría de baja coherencia que usa la reflexión de la luz infrarroja para obtener imágenes tomográficas de alta resolución de las capas de la retina y del nervio óptico. De esta manera, permite medir de forma no invasiva el daño producido en las células ganglionares de la retina y en sus axones (que constituyen el nervio óptico). Además, el (EDI-OCT) proporciona una mejor visualización de capas más profundas permitiendo medir el grosor y la altura de la lámina cribosa, así como el grosor de la coroides.^{6,7} La capacidad del OCT de registrar escaneos con menos de 30 μm entre cada escaneado ha hecho que el método sea uno de los más empleados para visualizar estructuras pequeñas como las DNO, en la cabeza del nervio óptico.^{8,9,10,11}

La autofluorescencia de las DNO permite su identificación mediante la AF del OCT además de su diferenciación de otras patologías como el papiledema^{12,13,14} ya que las DNO provocan una elevación en la papila es imprescindible realizar el diagnóstico diferencial con el papiledema. La ventaja de la AF del OCT es que es una técnica no invasiva (no se utiliza contraste), fácil de interpretar y rápida de obtener. Visualizándose el disco óptico en oscuro y la DNO hiperautofluorescente (Fig 2). Se ha descrito como un mayor volumen y una ubicación anatómica más superficial afectaron a la sensibilidad de la AF del OCT.⁴ Sin embargo, no se conoce si el grado de autofluorescencia influye en el daño que pueden provocar las DNO al igual que otras características que se pueden observar en EDI-OCT como su volumen o situación respecto a la lámina cribosa y de esta manera mejorar el manejo de la práctica clínica.

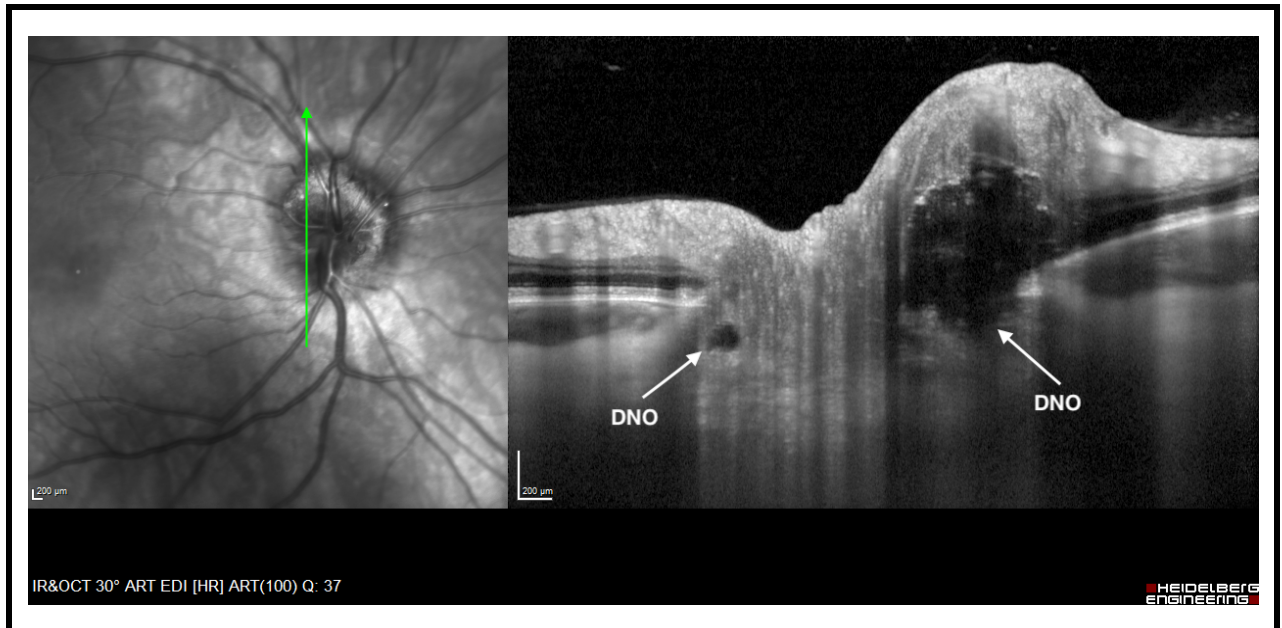


Fig 1. Imagen DNO con EDI-OCT. Tomadas en paciente del estudio. Archivo HUMV.

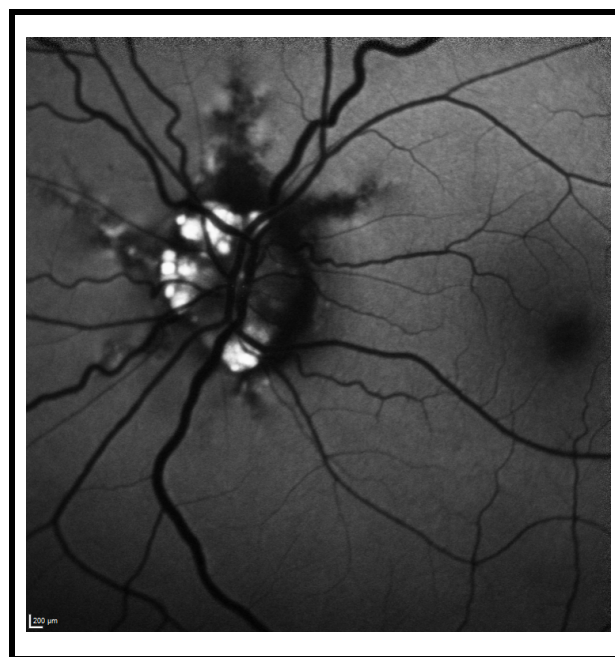


Fig 2. Imagen DNO con autofluorescencia OCT. Tomada en paciente del estudio. Archivo HUMV.

1.2 ESTADO ACTUAL DEL TEMA

Se ha determinado que tanto el tamaño como el tipo de DNO influyen en la existencia de defectos de campo visual,¹⁵ al igual que las DNO pueden provocar adelgazamiento de la Capa de Fibras Nerviosas de la Retina (CFNR), la capa de Células Ganglionares (CG) y daño en el CV,^{16,17,18,19} sin embargo, el papel que juegan características de las drusas como su brillo, posición y volumen, así como su situación respecto a la lámina cribosa en los defectos del

campo visual, y el adelgazamiento de CFNR y CG asociado a la presencia de DNO no está claramente determinado en la literatura o hay ciertas contradicciones.^{20,21} Varios estudios han encontrado una disminución del grosor de CFNR en pacientes con DNO más superficiales en comparación con pacientes con DNO más profundas,^{16,21,22} mientras que otros informan de que no hay diferencias significativas en el grosor de CFNR entre pacientes con DNO más superficiales o más profundas.^{23,24}

1.3 JUSTIFICACIÓN

Conocer de qué manera pueden influir las características morfológicas y la localización de las DNO en el estado funcional de la retina puede ayudar a predecir el alcance del daño que puede estar provocando las DNO durante su diagnóstico, así como aumentar el conocimiento sobre esta patología para poder predecir futuros daños y mejorar el tratamiento y/o manejo de los pacientes con DNO.

2. HIPOTESIS Y OBJETIVOS

2.1 HIPÓTESIS

Los pacientes con DNO localizadas más anteriores, más brillantes y con un volumen mayor van a presentar mayor daño en el CV, y adelgazamiento en las CG y CFNR que pacientes sanos sin DNO.

2.2 OBJETIVOS

2.2.1 Principal:

El objetivo de este estudio, por tanto, es investigar si las características morfológicas como volumen, brillo y la localización de las DNO influyen en mayor o menor medida en la afectación del CV, y espesor de CG y CFNR.

2.2.2 Secundarios:

1. Determinar si existen diferencias en el espesor de la retina (CG y CFNR) entre pacientes con DNO y sanos.
2. Determinar el porcentaje de pacientes con DNO que presentan adelgazamiento en las CG y CFNR.
3. Determinar si el brillo de las DNO afecta al espesor de la retina (CG y CFNR).
4. Determinar si el volumen de las DNO afecta al espesor de la retina (CG y CFNR).
5. Determinar si la distancia de las DNO a la Membrana Limitante Interna (MLI) afecta al espesor de la retina (CG y CFNR).
6. Analizar la relación entre el brillo, altura y volumen de las DNO.
7. Determinar el porcentaje de pacientes con DNO que tienen alteración en el CV.

3. MATERIAL Y MÉTODOS

3.1 MATERIAL

Este estudio ha sido realizado atendiendo a la normativa recogida en la Declaración de Helsinki. Tiene la aprobación de la Comisión de Investigación del IOBA (anexo 1), y del Comité de Ética de la Investigación con Medicamentos de Cantabria (anexo 2) del que depende el Hospital Universitario Marqués de Valdecilla-Liencre (HUMV) donde se desarrolló el estudio.

3.1.1 Diseño del estudio:

Se propone un estudio de cohortes de pacientes con DNO y un grupo control sin DNO.

3.2 MÉTODOS

3.2.1 Variables oculares del estudio:

- Posición y volumen de las DNO medido mediante OCT, respecto a la lámina cribosa y MLI.
- Espesor de la capa de CG medida mediante OCT (Ppole).
- Espesor de la capa de fibras nerviosas medido mediante OCT (CFNR y RIM).
- Defecto del Campo Visual.

3.2.2 Definición de la población:

Para el grupo de estudio se reclutaron pacientes a los que en la clínica habitual se les diagnosticó DNO. Se identificó un grupo control pareado en edad y sexo para evitar la influencia de estas dos variables en los resultados.

3.2.3 Criterios de inclusión:

- Ausencia de antecedentes personales de enfermedad oftalmológica que no sea glaucoma y presencia de DNO (grupo estudio) u otra que produzca una alteración en la toma de imágenes de tomografía de coherencia óptica (alteraciones en la fijación ocular u opacidades como catarata severa).
- Error refractivo esférico de -6 dioptrías (D) a +6 D y menos de 3 D de astigmatismo.
- Firmar el consentimiento informado del estudio.
- Ser mayor de 18 años y entender las condiciones del estudio.

3.2.4 Criterios de exclusión:

- Incumplir alguno de los criterios de inclusión.
- Negativa a participar.
- Pacientes en situación no estable (Enfermedades agudas o crónicas agudizadas de menos de 3 meses evolución, diagnóstico de cáncer o esperanza de vida inferior a 1 año).

- Enfermedades psiquiátricas no controladas o en fase aguda.
- Embarazo.
- Incapacidad de colaboración en la exploración oftalmológica.
- Baja calidad de las imágenes.
- Afectación retiniana por otras patologías que afecten al polo posterior.

3.2.5 Plan de trabajo:

A los voluntarios de participar en el estudio que cumplieron todos los criterios de inclusión y ninguno de exclusión, tras firmar el consentimiento informado para participar, se les realizó una exploración oftalmológica completa, que incluyó las siguientes pruebas:

- Agudeza visual mejor corregida de lejos (optotipos de Snellen).
- Refracción subjetiva.
- Biomicroscopia de polo anterior (lámpara de hendidura).
- Tonometría de aplanación de Goldmann.
- Evaluación funduscópica del disco óptico y la retina.
- Macular cube 521 x 128 en OCT Spectralis (Heidelberg Engineering, Heidelberg, Germany), con señal mayor de 6/10 (Ppole).
- Medida de la capa de fibras nerviosas con OCT Spectralis (Heidelberg Engineering, Heidelberg, Germany).
- Imagen EDI-OCT de lámina cribosa y anillo papilar (BMO), OCT Spectralis (Heidelberg Engineering, Heidelberg, Germany).
- Autofluorescencia OCT Spectralis (Heidelberg Engineering, Heidelberg, Germany).
- Campimetría Humphrey estrategia 24-2 (Carl Zeiss Meditec, Jena, Germany).

3.2.6 Protocolo de adquisición de imágenes:

Se utilizó el protocolo Optic disc cube 200x200 de la OCT Spectralis, con base normativa por clasificación por colores rojo, amarillo, verde y blanco. El 1% de las medidas de menor grosor se incluyen en el área roja (<1% fuera de los límites normales), el 5% de menor grosor en el área amarilla (1%<amarillo<5%, sospechoso), el 90% de las mediciones en el área verde (5%<verde<95%, normal), el 5% de medidas de mayor grosor en el área blanca (>95%, por encima de los límites normales). Los valores amarillos y rojos indican adelgazamiento de la capa de células ganglionares y se consideran anormales, analizando los resultados medios y por sectores (superior, inferior, nasal y temporal).

Se utilizó el protocolo Posterior pole (Ppole) que permite cuantificar el espesor total de la retina y el grosor de la capa de células ganglionares mediante el análisis cuantitativo de 64 sectores.

El protocolo de análisis de capa de fibras nerviosas RNFL Nsite Axonal Analytics se realizó con la tecnología fovea-to-disc que orienta la anatomía del haz papilo macular, mejorando la

precisión de la medición y minimizando la variabilidad debida a la orientación de la papila y las comparaciones con la base normativa.

La OCT Spectralis utiliza la barra de calidad azul en la imagen que indica la potencia de la señal. El rango de calidad abarca desde el 0 (calidad muy baja) hasta 40 (calidad óptima).

Los escáneres se realizaron sin dilatación pupilar excepto si la miosis impedía la obtención de imagen óptima para su análisis, que se realizaron con midriasis farmacológica (Tropicamida Colicusí, Barcelona).

3.2.7 Medición de resultados:

El mismo investigador realizó las mediciones de forma enmascarada respecto del resto de pruebas del estudio. Se analizó el grosor de la capa de células ganglionares, capa de fibras nerviosas de la retina, imágenes de profundidad mejorada lámina cribosa y autofluorescencia nervio óptico obtenidas mediante OCT Spectralis, que estén centradas adecuadamente en polo posterior, sin artefactos del movimiento o parpadeo y con señal mínima de 6/10 (recomendado por el fabricante) y también se analizó el campo visual obtenido de la realización de una campimetría (estrategia 24-2).

Para analizar la capa de CG se tuvieron en cuenta las 16 casillas centrales de la imagen obtenida Macular cube 521 x 128 en OCT Spectralis, con señal mayor de 6/10 (Ppole) (Fig 3).

Se valoró el espesor de la CFNR por sectores analizando la imagen obtenida en OCT Spectralis (Fig 4). Tomando como referencia el valor CFNRavg considerado el valor promedio.

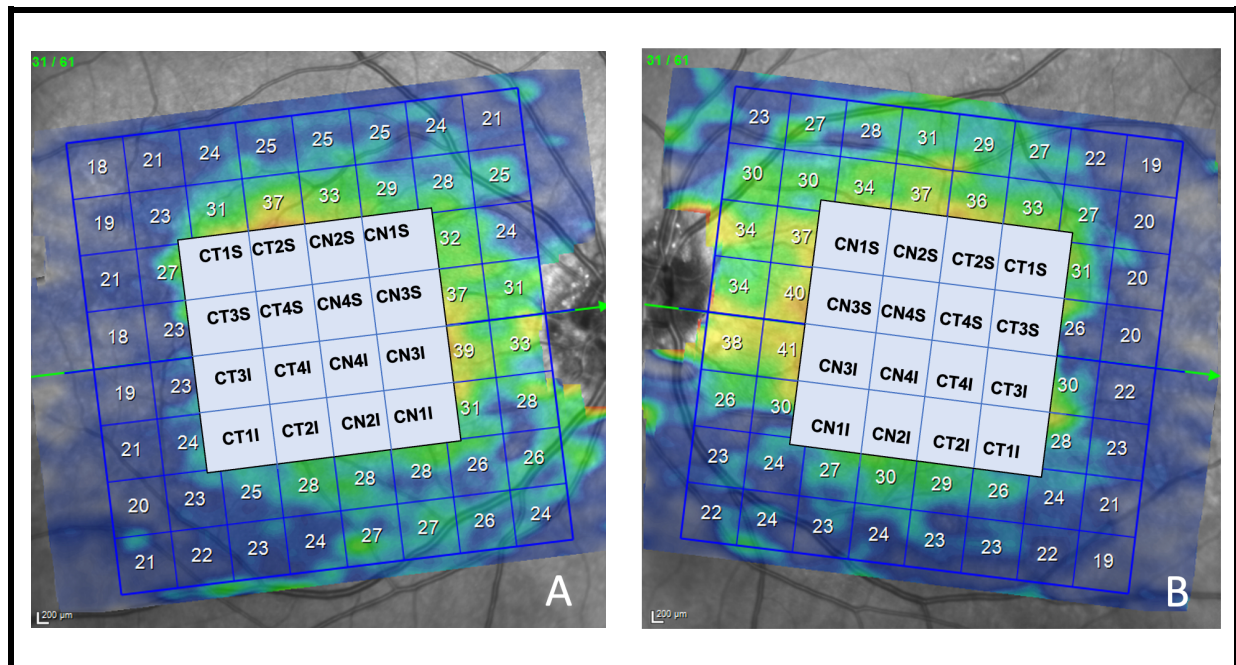


Fig 3. Imagen Ppole OCT Spectralis de la capa de CG (selección del espesor de las 16 casillas centrales) de un paciente de estudio. Archivo HUMV. Ojo derecho (A), ojo izquierdo (B).

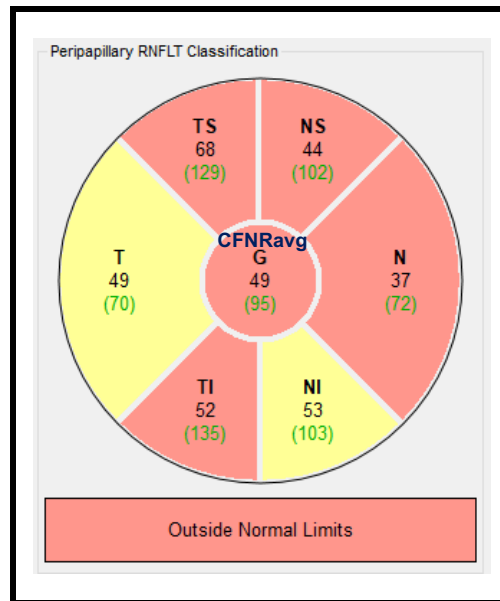


Fig 4. Imagen CFNR OCT Spectralis de un paciente del estudio. El software divide la zona escaneada en 6 sectores proporcionando el valor medio de fibras existentes junto con el espesor medio global CNFRavg que aparece en el círculo central. Archivo HUMV.

El volumen y la posición de las DNO respecto a la lámina cribosa y MLI se midió con la herramienta de edición caliper de la imagen EDI-OCT (Fig 5).

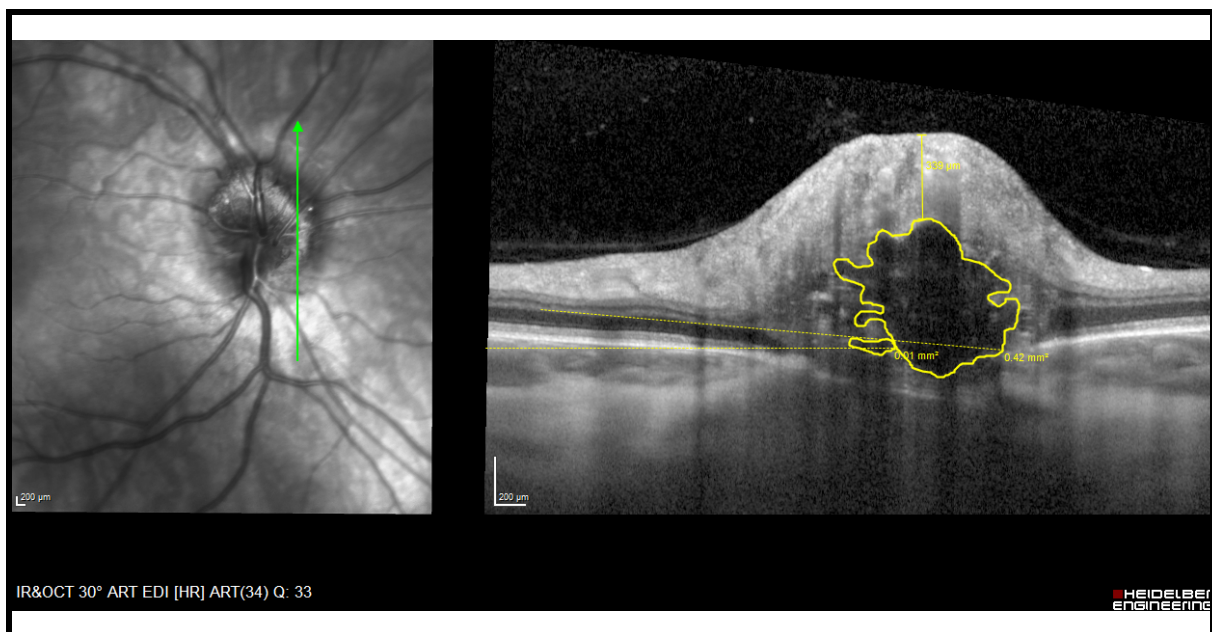


Fig 5. Imagen EDI-OCT Spectralis de un paciente del estudio. Medida manual con herramienta caliper volumen drusa y distancia a la MLI. Archivo HUMV.

La imagen de AF del OCT, se empleó para situar las DNO en la zona superior, inferior, temporal y nasal de la retina y para asignar de forma subjetiva un valor de brillo en una escala del 0 al 4 siendo 0 la ausencia de brillo (la DNO no sería autofluorescente) y 4 el valor de máximo brillo (Fig 6).

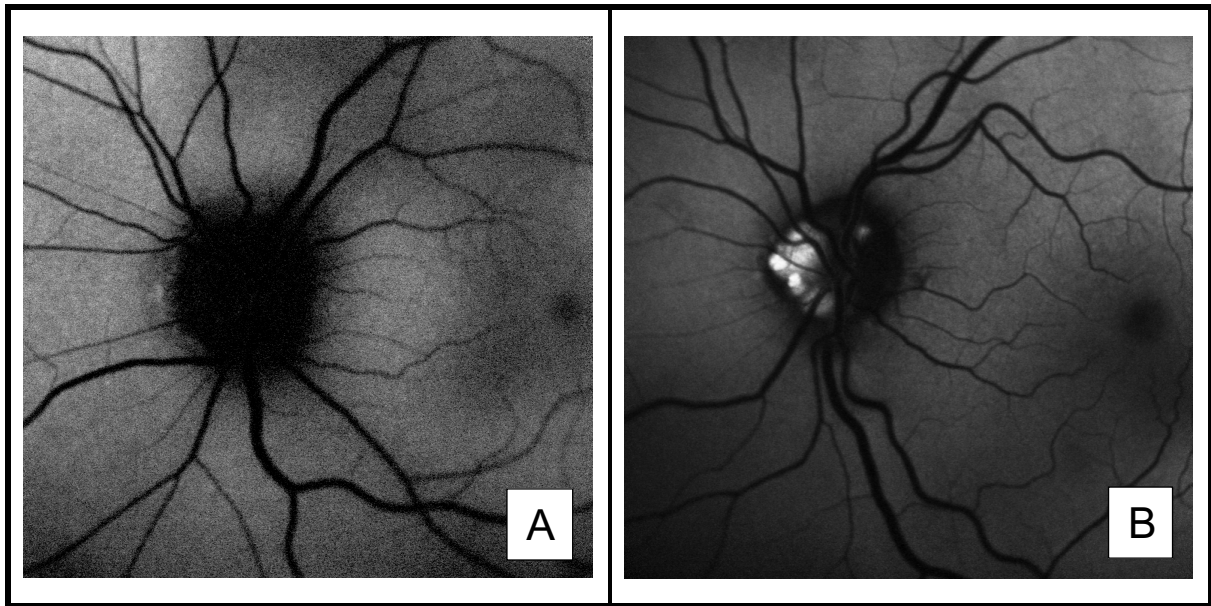


Fig 6. Imagen Autofluorescencia OCT Spectralis de un paciente del estudio. (A) ausencia de autofluorescencia. (B) Brillo 4. Archivo HUMV.

El CV se analizó tomando el resultado mostrado por el campímetro Humphrey (estrategia 24-2) utilizando el sistema Scheie VF de clasificación de la alteración²⁵ según la Fig 7.²⁶ También se recogió el valor del índice de campo visual (VFI), medido de manera automática por el software de campímetro Humphrey.

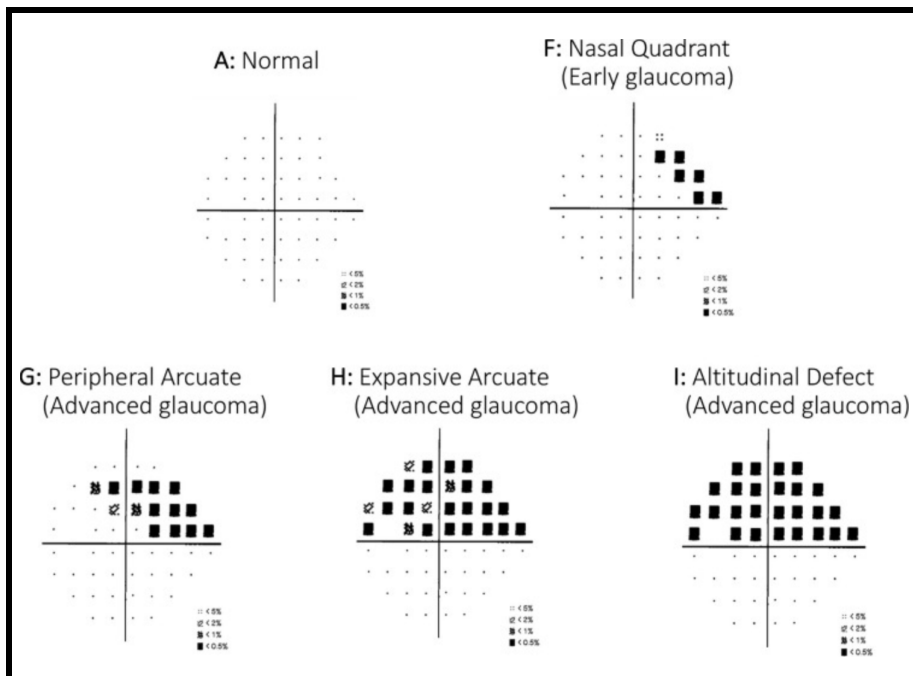


Fig 7. Imagen Clasificación CV.²⁶

Las medidas del espesor de la CFNR y capas de la retina son realizadas automáticamente por el software del OCT.

3.2.8 Periodo de observación:

Durante la misma visita al paciente se le entregó y explicó el consentimiento informado y tras su firma se le realizaron las pruebas incluidas en el protocolo de estudio.

3.2.9 Aspectos éticos:

Hoja de información y formulario de consentimiento

El estudio se lleva a cabo de acuerdo con las recomendaciones para estudios de investigación hecha en seres humanos y siguiendo las Normas de Buena Práctica Clínica y la Declaración de Helsinki, última revisión Seúl (2008) y en la actual Legislación Española en materia de proyectos de investigación (ley 14/2007 que regula la investigación biomédica).

Todos los participantes antes de iniciar el estudio fueron informados y dieron su consentimiento por escrito (anexo 3) después de recibir la información oral y escrita con respecto al diseño, fines del estudio y posibles riesgos que de él puedan derivarse. Si después de acceder a participar en el estudio mismo, pudieron en cualquier momento y por cualquier razón revocarlo y abandonar el estudio. A cada participante se le entregó una copia de esta hoja de información para que se la lleve consigo. También se les facilitaron las instrucciones necesarias informándoles de la necesidad de ponerse en contacto con los investigadores si durante el estudio surgiera alguna incidencia, facilitándoles la forma de hacerlo.

Confidencialidad de datos

La información difundida y obtenida por la puesta en marcha del presente estudio es considerada confidencial y deberá ser tratada en todo momento como tal. Los sujetos del estudio se identificaron con un código numérico. Sólo aquellos datos de la historia clínica que estén relacionados con el estudio fueron objeto de comprobación. Esta comprobación se hizo en la medida de lo posible en presencia del Investigador Principal/Investigadores Colaboradores, responsables de garantizar la confidencialidad de todos los datos de las historias clínicas pertenecientes a los sujetos participantes en el estudio. Los datos recogidos para el estudio están identificados mediante un código y solo el investigador principal/colaboradores pueden relacionar dichos datos con la historia clínica.

El tratamiento de los datos cumple con las medidas de seguridad establecidas en la Ley Orgánica 3/2018, de 5 de diciembre, de Protección de Datos Personales y garantía de los derechos digitales y si además se transmiten datos a terceros se hará según lo establecido en la mencionada Normativa.

Consideraciones prácticas en el plan de trabajo

Los investigadores han seguido las normas de Buena Práctica Clínica y conocen y han seguido los procedimientos normalizados de trabajo del Servicio de Oftalmología del HUMV. Toda la información recogida durante la realización del estudio se registró directamente en una tabla Excel de recogida de datos, que se mantendrán en la más estricta confidencialidad, a las que sólo tendrán acceso los investigadores que participen en el estudio, el CEIC y las autoridades competentes. Cuando se haga una corrección se deberá anotar la fecha y las iniciales de la persona que la realiza a la que añadirá su firma.

Difusión de resultados

Si los resultados derivados del presente estudio se desean publicar, se requerirá la aprobación de los investigadores y del promotor. Asimismo, se respetará siempre la confidencialidad de la identidad de los sujetos participantes.

3.2.10 Muestra:

El tamaño muestral se ha estimado en base a los resultados de la bibliografía²⁷ aceptando un riesgo alfa de 0,05 y un riesgo estadístico de 0,015 en un contraste bilateral, con un 1,5% de pérdidas posibles. Preciséndose un mínimo de 40 ojos para detectar diferencias de $\pm 31 \mu\text{m}$. Basado en estudios previos se asume una desviación estándar de $5,5 \mu\text{m}$.

3.2.11 Análisis estadístico de resultados:

El análisis estadístico se ha realizado con el programa SPSS para Mac versión 27.0 (IBM Corp., Armonk, N.Y., USA). En primer lugar, se determinó la normalidad de los datos mediante el test de Kolmogorov-Smirnov. Las variables cuantitativas se resumen con los valores de media, desviación estándar e intervalo de confianza y para las variables ordinales con su porcentaje.

Previo al análisis estadístico de las variables de interés se comprobó que el grupo de DNO y el grupo control no mostraran diferencias estadísticamente significativas en la edad (Prueba de Mann-Whitney) y distribución por sexo (Prueba Chi Cuadrado) para evitar la influencia de estos factores en la interpretación de los resultados.

El porcentaje de pacientes con DNO que presentan daño en las CG y CFNR se analizó con la Chi Cuadrado. Las diferencias en el espesor de la retina (CG y CFNR) entre el grupo de pacientes con DNO y el grupo control se analizó con la Prueba de Mann-Whitney.

El impacto de las características de las DNO en el espesor de la retina (CG y CFNR) se analizó determinando si el brillo de las DNO y su posición afectan al espesor de la retina mediante un ANOVA de Kruskal-Wallis con corrección de Bonferroni. También se ha calculado la correlación del espesor de la retina con el brillo, volumen y distancia a la MLI con el test de correlación de Spearman. Finalmente, se ha analizado la relación entre el brillo de las DNO con su altura y volumen mediante un ANOVA de Kruskal-Wallis con corrección de Bonferroni y el test de correlación de Spearman.

El porcentaje de pacientes con CV alterado se analizó con la Chi Cuadrado.

En todos los contrastes se tomó un valor de $P < 0,05$ como estadísticamente significativo (bien para identificar diferencias o correlaciones).

4. RESULTADOS

Se reclutaron 23 pacientes con DNO y 23 pacientes control de similar sexo y edad. De los pacientes con DNO 14 eran mujeres (60,87%) y 9 hombres (39,13%). 19 de estos pacientes con DNO tenían DNO bilaterales (82,61%) por lo que finalmente se incluyeron 17 ojos de hombres y 26 ojos de mujeres en el grupo pacientes con DNO y 18 ojos de hombres y 28 ojos de mujeres en el grupo control. Los grupos de estudio no mostraron diferencias en cuanto a la distribución por sexo ($P=0,57$ Chi Cuadrado). Por otra parte, en cuanto a la edad ambos grupos mostraron edades similares, grupo DNO $52,07\pm 20,24$ de 10 a 83 años (IC95% 45,84 a 58,30) y grupo control, $53,00\pm 20,10$ de 10 a 83 años (IC95% 47,03 a 58,97) sin diferencias significativas ($P=0,889$ Prueba de Mann-Whitney).

4.1 ANALISIS COMPARATIVO DEL ESPESOR DE LA CFNR Y CG.

La tabla 1 resume el espesor de las CG y CFNR en las diferentes zonas analizadas, encontrando que el grupo de pacientes con DNO tiene un adelgazamiento del espesor de la retina. No se han encontrado diferencias significativas en CG salvo en la zona CT1I. Sin embargo, el espesor de la CFNR sí que se mostró adelgazado en los pacientes con DNO.

ZONA RETINA	GRUPO CONTROL	GRUPO DRUSAS	P-VALOR
CT1S	42,65±4,81 (41,22 a 44,08)	39,98±11,78 (36,35 a 43,60)	0,573
CT2S	50,59±4,76 (49,17 a 52,00)	48,19±10,17 (45,06 a 51,31)	0,532
CN2S	50,52±5,35 (48,93 a 52,11)	49,79±9,19 (46,96 a 52,62)	0,783
CN1S	43,52±5,24 (41,97 a 45,08)	44,07±7,74 (41,69 a 46,45)	0,449
CT3S	45,98±6,66 (44,00 a 47,96)	42,09±13,11 (38,06 a 46,13)	0,516
CT4S	34,15±6,62 (32,19 a 36,12)	34,40±11,26 (30,93 a 37,86)	0,895
CN4S	36,11±7,08 (34,01 a 38,21)	36,63±9,87 (33,59 a 39,66)	0,587
CN3S	57,17±7,85 (49,84 a 54,50)	52,70±10,04 (49,61 a 55,79)	0,420
CT3I	49,35±5,90 (47,60 a 51,10)	45,07± 11,02 (41,68 a 48,46)	0,200
CT4I	36,13±7,37 (33,94 a 38,32)	36,40±8,84 (33,69 a 39,11)	0,974
CN4I	36,13±6,84 (34,10 a 38,16)	36,26±7,49 (33,95 a 38,56)	0,767
CN3I	53,35±7,12 (51,23 a 55,46)	54,07±8,22 (51,54 a 56,60)	0,467
CT1I	43,63±5,15 (42,10 a 45,16)	39,42± 8,53 (36,79 a 42,04)	0,008
CT2I	50,50±5,17 (48,96 a 52,04)	47,42±8,67 (44,75 a 50,09)	0,062
CN2I	50,26±5,28 (48,69 a 51,83)	48,84± 8,29 (46,29 a 51,39)	0,596
CN1I	44,72±5,25 (43,16 a 46,28)	45,12±8,02 (42,65 a 47,58)	0,702
CFNRavg	100,93±18,21 (95,53 a 106,34)	84,43± 27,40 (75,89 a 92,97)	0,006

Tabla 1. Prueba Mann-Whitney para el análisis del adelgazamiento del espesor de CG y CFNR entre grupo control y grupo DNO. Se representa Media±DS (IC95%). Siendo estadísticamente significativo para el cuadrante CT1I de CG y para la CFNRavg, señalados en azul.

4.2 ANALISIS PACIENTES CON DRUSAS QUE PRESENTAN ADELGAZAMIENTO EN CG Y EN CFNR.

4.2.1 Pacientes con drusas que presentan adelgazamiento en CG:

Se ha encontrado un porcentaje del 55,8% ($P < 0,001$ Chi cuadrado) de pacientes con DNO con un valor alterado en el espesor de CG, que sugiere que la presencia de drusas afecta a las CG de la retina.

4.2.2 Pacientes con drusas que presentan adelgazamiento en CFNR:

Se ha encontrado un porcentaje del 51,2% ($P < 0,001$ Chi cuadrado) de pacientes con DNO con un valor alterado en el espesor de CFNR y que comparando al grupo control es estadísticamente significativo ($P < 0,001$ Chi cuadrado), con lo que podemos afirmar que la CFNR en ojos con DNO está alterada.

4.3 ANALISIS COMPARATIVO BRILLO DE LAS DNO CON ADELGAZAMIENTO DEL ESPESOR DE LA RETINA (CG y CFNR).

No se han encontrado diferencias estadísticamente significativas ($P > 0,05$ ANOVA de Kruskal-Wallis) en el espesor de las CG de la retina frente a la intensidad del brillo de las drusas, si bien la CFNR sí muestra diferencias significativas ($P < 0,001$ ANOVA de Kruskal-Wallis) de manera que a mayor brillo menor espesor de CFNR coeficiente de correlación de Spearman de $-0,547$ $P < 0,001$ tal y como se muestra en la figura 8.

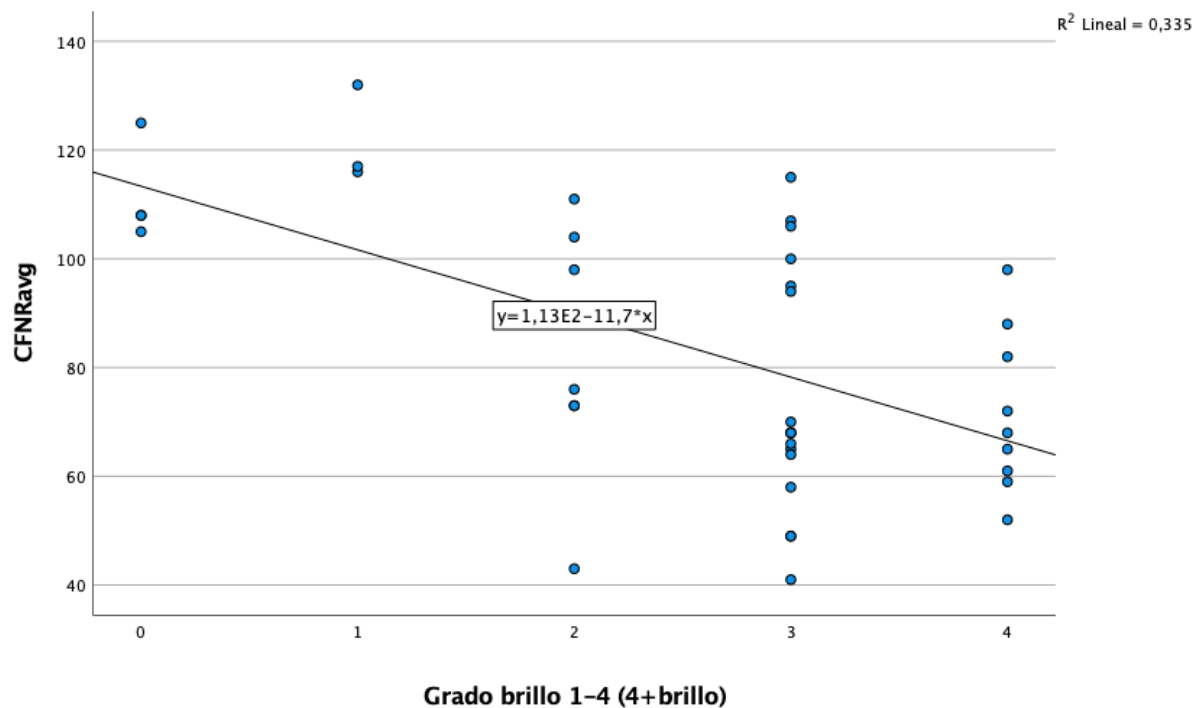


Fig 8. Gráfica de correlación entre el brillo de las drusas y el espesor de la CFNR.

4.4 ANALISIS COMPARATIVO VOLUMEN DE LAS DNO CON ADELGAZAMIENTO DEL ESPESOR DE LA RETINA (CG y CFNR).

La tabla 4 muestra las correlaciones de los diferentes sectores de las CG y la CFNR con el volumen de las DNO, observándose una correlación inversamente proporcional estadísticamente significativa que sugiere que a mayor tamaño (volumen) de DNO menor es el espesor en la retina.

ZONA RETINA	COEFICIENTE CORRELACIÓN	P-VALOR
CT1S	-0,548	<0,001
CT2S	-0,661	<0,001
CN2S	-0,632	<0,001
CN1S	-0,531	<0,001
CT3S	-0,588	<0,001
CT4S	-0,448	0,003
CN4S	-0,444	0,004
CN3S	-0,530	<0,001
CT3I	-0,580	<0,001
CT4I	-0,339	0,030
CN4I	-0,262	0,098
CN3I	-0,527	<0,001
CT1I	-0,540	<0,001
CT2I	-0,576	<0,001
CN2I	-0,482	0,001
CN1I	-0,465	0,002
CFNRavg	-0,527	<0,001

Tabla 4. Coeficiente de correlación de Spearman entre volumen de las DNO y espesor de la retina (CG y CFRN).

4.5 ANALISIS COMPARATIVO DISTANCIA DE LAS DNO A LA MLI CON ADELGAZAMIENTO DEL ESPESOR DE LA RETINA (CG y CFNR).

La tabla 5 muestra las correlaciones de los diferentes sectores de las CG y la CFNR con la distancia de las DNO a la MLI, observándose una correlación estadísticamente significativa en 4 zonas del espesor de la retina (CN3S, CT3I, CT1I, y CFNR) lo que sugiere que a menor

distancia de la DNO a la MLI menor espesor de la retina, si bien estos resultados deberían confirmarse con más investigación.

ZONA RETINA	COEFICIENTE CORRELACIÓN	P-VALOR
CT1S	0,263	0,097
CT2S	0,299	0,058
CN2S	0,305	0,052
CN1S	0,216	0,174
CT3S	0,282	0,074
CT4S	0,035	0,828
CN4S	0,209	0,189
CN3S	0,356	0,022
CT3I	0,363	0,020
CT4I	0,274	0,083
CN4I	0,199	0,211
CN3I	0,247	0,120
CT1I	0,354	0,023
CT2I	0,269	0,088
CN2I	0,283	0,073
CN1I	0,237	0,136
CFNRavg	0,412	0,008

Tabla 5. Coeficiente de correlación de Spearman entre la distancia de las DNO a la MLI y espesor de la retina (CG y CFRN).

4.6 ANALISIS COMPARATIVO ENTRE EL BRILLO, LA ALTURA Y EL VOLUMEN DE LAS DNO.

4.6.1 Comparación brillo con altura:

Se ha encontrado diferencias estadísticamente significativas entre la altura de las DNO y su brillo ($P=0,005$, ANOVA de Kruskal-Wallis) y una correlación inversamente proporcional de manera que cuanto mayor brillo menor altura a la que se encuentra la DNO de la MLI (coeficiente de correlación de $-0,542$ $P<0,001$). Sin embargo, el tamaño de la muestra dificulta realizar una comparación por pares con garantías.

4.6.2 Comparación brillo con volumen:

El volumen de las DNO es estadísticamente mayor ($P=0,006$ ANOVA Kruskal-Wallis) cuanto mayor es el brillo, con una relación lineal estadísticamente significativa (coeficiente de correlación de Spearman $0,557$ $P<0,001$).

4.7 ANÁLISIS DAÑO DE LAS DNO EN EL CV.

Del total de ojos con DNO estudiados $n= 43$ se ha encontrado que 20 tenían un CV normal (46,5%) mientras que en los otros 23 (53,5%) el CV se encontraba alterado ($P<0,001$ Chi Cuadrado) siguiendo alguno de los patrones del sistema Scheie VF de clasificación de la alteración en el CV (Fig 5).

5. DISCUSIÓN

5.1 DISCUSIÓN DE RESULTADOS.

La muestra de pacientes con DNO de este estudio está compuesta por un 60,87% mujeres y un 39,13% de hombres de los cuales un 82,61% tenían DNO bilaterales, datos que guardan relación con lo conocido en la literatura, que afirma que las DNO son más comunes en mujeres y suelen desarrollarse de manera bilateral.^{3,8,28}

Nuestros resultados mostraron que la presencia de DNO parece adelgazar el espesor de la retina en la capa CG y la CFNR, frente a los valores obtenidos en pacientes control sanos, medido con OCT mostrando, si bien en el espesor de las CG las diferencias no son estadísticamente significativas, con lo cual permite proponer la hipótesis de que al encontrarse las DNO en el NO puede estar relacionado con que el primer daño ocurra en la CFNR frente a las CG y también esto puede deberse a que la muestra con la que hemos trabajado es relativamente pequeña ya que en otros estudios con mayor número de pacientes encontraron un adelgazamiento estadísticamente significativo.^{16,17} Lo cual podría contribuir a la teoría patogénica, que sugiere que la presencia de DNO produce compresión del disco óptico y conduce a una pérdida de la CFNR.²²

Uno de los hallazgos más reveladores de nuestro estudio y no descrito antes en la literatura, es como el brillo de las DNO mostrado en la AF puede servir como indicador del adelgazamiento de la CFNR. El análisis realizado no encontró diferencias estadísticamente significativas en las CG, pero sí en el espesor de la CFNR ($P < 0,001$ ANOVA de Kruskal-Wallis) de manera que a mayor brillo menor espesor de CFNR (coeficiente de correlación de Spearman de $-0,547$ $P < 0,001$) lo que puede ayudar en el diagnóstico. Otros estudios han demostrado que la sensibilidad de la AF (es decir, la manifestación de la DNO o no en la AF-OCT) se relaciona con un mayor volumen y una mayor superficialidad de las DNO,⁴ lo que enlazaría con nuestros resultados que demuestran que a mayor brillo de las DNO menor es su distancia a la MLI y mayor es su volumen. Por lo que las DNO más brillantes serían las más voluminosas y superficiales y serían las que provocarían mayor adelgazamiento en la CFNR.

Este estudio sugiere que a mayor tamaño de DNO (volumen) menor espesor en la retina, lo que guarda relación con los resultados obtenidos en otros trabajos publicados en la literatura.^{29,30} Estos resultados son compatibles con la teoría patogénica anteriormente expuesta que sugiere que las DNO producen compresión en el disco óptico que lleva a un adelgazamiento de la CFNR teniendo lógica que un mayor volumen vaya a producir una mayor compresión y en consecuencia un mayor adelgazamiento de CFNR.

Nuestro análisis de la distancia de las DNO a la MLI sugiere que a mayor distancia mayor espesor de la retina y aunque los resultados no sean concluyentes y sea necesaria una mayor investigación puede guardar relación con la evolución de la enfermedad ya que normalmente las drusas en edades tempranas suelen estar más enterradas (la distancia a MLI es mayor) al igual que su tamaño suele ser más pequeño y rara vez presentan alteraciones anatómicas y funcionales pero con el paso de los años es cuando aparecen estas manifestaciones clínicas

(aumento de la drusa y acercamiento a la MLI),^{13,18} lo cual parece guardar relación con que a menor distancia de las DNO con la MLI el espesor de la retina es menor y abre la posibilidad de emplear estos parámetros en el manejo clínico de los pacientes (bien para emitir un pronóstico, o proponer diferentes tratamientos para minimizar el impacto de las DNO sobre la función visual).

Finalmente, diversos estudios relacionan la presencia de DNO con alteraciones en el CV.^{8,15,18,20} En nuestro estudio un 53,5% de la muestra presenta alteraciones en el CV si bien el tamaño de la muestra no ha permitido identificar el daño en el CV con los diferentes patrones de daño descritos en la literatura.

5.2 LIMITACIONES DEL ESTUDIO.

Ningún trabajo está libre de limitaciones y éstas son las principales a destacar en nuestro estudio:

- El tamaño muestral del estudio puede resultar insuficiente para el análisis de diversos aspectos propuestos en este trabajo como el análisis del espesor de las CG donde se ha encontrado un adelgazamiento, pero que no es estadísticamente significativo y quizá sea necesario ampliar el tamaño muestral para confirmar el impacto de este adelgazamiento. De igual manera la heterogeneidad de la muestra en algunas variables como el brillo de las DNO o con el daño en el CV en el que no se disponen del suficiente número de pacientes en cada valor o resultado, puede limitar los resultados como cuando es necesaria una comparación por pares en los diferentes análisis estadísticos.
- Es importante destacar que los resultados analizados dependen de la transparencia de medios y aunque la OCT proporciona buenas imágenes in vivo, no son exactamente comparables a los que puede aportar el resultado de la anatomía patológica. Si bien, esta tecnología permite cuantificar y explorar las DNO con bastantes garantías de forma no invasiva y permite el estudio del impacto de DNO.^{9,10,11}
- Las medidas del espesor de la CFNR y capas de la retina son realizadas automáticamente por el software del OCT, sin embargo, las aportadas sobre el brillo, volumen y posición de las DNO requieren de medidas manuales, lo cual puede suponer una limitación por el componente subjetivo introducido por el examinador. Para minimizar esta limitación la toma de estas medidas fue realizada siempre por el mismo investigador de forma enmascarada respecto al resto de pruebas del estudio, si bien serían necesarios futuros algoritmos que permitieran el análisis automático de estas imágenes para minimizar este efecto en futuros trabajos.

6. CONCLUSIONES

1. La tomografía de coherencia óptica es una técnica que permite el diagnóstico, seguimiento y valoración del grado de lesión que provocan las DNO.
2. Los pacientes con DNO presentan un adelgazamiento del espesor de la retina tanto en las CG como en la CFNR.
3. Las características morfológicas de las DNO, de brillo, volumen y localización respecto de la MLI, influyen en el estado anatómico de la retina de manera que a mayor brillo, volumen y superficialidad menor espesor de la retina (CG y CFNR).
4. El brillo de las DNO podría utilizarse como un indicador de la superficialidad a la que se encuentran las DNO (distancia de la DNO a MLI) y de su volumen ayudando en el manejo de los pacientes con DNO.
5. La presencia de DNO, además de afectar anatómica a la retina, afecta funcionalmente ya que aproximadamente la mitad de los pacientes pueden presentar una alteración de su CV.

7. LÍNEAS FUTURAS DE INVESTIGACIÓN

Los resultados de este TFM confirman hallazgos previos de la literatura, pero además permiten abrir una futura línea de investigación en la que poder realizar un estudio longitudinal que permitiera valorar estos pacientes con DNO a lo largo del tiempo y monitorizar la evolución de las alteraciones anatómicas y funcionales para aportar una mayor comprensión de la evolución de la enfermedad y valorar su progresión con el tiempo al igual que poder establecer un factor pronóstico con los valores analizados en este estudio.

También es importante profundizar en el conocimiento de la manera en que las características estudiadas influyen en la alteración del CV intentando relacionar si la zona del adelgazamiento provocado en la retina se puede correlacionar con el tipo de alteración de CV y si existe alguna de las características estudiadas que afecte en mayor medida a estas alteraciones funcionales.

Igualmente se considera muy interesante poder disponer en un futuro de un sistema de medida objetivo del brillo de las DNO que pudiera emplear técnicas de procesamiento de imágenes y facilite el análisis automático y en consulta para comprobar si se confirma la relación encontrada con las medidas subjetivas realizadas en este trabajo.

Finalmente, algo que no se ha tenido en cuenta para este estudio y que sería necesario investigar en el futuro por la importancia que está adquiriendo en los últimos tiempos en el desarrollo de la enfermedad es el componente vascular asociado a las DNO que podría estudiarse incluyendo en la exploración una angio-OCT.

BIBLIOGRAFÍA

1. Lorentzen SE. Drusen of the optic disk. A clinical and genetic study. *Acta Ophthalmol (Copenh)*. 1966;Suppl 90:1-180. PMID: 6012937.
2. Tso MO. Pathology and pathogenesis of drusen of the optic nervehead. *Ophthalmology*. 1981 Oct;88(10):1066-80. doi: 10.1016/s0161-6420(81)80038-3. PMID: 7335311.
3. Auw-Haedrich C, Staubach F, Witschel H. Optic disk drusen. *Surv Ophthalmol* 2002; 47: 515-532. doi: 10.1016/s0039-6257(02)00357-0. PMID: 12504737.
4. Loft FC, Malmqvist L, Wessel Lindberg AS, Hamann S. The Influence of Volume and Anatomic Location of Optic Disc Drusen on the Sensitivity of Autofluorescence. *J Neuroophthalmol*. 2019 Mar;39(1):23-27. doi: 10.1097/WNO.0000000000000654. PMID: 29649006.
5. Yan Y, Ludwig CA, Liao YJ. Multimodal Imaging Features of Optic Disc Drusen. *Am J Ophthalmol*. 2021 May;225:18-26. doi: 10.1016/j.ajo.2020.12.023. Epub 2021 Jan 21. PMID: 33485838.
6. Marjanović I, Marjanović M, Martinez A, Marković V, Božić M, Stojanov V. Relationship between blood pressure and retrobulbar blood flow in dipper and nondipper primary open-angle glaucoma patients. *Eur J Ophthalmol*. 2016 Nov 4;26(6):588-593. doi: 10.5301/ejo.5000789. Epub 2016 Jun 21. PMID: 27338118.
7. Akkaya S, Küçük B, Doğan HK, Can E. Evaluation of the lamina cribrosa in patients with diabetes mellitus using enhanced depth imaging spectral-domain optical coherence tomography. *Diab Vasc Dis Res*. 2018 Sep;15(5):442-448. doi: 10.1177/1479164118782091. Epub 2018 Jun 12. PMID: 29895175.
8. Hamann S, Malmqvist L, Costello F. Optic disc drusen: understanding an old problem from a new perspective. *Acta Ophthalmol*. 2018 Nov;96(7):673-684. doi: 10.1111/aos.13748. Epub 2018 Apr 16. PMID: 29659172.
9. Merchant KY, Su D, Park SC, Qayum S, Banik R, Liebmann JM, Ritch R. Enhanced depth imaging optical coherence tomography of optic nerve head drusen. *Ophthalmology*. 2013 Jul;120(7):1409-14. doi: 10.1016/j.ophtha.2012.12.035. Epub 2013 Mar 24. PMID: 23531353.
10. Sato T, Mrejen S, Spaide RF. Multimodal imaging of optic disc drusen. *Am J Ophthalmol*. 2013 Aug;156(2):275-282.e1. doi: 10.1016/j.ajo.2013.03.039. Epub 2013 May 12. PMID: 23677136.
11. Malmqvist L, Bursztyn L, Costello F, Digre K, Fraser JA, Fraser C, Katz B, Lawlor M, Petzold A, Sibony P, Warner J, Wegener M, Wong S, Hamann S. The Optic Disc Drusen Studies Consortium Recommendations for Diagnosis of Optic Disc Drusen Using Optical Coherence Tomography. *J Neuroophthalmol*. 2018 Sep;38(3):299-307. doi: 10.1097/WNO.0000000000000585. PMID: 29095768.
12. Menia NK, Kiran S, Bansal R. Autofluorescence of optic disc drusens. *Indian J Ophthalmol*. 2019 Feb;67(2):278. doi: 10.4103/ijo.IJO_888_18. PMID: 30672493; PMCID: PMC6376816.

13. Chang MY, Pineles SL. Optic disk drusen in children. *Surv Ophthalmol.* 2016 Nov-Dec;61(6):745-758. doi: 10.1016/j.survophthal.2016.03.007. Epub 2016 Mar 29. PMID: 27033945; PMCID: PMC5042815.
14. Yan Y, Liao YJ. Updates on ophthalmic imaging features of optic disc drusen, papilledema, and optic disc edema. *Curr Opin Neurol.* 2021 Feb 1;34(1):108-115. doi: 10.1097/WCO.0000000000000881. PMID: 33278141; PMCID: PMC7813448.
15. Traber GL, Weber KP, Sabah M, Keane PA, Plant GT. Enhanced Depth Imaging Optical Coherence Tomography of Optic Nerve Head Drusen: A Comparison of Cases with and without Visual Field Loss. *Ophthalmology.* 2017 Jan;124(1):66-73. doi: 10.1016/j.ophtha.2016.09.022. Epub 2016 Nov 3. PMID: 27817914.
16. Gili P, Flores-Rodríguez P, Martín-Ríos MD, Carrasco Font C. Anatomical and functional impairment of the nerve fiber layer in patients with optic nerve head drusen. *Graefes Arch Clin Exp Ophthalmol.* 2013 Oct;251(10):2421-8. doi: 10.1007/s00417-013-2438-9. Epub 2013 Aug 17. PMID: 23955723.
17. Casado A, Rebolleda G, Guerrero L, Leal M, Contreras I, Oblanca N, Muñoz-Negrete FJ. Measurement of retinal nerve fiber layer and macular ganglion cell-inner plexiform layer with spectral-domain optical coherence tomography in patients with optic nerve head drusen. *Graefes Arch Clin Exp Ophthalmol.* 2014 Oct;252(10):1653-60. doi: 10.1007/s00417-014-2773-5. Epub 2014 Aug 17. PMID: 25128962.
18. Noval S, Visa J, Contreras I. Visual field defects due to optic disk drusen in children. *Graefes Arch Clin Exp Ophthalmol.* 2013 Oct;251(10):2445-50. doi: 10.1007/s00417-013-2384-6. Epub 2013 Jun 4. PMID: 23733034.
19. Yan Y, Zhou X, Chu Z, Stell L, Shariati MA, Wang RK, Liao YJ. Vision Loss in Optic Disc Drusen Correlates With Increased Macular Vessel Diameter and Flux and Reduced Peripapillary Vascular Density. *Am J Ophthalmol.* 2020 Oct;218:214-224. doi: 10.1016/j.ajo.2020.04.019. Epub 2020 Apr 28. PMID: 32360344; PMCID: PMC8186883.
20. Katz BJ, Pomeranz HD. Visual field defects and retinal nerve fiber layer defects in eyes with buried optic nerve drusen. *Am J Ophthalmol.* 2006 Feb;141(2):248-253. doi: 10.1016/j.ajo.2005.09.029. PMID: 16458676.
21. Malmqvist L, Wegener M, Sander BA, Hamann S. Peripapillary Retinal Nerve Fiber Layer Thickness Corresponds to Drusen Location and Extent of Visual Field Defects in Superficial and Buried Optic Disc Drusen. *J Neuroophthalmol.* 2016 Mar;36(1):41-5. doi: 10.1097/WNO.0000000000000325. PMID: 26720518.
22. Roh S, Noecker RJ, Schuman JS, Hedges TR 3rd, Weiter JJ, Mattox C. Effect of optic nerve head drusen on nerve fiber layer thickness. *Ophthalmology.* 1998 May;105(5):878-85. doi: 10.1016/S0161-6420(98)95031-X. PMID: 9593392; PMCID: PMC1937403.
23. Mistlberger A, Sitte S, Hommer A, Emesz M, Dengg S, Hitzl W, Grabner G. Scanning laser polarimetry (SLP) for optic nerve head drusen. *Int Ophthalmol.* 2001;23(4-6):233-7. doi: 10.1023/a:1014401202762. PMID: 11944846.

24. Lee KM, Woo SJ, Hwang JM. Morphologic characteristics of optic nerve head drusen on spectral-domain optical coherence tomography. *Am J Ophthalmol.* 2013 Jun;155(6):1139-1147.e1. doi: 10.1016/j.ajo.2013.01.024. Epub 2013 Mar 19. PMID: 23522355.
25. Sankar PS, O'Keefe L, Choi D, Salowe R, Miller-Ellis E, Lehman A, Addis V, Ramakrishnan M, Natesh V, Whitehead G, Khachatryan N, O'Brien J. The SCHEIE Visual Field Grading System. *J Clin Exp Ophthalmol.* 2017 Jun;8(3):651. doi: 10.4172/2155-9570.1000651. Epub 2017 May 11. PMID: 28932621; PMCID: PMC5602567.
26. Casado A, Cerveró A, López-de-Eguileta A, Fernández R, Fonseca S, González JC, Pacheco G, Gándara E, Gordo-Vega MÁ. Topographic correlation and asymmetry analysis of ganglion cell layer thinning and the retinal nerve fiber layer with localized visual field defects. *PLoS One.* 2019 Sep 11;14(9):e0222347. doi: 10.1371/journal.pone.0222347. PMID: 31509597; PMCID: PMC6738661.
27. Lee KM, Woo SJ, Hwang JM. Factors associated with visual field defects of optic disc drusen. *PLoS One.* 2018 Apr 30;13(4): e0196001. doi: 10.1371/journal.pone.0196001. PMID: 29708976; PMCID: PMC5927402.
28. Aguilar Moscoso, L. A. (2020). Perfil clínico epidemiológico de drusas del nervio óptico en pacientes atendidos en el Instituto Regional de Oftalmología Javier Servat Univazo de Trujillo.
29. Skaat A, Muylaert S, Mogil RS, Furlanetto RL, Netto CF, Banik R, Liebmann JM, Ritch R, Park SC. Relationship Between Optic Nerve Head Drusen Volume and Structural and Functional Optic Nerve Damage. *J Glaucoma.* 2017 Dec;26(12):1095-1100. doi: 10.1097/IJG.0000000000000783. PMID: 29045333.
30. Malmqvist L, Lindberg AW, Dahl VA, Jørgensen TM, Hamann S. Quantitatively Measured Anatomic Location and Volume of Optic Disc Drusen: An Enhanced Depth Imaging Optical Coherence Tomography Study. *Invest Ophthalmol Vis Sci.* 2017 May 1;58(5):2491-2497. doi: 10.1167/iovs.17-21608. PMID: 28460051.

ANEXOS

ANEXO 1: APROBACIÓN DE LA COMISIÓN DE INVESTIGACIÓN DEL IOBA.

ANEXO 2: APROBACIÓN DEL COMITÉ DE ÉTICA DE LA INVESTIGACIÓN CON MEDICAMENTOS DE CANTABRIA.

ANEXO 3: HOJA DE INFORMACIÓN PARA EL PACIENTE Y CONSENTIMIENTO INFORMADO.

HOJA DE INFORMACIÓN AL PACIENTE

TÍTULO DEL ESTUDIO: “Influencia de las drusas de nervio óptico en el estado funcional y anatómico del nervio óptico”

INVESTIGADOR PRINCIPAL: Alfonso Casado Rojo (Servicio de Oftalmología)

CENTRO: Hospital Universitario Marqués de Valdecilla- Liencres

INTRODUCCIÓN

Nos dirigimos a usted para informarle sobre un estudio de investigación en el que se le invita a participar. El estudio ha sido aprobado por el Comité Ético de Investigación Clínica correspondiente y respeta la normativa vigente.

Nuestra intención es proporcionarle información adecuada y suficiente para que pueda evaluar y juzgar si quiere o no participar en el estudio. Para ello lea con atención esta hoja informativa y luego podrá preguntar cualquier duda que le surja relativa al estudio. Además, puede consultar con cualquier persona que considere oportuno.

PARTICIPACIÓN VOLUNTARIA

Debe saber que su participación en este estudio es voluntaria y puede decidir no participar. En caso de que decida participar en el estudio puede cambiar su decisión y retirar su consentimiento en cualquier momento, sin que por ello se altere la relación con su médico y sin que se produzca perjuicio alguno en su tratamiento.

DESCRIPCIÓN GENERAL DEL ESTUDIO

Las drusas del nervio óptico son unos depósitos anormales que se sitúan en dicho nervio y que en su gran mayoría no suelen presentar síntomas lo cual dificulta su clínica. Se han relacionado con afectación del nervio óptico pudiendo llegar a producir pérdidas de campo visual. Actualmente, aún no está claro cuál es el mecanismo por el que se produce este daño ni la forma de tratarlo.

El estudio que se va a llevar a cabo es un estudio promovido por el Servicio de Oftalmología del Hospital Universitario Marqués de Valdecilla- Liencres cuyo fin consiste en investigar el impacto que ocasionan las características morfológicas de las drusas del nervio óptico tales como el volumen y brillo en la capa de células ganglionares y en la capa de fibras nerviosas de la retina, así como la pérdida de campo visual con el propósito de mejorar nuestro conocimiento sobre esta patología y poder predecir futuros daños. Así como validar la hipótesis de si la capa de fibras nerviosas de la retina, la capa de células ganglionares y el campo visual están afectados en los pacientes con drusas del nervio óptico respecto a pacientes que no presentan drusas del nervio óptico.

BENEFICIOS Y RIESGOS DERIVADOS DE SU PARTICIPACIÓN EN EL ESTUDIO

Beneficios de la participación en el estudio.

Se espera mejorar el conocimiento científico sobre la afectación ocular producida por las drusas del nervio óptico. Es posible que usted no reciba ningún beneficio directo en su salud por su participación en este estudio.

Riesgos de la participación en el estudio.

Se le realizará en un mismo día una exploración ocular completa en la consulta de oftalmología del hospital de Liencres, así como una OCT y un campo visual.

La OCT es una prueba no invasiva que permite el estudio de cortes histológicos de la retina “in vivo”. No requiere contacto con el ojo, es rápida y carece de efectos secundarios.

Del mismo modo el campo visual es una prueba no invasiva que carece de efectos secundarios y con su realización pretendemos conocer el estado de este.

CONFIDENCIALIDAD

El procesamiento de los datos personales se realizará según el Reglamento (UE) 2016/679 del Parlamento Europeo y del Consejo de 27 de abril de 2016 relativo a la protección de las personas físicas en lo que respecta al tratamiento de datos personales y a la libre circulación de estos datos, y las correspondientes leyes locales.

Los datos recogidos para el estudio estarán identificados mediante un código de forma que no sea posible la identificación del paciente. Sólo el investigador y personas autorizadas relacionadas con el estudio tendrán acceso a dicho código y se comprometen a usar esta información exclusivamente para los fines planteados en el estudio. Los miembros del Comité Ético de Investigación Clínica o Autoridades Sanitarias pueden tener acceso a esta información en cumplimiento de requisitos legales. Se preservará la confidencialidad de estos datos y no podrán ser relacionados con usted, incluso aunque los resultados del estudio sean publicados.

DATOS DE CONTACTO

Si tiene dudas en cualquier momento puede contactar con el médico del estudio:

Dra. Alfonso Casado Rojo.

E-mail:

MODELO DE CONSENTIMIENTO INFORMADO POR ESCRITO

Título del Estudio: “Influencia de las drusas de nervio óptico en el estado funcional y anatómico del nervio óptico”

Promotor: Alfonso Casado Rojo (Servicio de Oftalmología)

Yo (nombre y apellidos)

.....

He leído la hoja de información que se me ha entregado.

He podido hacer preguntas sobre el estudio.

He recibido suficiente información sobre el estudio.

He hablado con:

.....Alfonso Casado Rojo

Comprendo que mi participación es voluntaria.

Comprendo que puedo retirarme del estudio:

1º Cuando quiera

2º Sin tener que dar explicaciones.

3º Sin que esto repercuta en mis cuidados médicos.

Presto libremente mi conformidad para participar en el estudio.

FECHA:

FIRMA DEL PARTICIPANTE

FECHA:

FIRMA DEL INVESTIGADOR

El día he decidido **REVOCAR** el consentimiento para la realización del procedimiento referido en este documento.

Firma participante

Firma investigador

MODELO DE CONSENTIMIENTO INFORMADO DEL REPRESENTANTE

Título del Estudio: “Influencia de las drusas de nervio óptico en el estado funcional y anatómico del nervio óptico”

Código de protocolo:

Promotor: Alfonso Casado Rojo (Servicio de Oftalmología)

Yo (nombre y apellidos)

en calidad de (relación con el participante)

de (nombre del participante)

He leído la hoja de información que se me ha entregado.

He podido hacer preguntas sobre el estudio.

He recibido suficiente información sobre el estudio.

He hablado con: Alfonso Casado Rojo

Comprendo que la participación es voluntaria.

Comprendo que puede retirarse del estudio:

1º Cuando quiera

2º Sin tener que dar explicaciones.

3º Sin que esto repercuta en sus cuidados médicos.

En mi presencia se ha dado a (nombre del participante)

toda la información pertinente adaptada a su nivel de entendimiento y está de acuerdo en participar.

Y presto mi conformidad con que (nombre del participante)

participe en el estudio

FECHA:

FIRMA DEL REPRESENTANTE

FECHA:

FIRMA DEL INVESTIGADOR

El día he decidido **REVOCAR** el consentimiento para la realización del procedimiento referido en este documento por orden del participante.....
.....

Firma representante

Firma investigador