

**TRABAJO FIN DE GRADO**



---

**Universidad de Valladolid**

**FACULTAD DE MEDICINA**

**GRADO EN LOGOPEDIA**

**“SÍNDROME DE TREACHER COLLINS. REVISIÓN  
SISTEMÁTICA.”**

**“Treacher Collins Syndrome. Bibliographic review.”**



**Autora:** Ana García Solana

**Tutora:** Dra. Marta Ruíz Mambrilla

**Curso:** 2022-2023

## ÍNDICE

1. RESUMEN/ ABSTRACT .....	2
2. INTRODUCCIÓN.....	4
3. OBJETIVOS .....	9
4. METODOLOGÍA/ MATERIAL Y MÉTODOS .....	10
5. RESULTADOS .....	11
6. DISCUSIÓN.....	34
7. CONCLUSIONES .....	36
8. BIBLIOGRAFÍA.....	37

## 1. RESUMEN/ ABSTRACT

**Introducción:** el presente trabajo aborda el Síndrome de Treacher Collins, una enfermedad congénita debida a mutaciones genéticas caracterizada por malformaciones craneofaciales. Las manifestaciones clínicas más comunes son la hipoplasia malar y mandibular, la hipoacusia conductiva y las hendiduras palpebrales hacia abajo entre otras. El tratamiento existente se centra en mejorar la calidad de vida y la estética del paciente a través de cirugías e intervenciones de diferentes especialistas según los síntomas acaecidos.

**Objetivos:** esta revisión bibliográfica incluye el análisis de la sintomatología más significativa, los tratamientos médicos y/o quirúrgicos existentes, la presencia de evaluación o intervención logopédica y la importancia del logopeda en el Síndrome de Treacher Collins.

**Material y métodos:** el análisis ha constado de 30 artículos, de los cuales 20 son estudios o casos clínicos. Todos ellos fueron obtenidos de bases de datos fidedignas como Google Académico, PubMed, Dialnet o SciELO.

**Resultados:** los datos obtenidos evidencian una sintomatología muy variada, siendo muchas veces tratada de forma incompleta, centrándose en tratamientos médicos o quirúrgicos. Se analizan las manifestaciones clínicas más comunes, los métodos de exploración, tratamientos y papel y presencia del logopeda.

**Discusión:** la sintomatología mencionada en los artículos utilizados para la fundamentación teórica se evidencia en los casos clínicos escogidos. Se puede afirmar que una gran parte de esta sintomatología requiere la actuación del ámbito logopédico.

**Conclusiones:** es fundamental que el logopeda forme parte del equipo multidisciplinar en el tratamiento del Síndrome de Treacher Collins. La información sobre la intervención logopédica en esta enfermedad es escasa, así como los estudios del síndrome.

**Palabras clave:** Síndrome de Treacher Collins, Síndrome de Franceschetti, Disostosis mandibulofacial, Speech, Alimentación, Tratamiento, Logopedia.

## ABSTRACT

**Introduction:** this paper addresses Treacher Collins syndrome, a congenital disease due to genetic mutations characterized by craniofacial malformations. The most common clinical manifestations are malar and mandibular hypoplasia, conductive hearing loss and downward-slanting palpebral fissures among others. The existing treatment focuses on improving the patient's quality of life and aesthetics through surgeries and interventions by different specialists according to the symptoms occurred.

**Objectives:** this literature review includes the analysis of the most significant symptomatology, the existing medical and/or surgical treatments, the presence of speech therapy evaluation or intervention and the importance of the speech therapist in Treacher Collins syndrome.

**Material and methods:** the analysis consisted of 30 articles, of which 20 were clinical studies or cases. All of them were obtained from reliable databases such as Google Scholar, PubMed, Dialnet or SciELO.

**Results:** the data obtained show a very varied symptomatology, which is often incompletely treated, focusing on medical or surgical treatments. The most common clinical manifestations, examination methods, treatments and the role and presence of the speech therapist are analyzed.

**Discussion:** the symptomatology mentioned in the articles used for the theoretical foundation is evidenced in the clinical cases chosen. It can be affirmed that a great part of this symptomatology requires the intervention of the speech therapy field.

**Conclusions:** it is essential that the speech therapist is part of the multidisciplinary team in the treatment of Treacher Collins syndrome. Information on speech therapy intervention in this disease is scarce, as well as studies of the syndrome.

**Keywords:** Treacher Collins syndrome, Franceschetti syndrome, Mandibulofacial dysostosis, Speech, Feeding, Treatment, Speech therapy.

## 2. INTRODUCCIÓN

El Síndrome de Treacher Collins (STC) es una enfermedad rara caracterizada por malformaciones craneofaciales debida a mutaciones genéticas.<sup>1</sup> Pertenece a un grupo heterogéneo de trastornos de desarrollo craneofacial y afecta particularmente al primer y segundo arco branquial.<sup>2</sup>

Fue descrito por primera vez por Thompson en 1846 y, posteriormente, por Berry, en 1889. El oftalmólogo inglés E. Treacher Collins describió sus características principales en 1900. Después Franceschetti y Klein acuñaron el término disostosis mandibulofacial y describieron el perfil de la persona afectada como similar a la cara de los pájaros o los peces.<sup>3</sup> El sinónimo “síndrome de Franceschetti-Klein” es popular en muchos países de habla alemana debido al excelente resumen realizado por los autores en 1949.<sup>4</sup>

“La incidencia del STC está calculada en 1 de cada 25000 a 50000 nacidos vivos”<sup>3</sup>. Es un desorden genético heterogéneo. Hombres y mujeres son afectados de igual forma, no existe preferencia de género. Hasta la fecha cinco genes han sido identificados con una herencia autosómica-dominante (TCOF1, POLR1D, POLR1B) o autosómica-recesiva (POLR1D, POLR1C). Las mutaciones del gen TCOF1, que está localizado en el cromosoma 5q32-q33.1, son las responsables de la mayoría de los casos. El gen TCOF1 contiene la proteína treacle que ayuda a la embriogénesis de las estructuras faciales y craneales.<sup>5-7</sup>

Alrededor del 60% de los casos se deben a una mutación genética en el paciente, sin transmisión del gen defectuoso por parte de sus padres, lo que se denomina mutación de novo. El 40% restante involucra la herencia genética autosómica dominante, presentando historia familiar.<sup>8,9</sup>

El diagnóstico del STC es en la mayoría de casos clínico. Se puede realizar de forma prenatal mediante ecografía y biopsia de vellosidades coriónicas. El diagnóstico posnatal requiere un análisis de sangre para aislar el ADN de la persona afectada y sus familiares. Además, se puede llevar a cabo un estudio molecular para su confirmación<sup>3,10</sup>

El mayor obstáculo para el diagnóstico de este síndrome es la gran variabilidad fenotípica entre afectados. En algunas personas las malformaciones son tan leves que

pasan desapercibidas, de hecho, muchos de los portadores son asintomáticos y descubren su condición en el nacimiento de sus hijos. En el otro extremo encontramos malformaciones más graves como disglosias nasales, dentales, palatales o un mal desarrollo de la vía aérea que puede llevar a una muerte súbita posnatal debido a la dificultad respiratoria. <sup>6, 11</sup>

Las manifestaciones clínicas del STC se caracterizan por ser bilateralmente simétricas y evidentes en el momento del nacimiento. Afectan a las estructuras del primer y segundo arco branquial. La inteligencia y el desarrollo son normales. <sup>5,7,10</sup>

Las anomalías craneofaciales más comunes son: hipoplasia malar bilateral y simétrica (80%) e hipoplasia mandibular y retrognatia (78%) que pueden causar maloclusión dental. La inclinación de las fisuras palpebrales hacia abajo está presente en un 89% de los casos y el coloboma de párpados inferiores en el 69%. De igual modo, puede haber ausencia de pestañas en el tercio externo de los párpados y microftalmía. Además, se observa con frecuencia hipoplasia de tejidos blandos a nivel del hueso malar, del reborde orbitario inferior y la mejilla. También se presentan anomalías en las regiones orbitocigomáticas y las articulaciones temporomandibulares que conllevan diversos grados de limitación de la apertura bucal y masticación. Con menos frecuencia el paladar es ojival o hendido (28%). Las anomalías del oído externo, como microtia o anotia, malformaciones de la cadena osicular y atresia del conducto auditivo externo que pueden causar una pérdida conductiva de la audición, son comunes (60%). <sup>12</sup>

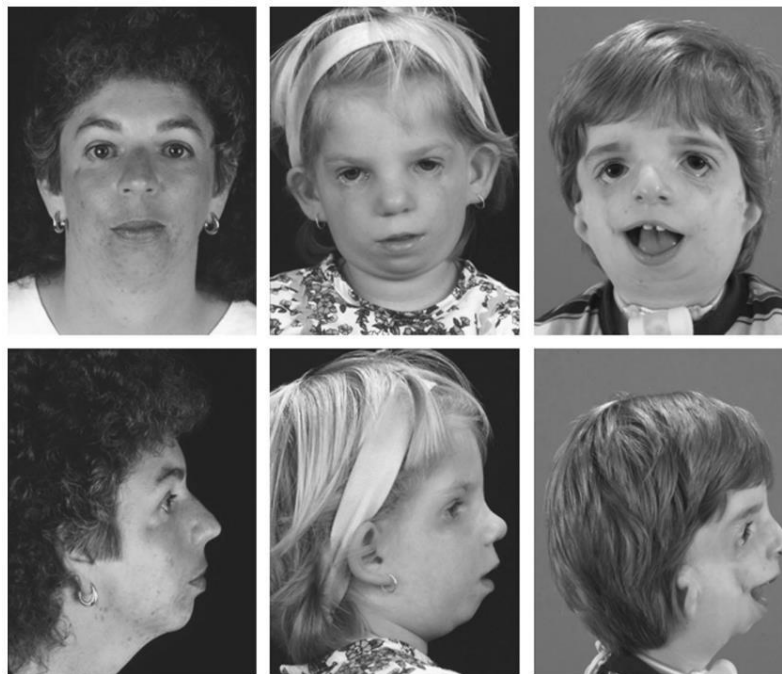Según Katsanis y Jabs<sup>7</sup> se debe sospechar de STC en personas con las siguientes características craneofaciales:

- Hipoplasia del tercio medio facial, nariz prominente y ojos inclinados hacia abajo.
- Micrognatia y retrognatia con efectos en los músculos de la mandíbula y articulaciones temporomandibulares.
- Malformaciones del oído externo, incluidas orejas pequeñas, ausentes, malformadas y/o rotadas, y atresia o estenosis de los conductos auditivos externos.
- Malformaciones del párpado inferior, incluidas ausencia o escasez de pestañas, conductos lagrimales ausentes o totalmente ausentes y colobomas.
- Vello preauricular desplazado por delante de la oreja hasta los pómulos laterales.

- Hipoacusia conductiva debida a hipoplasia, anquilosis o ausencia osicular y subdesarrollo de las cavidades del oído medio. La estructura del oído interno suele ser normal.

Este conjunto de anomalías faciales dificulta procesos motores fonoarticulatorios y del habla debido al desarrollo y crecimiento insuficientes de las estructuras musculoesqueléticas. Esto impide a los pacientes un desarrollo normal de sus funciones diarias, como masticar, articular, deglutir, ver, escuchar o respirar correctamente.<sup>11</sup>

Se cree que el nivel de deformidad presente en el momento del nacimiento en un recién nacido con STC no cambia significativamente con la edad y se mantiene estable.<sup>10</sup>



*Imagen 1: de izquierda a derecha, tres generaciones con Síndrome de Treacher Collins con diferentes niveles de severidad. (Tomada de Thompson et al, 2009)<sup>13</sup>*

Además, los pacientes con STC deben ser considerados siempre como vía aérea difícil. Estos pacientes presentan una reserva pulmonar limitada y un alto riesgo de obstrucción de la vía aérea alta que surge de forma secundaria a la micrognatia, posición posterior de la lengua y obstrucción de la orofaringe e hipofaringe. Estos factores pueden resultar en una dificultad respiratoria que incluso puede requerir de traqueostomía si la obstrucción es muy grave. Cabe destacar que estas dificultades son más frecuentes en lactantes y recién nacidos,

sobre todo cuando duermen. Con el crecimiento y la cirugía las vías respiratorias se vuelven menos estrechas, sin embargo, las molestias pueden persistir, manifestándose como ronquidos o apneas. La intubación con laringoscopia directa no es posible en la mayoría de casos debido a las anomalías en la articulación temporomandibular, la micrognatia, el paladar hendido y la limitación de la apertura oral. Como alternativas, se pueden emplear varios dispositivos; la videolaringoscopia, la intubación oro o nasotraqueal con fibrobroncoscopio o la máscara laríngea. <sup>14-17</sup>

“Los pacientes con STC requieren de múltiples cirugías para corregir las malformaciones faciales y el subdesarrollo de las estructuras” <sup>15</sup>.

El tratamiento se divide en tres etapas. La primera, desde el nacimiento a los 36 meses de edad. El tratamiento quirúrgico más utilizado y eficaz es la distracción mandibular osteogénica. Consiste en alargar el hueso de la mandíbula para mejorar la forma de la cara y la apertura y cierre oral. También se pueden realizar procedimientos para proteger las vías respiratorias como la traqueostomía o el uso de presión positiva continua en la vía aérea. Los exámenes oftalmológicos y otorrinolaringológicos también deben iniciarse entre los 0 y los 36 meses de edad. En la segunda fase, entre los 3 y los 12 años, se debe iniciar el tratamiento de ortodoncia, ,reconstrucción de paladar hendido o labio hendido (si lo hay), reparación de párpados, y reconstrucción de la región cigomática. Además, en esta etapa se debe realizar la otoplastia y otras operaciones estéticas. En la tercera y última fase, entre los 13 y los 18 años, se recomienda la cirugía ortognática. <sup>3</sup>

Debido a la expresión variable de la enfermedad, los casos deben ser discutidos y manejados por un equipo multidisciplinar con la participación conjunta de diferentes especialistas. El equipo suele estar formado por otorrinolaringólogos, neurólogos, cirujanos craneofaciales, oftalmólogos, logopedas, psicólogos y ortodontistas. <sup>1,12,18</sup>

En el ámbito de la logopedia, los pacientes con deformidades en cabeza y cara deben ser tratados desde el nacimiento hasta la edad adulta, involucrando las áreas del habla, la musculatura orofacial, la voz, la amplitud, las funciones de succión, masticación y deglución. <sup>8</sup>

La micrognatia asociada al desplazamiento posterior de la lengua puede causar problemas respiratorios, así como una reducción del movimiento de los órganos relacionados con la alimentación, la articulación del sonido y la resonancia oronasal,



generando ininteligibilidad. Las anomalías orofaciales provocan problemas discursivos que afectan negativamente la participación social de estos pacientes. <sup>1</sup>

“El diagnóstico diferencial de este padecimiento comprende el grupo de las disostosis craneofaciales, donde se incluyen otras raras y complejas enfermedades que comparten características con el STC, como el Síndrome de Nager, el de Miller, el de Goldenhar, y la secuencia de Pierre Robin” <sup>12</sup>.

Son muchos los aspectos en este síndrome que se ven afectados y son susceptibles de tratamiento logopédico. Por ello el fin de este trabajo se centra en realizar una revisión bibliográfica sobre casos de este, analizar sus síntomas, descubrir el tratamiento que se lleva a cabo y dar a conocer esta enfermedad rara de la que apenas se disponen estudios y que puede beneficiarse enormemente de la intervención logopédica. Además, se investigará si existe constancia de evaluación e intervención logopédica en estos artículos, debido a la escasez de información relacionada con este ámbito.

### **3. OBJETIVOS**

Este trabajo tiene como objetivo principal realizar una revisión sistemática de la bibliografía sobre el STC. Con ese fin se investiga de forma exhaustiva la literatura de diversos artículos científicos teniendo en cuenta sus manifestaciones clínicas, su tratamiento y la destacada función del logopeda en este campo.

Partiendo de lo anterior se han concretado los siguientes objetivos específicos:

1. Conocer las características clínicas más significativas de los pacientes con STC.
2. Describir los posibles tratamientos médicos y/o quirúrgicos existentes para mejorar la calidad de vida de estos pacientes.
3. Analizar la indicación de evaluación o intervención logopédica en la rehabilitación de este síndrome y describirlas en caso de estar presentes.
4. Destacar la importancia del logopeda en el STC.

#### **4. METODOLOGÍA/ MATERIAL Y MÉTODOS**

Esta revisión bibliográfica se ha llevado a cabo en los meses de enero a junio de 2023, mediante la utilización de bases de datos actualizadas como: Google Académico, PubMed, Dialnet, SciELO y ASHA.

Las palabras claves utilizadas fueron: “Síndrome de Treacher Collins” “Síndrome de Franceschetti” “Disostosis mandibulofacial” “Speech” “Alimentación” “Tratamiento” “Logopedia”

Tras realizar la selección de los artículos finalmente nos quedamos con un número de 30 artículos que cumplían con los criterios de inclusión y exclusión.

Los criterios de inclusión empleados en la búsqueda fueron: casos clínicos del síndrome, artículos teóricos, estudios, ensayos clínicos y artículos en los que se presentaban formas de tratamiento, evaluación y datos relacionados con la logopedia.

Los criterios de exclusión empleados para cribar los artículos encontrados y conservar los útiles fueron: todo artículo que se centrara en aspectos del síndrome de la rama genética, fisioterapéutica, educativa o psicológica ya que es información no relevante en esta revisión sistemática. También se excluyeron artículos en idiomas diferentes al inglés, castellano, francés o portugués, artículos con información escasa o similar a la ya encontrada.

Cabe destacar que durante la búsqueda no se estableció ningún tipo de filtro en cuanto a fecha de publicación o tipo de texto. Por otro lado, es importante resaltar la gran cantidad de artículos con abstract interesante que no pudieron ser incluidos en la revisión debido a la necesidad de suscripción de pago. Este hecho los hizo ser descartados automáticamente.

Los 30 artículos escogidos fueron publicados entre los años 1984 y 2021. La mayoría son del 2009 para adelante lo que proporciona información bastante actualizada y nueva. Entre ellos encontramos 19 artículos en inglés, 10 en español y 1 en portugués.

## 5. RESULTADOS

La revisión sistemática que se ha llevado a cabo consta de 30 artículos, de los cuales 20 se reflejan en la tabla de resultados (Tabla 1. Resultados). Los encabezados de dicha tabla han sido seleccionados en base a los objetivos anteriormente expuestos. De esta forma la información se presenta de manera más ordenada y metódica, facilitando su estudio y análisis posterior.

La tabla consta de ocho apartados diferentes:

1. Autor y año de publicación.
2. Número/Edad/Sexo. Se especifica el tamaño de la muestra (n:). La edad media queda reflejada en estudios más amplios.
3. Gen (novo/ hereditario): variante de la mutación genética que presenta.
4. Características orgánicas con repercusión logopédica.
5. Características orgánicas sin repercusión logopédica.
6. Características del lenguaje.
7. Formas de evaluación/Diagnóstico.
8. Tratamiento/Intervención.

**Tabla 1. Resultados.**

AUTOR/AÑO	Nº/EDAD/ SEXO	GEN (NOVO/ HEREDITARIO)	CARACTERÍSTICAS ORGÁNICAS CON REPERCUSIÓN LOGOPÉDICA	CARACTERÍSTICAS ORGÁNICAS SIN REPERCUSIÓN LOGOPÉDICA	CARACTERÍSTICAS DEL LENGUAJE Y/O HABLA	FORMAS DE EVALUACIÓN/ DIAGNÓSTICO	TRATAMIENTO/ INTERVENCIÓN
Asten, P., Akre, H. y Persson, C. (2014)	n:19 EM: 34 13F/9M		<ul style="list-style-type: none"> <li>- Paladar hendido</li> <li>- Hipoacusia conductiva, mixta y neurosensorial</li> <li>- Overjet aumentado e inverso</li> <li>- Mordida abierta anterior y lateral</li> <li>- Asimetría facial</li> <li>- Obstrucción nasal</li> <li>- Dif. masticación y deglución.</li> <li>- Atresia del canal auditivo</li> </ul>	<ul style="list-style-type: none"> <li>- Problemas respiratorios</li> </ul>	<ul style="list-style-type: none"> <li>- 2 niños traqueomizados utilizan LSE</li> <li>- Articulación alterada fricativas /s/ en niños y jóvenes</li> <li>- Hipernasalidad e hiponasalidad leve</li> <li>- Voz ronca y rechinante</li> <li>- Voz soplada</li> <li>- Intensidad baja</li> <li>- Flexibilidad vocal baja</li> <li>- Tono alterado</li> <li>- Inteligibilidad reducida en jóvenes.</li> </ul>	<ul style="list-style-type: none"> <li>- Estudio molecular,</li> <li>- Examen de cabeza y cuello por otorrino</li> <li>- Endoscopio flexible,</li> <li>- Audiometría tonal,</li> <li>- NOT-S</li> <li>- SVANTE</li> </ul>	<ul style="list-style-type: none"> <li>- Cirugía ortognática</li> <li>- Tratamiento ortodóncico</li> <li>- Faringoplastia</li> <li>- Palatoplastia</li> <li>- Traqueostomía</li> <li>- BAHA</li> </ul> <p>Necesidad de intervención multidisciplinar que incluye logopeda</p>
Hernández, E. E. S., & Chang, V. J. T. (2015)	n:1 8 meses/M	Mutación de novo	<ul style="list-style-type: none"> <li>- Hipoplasia malar y cigomática</li> <li>- Microrretrognatia severa</li> <li>- Microtia grado IV bilateral</li> <li>- Ausencia CAE</li> <li>- Macrostomía</li> </ul>	<ul style="list-style-type: none"> <li>- Hendiduras palpebrales hacia abajo</li> <li>- Escasez de pestañas</li> </ul>		<p>Diagnóstico clínico con examen físico</p> <p>Se sugiere valoración de:</p> <ul style="list-style-type: none"> <li>- Oftalmología</li> <li>- Otorrinolaringología</li> <li>- Maxilofacial</li> </ul>	
Andrade, E. C. et al. (2005)	n:1 18/F		<ul style="list-style-type: none"> <li>- Hipoplasia malar y mandibular</li> <li>- Obstrucción nasal</li> <li>- Respiración oral</li> <li>- Malformación auricular</li> <li>- Tabique nasal desviado</li> <li>- Obstrucción y atresia coanal bilateral</li> </ul>	<ul style="list-style-type: none"> <li>- Pliegues palpebrales antimongoloides</li> <li>- Coloboma de los párpados inferiores</li> <li>- Apnea nocturna</li> </ul>	Déficit de comunicación	<ul style="list-style-type: none"> <li>- Rinoscopia</li> <li>- TC</li> <li>- Nasofibroscoopia</li> </ul>	<ul style="list-style-type: none"> <li>- Septoplastia</li> <li>- Corrección transpalatina de atresia coanal</li> <li>- Mentoplastia</li> <li>- Uvulopalatofaringoplastia</li> </ul> <p>Necesidad de intervención multidisciplinar que incluye logopeda</p>

**Abreviaturas:** EM= edad media; F= femenino; M= masculino; Dif= dificultades; LSE= Lengua de Signos Española; NOT-S= Nordic Orofacial Test-Screening; SVANTE= Swedish Articulation and Nasality Test; BAHA= bone-anchored hearing aid; CAE= conducto auditivo externo; TC= tomografía computarizada.

**Tabla 1. Resultados (continuación)**

AUTOR/AÑO	Nº/EDAD/SEXO	GEN (NOVO/HEREDITARIO)	CARACTERÍSTICAS ORGÁNICAS CON REPERCUSIÓN LOGOPÉDICA	CARACTERÍSTICAS ORGÁNICAS SIN REPERCUSIÓN LOGOPÉDICA	CARACTERÍSTICAS DEL LENGUAJE Y/O HABLA	FORMAS DE EVALUACIÓN/DIAGNÓSTICO	TRATAMIENTO/INTERVENCIÓN
Vincent, M. et al. (2016)	n:146	- 92mutación TCOF1 - 9mutación POLR1 - 4mutación EFTUD - 30mutación de novo	- Hipoplasia malar y mandibular - Paladar hendido - Hipoacusia conductiva - Microtia - Asimetría facial - Atresia coanal	- Fisuras palpebrales hacia abajo - Coloboma de los párpados inferiores - Malformación cardíaca - Escoliosis		Diagnóstico clínico y test genético	- Gastrostomía - Traqueostomía - 28% soporte respiratorio o alimentario
Massi, G. et al. (2019)	n:1 6/M		- Microrretrognatia - Ausencia sellado labial - Ausencia movs de captura preparación y masticación del alimento	- Obstrucción vía respiratoria superior - Asimetría mejillas y ojos	- Volumen bajo - Intención comunicativa (gestos, mímica, movs labiales y linguales) solo vocales. - Coherencia semántica - Dif. en articulación de br y k	- Entrevista inicial con los padres - Informes semestrales - Evaluación logopédica - Registros diarios - Grabaciones en vídeo de situaciones interactivas	- Intubación y traqueostomía - Tubo nasogástrico - Cirugía mandibular - Gastrostomía - Cirugía corrección de párpados - BAHA Importancia y resultados de intervención logopédica
Van der Pouw, K. T., Snik, F. M. y Cremers, C. W. (1998)	n:4 2F/2M		- Hipoacusia conductiva - Malformaciones severas del oído medio - Atresia CAE bilateral			- TC - Grupo control n:10 audición normal - Speech Recognition Test by Festen and Plomp	- BAHA bilateral
Bhatia, R., y Deka, R. C. (1984)	n:1 6/F		- Hipoplasia maxilar y mandibular - Paladar ojival - Maloclusión - Hipoplasia de dientes - Hipoacusia conductiva - Atresia CAE - Tabique nasal desviado - Pabellón auditivo deformado	- Ronquido exagerado por la noche - Infecciones nasales recurrentes - Parto con fórceps		- Examinación nasal - Rayos x de mastoides	- Septoplastia

**Abreviaturas:** Movs= movimientos; Dif= dificultad; BAHA= bone-anchored hearing aid; CAE= conducto auditivo externo; TC= tomografía computarizada.

**Tabla 1. Resultados (continuación)**

AUTOR/AÑO	Nº/EDAD/ SEXO	GEN (NOVO/ HEREDITARIO)	CARACTERÍSTICAS ORGÁNICAS CON REPERCUSIÓN LOGOPÉDICA	CARACTERÍSTICAS ORGÁNICAS SIN REPERCUSIÓN LOGOPÉDICA	CARACTERÍSTICAS DEL LENGUAJE Y/O HABLA	FORMAS DE EVALUACIÓN/ DIAGNÓSTICO	TRATAMIENTO/ INTERVENCIÓN
Ghesh, L. et al. (2019)	n:2 2/F 4/F	Mutación autosómica recesiva del gen POLR1C	<ul style="list-style-type: none"> <li>- Hipoacusia conductiva</li> <li>- Dif. de alimentación leves</li> <li>- Hipoplasia malar y mandibular</li> <li>- Microrretrognatia</li> <li>- Atresia epitímpano</li> <li>- Defecto ventana oval y canal semicircular lateral</li> <li>- Displasia del estribo</li> <li>- Agenesia del yunque</li> </ul>	<ul style="list-style-type: none"> <li>- Orejas displásicas rotadas hacia atrás de inserción baja</li> <li>- Fisuras palpebrales hacia abajo</li> </ul>	<ul style="list-style-type: none"> <li>- Retraso del lenguaje a los 29 meses</li> </ul>	<ul style="list-style-type: none"> <li>- Examen físico</li> <li>- TC</li> <li>- Análisis molecular</li> </ul>	<ul style="list-style-type: none"> <li>- Audífonos</li> </ul>
Thompson, J. T., Anderson, P. J. y David, D. J. (2009)	n:47 23M/24F	27 mutaciones de novo  20 mutaciones hereditarias (2 gen TCOF1)	<ul style="list-style-type: none"> <li>- Hipoplasia malar y mandibular</li> <li>- Hipoacusia conductiva</li> <li>- Maloclusión</li> <li>- Incompetencia palatofaríngea</li> <li>- Paladar hendido</li> <li>- Problemas de alimentación</li> <li>- Labio leporino</li> <li>- Macrostomía</li> <li>- Aurícula deformada</li> <li>- anomalías oído medio</li> <li>- Malformación CAE</li> <li>- Atresia coanal</li> </ul>	<ul style="list-style-type: none"> <li>- Ausencia de pestañas</li> <li>- Lacrimal deformado</li> <li>- Vías aéreas comprometidas al nacimiento</li> <li>- Discapacidad visual</li> <li>- Coloboma de los párpados inferiores</li> <li>- Apnea nocturna</li> <li>- Otitis media</li> </ul>	<ul style="list-style-type: none"> <li>- Problemas de habla</li> <li>- Hiponasalidad</li> <li>- Hipernasalidad en paladar hendido</li> <li>- Errores articulatorios</li> </ul>	<ul style="list-style-type: none"> <li>- Análisis genético</li> <li>- Evaluación otorrino</li> </ul>	<ul style="list-style-type: none"> <li>- Traqueostomía</li> <li>- Distracción mandibular</li> <li>- Gastrostomía</li> <li>- Corrección pérdida auditiva</li> <li>- Intervención logopédica</li> </ul>
Polanski, J. F., Plawiak, A. C., & Ribas, A. (2015)	n:1 3/M		<ul style="list-style-type: none"> <li>- Hipoplasia malar</li> <li>- Micrognatia</li> <li>- Macrostomía</li> <li>- Hipoacusia conductiva</li> <li>- Microtia</li> <li>- Atresia CAE bilateral</li> <li>- Malformación pabellón auditivo</li> </ul>	<ul style="list-style-type: none"> <li>- Pliegues palpebrales hacia abajo</li> <li>- Complicación vía aérea superior</li> </ul>		<ul style="list-style-type: none"> <li>- Potenciales evocados</li> <li>- MUSS</li> <li>- IT-MAIS</li> </ul>	<ul style="list-style-type: none"> <li>- Traqueostomía</li> <li>- Gastrostomía</li> <li>- Cirugías ortognáticas</li> <li>- Blefaroplastia</li> <li>- Adaptación protésica y BAHA.</li> <li>- Logopedia para estimulación lenguaje y audición.</li> </ul>

**Abreviaturas:** Dif=dificultades; TC= tomografía computarizada; CAE= conducto auditivo externo; MUSS= Meaning Use of Speech Scale; IT-MAIS= Infant-Toddler Meaningful Auditory Integration Scale; BAHA= bone-anchored hearing aid.

**Tabla 1. Resultados (continuación)**

AUTOR/AÑO	Nº/EDAD/SEXO	GEN (NOVO/HEREDITARIO)	CARACTERÍSTICAS ORGÁNICAS CON REPERCUSIÓN LOGOPÉDICA	CARACTERÍSTICAS ORGÁNICAS SIN REPERCUSIÓN LOGOPÉDICA	CARACTERÍSTICAS DEL LENGUAJE Y/O HABLA	FORMAS DE EVALUACIÓN/DIAGNÓSTICO	TRATAMIENTO/INTERVENCIÓN
Ulusal, S. et al. (2013)	n:1 9 días/F	Mutación de novo del gen TCOF1	<ul style="list-style-type: none"> <li>- Ausencia de huesos cigomáticos</li> <li>- Hipoplasia mandibular</li> <li>- Hipoacusia conductiva</li> <li>- Paladar hendido</li> <li>- Retrognatia</li> <li>- Micrognatia</li> <li>- Microtia</li> </ul>	<ul style="list-style-type: none"> <li>- Fisuras palpebrales hacia abajo</li> <li>- Coloboma párpados inferiores</li> <li>- Ausencia pestañas inferiores</li> <li>- Nariz ancha, puente nasal ancho</li> <li>- Polihidramnios</li> <li>- Retraso desarrollo motor</li> </ul>		<ul style="list-style-type: none"> <li>- Pruebas sanguíneas</li> <li>- Ultrasonografía transcreanal</li> <li>- Examen físico</li> <li>- Análisis molecular</li> <li>- Desarrollo del habla no se pudo evaluar debido a la edad de la paciente.</li> </ul>	<ul style="list-style-type: none"> <li>- Traqueostomía</li> </ul>
Altug Teber, Ö. Et al. (2004)	n:46 36 STC inequívoco  18F/18M	<ul style="list-style-type: none"> <li>- 28 mut. gen TCOF1</li> <li>- 26 mut. de novo (19 gen TCOF1)</li> <li>- 6 mut hereditarias (5 gen TCOF1)</li> </ul>	<ul style="list-style-type: none"> <li>- Hipoplasia cigomática y mandibular</li> <li>- Hipoacusia conductiva</li> <li>- Paladar hendido</li> <li>- Microtia</li> <li>- Atresia CAE</li> <li>- Atresia coanal</li> </ul>	<ul style="list-style-type: none"> <li>- Fisuras palpebrales hacia abajo</li> <li>- Coloboma de los párpados inferiores</li> <li>- Retraso desarrollo motor</li> </ul>	<ul style="list-style-type: none"> <li>- Retraso desarrollo del habla</li> </ul>	<ul style="list-style-type: none"> <li>- Análisis molecular</li> </ul>	<ul style="list-style-type: none"> <li>- Traqueostomía</li> </ul>
Massi, G. et al. (2016)	n:1 6/M		<ul style="list-style-type: none"> <li>- Hipoplasia maxilar</li> <li>- Prominencias mejillas y cigomático</li> <li>- Hipoacusia mixta</li> <li>- Paladar ojival</li> <li>- Dif. sellado labial</li> <li>- Microretrognatia</li> <li>- Ausencia movs preparación y masticación (disfagia moderada) pudding</li> <li>- Alteración movilidad laríngea</li> <li>- Tensión laringofaríngea</li> <li>- Ausencia pabellón auditivo bilateral</li> </ul>	<ul style="list-style-type: none"> <li>- Paro cardiorrespiratorio</li> <li>- Asimetría mejillas y ojos</li> <li>- Vía aérea superior con reducción de paso de aire</li> </ul>	<ul style="list-style-type: none"> <li>- Comunicación gestual</li> <li>- Hipernasalidad</li> <li>- Respiración oral-nasal</li> <li>- Volumen bajo</li> <li>- Tono alto</li> <li>- Esfuerzo fonatorio</li> <li>- TMF: 3s</li> <li>- Jitter y shimmer altos</li> <li>- Intensidad baja en vocales, distorsión de consonantes</li> <li>- No oraciones, pero participa en situaciones comunicativas usando expresiones faciales, gestos, prosodia...</li> </ul>	<ul style="list-style-type: none"> <li>- Entrevista semiestructurada</li> <li>- Audiometría tonal</li> <li>- Motricidad orofacial: MBGR protocolo</li> <li>- Evaluación deglución:FOIS</li> <li>- Evaluación voz: GRBAS</li> <li>- Análisis acústico voz: VoxMetría</li> <li>- Evaluación habla: interacción, conversación</li> </ul>	<ul style="list-style-type: none"> <li>- Traqueostomía</li> <li>- Tubo nasogástrico</li> <li>- Palatoplastia</li> <li>- Gastrostomía</li> <li>- 15 reconstrucciones craneofaciales</li> <li>- BAHA</li> </ul> <p>Necesidad de intervención multidisciplinar que incluye logopeda</p>
Leyva, J. C., & Restrepo, G. M. (2014)	n:1 14/F		<ul style="list-style-type: none"> <li>- Hipoplasia severa de mandíbula</li> <li>- Hipoplasia malar</li> </ul>	<ul style="list-style-type: none"> <li>- Apnea del sueño</li> <li>- Obstrucción vía aérea superior</li> </ul>	<ul style="list-style-type: none"> <li>- Lenguaje confuso</li> </ul>	<ul style="list-style-type: none"> <li>- Examen físico</li> <li>- Estudio cefalométrico</li> </ul>	<ul style="list-style-type: none"> <li>- Distensión osteogénica bilateral</li> </ul>

**Abreviaturas:** STC= síndrome de Treacher Collins; Mut= mutaciones; CAE= conducto auditivo externo; Dif= dificultad; Movs= movimientos; FOIS= Functional Oral Intake Scale; GRBAS= grade roughness breathy asthenic strain; BAHA= bone-anchored hearing aid.



**Tabla 1. Resultados (continuación)**

AUTOR/AÑO	Nº/EDAD/ SEXO	GEN (NOVO/ HEREDITARIO)	CARACTERÍSTICAS ORGÁNICAS CON REPERCUSIÓN LOGOPÉDICA	CARACTERÍSTICAS ORGÁNICAS SIN REPERCUSIÓN LOGOPÉDICA	CARACTERÍSTICAS DEL LENGUAJE Y/O HABLA	FORMAS DE EVALUACIÓN/ DIAGNÓSTICO	TRATAMIENTO/ INTERVENCIÓN
			<ul style="list-style-type: none"> <li>- Paladar blando fisurado</li> <li>- Arcada superior estrecha</li> <li>- Hipoacusia</li> <li>- Microtia derecha</li> <li>- Criptotia izquierda</li> <li>- Conductos auditivos cerrados</li> </ul>			<ul style="list-style-type: none"> <li>- Tomografía tridimensional</li> <li>- Otorrinolaringología pediátrica</li> <li>- Radiografía.</li> </ul>	<ul style="list-style-type: none"> <li>- Mentoplastia de aumento</li> <li>- Audífono BAHA en el oído derecho</li> <li>- Osteotomía de mentón</li> <li>- Liposucción de cuello</li> </ul>
Pollo Medina, J. M. et al. (2014)	n:1 Rn/F		<ul style="list-style-type: none"> <li>- Hipoplasia unilateral de rama mandibular derecha</li> <li>- Macrostomía</li> <li>- Hipoplasia de rama ascendente y cóndilo mandibular</li> <li>- Microtia</li> <li>- Atresia CAE</li> </ul>	<ul style="list-style-type: none"> <li>- Papilomas preauriculares</li> <li>- Escoliosis</li> <li>- Polidactilia</li> </ul>		<ul style="list-style-type: none"> <li>- Examen físico</li> <li>- Rayos x</li> <li>- Interconsulta con genética médica</li> </ul>	<ul style="list-style-type: none"> <li>- Sonda nasogástrica</li> </ul>
Alfonso, L. S., & Centelles, I. A. (2016)	n:1 22/M	Hereditaria	<ul style="list-style-type: none"> <li>- Hipoplasia malar</li> <li>- Hipoplasia maxilar</li> <li>- Ausencia de pneumatización de celdas mastoideas y seno esfenoidal</li> <li>- Hipoplasia arcos cigomáticos y mandibular</li> <li>- Micrognatia</li> <li>- Anomalías en uniones temporomandibulares.</li> </ul>	<ul style="list-style-type: none"> <li>- Fisuras palpebrales inclinadas hacia abajo</li> <li>- Dismorfia facial bilateral</li> <li>- Microftalmia</li> <li>- Depresión contorno orbitario</li> <li>- Hipoplasia e implantación baja pabellones auriculares</li> <li>- Ausencia pestañas párpado inferior</li> <li>- Septum nasal hacia la derecha</li> </ul>		<ul style="list-style-type: none"> <li>- Examen físico</li> <li>- TC</li> <li>- Ultrasonido abdominal</li> <li>- Ecocardiograma</li> <li>- Radiografía</li> </ul>	<ul style="list-style-type: none"> <li>- Tratamiento quirúrgico multidisciplinario</li> </ul>
Suazo, H. G. L., & Reyes, A. S. (2010)	n:1 Rn/M	No cariotipo pero sospecha de mutación de novo debido a falta de antecedentes familiares	<ul style="list-style-type: none"> <li>- Paladar hendido</li> <li>- Hipoplasia maxilar</li> <li>- Agenesia CAE</li> <li>- Hipoplasia pabellón auditivo</li> </ul>	<ul style="list-style-type: none"> <li>- Hipertrocosis</li> <li>- Facies dismórfica</li> <li>- Microcefalia</li> <li>- Hipertelorismo</li> <li>- Fisuras palpebrales hacia abajo</li> </ul>		<ul style="list-style-type: none"> <li>- Examen físico</li> <li>- TC</li> <li>- Radiografía</li> </ul>	<ul style="list-style-type: none"> <li>- Falleció a los cuatro días por deterioro hemodinámico con fallo orgánico múltiple</li> </ul>

**Abreviaturas:** BAHA= bone-anchored hearing aid; CAE= conducto auditivo externo; TC= tomografía computarizada.

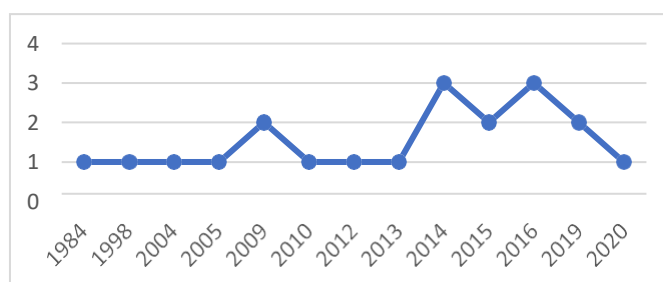
**Tabla 1. Resultados (continuación)**

AUTOR/AÑO	Nº/EDAD/ SEXO	GEN (NOVO/ HEREDITARIO)	CARACTERÍSTICAS ORGÁNICAS CON REPERCUSIÓN LOGOPÉDICA	CARACTERÍSTICAS ORGÁNICAS SIN REPERCUSIÓN LOGOPÉDICA	CARACTERÍSTICAS DEL LENGUAJE Y/O HABLA	FORMAS DE EVALUACIÓN/ DIAGNÓSTICO	TRATAMIENTO/ INTERVENCIÓN
				<ul style="list-style-type: none"> <li>- Hipertrofia muscular miembro inferior izq</li> <li>- Conexión anómala de venas pulmonares</li> <li>- Hipoplasia renal dcha</li> <li>- Agenesia renal izq</li> <li>- Permeabilidad vías respiratorias limitada</li> <li>- Polihidramnios</li> </ul>			
Martelli-Junior, H. et al. (2009)	n:7 EM: 21 6F/1M		<ul style="list-style-type: none"> <li>- Hipoplasia malar y mandibular</li> <li>- Hipoacusia conductiva</li> <li>- Retrusión mandibular</li> <li>- Paladar ojival</li> <li>- Mordida abierta anterior</li> <li>- Paladar blando corto</li> <li>- Deformidades oreja externa</li> <li>- Microtia</li> </ul>	<ul style="list-style-type: none"> <li>- Fisuras palpebrales inclinadas hacia abajo</li> <li>- Coloboma párpados inferiores</li> <li>- Ausencia de pestañas inferiores</li> <li>- Implantación facial del pelo</li> </ul>		<ul style="list-style-type: none"> <li>- Evaluación clínica</li> <li>- Radiografía de cráneo</li> <li>- Examen hematológico</li> </ul>	
Delgado-Maidana, W., Alonso, R. E., Mazó, D. B. B., & Claudia, A. (2020)	n:1 8/F		<ul style="list-style-type: none"> <li>- Hipoacusia conductiva moderada bilateral</li> <li>- Paladar hendido</li> <li>- Edema de glotis, micrognatia</li> <li>- Agenesia CAE bilateral</li> </ul>	<ul style="list-style-type: none"> <li>- Vía aérea difícil</li> </ul>	<ul style="list-style-type: none"> <li>- Alteración del lenguaje expresivo</li> <li>- Dificultad en integración fonética</li> <li>- Disglosia e hipernasalidad</li> </ul>		<ul style="list-style-type: none"> <li>- Implante de conducción ósea</li> <li>- Palatoplastia</li> <li>- Sonda por ausencia de reflejo de succión y paladar hendido</li> </ul>
Cassab, T. V. et al. (2012)	n: 10 3F/7M		<ul style="list-style-type: none"> <li>- Fisura palatina</li> <li>- Pérdida auditiva</li> </ul>	<ul style="list-style-type: none"> <li>- Dificultades respiratorias</li> </ul>	<ul style="list-style-type: none"> <li>- Hipernasalidad</li> <li>- Hiponasalidad</li> <li>- Alteraciones articulatorias</li> </ul>	<ul style="list-style-type: none"> <li>- Examen genético</li> <li>- Evaluación fonarticulatoria</li> <li>- Evaluación audiológica</li> </ul>	<ul style="list-style-type: none"> <li>- Audífono</li> </ul>

**Abreviaturas:** izq= izquierda; dcha= derecha; CAE= conducto auditivo externo.

Tras la exposición de las tablas, se procede a la descripción de los resultados obtenidos tras la exhaustiva revisión de los 30 artículos seleccionados para este trabajo. Esta descripción atiende a los objetivos planteados, por ello en primer lugar se expone el objetivo y a continuación los datos recogidos en las tablas.

### AÑO DE PUBLICACIÓN

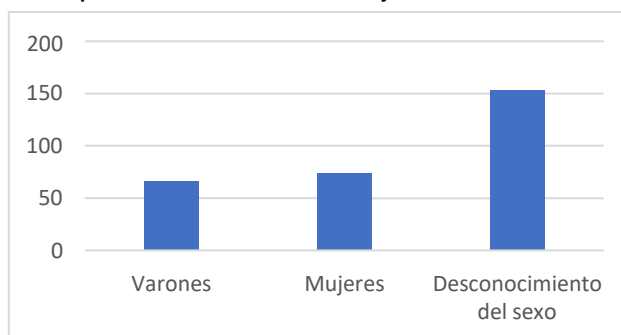


*Figura 1: año de publicación*

De los veinte artículos reflejados en la tabla, los años con mayor cantidad de material publicado son el 2014 y 2016. Se observa mayor frecuencia de publicación a partir del 2010.

### NÚMERO Y SEXO

De una muestra de 293 pacientes, 74 son mujeres, 66 hombres y 153 se desconoce.



*Figura 2: número y sexo*

#### **a. Conocer las características clínicas más significativas de los pacientes con Síndrome de Treacher Collins**

La sintomatología que este síndrome presenta es muy variada. Por ello, en primer lugar, se van a analizar los resultados de las pruebas genéticas que confirman la afección. A continuación, se expondrán las características orgánicas con repercusión logopédica, seguidas de aquellos síntomas de menor interés para la logopedia pero que deben tenerse en cuenta debido a la información tan importante que nos ofrecen.

Por último, se centrará la atención en las características del lenguaje de este tipo de población.

### **GEN (NOVO/HEREDITARIO)**

El diagnóstico del STC se establece de forma clínica o mediante test genéticos moleculares que detectan mutaciones en los genes causantes del síndrome a partir de muestras de sangre. En la mayoría de los casos se padece el síndrome como resultado de una mutación genética de novo, es decir no transmitida de forma hereditaria. El resto, involucra la herencia genética autosómica-dominante de los genes TCOF1, POLR1D o POLR1B o autosómica-recesiva de los genes POLR1C o POLR1D. <sup>7-9</sup>

Anteriormente, el diagnóstico del STC se basaba en los rasgos faciales típicos, sin considerar las características extrafaciales. El diagnóstico molecular no se había realizado previamente ya que el único gen identificado en 1996 fue el TCOF1, que causa una forma heredada de forma autosómica dominante del Síndrome de Treacher Collins. <sup>19</sup>

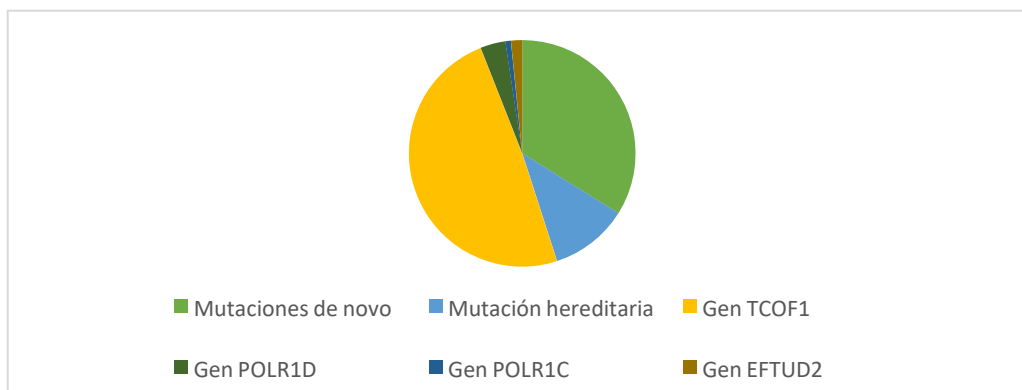
Tras analizar los resultados de los test genéticos se constata que un 25% de los casos seleccionados, presentan mutación de novo. Entre ellos, encontramos dos casos individuales y tres estudios más amplios, de Teber et al <sup>4</sup>, Vincent et al <sup>19</sup> y Thompson et al <sup>13</sup> en los que hay 30, 27 y 26 mutaciones de novo respectivamente, siendo el total de sujetos afectados por una mutación no hereditaria de 85. Vincent et al <sup>19</sup> realizaron el estudio clínico y molecular sobre STC más extenso hasta la fecha, contando con una serie de 146 pacientes. En él, se identificaron 47 mutaciones de novo, pero solo 30 pudieron ser confirmadas debido a la falta de muestras de ADN de los progenitores o a la existencia de herencia de un progenitor asintomático.

En cuanto a las mutaciones hereditarias, están presentes en un 20% de los artículos. El número total de afectados es de 28 personas. Si nos centramos en los genes afectados, ya es sabido que pueden ser TCOF1, POLR1C, POLR1D, POLR1B o EFTUD2. El número de pacientes con afectación del gen TCOF1 es de 123. El gen POLR1D está presente en nueve personas, cuatro de ellos heredados de progenitor asintomático.

El gen POLR1C solo se ha visto afectado en el caso de Ghesh L et al. <sup>2</sup> en el que dos hermanas heredaron la mutación de forma autosómica recesiva.

Por último, el gen EFTUD2, ha sido constatado en el estudio de Vincent M et al. <sup>19</sup>, en el que se observaron cuatro personas afectadas, de las 146 participantes.

Cabe destacar que, en varios artículos, sus autores hablan de mutaciones de novo, sin haberse realizado las pruebas de cariotipo pertinentes. Lo consideran así debido a la expresividad variable y a la falta de antecedentes familiares. Estas afirmaciones no se han tenido en cuenta a la hora de cuantificar el número de mutaciones de novo.



*Figura 3: genética*

## **CARACTERÍSTICAS ORGÁNICAS CON REPERCUSIÓN LOGOPÉDICA**

### **Hipoacusia conductiva**

Se considera hipoacusia conductiva aquella sordera en la que la lesión está localizada en el oído externo o medio. Es uno de los síntomas característicos de esta enfermedad, presente en un 70% de los casos clínicos analizados.

Hay estudios que detallan la intensidad de la pérdida y otros que simplemente hablan de hipoacusia conductiva, sin especificar su grado. Los estudios de Thompson et al <sup>13</sup> y Asten et al <sup>9</sup>, sí que lo especifican y podemos observar que predomina la hipoacusia conductiva severa (37 pacientes), seguida de la moderada (16 pacientes) y la leve (12 pacientes). Con sordera profunda solo se constata un caso en el estudio de Asten et al <sup>9</sup>.

Alrededor del 40% al 50% de las personas con STC presentan pérdida auditiva conductiva bilateral severa como resultado de deformidades óseas como estenosis o

atresia del conducto auditivo externo o malformaciones de la cavidad del oído medio. Sin embargo, la estructura del oído interno no suele presentar ninguna anomalía.<sup>8,20</sup>

En relación con este tema, Posnick et al.<sup>10</sup>, informan de que a pesar de que algunos pacientes con STC presentan pérdida auditiva debido a estenosis o atresia del CAE, la mayor parte de la pérdida (una media de 44dB) se atribuye a la hipoplasia de cavidades del oído medio y a la falta de movimiento de los huesecillos auditivos o a su ausencia.

Las anomalías del oído recogidas en los casos incluidos en la tabla son; microtia (35%), criptotia (5%), agenesia (15%), atresia (25%) o malformación del conducto auditivo externo (5%), malformación auricular (20%), atresia del epítimpano, defecto de la ventana oval y el canal semicircular, displasia del estribo y agenesia del yunque (5%).

La hipoacusia conductiva puede tener consecuencias negativas en el desarrollo del lenguaje. Es por ello que, Polanski et al.<sup>20</sup>, destacan la importancia de comenzar la rehabilitación auditiva lo antes posible para conseguir un aprendizaje y desarrollo lingüístico congruentes con la edad del sujeto.

### **Hipoplasia malar y mandibular**

El subdesarrollo de la región malar y mandibular está considerado como uno de los síntomas más característicos del Síndrome de Treacher Collins. La hipoplasia malar está reflejada en el 45% de los casos analizados y la hipoplasia mandibular en el 50%. Otro tipo de hipoplasias que podemos encontrar son la cigomática (25%), la maxilar (20%) o la dental (5%). La hipoplasia mandibular suele ir acompañada de micrognatia (15%), microrretrognatia (30%) maloclusión o mordida abierta anterior (20%) que pueden conllevar dificultades de masticación, deglución, articulación y respiración.

### **Características menos frecuentes**

La fisura palatina o paladar hendido, se encuentra presente en 9 de los 20 casos seleccionados para la elaboración de esta revisión sistemática, es decir un 45%. Esta afección puede conllevar errores de articulación, alimentación e hipernasalidad.

El labio leporino, sin embargo, ha sido reflejado tan solo en el estudio de Thompson et al.<sup>13</sup>. Se trata de un síntoma que puede estar presente, pero que es

extremadamente raro. El paladar ojival también es poco común, estando reflejado en un 15%.

Por otro lado, la macrostomía, es descrita en cuatro de los veinte casos analizados y la asimetría facial en los artículos de Asten et al <sup>9</sup>, y Vincent et al. <sup>19</sup>

En cuanto a la respiración y aspectos relacionados, se describe obstrucción nasal en un 15% de los casos y atresia coanal en un 25%. El tabique nasal desviado es mencionado por Andrade et al <sup>18</sup>, y Bhatia R y Deka RC<sup>21</sup>. Como consecuencia Andrade et al <sup>18</sup> describen la respiración oral producida.

## **CARACTERÍSTICAS ORGÁNICAS SIN REPERCUSIÓN LOGOPÉDICA**

### **Problemas respiratorios**

Es frecuente que en el STC exista compromiso y disminución del flujo de aire de las vías aéreas superiores. Cuando esto ocurre, los síntomas comunes suelen incluir dificultades para comer y la incapacidad de aumentar de peso.<sup>13</sup>

En un 45% de los casos seleccionados, se presentan dificultades en la respiración entre las que destacan: ronquido nocturno, resonancia nasal, apnea nocturna u obstructiva del sueño...

La vía aérea puede verse afectada por dos factores: la hipoplasia maxilar, que puede estrechar las vías nasales y provocar estenosis o atresia coanal, y la micrognatia mandibular, que puede obstruir las áreas orofaríngeas e hipofaríngeas. Dependiendo de la gravedad de las deformidades, se pueden presentar diferentes dificultades respiratorias. Algunos bebés con STC pueden sufrir de una insuficiencia respiratoria grave que puede requerir una traqueostomía si la mandíbula inferior no se puede alargar mediante cirugía. En algunos casos, la traqueostomía puede ser necesaria durante varios años hasta que la mandíbula inferior crezca lo suficiente para permitir la decanulación. <sup>10</sup>

Massi et al <sup>8</sup> relatan el caso de Joao, que, debido al uso de un tubo de traqueostomía, presenta un modo respiratorio oral-nasal. Además, se le detectó hipernasalidad.

En el caso presentado por Leyva JC y Mallarino RG <sup>3</sup>, se decide que una joven sea intervenida de distensión osteogénica bilateral de manera urgente debido a la presencia de obstrucción de vía aérea superior y apnea que atentaban contra su vida.

Suazo et al <sup>5</sup> relatan el caso de un recién nacido de sexo masculino cuyas malformaciones anatómicas limitaron desde un inicio su capacidad respiratoria. Finalmente, este factor llevó a un desenlace fatal.

Los pacientes con STC son considerados vía aérea difícil, por su reserva pulmonar limitada y el alto riesgo de obstrucción de la vía aérea superior. Sin embargo, este término es tan solo mencionado en el artículo de Delgado-Maidana et al. <sup>22</sup>

### Síntomas oculares

Las hendiduras palpebrales hacia abajo son también un síntoma muy característico de este síndrome, estando presente en un 50% de los casos clínicos analizados. Los ojos de las personas afectadas son un claro factor determinante a la hora de corroborar el diagnóstico. Pueden presentar además, coloboma de los párpados inferiores (30%), escasez de pestañas inferiores (25%), lacrimal deformado (5%), discapacidad visual (5%), hipertelorismo (5%), microftalmia (5%) e incluso asimetría de mejillas y ojos (10%).

### Características menos frecuentes

Algunos hallazgos clínicos que se han observado son muy poco frecuentes, pero no deben excluir el diagnóstico de STC. Es el caso de las malformaciones cardíacas, paradas cardiorrespiratorias, escoliosis y retraso del desarrollo motor. También se ha analizado un caso con polidactilia y otro con agenesia renal izquierda, hipoplasia renal derecha, conexión anómala de venas pulmonares e hipertrofia muscular del miembro inferior izquierdo.

Característica	n
Hipoacusia conductiva	160
Hipoplasia mandibular	160
Hipoplasia malar	134
Hendiduras palpebrales hacia abajo	124
Coloboma párpados inferiores	94
Microtia	88
Fisura palatina	56
Maloclusión	54
Asimetría facial	53
Problemas respiratorios	47
Malformación auricular	49
Ausencia parcial pestañas inferiores	39
Hipoplasia cigomática	38
Atresia CAE	36
Dificultades masticación y deglución	34
Malformación CAE	30
Atresia coanal	23
Microrretrognatia	13
Apnea nocturna	12
Obstrucción nasal	10
Macrostomía	8
Malformación cardíaca	8
Paladar ojival	7
Implantación facial pelo	7
Retraso desarrollo motor	4
Agenesia CAE	3
Tabique nasal desviado	2
Escoliosis	2
Labio leporino	1

**Figura 4:** Características del Síndrome de Treacher Collins en la serie de pacientes



En cuanto a la implantación facial del pelo, es un síntoma bastante frecuente en Treacher Collins que, sin embargo, de los veinte artículos utilizados en la revisión solo se ha recogido en los de Teber et al. <sup>4</sup> y Martelli-Junior et al. <sup>23</sup>

Con respecto al embarazo, se incluyen dos casos de polihidramnios y un caso de parto con fórceps.

## **CARACTERÍSTICAS DEL LENGUAJE Y/O HABLA**

Se ha optado por dedicar una sección específica para abordar el apartado de habla y lenguaje, en lugar de incluirlo en características logopédicas. Esto se debe a que, a pesar de la escasez de artículos y estudios a cerca del lenguaje y el impacto de las malformaciones del síndrome en el habla, se han encontrado varios estudios con información detallada y contrastada sobre estos aspectos.

De los veinte artículos analizados, un 50% posee información sobre aspectos lingüísticos (78 personas). Mientras los casos de Andrade et al. <sup>18</sup>, Ghesh et al. <sup>2</sup>, Leyva et al. <sup>3</sup> y Teber et al. <sup>4</sup>, solo hacen referencia a un déficit de comunicación, un retraso del lenguaje o un lenguaje confuso sin entrar en detalles, el resto nos proporciona información mucho más extensa que dividiremos en distintos subapartados.

### **ARTICULACIÓN**

En relación a la articulación, podemos inferir que los errores articulatorios son más comunes en niños y adolescentes, aunque algunos adultos también experimentan dificultades en su pronunciación. Esta dificultad para producir los sonidos del habla se debe en su gran mayoría a las anomalías en la estructura de sus órganos fonatorio-articulatorios. Más concretamente, se atribuye a la maloclusión con mordida abierta anterior y retrognatia.

Los datos indican que las sustituciones fonológicas son muy comunes, seguidas del uso de articulaciones compensatorias debido a una disfunción velofaríngea. Además, muchas alteraciones articulatorias están relacionadas con deformidades dentales y oclusales, como la distorsión anterior y lateral, la proyección anterior de la lengua y la alteración del punto articulatorio.

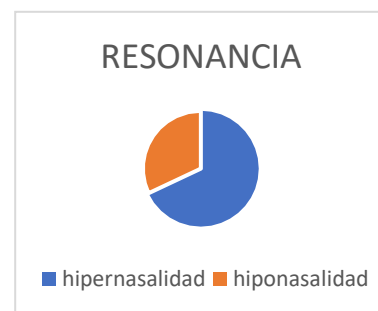
Las consonantes más problemáticas en estos estudios han sido; /s/, /k/, /p/, /t/, /z/, /m/ y el grupo consonántico /br/. En la región oral anterior, tienden a colocar el sonido /s/

de forma lateral en lugar de como fricativa dental-alveolar. Y en la región oral posterior, a retraer las oclusivas hacia la úvula. Se ha encontrado que las fricativas son más difíciles de pronunciar que las oclusivas y que los pacientes con fisura palatina presentaban dificultades para producir oclusivas sonoras debido a una presión débil en su pronunciación.

## RESONANCIA

Los problemas comunes del habla incluyen una resonancia anormal. Puede aparecer hipernasalidad, que se refiere a la voz excesivamente nasal debido a una incoordinación entre la respiración, la fonación y la articulación. En el otro extremo se encuentra la hiponasalidad, es decir, la reducción o ausencia de la resonancia esperada al pronunciar consonantes nasales. En el Síndrome de Treacher Collins son comunes ambas.

En los estudios de Asten et al.<sup>9</sup> y Cassab et al.<sup>24</sup> predomina la hipernasalidad, presentada de forma más severa en niños que en adultos. Sin embargo, en el estudio de Thompson et al.<sup>19</sup>, entre los 34 afectados por anomalías del habla, domina la hiponasalidad, atribuida a las restricciones en el tamaño de las vías nasales y orofaríngeas.



*Figura 5: resonancia*

Por otro lado, los dos casos individuales en los que se menciona la resonancia<sup>8,22</sup>, presentan hipernasalidad. Además, es importante destacar que los niños con paladar hendido e insuficiencia velofaríngea suelen presentar hipernasalidad.

## VOZ

Respecto a la voz, se obtienen datos del estudio de Asten et al.<sup>9</sup> en el que casi la mitad de los participantes presentan una calidad de voz ronca, rechinante y chirriante. Esto podría estar relacionado con la tensión muscular utilizada para producir la voz debido a las cavidades de resonancia alteradas.

En relación a la intensidad, tan solo se cuenta con tres muestras<sup>1,8,9</sup>, en todas ellas se muestra una voz menos intensa. De los tres adolescentes afectados del estudio de Asten et al.<sup>9</sup>, dos también padecían de pérdida auditiva neurosensorial, lo que podría haber influido en los resultados de la voz y el habla debido a una posible modulación prosódica anormal.

El TMF, la frecuencia fundamental y los valores de jitter y shimmer fueron evaluados en el artículo de Massi et al <sup>8</sup>. La capacidad para sostener un sonido vocal prolongado, era de tres segundos. La frecuencia fundamental se encontraba dentro del rango normal para niños, con un valor superior a 250 Hz. Sin embargo, los valores de jitter y shimmer eran altos, esto sugiere que el paciente presentaba dificultades en la estabilidad y variabilidad de la frecuencia fundamental y la longitud de onda de su voz.

### INTELIGIBILIDAD

Se dispone de datos sobre la inteligibilidad de dos estudios y un caso individual <sup>8,9,24</sup>. El estudio de Asten et al <sup>9</sup> refiere que mientras el habla de los adultos con STC era comprensible para los oyentes, la inteligibilidad entre los niños era mucho más variable y en algunos casos muy por debajo del nivel típico para su edad. En el artículo de Cassab et al <sup>24</sup> con muestra de diez pacientes de media de siete años, la deficiencia de la inteligibilidad estaba presente en todos los pacientes estudiados.

En el caso individual de Massi et al <sup>8</sup>, el niño es capaz de pronunciar algunas palabras de manera asistemática, como "madre", "casa" y su propio nombre, pero lo hace de forma distorsionada y solo se le puede entender en un contexto interactivo. No elabora oraciones ni produce relatos orales. Aunque tiene dificultades para hablar, trata de interactuar con su interlocutor utilizando expresiones faciales, gestos y sonidos.

### OTROS DATOS

El caso clínico de Massi et al <sup>1</sup> describe la evolución de un niño de seis años que al principio tan solo emitía sonidos vocálicos en baja intensidad. De forma progresiva, haciendo uso de los gestos, la mímica y los señalamientos comenzó a hacer uso de la oralidad para dialogar.

Massi et al <sup>8</sup>, describen otro menor que, aunque tiene dificultades para hablar, trata de interactuar con su interlocutor utilizando expresiones faciales, gestos con las manos y el cuerpo, además de hacer sonidos con su voz.

De estos dos casos inferimos la importancia de presentar intención comunicativa y diferentes formas de expresión.

**b. Describir los posibles tratamientos médicos y/o quirúrgicos existentes para mejorar la calidad de vida de estos pacientes.**

Actualmente, no existe cura para el síndrome de Treacher Collins, pero hay dispositivos y tratamientos que pueden ayudar a controlar los síntomas, prevenir discapacidades y complicaciones y mejorar la calidad de vida de las personas afectadas.<sup>17</sup>

Al nacer un niño con Síndrome de Treacher Collins, las principales preocupaciones son la respiración y la alimentación. Más adelante, las deformidades craneofaciales pueden solucionarse a través de cirugía maxilofacial, cirugía plástica u otorrinolaringología.<sup>10,17</sup>

RESPIRACIÓN

Cuando las dificultades respiratorias son moderadas, cambiar la posición del niño colocándolo boca abajo o de lado puede ayudar a mejorar la respiración. Sin embargo, en casos más graves se pueden requerir diferentes medidas como el uso de una sonda nasal, una cánula de Guedel que mantiene la lengua hacia adelante para evitar obstrucciones, ventilación no invasiva para mantener las vías respiratorias abiertas mediante una mascarilla que proporciona aire y oxígeno a presión, o la intubación con un tubo que suministra oxígeno directamente en la tráquea. En algunos casos, el niño necesitará asistencia respiratoria por obstrucción grave de las vías respiratorias superiores, por lo que puede ser recomendable una traqueostomía para garantizar la seguridad y la comodidad del niño.<sup>17</sup>

La traqueostomía es muy frecuente y es descrita en ocho de los veinte casos analizados, es decir un 40%. Asten et al.<sup>9</sup>, Vincent et al.<sup>19</sup> y Teber et al.<sup>4</sup> también la mencionan en sus estudios, que cuentan con muestras de pacientes más extensas.

Respecto a esto, Asten et al.<sup>9</sup>, afirman que la decanulación no se llevará a cabo hasta que sea posible la intervención de distracción mandibular, que solucionará la obstrucción lingual causante de las dificultades respiratorias.

ALIMENTACIÓN

Si un bebé tiene dificultades respiratorias, es posible que también tenga dificultades para alimentarse con biberón, lo que aumenta el riesgo de que se produzca una aspiración de leche en los pulmones. Para solucionar este problema, se puede

espesar la leche. Si las dificultades persisten será necesario abandonar el biberón y optar por una sonda nasogástrica o una gastrostomía que proporcionen los alimentos de manera segura directamente al estómago. <sup>17</sup>

De la misma forma, Hernández <sup>25</sup>, menciona que esta alteración de la seguridad en la deglución es debida a la hipotonía muscular y las alteraciones anatómicas presentes. Para evitarlo se recurre a la alimentación no convencional y se estimula el sistema nervioso. Por otro lado, indica que la maloclusión y asimetría facial existentes les impide realizar los movimientos de succión, masticación y deglución de forma eficaz.

La sonda nasogástrica es descrita en cuatro artículos y la gastrostomía en cinco.

Thompson et al. <sup>13</sup>, muestran en su estudio la cifra correspondiente a usuarios con dificultades alimentarias. Esta es de 12 sobre 47 y se atribuyen a problemas respiratorios. Nueve de ellos, que a mayores presentaban fisura palatina, necesitaron sonda nasogástrica o gastrostomía.

Por otro lado, Massi et al. <sup>1</sup>, enuncian el caso de Marcos, al que, debido a sus dificultades para respirar y tragar, su mandíbula retrognática y ausencia de movimientos de captación, preparación y masticación de los alimentos, le tuvieron que colocar una sonda nasogástrica y posteriormente intervenirle de gastrostomía.

### TRATAMIENTO QUIRÚRGICO DE LAS MALFORMACIONES

El número de intervenciones quirúrgicas necesarias para cada paciente depende de la gravedad y las consecuencias sobre su respiración, alimentación, habla y apariencia. Algunas operaciones pueden realizarse desde el nacimiento, pero la mayoría solo son posibles después de los dos años. <sup>17</sup>

Para mejorar la apertura y el cierre de la boca, se puede llevar a cabo un procedimiento quirúrgico llamado distracción mandibular o distensión osteogénica, que alarga el hueso de la mandíbula gradualmente sin utilizar injertos óseos. <sup>17</sup> En los estudios de Massi et al <sup>8</sup>, Leyva et al. <sup>3</sup> y Thompson et al. <sup>13</sup> se llevó a cabo este procedimiento. El caso expuesto por Leyva et al. <sup>3</sup>, necesitó la distensión osteogénica de manera urgente ya que la apnea estaba atentando contra su vida. Además, varios artículos hacen referencia a la cirugía ortognática, encargada de corregir la posición del maxilary la mandíbula. Posnick et al. <sup>10</sup>, consideran que los mejores resultados en esta

operación se dan en los pacientes que se someten a la cirugía en una etapa temprana de madurez esquelética y que a la vez, realizan tratamiento ortodóncico.

La palatoplastia es la técnica quirúrgica utilizada para el cierre de paladar, anterior para el paladar duro y posterior para el velo del paladar. Es mencionada en los artículos y estudios de Asten et al. <sup>9</sup>, Delgado-Maidana et al.<sup>22</sup>, Massi et al. <sup>8</sup> y Thompson et al. <sup>13</sup>. En el estudio de Thompson et al. <sup>13</sup>, de los once pacientes con fisura palatina, tan solo uno pudo someterse a palatoplastia antes del año de edad, el resto tuvieron que demorar la intervención al segundo año de vida debido a la complicada gestión de su vía aérea. Por otro lado, en el estudio de Asten et al. <sup>9</sup>, se describe la faringoplastia, que cierra el espacio entre la nariz y el paladar con tejido de la garganta y en el caso de Andrade et al. <sup>18</sup>, la uvulopalatofaringoplastia, que extrae el exceso de tejido de la garganta para abrir las vías respiratorias superiores.

La cirugía estética puede mejorar la apariencia de los ojos, los pómulos, las mejillas y la nariz a través de inyecciones de grasa y, a veces, con injertos óseos. Algunas de las cirugías descritas en estos artículos son la blefaroplastia (corrige el exceso de piel en los párpados), la mentoplastia, septoplastia (corrige problemas del tabique nasal) y corrección transpalatina de atresia coanal.

En cuanto a las deformidades de las orejas, para la reparación del pabellón auricular se utiliza el injerto de cartílago proveniente de la zona costal donde existe gran cantidad de cartílago. Muchos pacientes con STC sometidos a reconstrucción del oído medio han experimentado mejoras auditivas significativas. <sup>10</sup>

### AUDÍFONOS

Los niños que tienen sordera en ambos oídos pueden utilizar audífonos, los cuales suelen ser recomendados a partir de los 3 o 4 meses de edad.

Si el conducto auditivo está en condiciones normales, se utilizan audífonos convencionales. Sin embargo, cuando existe una malformación del canal auditivo externo, los audífonos tradicionales pueden no ser efectivos. Lo más común es utilizar un audífono de conducción ósea, que emite vibraciones que transmiten el sonido directamente al oído interno a través del hueso del cráneo. Este tipo de audífono puede lograr un desarrollo del lenguaje y las habilidades normales de comunicación con la ayuda de un logopeda.

En caso de sordera unilateral, se sigue de cerca la audición global y, posteriormente, se puede considerar el uso de un audífono.<sup>17</sup>

Los audífonos son utilizados en dos de los casos analizados, mientras que el audífono de conducción ósea o mayormente conocido como BAHA, es mucho más común, estando presente en siete artículos.

### LOGOPEDIA

A partir del año o dos de edad, se pueden comenzar las sesiones de logopedia, cruciales para aquellos con problemas de audición, para ayudarles a comprender la información auditiva que reciben a través de los audífonos.

La logopedia también es fundamental para la adquisición de la lectura y escritura, así como para mejorar la calidad del lenguaje oral, incluyendo la articulación. Las anomalías faciales pueden dificultar el habla y la pronunciación.

Las sesiones de logopedia también son beneficiosas para corregir trastornos de deglución y masticación. En particular, para niños con fisura palatina, las sesiones de logopedia pueden ser esenciales para fortalecer el paladar blando y mejorar su función. Los ejercicios pueden ser diseñados como juegos de soplo para reforzar el paladar blando y compensar su falta de flexibilidad después de la cirugía.<sup>17</sup>

Se llevarán a cabo terapias de voz en aquellas situaciones en las que se haya desarrollado patología en las cuerdas vocales debido a intervenciones quirúrgicas o al esfuerzo constante durante la fonación, como la formación de nódulos, granulomas post-intubación o disfonías, entre otras.<sup>25</sup>

Hernández CP<sup>25</sup> expone que la maloclusión causada por problemas musculares y mandibulares, así como la asimetría facial, impedirán que las personas con STC realicen los movimientos necesarios para succionar, masticar y tragar adecuadamente, como la apertura, cierre, protrusión y retrusión. Estos problemas anatómicos causarán dificultades en la articulación del habla, lo que alterará su resonancia y claridad, de igual forma que los problemas de audición y cognitivos dificultarán el acceso al lenguaje y la comunicación. Por lo tanto, el logopeda debe trabajar diversas especialidades para tratar estos problemas.

**c. Analizar la indicación de evaluación o intervención logopédica en la rehabilitación de este síndrome y describirlas en caso de estar presentes.**

Para evaluar el Síndrome de Treacher Collins se utilizan varios métodos, como el examen físico, la tomografía computarizada (TC), radiografías, ultrasonidos transcraneales y pruebas genéticas. En casos excepcionales, pueden ser necesarios otros exámenes como ecocardiogramas, ultrasonidos abdominales o estudios cefalométricos. El equipo de otorrinolaringología se encarga de examinar la cabeza y el cuello, realizando pruebas muy útiles para nuestra intervención, como la audiometría tonal, potenciales evocados, la rinoscopia, la endoscopia flexible o la nasofibroscofia.

En el ámbito de la logopedia, se han mencionado varias pruebas que pueden ser utilizadas. Asten et al.<sup>9</sup>, hacen uso en su estudio del Nordic Orofacial Test- Screening (NOT-S). Es un conjunto de preguntas y tareas utilizadas para evaluar las funciones orofaciales. Incluye una entrevista estructurada y un examen clínico que evalúa seis dominios diferentes, como la respiración, la masticación y la deglución, la función muscular masticatoria y de la mandíbula, y el habla. La puntuación total oscila entre 0 y 12, y se otorga un punto positivo si se identifican problemas en alguna de las áreas evaluadas. También mencionan el Swedish Articulation and Nasality Test (SVANTE), utilizado para evaluar la articulación, la nasalidad y la voz.

Para medir la capacidad de reconocimiento del habla tanto en silencio como en situaciones ruidosas, Van der Pouw et al.<sup>26</sup> utilizaron un examen de reconocimiento del habla desarrollado por Festen y Plompl. Este examen consiste en una lista de 13 oraciones cortas y conversacionales que se presentan tanto en silencio como en presencia de ruido de fondo.

Para evaluar la capacidad comunicativa de un niño después de usar el sistema de conducción ósea Baha Polanski et al.<sup>20</sup>, emplearon dos pruebas. La primera prueba es MUSS (Meaning Use of Speech Scale), una entrevista estructurada con los padres para evaluar el uso del habla en situaciones cotidianas. La segunda prueba es la IT-MAIS (Infant-Toddler Meaningful Auditory Integration Scale), consiste en una entrevista estructurada con los padres para evaluar las respuestas espontáneas del niño a los sonidos en su entorno diario.



Massi et al <sup>8</sup> utilizaron diversos test para evaluar al sujeto de su caso:

- Motricidad orofacial: MBGR protocolo
- Evaluación deglución: Functional Oral Intake Scale (FOIS),
- Evaluación voz: Grade, Roughness, Breathiness, Asteny, Strain, Instability (GRBASI) Scale
- Análisis acústico voz: VoxMetría
- Evaluación habla: interacción, conversación

En cuanto a la intervención logopédica, seis artículos de los veinte analizados mencionan la necesidad de intervención multidisciplinar que incluye al logopeda.

Massi et al <sup>1</sup> describen el proceso terapéutico llevado a cabo con un niño con STC desde una perspectiva dialógica. Gracias a la intervención logopédica se ampliaron sus interacciones y autonomía a la hora de dialogar con otras personas.

En el estudio realizado por Thompson et al<sup>13</sup>, se ofrece una tabla que resume el protocolo de intervenciones en niños con STC dividido en tres épocas. Las actuaciones logopédicas descritas son las siguientes; los primeros tres meses, se revisa el progreso de la alimentación y se presenta la gestión del habla. Durante el período de tres meses a dos años, se revisa el desarrollo del habla y el lenguaje. En la segunda época, que comprende de los 2 a los 12 años de edad, se realizan evaluaciones logopédicas regulares. Finalmente, durante la tercera época, que abarca de los 13 a los 18 años de edad, se realizan revisiones según sea necesario.

En un caso sobre la rehabilitación auditiva con BAHA en STC, Polanski et al. <sup>20</sup> informan que el paciente continúa asistiendo a logopedia para fomentar su capacidad auditiva y de lenguaje.

A nivel de actuaciones, se describen varias técnicas utilizadas desde el abordaje miofuncional. Para la alimentación, nos enfocamos en ayudar a elegir el método de alimentación adecuado según el desarrollo y las necesidades de cada niño. Cuando se utiliza la vía enteral es importante estimular los sentidos del bebé (gusto, temperatura, olfato) para mantener activo el reflejo de succión.

En las primeras etapas de la infancia, se realizarán técnicas de masaje y tapping facial para mantener una adecuada circulación sanguínea en los tejidos blandos que posteriormente se someterán a cirugía. Se puede utilizar la estimulación térmica y táctil para estimular los tejidos.

Por otro lado, es importante adaptar y ejercitar la masticación ya que suele ser unilateral. La falta de ejercitación de la musculatura masticatoria puede acentuar la hipoplasia y el crecimiento óseo en la zona, lo que a su vez puede provocar una mordida abierta en el lado afectado. Además, se deben realizar ejercicios para prevenir la anquilosis de la articulación temporomandibular, incluyendo ejercicios de distracción mandibular, contrarresistencia, propiocepción, calor, relajación, mecanoterapia, estiramiento y fortalecimiento de los músculos.

El logopeda tendrá la responsabilidad de proporcionar orientación y formación a la familia en todas estas técnicas, ya que el niño deberá realizar los ejercicios a diario, en algunos casos durante un período más o menos prolongado, y en otros durante toda la vida.<sup>26</sup>

#### **d. Destacar la importancia del logopeda en el Síndrome de Treacher Collins.**

Tras el análisis de la información recogida en la Tabla 1 y centrándonos en la sintomatología presente, se considera que la intervención logopédica es de gran importancia y necesidad en el tratamiento del Síndrome de Treacher Collins. Esto es debido a que una gran cantidad de síntomas presentes se incluyen en el campo de actuación logopédico. Una intervención precoz y adecuada causará beneficio y aumentará la calidad de vida de estos pacientes.

No se debe olvidar que, como menciona Hernández <sup>25</sup>, los síndromes craneofaciales son todo un reto en la intervención logopédica ya que su compleja sintomatología requiere de competencias profesionales muy variadas, formación continua y reflexión del logopeda sobre las posibilidades terapéuticas.

## 6. DISCUSIÓN

En esta revisión sistemática se han analizado diferentes artículos científicos para conocer el Síndrome de Treacher Collins, una enfermedad rara, desconocida por la población. Este análisis se ha llevado a cabo a través de cuatro objetivos que incluyen: características clínicas más significativas, tratamientos médicos y/o quirúrgicos existentes, evaluación o intervención logopédica e importancia del logopeda en este síndrome. De esta forma se han examinado y valorado diferentes datos de interés que a continuación se muestran.

Tras un análisis exhaustivo se observa que la sintomatología mencionada en los artículos utilizados para la fundamentación teórica se evidencia en los casos clínicos escogidos. Se puede afirmar que una gran parte de esta sintomatología requiere la actuación del ámbito logopédico ya que las múltiples alteraciones craneofaciales presentes en estos pacientes dan como resultado trastornos articulatorios, dificultades respiratorias, deglutorias, de acceso al lenguaje y a la comunicación.

La sintomatología ha sido dividida en tres grupos: características orgánicas con repercusión logopédica, sin repercusión logopédica y características del lenguaje y/o habla. Esta división no proporciona mayor importancia a uno que a otro de los grupos, ya que todos los aspectos deben ser tomados en cuenta. Los síntomas más frecuentes en esta revisión han sido la hipoacusia conductiva, la hipoplasia mandibular y malar, las hendiduras palpebrales hacia abajo, la microtia y la fisura palatina. Sorprendió que la hipoplasia mandibular, síntoma sine qua non de la enfermedad tan solo estuviese presente en el 50% de los casos analizados. Sin embargo, está incluida en los estudios con muestras extensas por lo que la proporción es, en realidad, elevada. Por otro lado, la fisura palatina se encuentra entre los diez síntomas más frecuentes de la muestra, con un 45% de presencia. Ha supuesto una sorpresa en esta revisión ya que se trata de un síntoma presente en el síndrome, pero poco frecuente. Los porcentajes son elevados en comparación con la literatura revisada. En el estudio de Teber et al.<sup>4</sup> la frecuencia es de un 23% y en el estudio de Vincent et al.<sup>19</sup> de 22%.

En este trabajo se han querido conocer los tratamientos existentes para mejorar la calidad de vida de los pacientes con Síndrome de Treacher Collins. En la gran mayoría de los artículos analizados se llevan a cabo intervenciones quirúrgicas, traqueostomías, gastrostomías, se colocan audífonos o implantes BAHA... Sin

embargo, muy pocos mencionan un tratamiento logopédico rehabilitador. En tan solo seis casos es incluido dentro del equipo multidisciplinar necesario para la intervención de estos pacientes. Sería interesante investigar sobre los efectos y la evolución que tendría el paciente si se ejerciese tratamiento logopédico sobre todos los aspectos afectados. Apenas existen artículos que describan el proceso terapéutico llevado a cabo por el logopeda en este síndrome y el aumento de estos sería beneficioso para orientar a los profesionales del gremio sobre cómo abordar los síntomas de esta enfermedad tan poco común.

En cuanto a las pruebas de evaluación utilizadas, en la mayoría de estudios se hace referencia a métodos y pruebas médicas como TC, rayos X o examen genético. Las formas de evaluación logopédicas solo son mencionadas en cuatro artículos. Esta podría ser otra línea de investigación; determinar las pruebas logopédicas más apropiadas para la evaluación de estos pacientes.

De cara al futuro, además de aumentar el número de estudios y de sus muestras, para obtener información más significativa y confiable; se deberían crear más unidades en centros de ámbito sanitario que permitan el trabajo multidisciplinar y el intercambio de información entre profesionales. Para ello primero, se debe dar a conocer el importante papel del logopeda en este ámbito, destacando el beneficio que supondría para muchas patologías la evaluación e intervención logopédica.

## 7. CONCLUSIONES

Para finalizar, se exponen las conclusiones obtenidas tras la realización de esta revisión sistemática:

1. El diagnóstico del Síndrome de Treacher Collins se debe realizar cuanto antes, si es posible confirmando la afección mediante pruebas genéticas ya que en algunos casos se observan hallazgos clínicos atípicos, pero no excluyentes, que podrían confundir al evaluador.
2. La sintomatología tan variada de este síndrome requiere de una intervención llevada a cabo por un equipo multidisciplinar que plantee un tratamiento adecuado y de calidad.
3. A pesar de que la sintomatología presentada por los pacientes con Síndrome de Treacher Collins sea de interés logopédico, la mención de este profesional es escasa y cuando se menciona, los autores se limitan a nombrar el papel del logopeda sin detallar la terapia logopédica que se debería llevar a cabo.
4. La intervención logopédica en el tratamiento del Síndrome de Treacher Collins es de gran importancia, las alteraciones presentes en estos pacientes dan como resultado trastornos articulatorios, dificultades respiratorias, deglutorias, de acceso al lenguaje y a la comunicación.
5. Se debe dar a conocer la labor del profesional logopédico a través de charlas o congresos para que figuren en todos los centros que requieran de su conocimiento, por ejemplo, su presencia en el ámbito sanitario es de vital importancia debido a la cantidad de enfermedades que necesitan que forme parte del equipo multidisciplinar.
6. La información que existe sobre el tratamiento logopédico del Síndrome de Treacher Collins es extremadamente escasa. Se debe fomentar la investigación logopédica en enfermedades poco comunes como la presente en este trabajo para poder mejorar la calidad de vida de estos pacientes.

## 8. BIBLIOGRAFÍA

1. Massi G, Vieira SK, Guarinello AC, Silva APBV da, Tonocchi R, Wosiacki FT. A linguagem na Síndrome de Treacher Collins: uma análise dialógica. *Audiol - Commun Res.* 2019;24(0): 1-7. Disponible en: <http://dx.doi.org/10.1590/2317-6431-2018-2047>
2. Ghesh L, Vincent M, Delemazure A-S, Boyer J, Corre P, Perez F, et al. Autosomal recessive Treacher Collins síndrome due to POLR1C mutations: Report of a new family and review of the literature. *Am J Med Genet Part A.* 2019 marzo 3;179(7):1390–1394. Disponible en: <http://dx.doi.org/10.1002/ajmg.a.61147>
3. Leyva JC, Mallarino Restrepo G. Síndrome de Treacher Collins: revisión de tema y presentación de caso. *Univ Méd.* 2014;55(1):64–70. Disponible en: <https://www.redalyc.org/articulo.oa?id=231031749005>
4. Teber OA, Gillessen-Kaesbach G, Fischer S, Böhringer S, Albrecht B, Albert A, et al. Genotyping in 46 patients with tentative diagnosis of Treacher Collins syndrome revealed unexpected phenotypic variation. *Eur J Hum Genet.* 2004 sept 1;12(11):879–890. Disponible en: <http://dx.doi.org/10.1038/sj.ejhg.5201260>
5. Suazo HGL, Reyes AS. Síndrome de Treacher Collins. Un reporte de caso. *Rev. Mex. de Pediatría.* 2010;77(4):159-163. Disponible en: <http://www.medigraphic.com/rmp/>
6. Ulusal S, Gürkan H, Vatansever U, Kürkçü K, Tozki H, Acunaş B. A case of Treacher Collins Syndrome. *BJMG.* 2013;16(2):77–80. Disponible en: <http://dx.doi.org/10.2478/bjmg-2013-0036>
7. Katsanis SH, Jabs EW. Treacher Collins Syndrome. 2004 Jul 20 [Updated 2020 Aug 20]. In: Adam MP, Everman DB, Mirzaa GM, et al., editors. *GeneReviews®* [Internet]. Seattle (WA): University of Washington, Seattle; 1993-2023.
8. Massi, G, de França, DR, Santos, RS, Ribas, A, Fonseca VD, Guarinello AC, et al. Speech language pathology findings in a Treacher Collins syndrome patient. *Int Tinnitus J.* 2016;20(1):31-35.
9. Asten P, Akre H, Persson C. Associations between speech features and phenotypic severity in Treacher Collins syndrome. *BMC Med Genet.* 2014;15(1):1-14. Disponible en: <http://www.biomedcentral.com/1471-2350/15/47>
10. Posnick JC, Ruiz RL. Treacher Collins Syndrome: Current Evaluation, Treatment, and Future Directions. *Cleft palate Craniofac J.* 2000;37(5):1-22. Disponible en: [http://dx.doi.org/10.1597/1545-1569\(2000\)037<0434:TCSCET>2.0.CO;2](http://dx.doi.org/10.1597/1545-1569(2000)037<0434:TCSCET>2.0.CO;2)

11. Murillo Moreira GA. Trastornos del habla y procesos motores fonoarticulatorios en niños con síndrome de Treacher Collins [Bachelor's thesis] Quito; Universidad Central de Ecuador. 2020.
12. Solís Alfonso L, Agramonte Centelles I. Síndrome de Treacher Collins en una familia cubana. Presentación de caso. *Rev. Habanera de Cienc.* 2016; 15(3): 408-417.
13. Thompson JT, Anderson PJ, David DJ. Síndrome de Treacher Collins: manejo del protocolo desde el nacimiento hasta la madurez. *J Craniofac Surg.* 2009;20(6):2028–2035. Disponible en: <http://dx.doi.org/10.1097/SCS.0b013e3181be8788>
14. Guzmán DA, Reyes B, Quiroga SC. Revisión bibliográfica sobre síndrome de Treacher Collins. *Rev Chil Anest.* 2019;48(2):123–128. Disponible en: <http://dx.doi.org/10.25237/revchilanestv48n02.06>
15. Mohan S, Del Rosario TJ, Pruett BE, Heard JA. Manejo anestésico del síndrome de Collins en un centro quirúrgico ambulatorio. *Am J Case Rep.* 2021;22. Disponible en: <http://dx.doi.org/10.12659/ajcr.931974>
16. Miller CK, Madhoun LL. Feeding and Swallowing Issues in Infants With Craniofacial Anomalies. *Perspect ASHA SIGs.* 2016;1(1):13–26. Disponible en: <http://dx.doi.org/10.1044/persp1.sig5.13>
17. Síndrome de Treacher-Collins. Síndrome de Franceeschetti-Klein. Disostosis mandibulofacial sin anomalías de las extremidades. *Orphanet.* 2013.
18. Andrade EC, Júnior VS, Didoni, AL, Freitas PZ, Carneiro AF, & Yoshimoto FR. Treacher Collins Syndrome with choanal atresia: a case report and review of disease features. *Brazilian Journal of Otorhinolaryngology.* 2005; 71(1): 107-110.
19. Vincent M, Geneviève D, Ostertag A, Marlin S, Lacombe D, Martin-Coignard D, et al. Síndrome de Treacher Collins: un estudio clínico y molecular basado en una gran serie de pacientes. *Genet Med.* 2016;18(1):49–56. Disponible en: <http://dx.doi.org/10.1038/gim.2015.29>
20. Polanski JF, Plawiak AC, Ribas A. Rehabilitación auditiva en el síndrome de Treacher Collins con audífono osteointegrado. *Rev Paul Pediatr.* 2015;33(4):483–487. Disponible en: <http://dx.doi.org/10.1016/j.rppede.2015.08.016>
21. Bhatia R, Deka RC. Síndrome de Treacher-Collins con tabique nasal desviado. *El Diario Indio de Pediatría.* 1984;51:739–41.

22. Delgado-Maidana W, Alonso RE, De Barros-Barreto Mazó AC. Anestesia en paciente pediátrico con Síndrome de Treacher Collins. Mem Inst Investig Cienc Salud. 2020;18(3):67–72. Disponible en: <http://dx.doi.org/10.18004/mem.iics/1812-9528/2020.018.03.67>
23. Martelli-Junior H, Coletta RD, Miranda R-T, Barros L-M de, Swerts M-S, Bonan P-R. Rasgos orofaciales del síndrome de Treacher Collins. Med Oral Patol Oral Cir Bucal. 2009;14(7):E344-8
24. Cassab TV, Tonello C, Dutka JDCR, Yoshida MM, Alonso NIVALDO y Antoneli MZ. Alterações de fala na síndrome de Treacher Collins. Rev. Bras. Cir. Cranio-maxilofac. 2012;15(2):69-73.
25. Hernández CP. Terapia miofuncional en los síndromes craneofaciales. Bol AELFA. 2012;12(2):54–60. Disponible en: [http://dx.doi.org/10.1016/s1137-8174\(12\)70062-6](http://dx.doi.org/10.1016/s1137-8174(12)70062-6)
26. Van der Pouw KTM, Snik FM, Cremers CWRJ. Resultados audiométricos de la aplicación bilateral de audífonos osteointegrados en pacientes con atresia auditiva congénita bilateral. Laringoscopio. 1998;108(4):548–553.