



# CONTROVERSIAS EN EL TRATAMIENTO DE LAS FÍSTULAS PERIANALES

TRABAJO DE FIN DE GRADO

AUTOR: GONZALO TORRUBIA SALGADO

TUTORA: BEATRIZ DE ANDRÉS ASENJO

GRADO EN MEDICINA

FACULTAD DE MEDICINA DE VALLADOLID

CURSO 2023/24



# ÍNDICE

1. RESUMEN.....	2
2. INTRODUCCIÓN.....	2
2.1 ETIOPATOGENIA.....	3
2.2 ANATOMÍA DE LA REGIÓN ANAL.....	4
2.3 CLASIFICACIÓN.....	5
2.4 DIAGNÓSTICO.....	6
2.5 TRATAMIENTO.....	7
3. OBJETIVOS.....	9
4. MATERIAL Y MÉTODOS.....	10
4.1 PROTOCOLO Y FUENTES DE INFORMACIÓN.....	10
4.2 BÚSQUEDA (PALABRAS CLAVE).....	10
4.3 CRITERIOS DE SELECCIÓN.....	10
5. DISCUSIÓN.....	10
5.1 COLOCACIÓN DE SETÓN.....	11
5.2 FISTULOTOMÍA/FISTULECTOMÍA CON RECONSTRUCCIÓN INMEDIATA DE ESFÍNTERES Y CON RADIOFRECUENCIA.....	11
5.3 COLGAJO DE AVANCE.....	12
5.4 LIGADURA INTERESFINTERIANA DEL TRAYECTO FISTULOSO (LIFT).....	14
5.5 TAPÓN DE FÍSTULA Y COLA DE FIBRINA.....	16
5.6 ABLACIÓN DEL TRAYECTO FISTULOSO POR LÁSER (FiLaC).....	18
5.7 NUEVAS TÉCNICAS.....	19
6. CONCLUSIONES.....	20
7. BIBLIOGRAFÍA.....	20

## 1. RESUMEN

**Introducción:** La fístula perianal es una patología frecuente que causa un gran impacto en la calidad de vida de los pacientes, siendo principalmente de origen criptoglandular. Se clasifican según su trayecto anatómico y su grado de complejidad, lo cual determina tanto el tratamiento como el pronóstico. La fistulotomía es la técnica de elección en las fístulas perianales simples, con resultados muy favorables. Sin embargo, su uso en fístulas complejas asocia alteraciones significativas en la continencia fecal, sin existir un consenso sobre la técnica quirúrgica de elección para estos pacientes.

**Material y métodos:** Se realiza una revisión bibliográfica de los artículos científicos publicados en los últimos 10 años, tanto en español como en inglés, sobre los procedimientos quirúrgicos disponibles en el tratamiento de las fístulas perianales criptoglandulares complejas. Se ha realizado una búsqueda en varias bases de datos como PubMed, EIServier y UpToDate.

**Conclusiones:** Ninguna de las técnicas quirúrgicas descritas ha demostrado una clara superioridad, por lo que es necesario continuar con ensayos clínicos para poder determinar con una mayor evidencia científica la técnica quirúrgica de elección para el tratamiento de estos pacientes.

**Palabras clave:** fístula perianal, fístula criptoglandular, tratamiento quirúrgico, incontinencia fecal.

## 2. INTRODUCCIÓN

La fístula perianal es una de las patologías más comunes dentro de la práctica clínica de la proctología. Presenta una incidencia del 1,2-2,8/10.000 habitantes en Europa [1], afectando generalmente a adultos jóvenes (alrededor de los 40 años) y con mayor frecuencia en varones [2].

Consiste en el desarrollo de un tracto de naturaleza inflamatoria, el cual comunica de forma patológica la superficie del canal anal con la piel de la región perianal. Existen diversas etiologías sobre la aparición de las fístulas perianales, siendo la más frecuente en el contexto de un absceso criptoglandular (90%) tras la infección de las criptas de Morgagni. El absceso drena de forma inadecuada manteniéndose la inflamación, lo cual a largo plazo acaba por desarrollar una fístula perianal [2].

A pesar de no ser una amenaza para la vida de los pacientes, supone un impacto muy significativo en la calidad de vida de los mismos. Por tanto, es esencial establecer un diagnóstico y tratamiento adecuados, con el fin de evitar complicaciones y la cronificación del cuadro. Las fístulas pueden provocar desde un ligero dolor en la zona anal hasta problemas higiénicos que suponen una carga psicológica para el paciente, llegando incluso en algunos casos a desencadenar una sepsis [3].

Sin embargo, a pesar de la importancia del tratamiento, ninguna de las intervenciones terapéuticas disponibles en la actualidad ha demostrado resultados lo suficientemente significativos

como para establecer un tratamiento de elección o gold standard. Por tanto, el manejo quirúrgico de la fístula perianal se mantiene como una de las grandes controversias dentro de la Proctología.

## 2.1 ETIOPATOGENIA

→**Absceso criptoglandular (fístula criptoglandular)**: representa la mayor parte de las fístulas perianales (90%). Su origen se encuentra en las criptas glandulares o de Morgagni, localizadas en la línea dentada o pectínea. Estas glándulas penetran a través del esfínter interno y llegan hasta el plano interesfinteriano (entre el esfínter interno o involuntario y el externo o voluntario). La infección de las glándulas da lugar a un absceso criptoglandular, cuyo contenido purulento si no drena al exterior de forma adecuada, ya sea de manera espontánea o tras su intervención quirúrgica, producirá una supuración crónica. Esta situación supone un estado de inflamación prolongada en el tiempo que acaba desarrollando un trayecto fistuloso, comunicando el canal anal, donde se localiza el orificio fistuloso interno (OFI), con la piel perianal, donde se halla el orificio fistuloso externo (OFE) [2].

Como es la etiología más frecuente, nuestro estudio se centrará en el manejo de las fístulas perianales criptoglandulares.

Otras causas menos frecuentes son [2]:

→**Enfermedad de Crohn**: es importante tener en cuenta la aparición de fístulas perianales en el contexto de un paciente con enfermedad inflamatoria intestinal. Aumenta su incidencia a medida que la enfermedad se encuentra más distal con respecto al tubo digestivo, siendo por ende más frecuente su hallazgo cuando existe afectación del recto (Crohn perianal). La fístula puede representar la manifestación inicial de la enfermedad o aparecer después del diagnóstico.

→**Enfermedades infecciosas**: existen múltiples entidades que pueden asociar la aparición de fístulas perianales, entre las cuales destacan el linfogranuloma venéreo (*Chlamydia Trachomatis*), la tuberculosis anorrectal (*Mycobacterium Tuberculosis*) o el SIDA (VIH).

→**Proctitis postradiación**: situación poco frecuente que ocurre en aquellos pacientes que han sido sometidos a radiaciones pélvicas (radioterapia), pudiendo asociar la aparición de fístulas perianales.

→**Lesión obstétrica**: se asocia sobre todo a distocias o partos prolongados, siendo más frecuente en países en vías de desarrollo. Se produce por compresión del septo rectovaginal que acaba provocando una necrosis tisular, lo que posteriormente puede condicionar la aparición de fístulas perianales.

→**Cuerpo extraño en el recto**: causa poco frecuente. La retención de un cuerpo extraño en el canal anal provoca laceraciones en la mucosa, que con el tiempo pueden dar lugar a la aparición de fístulas.

→**Malignidad:** las fístulas perianales en la enfermedad de Crohn pueden malignizar o aparecer en el contexto de un carcinoma epidermoide del canal anal. Ambas situaciones son muy poco frecuentes.

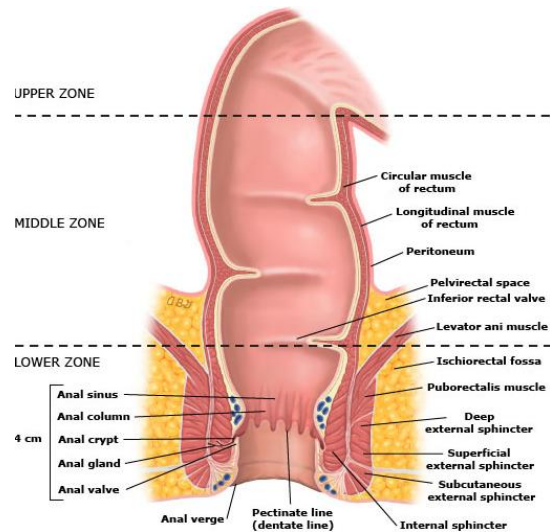
## 2.2 ANATOMÍA DE LA REGIÓN ANAL

Se denomina canal anal (Fig. 1) a la porción terminal del intestino grueso. Mide unos 4cm aproximadamente, extendiéndose desde la unión o línea anorrectal al nivel de la cara superior del diafragma pélvico hasta el borde anal, donde el epitelio del canal anal se continúa con la piel del anodermo [4].

Rodeando al canal anal se encuentra el complejo esfinteriano, formado por los músculos esfínter interno y externo, esenciales para el control de la continencia. El esfínter anal interno (EAI) rodea los dos tercios superiores del canal anal, siendo un esfínter involuntario cuya contracción y relajación está regulada por el sistema nervioso vegetativo (simpático y parasimpático respectivamente). El esfínter anal externo (EAE) forma una banda que rodea el canal anal en sus dos tercios inferiores, siendo en este caso un músculo voluntario. Este último está relacionado con el músculo elevador del ano (músculos puborrectal y pubococcígeo), contrayéndose al unísono para mantener la continencia [4]. Entre ambos esfínteres se localiza el plano interesfinteriano [2].

El canal anal se encuentra delimitado por varias estructuras: anteriormente delimita con la uretra y el bulbo del pene en los varones y la parte inferior de la vagina en las mujeres; a ambos lados se hallan las fosas isquiorrectales (grandes espacios cuneiformes, rellenas de grasa y tapizadas por fascia); y posteriormente encontramos el ligamento anococcígeo, uniendo el canal anal con el cóccix [3].

En cuanto a la mucosa anal, se observan una serie de crestas longitudinales denominadas columnas anales, cuyos extremos superiores delimitan la unión anorrectal. Por otro lado, sus extremos inferiores forman las válvulas anales, la cuales se disponen de forma circunferencial constituyendo la línea pectínea o dentada [4] que representa el cambio de epitelio (de un epitelio escamoso similar al presente en el recto a un epitelio estratificado similar al de la piel perianal), drenaje linfático y vascularización. Entre las bases de las columnas y las válvulas se hallan los senos anales, donde desembocan las criptas glandulares o de Morgagni [3].



**Figura 1. Anatomía del canal anal**

Fuente: Champagne B. Operative management of anorectal fistulas - UpToDate. 2023

## 2.3 CLASIFICACIÓN

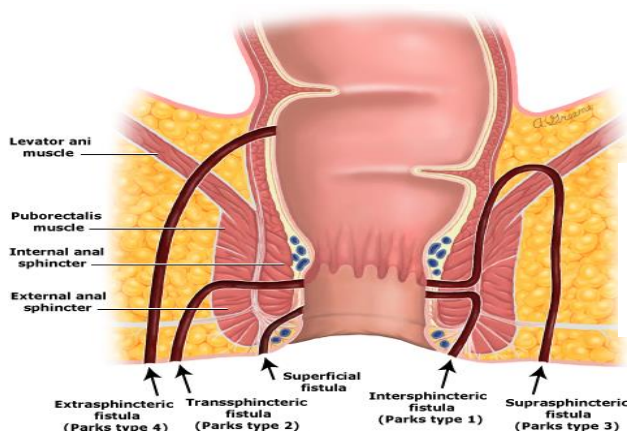
El conocimiento del trayecto anatómico de la fístula perianal es de vital importancia en el manejo de estos pacientes ya que varía de unos casos a otros, comprometiendo a distintas estructuras de la región anal (complejo esfinteriano, órganos pélvicos, fosa isquiorrectal...), lo que determinará la complejidad de la fístula.

Se han descrito diferentes clasificaciones, siendo la más utilizada la de Parks, Gordon y Hardcastle (Tabla 1) (Fig. 2) [2]. Esta clasificación agrupa los diferentes trayectos anatómicos en función de su relación con los músculos esfinterianos anales; cabe mencionar que estos tipos pueden asociar a su vez uno o más trayectos accesorios.

Tipo de fístula	Descripción anatómica	Clasificación de Parks, Gordon y Hardcastle
<b>Interesfinteriana</b>	Es la más frecuente. Transcurre a través del plano interesfinteriano desde la línea pectínea hasta el margen anal.	Tipo 1
<b>Transesfinteriana</b>	Segunda en frecuencia (transesfinteriana baja). Atraviesa los esfínteres interno y externo, dirigiéndose hacia la fosa isquiorrectal. Dentro de este grupo se distinguen dos tipos: <ul style="list-style-type: none"> <li>• Transesfinteriana baja: afecta a &lt;30% del esfínter externo</li> <li>• Transesfinteriana alta: afecta a ≥30% del esfínter externo</li> </ul>	Tipo 2
<b>Supraesfinteriana</b>	Desde el canal anal se dirige hacia arriba a través del plano interesfinteriano y rodea ambos esfínteres hasta la fosa isquiorrectal.	Tipo 3
<b>Extraesfinteriana</b>	Suele originarse en una zona más alta respecto a la línea pectínea. Afecta a todo el complejo esfinteriano, incluyendo los músculos elevadores del ano, y desembocando en la fosa isquiorrectal.	Tipo 4

**Tabla 1.** Tipos de fístula perianal según su trayecto anatómico y la clasificación de Parks, Gordon y Hardcastle.

Las fístulas extraesfinterianas no suelen ser de origen criptoglandular, asociándose con traumatismos anales, retención de cuerpos extraños, enfermedad de Crohn o lesiones iatrogénicas [2].



**Figura 2.** Tipos de fístula según la clasificación de Parks, Gordon y Hardcastle.

Fuente: Champagne B. Operative management of anorectal fistulas - UpToDate. 2023

Se puede distinguir un quinto tipo, la fístula superficial o submucosa, la cual no afecta a ningún músculo del esfínter anal y, por tanto, no se incluye en la clasificación de Parks, Gordon y Hardcastle [2].

Las fístulas también pueden clasificarse según su complejidad (Tabla 2) [2], en función del compromiso del aparato esfinteriano y la dificultad del manejo terapéutico. En función de esta clasificación, se opta por un tipo de tratamiento u otro, además de determinar el pronóstico.

Tipos	Incluyen:
<b>Simplejas:</b> no suponen un riesgo para la funcionalidad del aparato esfinteriano.	<ul style="list-style-type: none"> <li>• Superficiales</li> <li>• Interesfinterianas</li> <li>• Transesfinterianas bajas</li> </ul>
<b>Complejas:</b> su tratamiento conlleva un mayor riesgo de comprometer la funcionalidad del aparato esfinteriano y la aparición de recurrencias.	<ul style="list-style-type: none"> <li>• Supraesfinterianas</li> <li>• Extraesfinterianas</li> <li>• Transesfinterianas altas</li> <li>• Asociación con enfermedad de Crohn, radiación, malignidad o incontinencia fecal preexistente.</li> </ul>

**Tabla 2.** Clasificación de las fístulas perianales según su complejidad.

## 2.4 DIAGNÓSTICO

Su diagnóstico es fundamentalmente clínico, basándose en la anamnesis y la exploración física.

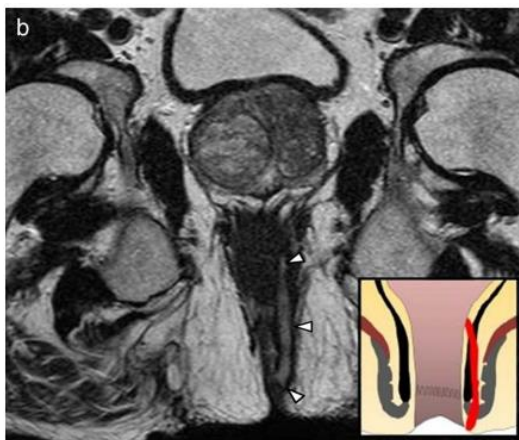
Los pacientes presentan generalmente una supuración de carácter crónico (suelen referir manchado de la ropa interior). Adicionalmente, pueden experimentar sensación de prurito y dolor intermitente en el recto asociado principalmente a la defecación, aunque también puede aparecer al sentarse o realizar ciertas actividades [2,5].

Cuando se realiza la anamnesis es de suma importancia preguntar sobre antecedentes de absceso anorrectal, ya que se trata de la causa de fístula perianal más frecuente. Además, se debe conocer su función esfinteriana basal, ya que es determinante a la hora de planificar el manejo quirúrgico. Otros aspectos a tener en cuenta son la existencia de síntomas gastrointestinales (dolor abdominal, diarrea, malabsorción) o genitourinarios (incontinencia urinaria tras un parto prolongado) y, en determinados casos, la existencia de factores de riesgo para enfermedades infecciosas que puedan tener relación con el desarrollo de fístulas perianales [2].

En cuanto a la exploración física, es frecuente encontrar una piel perianal irritada, inflamada, pudiendo presentar excoriaciones y/o supuración. El OFE puede observarse directamente o presentarse como una induración en la piel en el caso de que el orificio fuese incompleto. El trayecto fistuloso debe ser explorado mediante un estilete, el cual se introduce por el OFE de forma cuidadosa y por un profesional experimentado. El estilete recorre el trayecto fistuloso hasta el OFI en el canal anal. Si el paciente lo permite, la exploración puede realizarse en la propia consulta; de lo contrario, se realizará bajo anestesia en el quirófano.



En cuanto a la valoración mediante pruebas de imagen, no será necesario si estamos ante una fístula simple. Sin embargo, si se trata de una fístula compleja será recomendable realizar una resonancia magnética pélvica con o sin contraste como prueba de elección [2,6] (Fig. 3).



*Figura 3. Imagen de resonancia magnética en plano coronal y ponderación T2, que muestra el trayecto fistuloso interesfinteriano (flechas blancas).*

Fuente: Domínguez A, Revista argentina de radiología (RAR) 2016

Por último, es importante realizar un diagnóstico diferencial con aquellas patologías que presenten dolor rectal y lesión de la piel perianal: abscesos, fisuras anales, úlceras anales, hidrosadenitis supurativa o quiste pilonidal [2].

## 2.5 TRATAMIENTO

La cirugía constituye el pilar fundamental del manejo de la fístula perianal, siendo necesaria en aquellos pacientes sintomáticos.

Su objetivo principal consiste en la erradicación tanto del trayecto fistuloso como de la infección subyacente, a la vez que evitar al máximo la aparición de recurrencias y presentar un mínimo impacto en la funcionalidad esfinteriana [7].

Existen múltiples técnicas quirúrgicas, cuya elección dependerá de la complejidad de la fístula (etiología, localización, tipo, duración), así como de los antecedentes quirúrgicos y la función esfinteriana previa.

En cuanto a las fístulas simples, la técnica más empleada y con mejores resultados es la fistulotomía, con puesta a plano del trayecto fistuloso. Sin embargo, en el caso de las fístulas complejas, la realización de una fistulotomía presenta mayor riesgo de incontinencia anal, ya que puede verse afectado el complejo esfinteriano tras la intervención. Por tanto, se puede optar por otras técnicas (muchas de ellas aún en investigación):

- **Colocación de setón:** consiste en realizar una fistulotomía de forma progresiva, mediante la implantación de un material elástico o de sutura (setón) que se va ajustando durante periodos regulares de tiempo [8]. El setón va cortando y dividiendo el trayecto fistuloso de forma paulatina, a la vez que permite su posterior cicatrización, manteniendo la continuidad y funcionalidad del complejo esfinteriano [3]. Entre sus ventajas destacan la posibilidad de tratar fístulas complejas mediante un procedimiento sencillo y, principalmente, la conservación del

complejo esfinteriano, disminuyendo el riesgo de incontinencia postquirúrgica. Sin embargo, requiere un seguimiento estrecho, puede ser incómodo para el paciente y necesita de un tiempo de curación mayor en comparación con otras técnicas (6 meses o más) [5].

- **Fistulotomía/fistulectomía con reconstrucción inmediata de esfínteres anales (FISR):** consiste en realizar una escisión del trayecto fistuloso. Una vez realizado, se reconstruye el complejo esfinteriano mediante material de sutura reabsorbible. Presenta buenos resultados, aunque se asocia a un mayor tiempo de curación en comparación con otras intervenciones [5].
- **Fistulotomía con radiofrecuencia:** la adición de radiofrecuencia permite una termocoagulación mucho más precisa, reduciendo teóricamente el riesgo de lesión del complejo esfinteriano y otras estructuras vecinas [9].
- **Colgajo de avance:** procedimiento que cuenta con numerosas variaciones en cuanto a la técnica y a las combinaciones con otros métodos [5]. Se basa en la extirpación del OFI por vía endoanal, el core-out o legrado del trayecto fistuloso, la creación de un colgajo de mucosa/submucosa o de espesor completo, sutura del OFI y la movilización y sutura del colgajo. La mayoría de las veces se realiza un colgajo en forma de U. El OFE suele permanecer abierto para favorecer el drenaje. Presenta resultados aceptables en cuanto a curación y recurrencias, siendo una opción para aquellos pacientes que presenten antecedentes de intervenciones quirúrgicas previas de fístula perianal [5].
- **Ligadura interesfinteriana del trayecto fistuloso (LIFT):** técnica relativamente reciente. Es necesario localizar del plano interesfinteriano y los orificios fistulosos (OFI y OFE). Posteriormente se realiza la ligadura y sección de la porción del trayecto fistuloso que atraviesa el plano interesfinteriano. El tratamiento del trayecto por fuera de la ligadura se puede completar con un core-out o un legrado. Este método es específico para aquellas fístulas cuyo trayecto atraviese el plano interesfinteriano (transesfinterianas principalmente). Presenta ciertas ventajas como una tasa de curación aceptable, poca afectación en la función esfinteriana, incisiones y cicatrices pequeñas o poder realizar reintervenciones si es necesario. Sin embargo, muestra un alto riesgo de fracaso si el paciente cuenta con antecedentes de cirugías previas de fístula perianal, presenta un trayecto fistuloso largo, es fumador u obeso [5].
- **Sellado con cola de fibrina o tapones biológicos o sintéticos:** técnicas mínimamente invasivas cuyo objetivo es cerrar el trayecto fistuloso para favorecer su curación [8].
- **FILAC (láser):** técnica de reciente aparición que consiste en la ablación por láser del trayecto fistuloso, favoreciendo la curación y reduciendo el riesgo de recurrencias sin afectar de forma significativa el complejo esfinteriano [8].

- **Trasplante de células madre mesenquimales:** técnica novedosa basada en la capacidad de autorrenovación y diferenciación de las células madre mesenquimales. Estas células también son capaces de secretar citocinas que promueven la reepitelización y la regeneración de los vasos sanguíneos [10].
- **Matriz dérmica acelular:** se trata de un injerto libre de células con una matriz extracelular de fibras colágenas y elásticas de cerdo, que se aplica en forma de pasta. Se rellena el trayecto fistuloso de matriz con el objetivo de promover la llegada de células inmunes del huésped y favorecer la regeneración del tejido [8].
- **VAAFT (Video-Assisted Anal Fistula Treatment):** técnica relativamente reciente, utilizada con fines diagnósticos y terapéuticos en fístulas perianales complejas. Permite identificar el OFI por fistuloscopia y, a su vez, tratar la fístula mediante fulguración [8].
- **Bio-LIFT:** se basa en la implantación de una malla biológica que refuerza la ligadura del LIFT. Su intención es mejorar las tasas de curación, aunque aún no existe suficiente evidencia sobre su uso y es más costosa [11,12].

Desafortunadamente y a pesar de contar con múltiples opciones terapéuticas, los resultados obtenidos en pacientes con fístula perianal compleja no han sido totalmente satisfactorios, asociando problemas incapacitantes y un impacto negativo en su calidad de vida. Actualmente no existe ningún método cuyos resultados sean significativamente mejores como para ser considerado mediante consenso como técnica de elección o gold standard.

Por tanto, el manejo de la fístula perianal continúa siendo uno de los temas más controvertidos dentro del campo de la cirugía proctológica, con múltiples estudios que buscan comparar los diferentes métodos en cuanto a eficacia y complicaciones.

Este estudio tiene como objetivo revisar la literatura disponible, tanto en bases de datos como en libros de texto, sobre el abordaje quirúrgico de las fístulas perianales complejas de origen criptoglandular y tratar de determinar la técnica más eficaz.

### 3. OBJETIVOS

El objetivo principal del estudio es la comparación de las distintas técnicas quirúrgicas disponibles más utilizadas en las fístulas perianales criptoglandulares complejas, con el fin de determinar el procedimiento más eficaz para su tratamiento.

Como objetivo secundario, se describirán las ventajas e inconvenientes de aquellas técnicas aún en estudio (trasplante de células madre mesenquimales, matriz dérmica acelular, bio-LIFT).

## **4. MATERIAL Y MÉTODOS**

### **4.1 PROTOCOLO Y FUENTES DE INFORMACIÓN**

Se trata de una revisión bibliográfica de artículos científicos publicados en los últimos 10 años, tanto en lengua española como inglesa, en relación con las diferentes opciones de tratamiento quirúrgico en las fístulas perianales. Para ello, se ha realizado una búsqueda bibliográfica en diferentes bases de datos (PubMed, EIServier y UpToDate) y libros de lectura.

### **4.2 BÚSQUEDA (PALABRAS CLAVE)**

Las palabras clave introducidas en la búsqueda han sido: perianal fistula, cryptoglandular fistula, surgery, operative management, healing, incontinence, recurrence, seton, fistulotomy, fistulectomy, advancement flap, LIFT, fistula plug, fibrin glue, FiLaC, new treatments.

### **4.3 CRITERIOS DE SELECCIÓN**

- Nº artículos revisados: 51
- Nº artículos seleccionados: 39

#### **Criterios de exclusión:**

- Aquellos escritos en un idioma diferente al español o el inglés.
- Aquellos publicados hace más de 10 años.
- Aquellos que, a pesar de contener las palabras clave en el texto, no hacen suficiente referencia al tema tratado.
- Aquellos que tratan un caso clínico concreto.

## **5. DISCUSIÓN**

El alto riesgo de incontinencia fecal tras la realización de fistulotomía en fístulas perianales complejas ha condicionado el desarrollo durante las últimas décadas de un amplio arsenal de técnicas quirúrgicas mucho más sofisticadas para el tratamiento de estos pacientes, que aseguren una mayor eficacia en cuanto a curación de la fístula y la mínima aparición de complicaciones (recurrencias e incontinencia). Sin embargo, encontrar este equilibrio mediante estas técnicas es una tarea compleja para los cirujanos, debido en parte a la localización del trayecto fistuloso sobre el complejo esfinteriano y a las variaciones anatómicas que pueden encontrarse en cada paciente [13].

Por tanto, la determinación del tratamiento de elección en pacientes afectados de fístula perianal compleja de origen criptoglandular persiste hoy en día como uno de los debates más controvertidos dentro de la Coloproctología. Se han realizado numerosos estudios con el objetivo de comparar las distintas técnicas y tratar de determinar el tipo de abordaje más adecuado, los cuales utilizan una serie de parámetros para comparar las distintas técnicas, siendo los más utilizados y relevantes las tasas de curación, recurrencia e incontinencia anal [14].

## 5.1 COLOCACIÓN DE SETÓN

Esta técnica lleva realizándose durante décadas para el tratamiento de las fístulas perianales complejas, siendo sencilla y efectiva. Existen múltiples tipos de setón, cuya función se divide en dos grupos: aquellos que se utilizan a modo de drenaje antes o después de la intervención quirúrgica y aquellos que seccionan el esfínter lentamente y permiten la erradicación de la fístula [8].

Las tasas de curación son significativamente altas en estudios como los de Shirah, Patton y Ege (curación en el 97%, 93% e incluso 100% de los pacientes, respectivamente) [15–17]. En cuanto a las tasas de recurrencias, estas parecen ser infrecuentes, con tasas bajas en los estudios de Shirah o Patton (recurrencias en el 2.4% y 6.8% de los pacientes, respectivamente) [15,16].

Teóricamente, la sección del esfínter anal de forma lenta y progresiva, permite preservar el complejo esfinteriano. Sin embargo, la aparición de incontinencia a largo plazo supone una complicación a tener en cuenta, al producirse una retracción y cicatrización de los músculos esfinterianos [3,8]. Los estudios han mostrado resultados variables en relación con la incontinencia, con tasas de incontinencia moderada y severa del 13.5% y 8.5%, respectivamente, en Patton [16], del 5.46% en el estudio de Ege [17] o incluso ausencia de incontinencia en el de Shirah [15]. Por tanto, puede ser una opción terapéutica en aquellos pacientes con alto riesgo de incontinencia por afectación extensa del complejo esfinteriano [8].

## 5.2 FISTULOTOMÍA/FISTULECTOMÍA CON RECONSTRUCCIÓN INMEDIATA DE ESFÍNTERES Y CON RADIOFRECUENCIA

Como ya se ha mencionado anteriormente, el uso de la fistulotomía en fístulas complejas es controvertido debido a las altas tasas de incontinencia, por lo que no está recomendada. Sin embargo, en las últimas décadas se han realizado modificaciones de la técnica convencional (fistulotomía/fistulectomía con reparación inmediata de los esfínteres anales (FISR) o la fistulotomía con radiofrecuencia), las cuales han mostrado resultados prometedores.

La FISR está siendo utilizada principalmente en aquellos pacientes cuyo abordaje implica la sección de una porción considerable de complejo esfinteriano [8]. La elección entre una fistulotomía o una fistulectomía y el método de reconstrucción no ha demostrado diferencias significativas en cuanto a resultados [18].

En los últimos años Farag et al. han realizado un estudio en el que se observan buenos resultados en cuanto a curación (100% de los pacientes) y tasas aceptables de recurrencia (9.1%) e incontinencia (2.28%) [19]. También Iqbal et al. en un metaanálisis han mostrado una tasa total de curación e incontinencia del 89% y el 16%, respectivamente, en pacientes con fístula perianal alta [20].

A pesar de que los estudios parecen demostrar que la FISR es una técnica segura, aún existe cierta desconfianza sobre su uso, debido a que no existe una evidencia suficiente sobre la aparición de incontinencia anal [8].

Otra variante sería la fistulotomía con radiofrecuencia. Esta se aplica a través de un catéter, realizando la ablación del trayecto fistuloso mediante termocoagulación. Teóricamente, una de sus ventajas reside en la mayor conservación de la continencia al realizar la fistulotomía con mayor precisión [9].

En 2023, Sautereau et al. [9] realizaron un estudio sobre el uso de la radiofrecuencia en las fístulas perianales. A pesar de que no se observaron alteraciones en la continencia y que solo se asoció a un leve dolor postquirúrgico sin necesidad de analgésicos, los resultados en cuanto a tasa de curación fueron significativamente bajos (27.59%). La gran limitación de este estudio es el pequeño tamaño muestral con distintos tipos de fístula, disminuyendo así su potencia estadística.

Cheung et al. [7] realizaron una revisión sistemática y un metaanálisis sobre el tratamiento quirúrgico de la fístula perianal criptoglandular, comparando la fistulotomía con radiofrecuencia y la fistulotomía convencional, donde se incluían tres estudios. Respecto a las recurrencias, se obtuvo una Odds Ratio (OR) de 0.33 (IC95%: 0.05-2.14, p=0.24), y respecto a la incontinencia se obtuvo una OR de 0.31 (IC95%: 0.08-1.21, p=0.09). Estos resultados sugieren una menor aparición de recurrencias e incontinencia fecal tras la fistulotomía con radiofrecuencia (OR <1); sin embargo, no se observaron diferencias significativas, por lo que no se ha demostrado superioridad frente a la técnica de la fistulotomía clásica.

Aunque los resultados no sean favorables respecto a la curación y a la preservación de la continencia, es necesario realizar más estudios con el objetivo de optimizar su uso en la práctica clínica, ya que se trata de una técnica mínimamente invasiva, sencilla, no muy costosa y con baja morbilidad que puede ser útil en aquellos pacientes con mayor riesgo de incontinencia postquirúrgica.

### **5.3 COLGAJO DE AVANCE**

Esta técnica ha permanecido en el tiempo como una de las opciones quirúrgicas disponibles más importantes en el tratamiento quirúrgico de la fístula perianal compleja [5].

Se trata de la técnica conservadora de esfínteres mejor establecida. Existen múltiples variedades dentro de la técnica, basándose principalmente en el grosor del colgajo implicando en mayor o menor medida al EAI. Los principales tipos son el colgajo mucoso (Mucose Thickness Advancement Flap o MTAF), el de grosor parcial (Partial Thickness Advancement Flap o PTAF) y el de grosor total (Full Thickness Advancement Flap o FTAF). La elección de un tipo u otro influirá en los resultados respecto a la curación, la aparición de recurrencias y la alteración de la continencia [5,8].

Stellingwerf et al. [1] realizaron una revisión sistemática y un metaanálisis sobre el uso del colgajo de avance en fístulas perianales complejas de origen criptoglandular y por enfermedad de Crohn. Respecto al estudio del colgajo de avance en fístulas criptoglandulares las tasas de curación y recurrencia total fueron del 74.6% y el 25.6%, respectivamente, mientras que en las fístulas asociadas a la enfermedad de Crohn las tasas fueron del 61% y el 18%. En cuanto a la incontinencia anal postquirúrgica, debido al escaso número de artículos que abarcan este parámetro no se pudieron estudiar por separado las fístulas criptoglandulares y por enfermedad de Crohn, obteniéndose una tasa global de incontinencia del 7.8%.

Balciscueta et al.[21] realizaron un metaanálisis sobre los resultados del colgajo de avance en fístulas perianales complejas criptoglandulares en función del tipo del colgajo y la técnica de fistulectomía asociada, incluyéndose un total de 26 estudios. No se determinaron las tasas totales de curación, a diferencia del estudio de Stellingwerf. Respecto a la aparición de recurrencias se observó una tasa total del 19%, y al realizar un metaanálisis por separado de cada tipo de colgajo, las tasas de recurrencias de MTAF, PTAF y FTAF fueron de 30.1%, 19% y 7.4%, respectivamente. En cuanto a la alteración de la continencia la tasa total fue del 13.3%, y según el tipo de colgajo, las tasas de incontinencia de MTAF, PTAF y FTAF fueron del 9.3%, 10.2% y 20.4%, respectivamente.

Globalmente, los resultados tras la realización del colgajo de avance son aceptables tanto en curación, recurrencias e incontinencia. Sin embargo, la literatura disponible muestra una baja evidencia, debido principalmente a la alta heterogeneidad de la técnica y las múltiples variaciones tanto en el grosor del colgajo como en su asociación con otras técnicas, traduciéndose en resultados muy variables. Mientras que estudios como el de Stellingwerf no hacen referencia a las distintas variaciones de la técnica, el de Balciscueta se enfoca especialmente en este aspecto. Las diferencias en cuanto a la aparición de recurrencias e incontinencia en función del grosor del colgajo son evidentes. Al aumentar el grosor disminuye la aparición de recurrencias, posiblemente debido a una mayor vascularización del colgajo, lo cual favorece la curación definitiva. Sin embargo, los colgajos más gruesos presentan un mayor riesgo de incontinencia al comprometer una mayor proporción del EAI, aunque en la mayoría de los casos se trata de una incontinencia leve. Ocurre lo contrario al disminuir el grosor, disminuyendo el riesgo de incontinencia postquirúrgica a la vez que aumenta el de aparición de recurrencias. Por tanto, el FTAF es la mejor opción a la hora de prevenir la aparición de recurrencias, mientras que el MTAF lo es para la conservación de la continencia [1,21].

Balciscueta et al. también analizaron las diferencias existentes entre el tratamiento del trayecto fistuloso mediante fistulectomía core-out y el curetaje. Ambas técnicas mostraron resultados similares, con tasas aceptables de recurrencia (del 21% (core-out) y el 18.9% (curetaje)), e incontinencia (del 14.3% (core-out) y el 12% (curetaje)), por lo que ante la ausencia de diferencias significativas, la elección entre una opción o la otra dependerá de la preferencia y experiencia del cirujano [21].

En cuanto a los resultados del colgajo de avance respecto a otras técnicas, los estudios de Jafarzadeh y Abdelnaby compararon el MTAF con la colocación de setón en pacientes con fístula perianal. El estudio de Jafarzadeh [22] mostró una tasa de recurrencias tras la colocación de setón del 8.4%, ligeramente superior que en aquellos tratados con MTAF con una tasa del 4.76%. Se mostraron diferencias significativas en la aparición de infección, observándose en el 20.8% de los pacientes tratados con setón mientras que no se observó ningún caso tras el MTAF. Tanto tras la colocación de setón como tras el MTAF no se mostraron alteraciones de la continencia fecal. En el trabajo de Abdelnaby [23], la tasa de recurrencias fue similar a la observada en el estudio de Jafarzadeh, con tasas del 8.3% tras la colocación de setón y del 4.1% tras el MTAF, sin hallar diferencias estadísticamente significativas ( $p=0.43$ ). Sin embargo, en este estudio sí se observó alteración de la continencia fecal, con tasas de incontinencia del 14.6% tras la colocación de setón que fueron significativamente superiores a las mostradas tras el MTAF, que fueron del 0.02%.

Ante estos resultados, el MTAF muestra superioridad frente a la colocación de setón en cuanto a la preservación de la continencia fecal y la prevención de infecciones. Como ya se ha mencionado previamente, a pesar de que teóricamente la colocación de un setón implica una mayor preservación de la continencia, se han observado resultados variables entre distintos estudios, tal y como ocurre en los de Jafarzadeh [22] y Abdelnaby [23] (tasas de incontinencia del 0% y el 14.6%, respectivamente). Aunque el MTAF también muestra cierta superioridad en cuanto a la aparición de recurrencias, no existen diferencias significativas en ninguno de los dos estudios, con tasas bajas en ambas técnicas.

Asimismo, Göttgens et al. [24] realizaron una revisión sistemática y un metaanálisis sobre los ensayos clínicos que comparan las distintas técnicas en el tratamiento de la fístula anal. En cuanto a la comparación entre el MTAF y la FISR, solo se encontró un estudio, en el cual la aparición de recurrencias en ambas técnicas fue similar, con tasas del 7.4% y el 7.1%, respectivamente. Respecto a la aparición de incontinencia fecal, la tasa tras FISR fue del 17.4%, superior a la tasa mostrada por MTAF que fue del 9.5%, aunque sin diferencias estadísticamente significativas ( $p=0.26$ ).

Por tanto, aunque el MTAF haya mostrado una mejor preservación de la continencia, no demuestra superioridad frente a la FISR.

#### **5.4 LIGADURA INTERESFINTERIANA DEL TRAYECTO FISTULOSO (LIFT)**

Al igual que el colgajo de avance, es una de las técnicas conservadoras de esfínteres mejor establecidas actualmente, estando indicada en aquellos trayectos fistulosos que atraviesen el plano interesfinteriano de forma relativamente directa, sin discurrir por él en su totalidad (fístulas transesfinterianas principalmente) [8].

Se han realizado diversas revisiones sistemáticas y metaanálisis sobre el LIFT como tratamiento de las fístulas perianales, destacando las realizadas por Stellingwerf [1] y Emile [25]. En cuanto a



curación y aparición de recurrencias, Stellingwerf et al. observaron unas tasas del 68.9% y el 21.9%, respectivamente; y tasas de curación del 53% en fístulas asociadas a la enfermedad de Crohn (en este estudio no se mostraron las tasas de recurrencias en la enfermedad de Crohn). Debido al número limitado de artículos incluidos en el estudio de Stellingwerf que analizaban la aparición de incontinencia, no se pudieron estudiar por separado las fístulas criptoglandulares y aquellas asociadas a Crohn, por lo que se obtuvo una tasa global del 1.6%. En el trabajo de Emile et al., los resultados en cuanto a curación y recurrencias fueron del 78% y el 12.4%, respectivamente; siendo la tasa de incontinencia del 1.4%, similar a la obtenida por Stellingwerf.

Cienci et al. [26] mostraron tasas de curación primaria y recurrencias del 85.7% y el 14.2%, sin evidenciar casos de incontinencia. Otros estudios como el de Chowdri [27] o Kumar [28], registraron tasas de recurrencia del 3.23% y del 5.56%, respectivamente, y tasas de incontinencia del 3% en el trabajo de Chowdri [27], sin evidenciar casos de incontinencia en el de Kumar [28].

Una de las principales ventajas del LIFT consiste en ofrecer una mayor preservación de la continencia, con ausencia de incontinencia en varios estudios [26,28]. En el caso de aparecer, es infrecuente y suele ser leve [25]. Las recurrencias presentan una tasa de aparición relativamente aceptables, aunque en el caso del LIFT presentan la gran ventaja de que alrededor de la mitad recurren en forma de fístula interesfinteriana (fístula simple); por tanto, en estos casos se consigue disminuir su grado de complejidad, siendo candidatas al tratamiento mediante fistulotomía y consiguiendo la curación en casi la totalidad de los pacientes. Sin embargo, la otra mitad de las recurrencias lo hacen de la misma forma que el trayecto original y requieren una reintervención con LIFT, o incluso aparece un nuevo trayecto a partir de la herida quirúrgica en el plano interesfinteriano, lo cual aumenta su grado de complejidad y dificulta la curación. Otra de sus desventajas es que no todas las fístulas pueden tratarse mediante esta técnica, limitándose prácticamente su indicación a las fístulas transesfinterianas [25].

Gupta et al. [29] realizaron un estudio comparando el LIFT y la colocación de setón en pacientes con fístula perianal compleja, observando una mayor aparición de recurrencias en aquellos pacientes tratados con LIFT con una tasa del 30%, en comparación con la tasa del 10% en aquellos tratados con setón. Por otro lado, el LIFT mostró superioridad en cuanto al tiempo de curación (5.3 semanas tras LIFT vs 8.7 semanas tras setón) y a la aparición de dolor respecto a la colocación de setón. Ambas técnicas mostraron excelentes resultados en cuanto a la preservación de la continencia, sin evidenciarse alteraciones en ninguno de los pacientes.

Por tanto, el LIFT muestra superioridad frente a la colocación de setón al necesitar menos tiempo para la curación completa y asociar menos dolor postquirúrgico. A pesar de no observarse casos de incontinencia en ambas técnicas, las tasas de incontinencia tras la colocación de setón muestran resultados muy variables entre los distintos estudios, por lo que el LIFT también muestra superioridad en cuanto a preservación de la continencia fecal. El setón solo ha mostrado superioridad frente al LIFT en la aparición de recurrencias, aunque cabe recordar que un gran número de recurrencias tras

LIFT lo hacen en forma de fístula interesfinteriana (fístula simple), la cual puede tratarse de forma eficaz y sencilla con fistulotomía convencional.

Tanto el colgajo de avance como el LIFT son técnicas estandarizadas en el tratamiento de la fístula perianal compleja, por lo que es interesante comparar ambas técnicas.

Emile et al. realizaron una revisión sistemática y un metaanálisis de los estudios que comparan ambas técnicas. La tasa de curación es similar en ambas, siendo ligeramente superior en aquellos pacientes tratados con LIFT (81.4%) frente al colgajo de avance (74.7%). La diferencia en cuanto a recurrencias fue mayor en el colgajo de avance (31.9%) respecto al LIFT (18.6%). Respecto a la conservación de la continencia, el LIFT mostró superioridad con una tasa de incontinencia del 1.96% frente al 10.99% del colgajo de avance. Sin embargo, los resultados anteriores no mostraron diferencias estadísticamente significativas ( $p > 0.05$ ); donde se observaron diferencias significativas ( $p < 0.05$ ) fue en el tiempo quirúrgico y el dolor postoperatorio, donde el LIFT mostró ser una intervención más corta y menos dolorosa [30].

El LIFT presenta la ventaja de que la mitad de las recurrencias son en forma de fístula interesfinteriana, disminuyendo su complejidad y facilitando la curación mediante fistulotomía. Sin embargo, el periodo entre la intervención y la recurrencia suele ser mayor en el colgajo respecto al LIFT. Por otro lado, el LIFT presenta una mayor conservación de la continencia, aunque el colgajo de avance también muestra buenos resultados. La gran diferencia se encuentra en la duración de la operación y el dolor postoperatorio, donde el LIFT es claramente superior. Destacar que el colgajo de avance presenta múltiples variaciones en cuanto a su grosor, por lo que los resultados en relación a la recurrencia y la incontinencia pueden ser mucho más aceptables en función del tipo de colgajo. Una clara desventaja del LIFT es que no todas las fístulas son candidatas a esta intervención, limitándose a aquellas cuyo trayecto presenta una porción interesfinteriana (transesfinterianas), mientras que el colgajo de avance presenta un mayor número de indicaciones [21,25,30].

Por tanto, ambas técnicas son opciones óptimas y bien establecidas para el tratamiento de las fístulas perianales complejas, con una eficacia similar (el LIFT muestra una ligera superioridad frente al colgajo de avance). El colgajo de avance podría ser de elección para el tratamiento de las fístulas perianales complejas, reservando el LIFT para aquellos pacientes con fístula transesfinteriana alta [8].

## **5.5 TAPÓN DE FÍSTULA Y COLA DE FIBRINA**

Son técnicas recientes, simples y mínimamente invasivas que permiten el sellado del trayecto fistuloso.

An et al. [31] realizaron una revisión sistemática sobre los resultados del tapón de fístula y el colgajo de avance. En cuanto a la curación, el colgajo de avance mostró una tasa global del 64.4%,

superior al 48.3% obtenido tras la colocación del tapón. Respecto a las recurrencias, se observó una tasa de recurrencias global del 31.8%, inferior al 45.2% de recurrencias tras el tapón. Y en cuanto a la aparición de incontinencia, no se mostraron los datos sobre las tasas de ambas técnicas debido al limitado número de artículos que analizaban este aspecto, aunque sí que se menciona que en uno de los estudios, las tasas de incontinencia para el tapón de fístula y el colgajo de avance fueron del 2.2% y el 8.9%, respectivamente, observándose por tanto una mayor preservación de la continencia en aquellos pacientes tratados con tapón de fístula.

En el estudio de Alhaddad [32] comparó la colocación del tapón de fístula y el LIFT en pacientes con fístulas interesfinterianas y transesfinterianas altas. En los pacientes tratados con tapón de fístula se observó una tasa de curación del 76.2%, mientras que con el LIFT fue del 81.1%. Ambas técnicas demostraron preservar la continencia de los pacientes, sin evidenciar ningún caso de incontinencia fecal. En este estudio no se analizaron las tasas de recurrencia.

A pesar de que el tapón muestra muy buenos resultados en cuanto a conservación de la continencia, las tasas de curación y recurrencia no son favorables, siendo inferiores a técnicas como el colgajo de avance y el LIFT. La literatura disponible se encuentra muy limitada por los pequeños grupos de cohortes de pacientes y los cortos periodos de seguimiento, por lo que es difícil establecer su eficacia ante resultados tan variables [8].

En cuanto a la cola de fibrina, existen múltiples estudios observacionales cuyas limitaciones en cuanto a la heterogeneidad de la etiología estudiada, la anatomía de la fístula y los cortos periodos de seguimiento hacen difícil la determinación de su eficacia [8]. Al-Rekabi [33] realizó un estudio prospectivo sobre los efectos de la cola de fibrina en pacientes con fístula perianal, observándose tasas de curación tras la primera inyección del 64%, y una tasa de recurrencias del 36.04%. Tras una segunda inyección la tasa de curación ascendió al 75.5%, con una tasa de recurrencia del 24.5%. Ningún paciente mostró incontinencia tras la intervención, siendo una de las principales ventajas de esta técnica.

Göttgens et al. [24] incluyeron en su revisión sistemática y metaanálisis estudios que comparaban el uso de la cola de fibrina respecto a otras técnicas.

Por un lado, aquellos que comparaban la cola de fibrina con la colocación de setón, incluyendo únicamente un estudio. En él se observaron diferencias significativas respecto a las recurrencias, con tasas del 12.5% en pacientes tratados con setón y del 62% en aquellos tratados con cola de fibrina ( $p < 0.05$ ). Por el contrario, la cola de fibrina mostró una mayor preservación de la continencia con una puntuación de Wexner de 0.49, demostrando diferencias significativas con la colocación de setón que obtuvo una puntuación de 5.1 ( $p < 0.05$ ).

También analizaron la adición de cola de fibrina con la técnica del colgajo de avance. En esta revisión solo se incluyó un estudio, observando que la tasa de recurrencias tras la realización del colgajo de avance más la cola de fibrina fue del 46.4%, mayor que la observada tras realizar

únicamente el colgajo de avance (20%) demostrando diferencias significativas ( $p < 0.05$ ). En cuanto a los distintos tipos de colgajo de avance (MTAF, PTAF, FTAF), no se encontraron diferencias significativas entre ellos.

Por tanto, la principal ventaja del uso de la cola de fibrina es su gran preservación de la continencia fecal, aunque las tasas de curación y recurrencias no son positivas. En cuanto a su relación con otras técnicas, muestra una menor tasa de incontinencia frente al setón, aunque la aparición de recurrencias tras su uso es significativamente superior.

Tanto el tapón como la cola de fibrina han sido inicialmente consideradas como técnicas ineficaces, con resultados pobres en cuanto a curación y recurrencias. Sin embargo, son técnicas muy prometedoras en cuanto a preservación de la continencia, además de ser sencillas y poco invasivas, por lo que es necesario realizar más estudios sobre su uso, ya sea de forma aislada o en combinación con otros procedimientos.

## **5.6 ABLACIÓN DEL TRAYECTO FISTULOSO POR LÁSER (FiLaC)**

Se trata de una de las técnicas más recientes introducidas en la práctica clínica. Presenta como principal ventaja una mayor conservación de la continencia y una menor incidencia de complicaciones, según muestran diversos estudios [34–36].

La revisión sistemática realizada por Adegbola [34] sobre el uso del láser en el tratamiento de las fístulas perianales mostró resultados muy variables en cuanto a la tasa de curación (20-89%). Respecto a las complicaciones no se observaron casos de incontinencia, y el dolor o sangrado fue leve e infrecuente. Giamundo y De Angelis [35] realizaron recientemente otro estudio en el que se observaron tasas de curación primaria y recurrencias del 66.8% y 11.4%, respectivamente. Tras una segunda intervención, la tasa de curación ascendió al 73.7% (curación secundaria).

Sluckin et al. [36] compararon los resultados obtenidos tras el empleo de FiLaC respecto a técnicas como MTAF y LIFT (ambas se estudiaron en conjunto). No se observaron diferencias significativas con respecto a la curación primaria, con tasas similares entre aquellos pacientes tratados con FiLaC (55.6%) y con MTAF/LIFT (58.7%) ( $p = 0.601$ ). La curación secundaria tampoco mostró una diferencia significativa (tasas del 70% tras FiLaC y del 69.2% tras MTAF/LIFT) ( $p = 0.95$ ). Con respecto a la aparición de recurrencias, tampoco se evidenciaron diferencias significativas entre ambos grupos, con tasas ligeramente inferiores tras la aplicación de FiLaC (49.5% vs 54%). La preservación de la continencia no fue analizada en este estudio.

La FiLaC es una técnica prometedora, simple, mínimamente invasiva, cuyo mayor atractivo reside en su seguridad a la hora de mantener la continencia y su escasa morbilidad. Sin embargo, presenta tasas de curación muy variables, observada en la gran heterogeneidad de la literatura disponible, además de no haber demostrado diferencias significativas en cuanto a curación y recurrencias frente

a técnicas mayormente establecidas como el MTAF o el LIFT. Aun así, puede considerarse su uso en pacientes con fístula perianal compleja, e incluso puede realizarse una reintervención en aquellos casos en los que no se consiga la curación primaria [8,34–36].

## 5.7 NUEVAS TÉCNICAS

A lo largo de los últimos años se han desarrollado nuevas técnicas o modalidades para el tratamiento de las fístulas perianales complejas, encontrándose aún en fase de investigación.

El trasplante de células madre mesenquimales ha mostrado resultados prometedores mediante la regeneración del trayecto fistuloso gracias a su capacidad de autorrenovación y diferenciación. Estas células se pueden obtener del tejido adiposo, médula ósea, pulpa dentaria, sangre menstrual o matriz de cordón umbilical. El tejido adiposo es considerado como la fuente ideal de células madre mesenquimales, al ser accesible mediante técnicas mínimamente invasivas y presentar una gran concentración de células madre [10,37].

Wang et al. [10] realizaron una revisión sistemática y un metaanálisis de los ensayos clínicos disponibles sobre esta técnica, incluyendo únicamente dos ensayos clínicos aleatorizados sobre su uso en fístulas criptoglandulares. Si bien los resultados en cuanto a la tasa de curación fueron superiores a los grupos de control (tratados con inyecciones de cola de fibrina y de solución salina) (54.81% vs 44.29%), no se demostraron diferencias significativas (por el contrario, en las fístulas asociadas a Crohn se demostró efectividad con diferencia significativa).

A lo largo del tiempo, se han desarrollado diversos biomateriales para el tratamiento de las fístulas perianales, entre los cuales se encuentra la matriz dérmica acelular. Este material actúa rellenando el trayecto fistuloso y promoviendo la regeneración tisular. Recientemente, Gómez-Jurado et al. [38] realizaron un estudio sobre esta técnica. A pesar de no observarse casos de incontinencia y presentar una tasa de curación aceptable (59.1%), su administración mostró una alta tendencia a la recurrencia, con tasas del 77.8%. Se trata del primer estudio en evaluar los efectos a largo plazo de la matriz dérmica acelular, por lo que aún son necesarios más estudios para poder determinar su eficacia. A pesar de su pobre tasa de curación, se trata de una técnica prometedora por su conservación de la continencia [8,38].

Durante los últimos años se han propuesto modificaciones a las técnicas ya establecidas, destacando la adición de una malla biológica al procedimiento del LIFT, lo que se conoce como Bio-LIFT. Es una técnica muy reciente y costosa, cuyo principal objetivo es reforzar la ligadura en el plano interesfinteriano mediante un injerto biológico que mejore la curación respecto al LIFT clásico. Lau [39] realizó un estudio retrospectivo comparando el LIFT y Bio-LIFT durante 10 años. No se

observaron casos de incontinencia en ambas técnicas, pero el LIFT clásico mostró clara superioridad en cuanto a la curación primaria de la fístula, con una tasa del 62.9% frente al 34.9% del Bio-LIFT. Curiosamente ambas técnicas mostraron muy buenos resultados respecto a la curación secundaria, con tasas del 80% (LIFT) y del 81.9% (Bio-LIFT); por tanto, el Bio-LIFT aún no ha demostrado su superioridad sobre la técnica clásica respecto a las tasas de curación. Debido a su reciente aparición y a la escasa literatura disponible sobre su uso, es necesario realizar más estudios que aporten mayor evidencia sobre su eficacia respecto a la técnica LIFT clásica [8,39].

## 6. CONCLUSIONES

- Ninguna de las técnicas quirúrgicas disponibles para el tratamiento de las fístulas perianales complejas demuestra una clara superioridad frente a las demás como técnica de elección o gold standard.
- Tanto el colgajo de avance como el LIFT son las técnicas mayormente establecidas en la práctica clínica, presentando ambas una eficacia similar. El colgajo de avance podría ser una óptima opción para el tratamiento de las fístulas perianales complejas, reservando el LIFT para aquellas que sean transesfinterianas altas.
- A la espera de llegar a un consenso, la elección entre una técnica u otra se realizará de forma individualizada según las características del paciente, el tipo de fístula y la preferencia del cirujano.
- En cuanto a las nuevas técnicas, a pesar de demostrar resultados prometedores a la hora de preservar la continencia fecal, los resultados en cuanto a curación y recurrencias son pobres y no demuestran superioridad frente a las técnicas ya establecidas en la práctica clínica.
- Se precisa de la realización de más ensayos clínicos y de mejor calidad en cuanto a su diseño para poder determinar el procedimiento gold standard con una mayor evidencia científica.

## 7. BIBLIOGRAFÍA

1. Stellingwerf M, Van Praag E, Tozer P, Bemelman W, Buskens C. Systematic review and meta-analysis of endorectal advancement flap and ligation of the intersphincteric fistula tract for cryptoglandular and Crohn's high perianal fistulas. *BJS Open* 2019; 3:231-41.
2. Vogel J. Anorectal fistula: Clinical manifestations and diagnosis - UpToDate [Internet]. 2023; Available from: [https://www.uptodate.com/contents/anorectal-fistula-clinical-manifestations-and-diagnosis/print?source=bookmarks\\_widget](https://www.uptodate.com/contents/anorectal-fistula-clinical-manifestations-and-diagnosis/print?source=bookmarks_widget)
3. Champagne B. Operative management of anorectal fistulas - UpToDate [Internet]. 2023; Available from: [https://www.uptodate.com/contents/operative-management-of-anorectal-fistulas/print?source=bookmarks\\_widget](https://www.uptodate.com/contents/operative-management-of-anorectal-fistulas/print?source=bookmarks_widget)

4. Moore K, Agur A, Dalley A. Clinically oriented anatomy. Eighth edition. Philadelphia: Wolters Kluwer; 2018; 6:633-42.
5. Jimenez M, Mandava N. Anorectal Fistula [Internet]. StatPearls2023; Available from: <http://www.ncbi.nlm.nih.gov/books/NBK560657/>
6. Domínguez A, Pitrella A, Noceti M. Fístulas perianales: caracterización con resonancia magnética. *Revista argentina de radiología (RAR)*. 2016;81:129-34.
7. Cheung X, Fahey T, Rogers A, Pemberton J, Kavanagh D. Surgical Management of Idiopathic Perianal Fistulas: A Systematic Review and Meta-Analysis. *Dig. Surg.* 2021; 38:104-19.
8. Reza L, Gottgens K, Kleijnen J, Breukink S, Ambe P, Aigner F, et al. European Society of Coloproctology: Guidelines for diagnosis and treatment of cryptoglandular anal fistula. *Colorectal Dis.* 2023; 26:145-96.
9. Sautereau M, Bouchard D, Brochard C, Pigot F, Siproudhis L, Fayette J, et al. Prospective and multicentre study of radiofrequency treatment in anal fistula. *Colorectal Dis.* 2023; 25:289-97.
10. Wang H, Jiang H, Zhang Y, Jin H, Fei B, Jiang J. Mesenchymal stem cells transplantation for perianal fistulas: a systematic review and meta-analysis of clinical trials. *Stem Cell Res. Ther.* 2023; 14:103-20.
11. Zwiep T, Gilbert R, Boushey R, Schmid S, Mooloo H, Raiche I, et al. Comparison of Ligation of the Intersphincteric Fistula Tract and BioLIFT for the Treatment of Transsphincteric Anal Fistula: A Retrospective Analysis. *Dis. Colon Rectum* 2020; 63:365-70.
12. Bannura G. Fístula anorrectal: ¿son las técnicas nuevas superiores a las clásicas? *Rev. Chil. Cir.* 2015; 67:430-40.
13. Shan J, Wang J, Lu D, Yu X, Zheng L, Zhang Y. Simplified dressing change after surgery for high anal fistula: A prospective, single centre randomized controlled study on loose combined cutting seton ( LCCS ) technique. *Int. Wound J.* 2024; 21:14401-09.
14. Machielsen A, Iqbal N, Kimman M, Sahnun K, Adegbola S, Kane G, et al. Heterogeneity in outcome selection, definition and measurement in studies assessing the treatment of cryptoglandular anal fistula: findings from a systematic review. *Tech. Coloproctology* 2021; 25:761-830.
15. Shirah B, Shirah H. The Impact of the Outcome of Treating a High Anal Fistula by Using a Cutting Seton and Staged Fistulotomy on Saudi Arabian Patients. *Ann. Coloproctology* 2018; 34:234-40.
16. Patton V, Chen C, Lubowski D. Long-term results of the cutting seton for high anal fistula. *ANZ J. Surg.* 2015; 85:720-7.
17. Ege B, Leventoğlu S, Menteş B, Yılmaz U, Öner A. Hybrid seton for the treatment of high anal fistulas: results of 128 consecutive patients. *Tech. Coloproctology* 2014; 18:187-93.
18. Ratto C, Litta F, Donisi L, Parello A. Fistulotomy or fistulectomy and primary sphincteroplasty for anal fistula (FIPS): a systematic review. *Tech. Coloproctology* 2015; 19:391-400.

19. Farag A, Elbarmelgi M, Mostafa M, Mashhour A. One stage fistulectomy for high anal fistula with reconstruction of anal sphincter without fecal diversion. *Asian J. Surg.* 2019; 42:792-96.
20. Iqbal N, Dilke S, Geldof J, Sahnun K, Adegbola S, Bassett P, et al. Is fistulotomy with immediate sphincter reconstruction (FISR) a sphincter preserving procedure for high anal fistula? A systematic review and meta-analysis. *Colorectal Dis.* 2021; 23:3073-89.
21. Balciscueta Z, Uribe N, Balciscueta I, Andreu-Ballester J, García-Granero E. Rectal advancement flap for the treatment of complex cryptoglandular anal fistulas: a systematic review and meta-analysis. *Int. J. Colorectal Dis.* 2017; 32:599-609.
22. Jafarzadeh J, Najibpoor N, Salmasi A. A comparative study on the effectiveness of rectal advancement flap and seton placement surgeries in patients with anal fistula on the rate of recurrence, incontinence and infection. *J. Fam. Med. Prim. Care* 2019; 8:3591-94.
23. Abdelnaby M, Emile S, El-Said M, Abdallah E, AbdelMawla A. Drained mucosal advancement flap versus rerouting Seton around the internal anal sphincter in treatment of high trans-sphincteric anal fistula: A randomized trial. *Int. J. Surg.* 2019; 72:198-203.
24. Göttgens K, Smeets R, Stassen L, Beets G, Breukink S. Systematic review and meta-analysis of surgical interventions for high cryptoglandular perianal fistula. *Int. J. Colorectal Dis.* 2015; 30:583-93.
25. Emile S, Khan S, Adejumo A, Koroye O. Ligation of intersphincteric fistula tract (LIFT) in treatment of anal fistula: An updated systematic review, meta-analysis, and meta-regression of the predictors of failure. *Surgery* 2020; 167:484-92.
26. Cianci P, Tartaglia N, Fersini A, Giambavicchio L, Neri V, Ambrosi A. The Ligation of Intersphincteric Fistula Tract Technique: A Preliminary Experience. *Ann. Coloproctology* 2019; 35:238-41.
27. Chowdri N, Nazki S, Shah Z, Bhat G. Ligation of Intersphincteric Fistula Tract (LIFT) For Fistula-in-Ano: Feasibility and Our Experience. *World J Surg Surgical Res* 2020; 3:1209-12.
28. Kumar M, Kumar M, Arora A, Ranjan A, Kant K, Sreepriya P. The Ligation of the Intersphincteric Fistula Tract (LIFT) Technique for Simple and Complex Fistula-in-ano. *J. Coloproctology* 2021; 41:406-10.
29. Gupta V, Sharma A, Singla S, Singh J, Gupta M, Budhiraja R. Outcomes of LIFT versus seton in complex fistula-in-ano- A comparative study. *J. Evid. Based Med. Healthc.* 2018; 5:1596-600.
30. Emile S, Garoufalia Z, Aeschbacher P, Horesh N, Gefen R, Wexner S. Endorectal advancement flap compared to ligation of inter-sphincteric fistula tract in the treatment of complex anal fistulas: A meta-analysis of randomized clinical trials. *Surgery* 2023; 174:172-79.
31. An Y, Chen X, Tian M, Qi W, Gao J. Comparison of clinical outcomes of anal fistula plug and endoanal advancement flap repair treating the complex anal fistula: a systematic review and meta-analysis. *Updat. Surg.* 2023; 75:2103-15.



32. Alhaddad A, Mouzannar A, Ashraf A, Marafi B, Albader I, Alsaid A, et al. Long-term outcomes of (Gore) fistula plug versus ligation of intersphincteric fistula tract for anal fistula. *J. Coloproctology* 2018; 38:314-19.
33. Al-Rekabi A. Fibrin Glue Injection a Promising Option in the Treatment of Patients with Anal Fistula. *International Journal of Medical Research & Health Sciences* 2019; 8(2):1-7.
34. Adegbola S, Sahnun K, Tozer P, Warusavitarne J. Emerging Data on Fistula Laser Closure (FiLaC) for the Treatment of Perianal Fistulas; Patient Selection and Outcomes. *Clin. Exp. Gastroenterol.* 2021; 14:467-75.
35. Giamundo P, De Angelis M. Treatment of anal fistula with FiLaC®: results of a 10-year experience with 175 patients. *Tech. Coloproctology* 2021; 25:941-48.
36. Sluckin T, Gispen W, Jongenotter J, Hazen S, Smeets S, Van Der Bilt J, et al. Treatment of cryptoglandular fistulas with the fistula tract laser closure (FiLaC™) method in comparison with standard methods: first results of a multicenter retrospective comparative study in the Netherlands. *Tech. Coloproctology* 2022; 26:797-803.
37. Naldini G, Sturiale A, Fabiani B, Porzio F, Aglietti R, Menconi C. Stem Cells in Cryptoglandular Anal Fistulas [Internet]. En: Ratto C, Parello A, Litta F, De Simone V, Campenni P, editores. *Anal Fistula and Abscess*. Cham: Springer International Publishing; 2022. págs 451-70. Available from: [https://link.springer.com/10.1007/978-3-030-76670-2\\_30](https://link.springer.com/10.1007/978-3-030-76670-2_30)
38. Gómez-Jurado M, Martí-Gallostra M, Pellino G, Galvez A, Kreisler E, Biondo S, et al. Long-term outcomes of an acellular dermal matrix for the treatment of complex cryptoglandular anal fistula: a pilot study. *Tech. Coloproctology* 2022; 26:453-59.
39. Lau Y, Brown K, Cheong J, Byrne C, Lee PJ. LIFT and BioLIFT: a 10-Year Single-Centre Experience of Treating Complex Fistula-In-Ano With Ligation of Intersphincteric Fistula Tract Procedure With or Without Bio-prosthetic Reinforcement (BioLIFT). *J. Gastrointest. Surg.* 2020; 24:671-76.





# CONTROVERSIAS EN EL TRATAMIENTO DE LAS FÍSTULAS PERIANALES



AUTOR: GONZALO TORRUBIA SALGADO

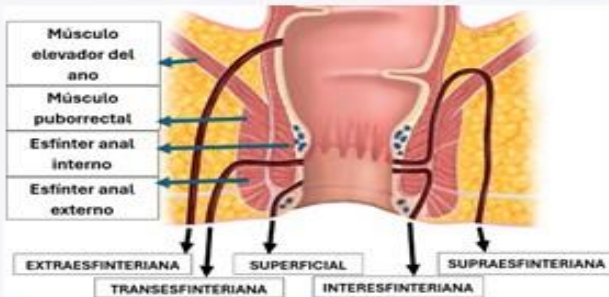
TUTORA: DRA. BEATRIZ DE ANDRÉS ASENJO

SERVICIO DE CIRUGÍA GENERAL Y DEL APARATO DIGESTIVO (HCUV)

## INTRODUCCIÓN

La fístula perianal es una patología frecuente que causa un gran impacto en la calidad de vida, siendo la mayoría de ellas de origen criptoglandular.

Se clasifican según su trayecto anatómico y su grado de complejidad, lo cual determina tanto el tratamiento como el pronóstico.



TIPOS	INCLUYEN
<b>SIMPLES:</b> no suponen un riesgo para la funcionalidad del aparato esfinteriano	-SUPERFICIALES -INTERESFINTERIANAS -TRANSESFINTERIANAS BAJAS
<b>COMPLEJAS:</b> su tratamiento conlleva un mayor riesgo de comprometer la funcionalidad del aparato esfinteriano y la aparición de recurrencias	-SUPRAESFINTERIANAS -EXTRAESFINTERIANAS -TRANSESFINTERIANAS ALTAS -ASOCIACIÓN CON ENFERMEDAD DE CROHN, RADIACIÓN, MALIGNIDAD O INCONTINENCIA FECAL PREEXISTENTE

La fistulotomía es el tratamiento de elección en las fístulas simples, con resultados muy favorables. Sin embargo, su uso en fístulas complejas asocia alteraciones significativas en la continencia fecal, sin existir un consenso sobre la técnica quirúrgica de elección para estos pacientes.

## OBJETIVOS

- **Objetivo principal:** comparar las distintas técnicas quirúrgicas disponibles para las fístulas perianales criptoglandulares complejas y determinar el tratamiento de elección.
- **Objetivo secundario:** describir aquellas técnicas que se encuentran actualmente en estudio y sus ventajas e inconvenientes.

## METODOLOGÍA

Revisión bibliográfica de los artículos publicados en los últimos 10 años sobre los procedimientos quirúrgicos disponibles en el tratamiento de las fístulas perianales criptoglandulares complejas. Se ha realizado una búsqueda en bases de datos como PubMed, Elsevier y UpToDate y en libros de lectura.

## BIBLIOGRAFÍA

1. Reza L, Gottgens K, Kleijnen J, Breukink S, Ambe P, Aigner F, et al. European Society of Coloproctology: Guidelines for diagnosis and treatment of cryptoglandular anal fistula. *Colorectal Dis.* 2023; 26:145-96.
2. Stellingwerf M, Van Praag E, Tozer P, Bemelman W, Buskens C. Systematic review and meta-analysis of endorectal advancement flap and ligation of the intersphincteric fistula tract for cryptoglandular and Crohn's high perianal fistulas. *BJS Open* 2019; 3:231-41.
3. Emile S, Garoufalia Z, Aeschbacher P, Horesh N, Gefen R, Wexner S. Endorectal advancement flap compared to ligation of inter-sphincteric fistula tract in the treatment of complex anal fistulas: A meta-analysis of randomized clinical trials. *Surgery* 2023; 174:172-79.

## DISCUSIÓN

El tratamiento de las fístulas perianales consiste en conseguir un equilibrio entre una curación eficaz y el menor número de complicaciones (recurrencias e incontinencia fecal).

Tanto el colgajo de avance como la ligadura interesfinteriana del trayecto fistuloso (LIFT) presentan resultados aceptables. Los del colgajo de avance varían en función de su grosor; a mayor grosor, menor tasa de recurrencias y mayor tasa de incontinencia. Respecto al LIFT, preserva la continencia de forma muy eficaz, aunque su indicación se limita principalmente a las fístulas transefinterianas altas.

La colocación de setón y la fistulotomía/fistulectomía con reconstrucción inmediata de esfínteres y con radiofrecuencia (FISR) presentan buenos resultados de curación y recurrencias, aunque la aparición de incontinencia fecal es variable y con escasa evidencia.

La fistulotomía por radiofrecuencia y la ablación del trayecto fistuloso por láser (FiLaC) han presentado pobres resultados y no demuestran superioridad frente a otras técnicas como la fistulotomía, el colgajo de avance o el LIFT.

Los sellantes del trayecto fistuloso como el tapón de fístula o la cola de fibrina, a pesar de preservar la continencia de forma eficaz, muestran malos resultados respecto a la curación y las recurrencias.

Las nuevas técnicas (trasplante de células mesenquimales, matriz dérmica acelular y bio-LIFT), muestran resultados prometedores en cuanto a la preservación de la continencia. Sin embargo, los resultados de curación y recurrencias no son satisfactorios.

## CONCLUSIONES

1. Ninguna de las técnicas quirúrgicas disponibles demuestra una clara superioridad como técnica de elección o gold standard.
2. El colgajo de avance podría ser una óptima opción para el tratamiento de las fístulas perianales complejas, reservando el LIFT para las fístulas transefinterianas altas.
3. Actualmente, la elección de la técnica se realiza de forma individualizada en función del paciente, el tipo de fístula y la preferencia del cirujano.
4. Las nuevas técnicas no demuestran superioridad frente a las técnicas ya establecidas (colocación de setón, colgajo de avance o LIFT).
5. Se precisa de la realización de más ensayos clínicos y de mejor calidad en cuanto a su diseño, para poder determinar el procedimiento gold standard con una mayor evidencia científica.