

# Síntomas en el SÍNDROME DE SJÖGREN



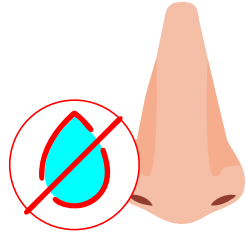
Infografías para la asignatura Patología Médico Quirúrgica del Aparato Locomotor (5º curso)

UVa

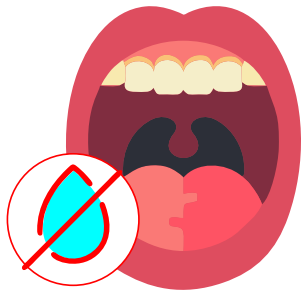## 1 Afectación glándulas exocrinas ≈95-100%



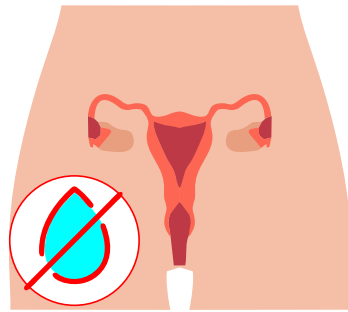
**Xeroftalmía:** "arenillas" en los ojos, dolor ocular, fotofobia, quemazón



**Sequedad nasal:** tos seca



**Xerostomía:** boca seca, caries, necesidad constante de beber



**Sequedad vaginal:** dispareunia

## 2 Síntomas generales 80%

Astenia, fiebre, ↓ peso

## 3 Adenopatías Glandulopatías

Poliadenopatías (10-30%)  
Hipertrofia parótidas (10-30%)

## 4 Afectación musculoesquelética 30-60%

Mialgias, artralgias, artritis (pequeñas articulaciones manos)

## 5 Cutánea 10-30%

Púrpura palpable (crioglobulin.)  
Lesiones anulares (anti Ro/SS-A)  
Fenómeno de Raynaud (10%)

## 6 Pulmonar 10-20%

Bronquial.  
Enf. pulmonar intersticial  
Bloqueo cardiaco congénito intra-útero en hijos de embarazadas anti-Ro+

## 7 Renal <10%

Acidosis tubular renal distal  
Glomerulonefritis

## 8 Neurológica <10%

Polineuropatía axonal, multineuritis, neur. trigémino.  
Rara la afectación del sist. nervioso central

**+** ANA ≥ 1/80 (70-80%)  
Anti-Ro/anti-La (30-70%)

**Controles periódicos**  
Riesgo linfoma B  
Proteínas monoclonales en 20%