

UNIVERSIDAD DE VALLADOLID  
INSTITUTO DE OFTALMOBIOLOGÍA APLICADA

MÁSTER EN ENFERMERÍA OFTALMOLÓGICA  
CLÍNICA Y QUIRÚRGICA

***“PROTOCOLO PARA LA TOMA DE LA  
PRESIÓN INTRAOCULAR CON  
TONÓMETRO PERKINS”***

**AUTORA: LAURA VÁZQUEZ HERNÁNDEZ**

**TUTORA: ESTHER MURGUI TEJEDOR**

**Valladolid, 15 de junio de 2012.**

## ÍNDICE

- 1. INTRODUCCIÓN**
- 2. RECUERDO ANATÓMICO**
- 3. DEFINICIÓN DE TONOMETRÍA**
- 4. MÉTODOS DE MEDICIÓN DE LA PRESIÓN INTRAOCULAR**
  - 4.1. HISTORIA DE LOS TONÓMETROS PERKINS Y GOLDMAN
  - 4.2. COMPARACIÓN TONOMETRÍA APLANACIÓN, NEUMOTONOMETRÍA E INDENTACIÓN.
    - TONOMETRÍA DE CONTACTO.
      - Tonometría de indnetación.
      - Tonometría de Aplanación
      - Tonometría de Rebote.
    - TONOMETRÍA DE NO CONTACTO.
- 5. OTROS TIPOS DE TONÓMETROS.**
  - Tono – Pen XL.
  - Analizador de la Respuesta Ocular (ORA)
  - Tonometría de Contorno Dinámico de Pascal (DCT)
  - Tonómetro Parpebral; Diaton.
- 6. FACTORES QUE INFLUYEN EN LA MEDIDA DE LA PRESIÓN INTRAOCULAR.**
- 7. POSIBLES COMPLICACIONES Y ERRORES DERIVADOS DE LA TONOMETRÍA PERKINS Y GOLDMANN.**
- 8. PROTOCOLO ENFERMERO PARA TOMAR LA PRESIÓN INTRAOCULAR CON EL TONÓMETRO PERKINS.**
- 9. CONCLUSIONES.**
- 10. BIBLIOGRAFÍA**

## **1. INTRODUCCIÓN**

El propósito de este trabajo es la realización de un protocolo para la toma de la presión intraocular (PIO) con el tonómetro Perkins. Para ello se ha realizado una revisión bibliográfica amplia sobre el manejo, utilización, eficacia y posibles complicaciones que esta técnica pueda tener con respecto a otras.

La enfermería es una disciplina en continuo proceso de cambio y evolución, por eso los trabajadores de este sector debemos conocer y mantenernos actualizados en el campo de la salud en general, para así poder brindar un mejor servicio y calidad al paciente y sus familiares.

El conocimiento de la presión intraocular es un dato semiológico básico en la práctica oftalmológica, donde el papel de enfermería juega un rol importante en el screening y prevención primaria de este tipo de patologías como el glaucoma.

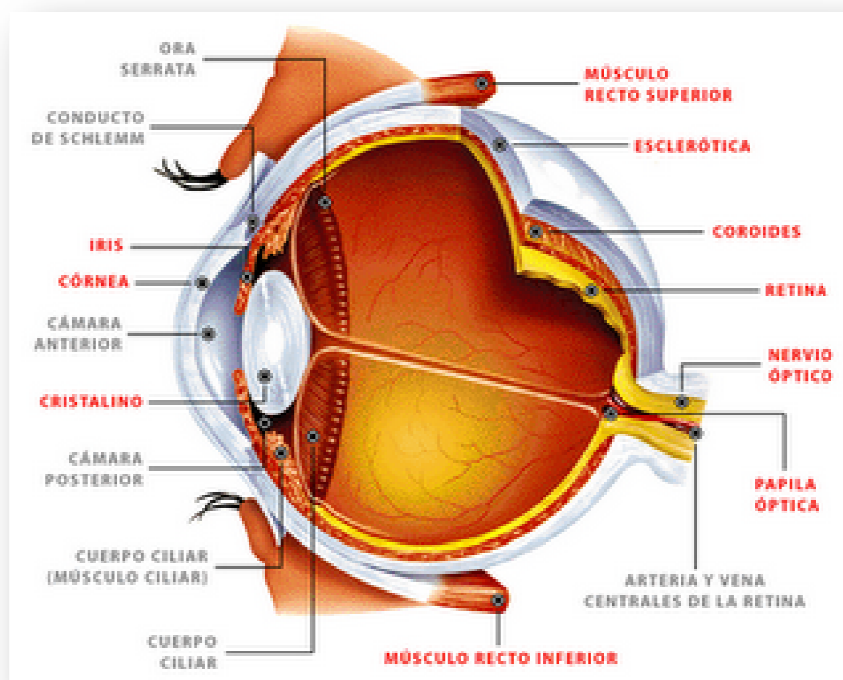
El tonómetro Perkins es un instrumento útil, no invasivo, relativamente económico y con una curva de aprendizaje baja, que es apta para la toma de la presión intraocular de forma rutinaria por el personal de enfermería de forma fiable. Es un tonómetro que se basa en los principios de la tonometría de aplanación de Goldmann.

Uno de los objetivos que perseguimos con este protocolo es que el personal de enfermería pueda tener una visión global de la toma de la presión intraocular que incluya las bases teóricas, técnica, y las posibles complicaciones que ésta pueda acarrear, a la vez que realizamos una amplia revisión de los diferentes tipos de procedimientos e instrumentos necesarios para realizar la medición de la PIO y profundizamos concretamente en la técnica de la Tonometría Perkins, pues es la que habitualmente utiliza el personal de enfermería en el IOBA (Instituto de Oftalmobiología Aplicada).

Pretendemos que con este protocolo el personal de enfermería pueda tener una guía sistematizada para realizar la técnica de medición de la presión intraocular con el tonómetro de Perkins con la mayor fiabilidad y dominio posible.

## 2. RECUERDO ANATÓMICO

El globo ocular es un órgano par, esférico, que está algo aplanado de arriba abajo y su diámetro es aproximadamente de 24 mm en el varón adulto. Constituye el órgano periférico de la visión. Se encuentra localizado y protegido en el interior de la cavidad orbitaria, que sirve además para proporcionar la inserción de los músculos que lo movilizan. La posición de las dos órbitas determina la relación espacial entre los dos ojos, necesaria para la visión binocular y los movimientos conjugados entre ambos. La visión binocular característica de nuestro sistema visual nos permite la percepción de la profundidad y la apreciación de la naturaleza tridimensional de los objetos.



El ojo está formado por dos segmentos. El **segmento anterior**, es transparente y se extiende entre la córnea y el cristalino. Se encuentra dividido incompletamente por el iris, en una cámara anterior y otra posterior, las cuales se comunican a través de la pupila. El **segmento posterior** es opaco y constituye la mayor parte del volumen ocular.

La pared del globo ocular está formada de fuera hacia dentro de tres capas o túnicas:

- Una capa o túnica fibrosa, que constituye la cápsula protectora del ojo constituida por la **esclerótica** por detrás y la **córnea** por delante.
- Una capa o túnica vascular que comprende, desde atrás hacia delante, la **coroides**, el **cuerpo ciliar** y el **iris**, que se denomina **tracto uveal**.
- Una estructura nerviosa a modo de membrana, la **retina**.

La **esclerótica** en conjunto es una estructura elástica que responde de manera plástica a la regulación de la presión intraocular (PIO). Por delante se continúa directamente con la córnea mediante la unión esclerocorneal (limbo). En la superficie interna de esta zona de unión esclerocorneal existe un canal endotelial anular denominado **seno venoso de la esclerótica (Conducto de Schlemm)**. El conducto de Schlemm se extiende por detrás hasta el espolón escleral formado por un reborde de tejido escleral que surge como un refuerzo del cuerpo ciliar para mantener la posición y el anclaje del cristalino. En esta unión se fija la conjuntiva y finalizan los vasos sanguíneos.

La **córnea** es una estructura fibrosa en la que las fibras de colágeno se disponen paralelamente para que la luz pase fácilmente, constituyendo así un medio transparente que se proyecta desde la esclerótica como una elevación de convexidad anterior ocupando una parte del segmento anterior del globo ocular. Es la primera lente del dióptrio ocular con un poder de refracción de 43 dioptrías. Está bañada internamente por el humor acuoso y externamente por la secreción lagrimal, estos líquidos mantienen la transparencia de la córnea a la vez que intervienen en su nutrición ya que ésta es avascular.

La **úvea** está constituida por la **coroides**, el **cuerpo ciliar** y el **iris**. Está formada por dos porciones; anterior y posterior. La anterior es musculovascular y está formada por el cuerpo ciliar y el iris y la posterior es amplia y vascular, y corresponde a la coroides.

El **cuerpo ciliar** se continúa con la coroides por detrás y el iris por delante donde se une al ángulo iridocorneal, de la cámara anterior. Contiene en su interior el **músculo ciliar** y los **procesos ciliares**. El cuerpo ciliar se divide en dos partes:

- Pars plana
- Pars plicata:

La Pars Plicata posee unos 70 – 80 procesos ciliares que se proyectan en el interior de la cámara posterior. Cada proceso ciliar está cubierto por una capa de epitelio pigmentado continua con el epitelio pigmentario de la retina y una capa epitelial no pigmentada continua a la neurorretina. **El humor acuoso es secretado activamente por epitelio ciliado no pigmentario** como resultado de un proceso metabólico activo que depende de varios sistemas enzimáticos, especialmente la bomba de Na/K ATPasa, que secreta iones Na dentro de la cámara posterior.

Las funciones del cuerpo ciliar son la suspensión del cristalino que lo realiza a través de la zónula ciliar (zónula de Zinn o ligamento suspensorio del cristalino), la acomodación visual y la formación del humor acuoso.

El **iris** es la porción más anterior del tracto uveal y se puede definir como un diafragma que regula el paso de la luz hacia la retina través de un orificio central; la **pupila**. El diámetro de la pupila varía entre 1 y 8 mm según las condiciones funcionales del ojo respecto a la intensidad de la luz. Pero el margen de contracción (miosis) o dilatación (midriasis) puede ser mucho más amplio bajo la acción de distintos fármacos. Situado entre la córnea y el cristalino, el iris se encuentra bañado constantemente por humor acuoso y sirve de frontera entre las cámaras anterior y posterior del ojo.

El **cristalino** es una lente biconvexa, situada entre la cara posterior del iris y la cara anterior del cuerpo vítreo. Está sostenido por los tractos fibrilares de la zónula ciliar (Zónula de Zinn) las cuales se unen a los procesos ciliares. Entre las fibras de la zónula se forman espacios; los espacios zonulares. Por estos espacios fluye el humor acuoso.

Presenta una cara anterior con un polo anterior y una cara posterior con un polo posterior. Ambos polos están unidos por una línea imaginaria; el eje del cristalino. Actúa como segunda lente del dióptrio ocular con un poder de refracción de 19 dióptrías. Es una lente dinámica, capaz de adaptarse por deformación mediante el reflejo de acomodación, como un sistema de enfoque, para que la información visual incida sobre el plano de la mácula. Al comportarse ópticamente como una lente convexa, el cristalino refracta los haces lumínicos invirtiendo la imagen que se proyecta en la retina.

El cristalino divide el interior del globo ocular en dos segmentos; segmento anterior y posterior.

- El **segmento anterior** (espacio anterior al cristalino) está constituido por dos cámaras. La **cámara anterior** se halla entre la córnea y el iris (En la cual entre ambas estructuras se forma el ángulo iridocorneal, que contiene el tejido trabecular que drena el humor acuoso hacia el seno venoso escleral) y la **posterior** se halla por detrás del iris frente a las fibras zonulares y el cristalino. Tanto la cámara anterior como la posterior están llenas de humor acuoso.
- El **segmento posterior**, más grande que el anterior, situado por detrás del cristalino y por delante de la retina se corresponde con la **cámara vítrea**; que está ocupada por el cuerpo vítreo.

El **Cuerpo vítreo**, tiene una consistencia gelatinosa (debido a su elevado contenido en ácido hialurónico). Está formado en un 98% por agua y en un 2% por proteínas. Ocupa los dos tercios posteriores del globo ocular; se forma durante la vida embrionaria y de ahí en adelante no se repone. Contiene células fagocíticas que eliminan los detritos y mantienen esta parte del ojo despejada para que no haya impedimento en la visión.

El **Humor acuoso** es un líquido transparente formado por un 98% de agua, 1,4% de cloruro de sodio, sales, urea, hialuronidasa y glucosa. En condiciones normales, el volumen de humor acuoso que se produce por minuto es de 2 mm<sup>3</sup>. Si no existe ningún tipo de alteración este se renueva por completo cada 90 minutos, aproximadamente. Su función es nutrir la córnea y el cristalino; dos estructuras avasculares.

---

<b><u>SEGMENTOS</u></b>	<b><u>DIVISIONES</u></b>	<b><u>SITUACIÓN</u></b>	<b><u>CONTENIDO</u></b>
<b>S. ANTERIOR</b>	Cámara Anterior	Anterior al iris y posterior a la córnea.	Humor Acuoso.
	Cámara Posterior	Posterior al iris y anterior al cristalino.	Humor Acuoso.
<b>S. POSTERIOR</b>	Ninguna	Posterior al cristalino.	Cuerpo Vítreo

---



## FISIOLOGÍA DEL HUMOR ACUOSO

El humor acuoso se produce por distintos tipos de mecanismos:

- **Secreción Activa:**

El epitelio ciliar no pigmentado secreta alrededor del 80% del total del humor acuoso por un mecanismo metabólico activo dependiente de varios sistemas enzimáticos especialmente la bomba de Na/K ATPasa, que secreta iones Na dentro de la cámara posterior. La secreción de humor acuoso disminuye por la acción de factores como la hipoxia o la hipotermia, pero es independiente del nivel de la PIO.

- **Secreción Pasiva:**

El 20% restante del humor acuoso se origina por procesos pasivos como ultrafiltración y difusión, ambos dependientes de la presión sanguínea en los capilares ciliares, de la presión oncótica del plasma y de la PIO. Así, si ésta es muy elevada la secreción de humor acuoso disminuirá.

- **Mecanismo de Osmótico o de difusión:**

Este solo actuaría en situaciones especiales, por ejemplo cuando se administra un agente fuertemente osmótico, como puede ser el manitol o la urea, que al aumentar la presión osmótica de la sangre producen una reabsorción de agua desde el humor acuoso y el vítreo.

## **ESTRUCTURAS QUE INTERVIENEN EN EL DRENAJE DEL HUMOR**

### **ACUOSO**

- **Trabéculo o malla trabecular**

Es una estructura similar a una rejilla, un filtro situado en el ángulo de la cámara anterior a través del cual el 90% del humor acuoso sale del ojo, está constituida por una serie de capas superpuestas formadas por trabéculas interconectadas, pero que dejan espacios libres entre ellas para dejar pasar el humor acuoso. Contacta con la cara interna del conducto de Schlemm. Está formada por tres porciones:

- **Trama Uveal:** Es la porción más interna y está formada por una malla en forma de cordones que se extiende desde la raíz del iris hasta la línea de Schwalbe. Los espacios intertrabeculares son relativamente grandes y ofrecen poca resistencia al paso del humor acuoso.
- **Trama Corneoescleral:** Forma la porción media y la más ancha. Se extiende desde el espolón escleral hasta la línea de Schwalbe. Los cordones forman capas y los espacios intertrabeculares son más pequeños que en la trama uveal.
- **Trama endotelial (Yuxtacanalicular):** Es la parte exterior estrecha del trabéculo que une la trama corneoescleral con el endotelio de la pared interna del canal de Schlemm. Es muy importante debido a que ofrece la mayor proporción de resistencia normal al drenaje del humor acuoso.

- **Canal de Schlemm**

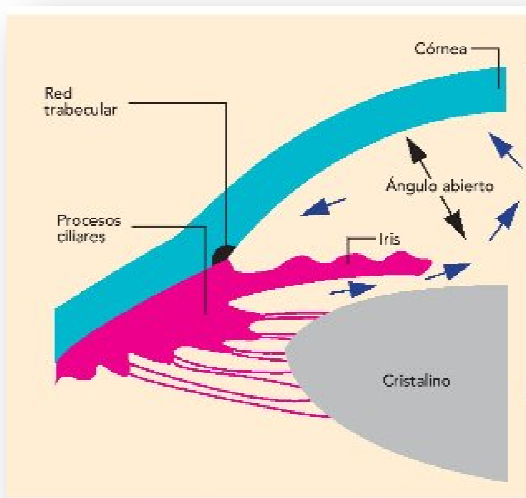
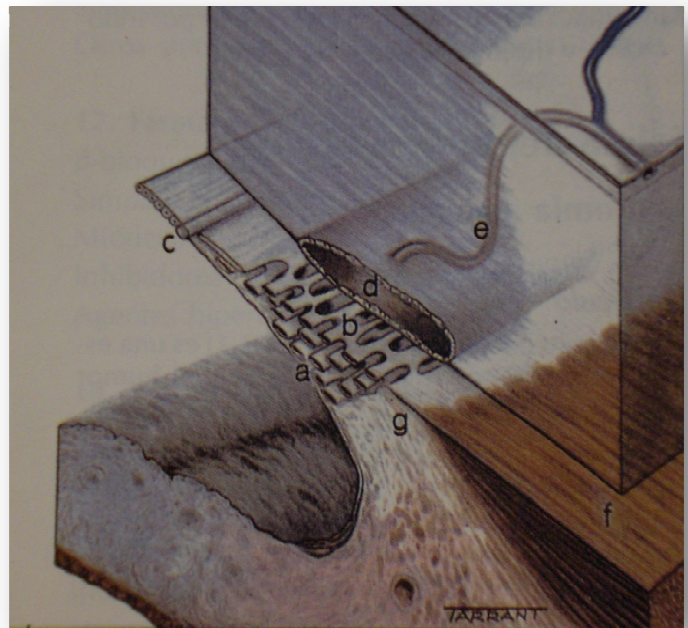
Es un conducto circunferencial cruzado por tabiques. La pared interna del canal está recubierta por células endoteliales irregulares que contienen invaginaciones (vacuolas gigantes). La pared externa del canal está recubierta por unas células aplanadas lisas y contiene las aberturas de los canales colectores.

- **Canales colectores**

Abandonan el Canal de Schlemm en ángulo oblicuo y conectan, directa o indirectamente, con las venas episclerales.

**Anatomía de los canales de drenaje<sup>1</sup>**

- a. Trama uveal.
- b. Trama Corneoescleral.
- c. Línea de Schwalbe.
- d. Canal de Schlemm.
- e. Canales colectores.
- f. Músculo longitudinal del cuerpo ciliar.
- g. Espolón Escleral.



**Anatomía de la estructura del ángulo esclerocorneal.**

<sup>1</sup> Kanski J. J. Oftalmología Clínica. 5º Edición Elsevier España, S.A. 2005.

## **CIRCULACIÓN Y ELIMINACIÓN DEL HUMOR ACUOSO**

Una circulación adecuada del humor acuoso es fundamental para la función óptica. El equilibrio entre la producción y la eliminación del humor acuoso es imprescindible para que se produzca una refracción adecuada.

El segmento anterior del globo ocular como hemos referido antes está dividido en una cámara anterior y otra posterior. La córnea forma el límite anterior de la cámara anterior. El límite posterior lo forma el iris, cuya porción central (la pupila) está abierta y comunica libremente con la cámara posterior. Ésta está limitada por la cara posterior del iris y la cara anterior del vítreo. Entre una y otra cámara se establece un circuito de flujo continuo de humor acuoso.

El humor acuoso se forma continuamente por el epitelio ciliar no pigmentado de los procesos ciliares, el líquido fluye a través de la pupila; de la cámara posterior hacia la cámara anterior y es drenado del ojo por dos vías diferentes:

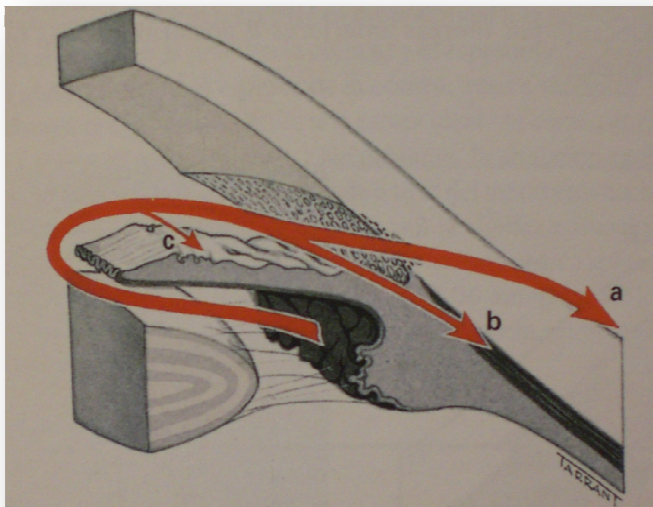
- **La vía trabecular (convencional):**

Se encarga aproximadamente del drenaje del 90% del humor acuoso. El humor acuoso fluye a través del trabéculo o malla trabecular hacia el canal de Schlemm y de ahí es evacuado por las venas episclerales. Ésta es una vía sensible a la presión del volumen del flujo, de forma que al aumentar la presión aumenta en drenaje. El drenaje trabecular puede ser incrementado debido a fármacos (mióticos, simpaticomiméticos), trabeculoplastia por láser y trabeculotomía.

- **La vía uveoescleral (no convencional):**

Se ocupa del drenaje del 10% del humor acuoso restante. El humor acuoso pasa a través del cuerpo ciliar hacia el espacio supracoroideo y es drenado por la circulación venosa del cuerpo ciliar, la coroides y la esclerótica. El drenaje uveoescleral disminuye por mióticos (Pilocarpina) y aumenta por ciclopléjicos (atropina), simpaticomiméticos (fenilefrina) y prostaglandinas (Latanoprost, Travoprost, Bimatoprost). Cierta cantidad de humor acuoso también drena a través del iris.

## Drenaje normal del humor acuoso<sup>2</sup>:



- a. Vía Trabecular convencional.
- b. Vía Uveoescleral.
- c. A través del Iris.

La cantidad de humor acuoso producido tiende a disminuir con la edad. La PIO se determina por la velocidad de producción de humor acuoso, la resistencia encontrada por el humor acuoso a medida que fluye hacia el exterior y la presión venosa de las venas episclerales que drenan en la vena ciliar anterior; es el resultado de un conflicto de espacio entre continente y contenido ocular, con la consiguiente distensión del continente.

Cuando la producción y el drenaje del humor acuoso están equilibrados, la PIO comprende unos valores de entre 10-21 mmHg y se mide en milímetros de mercurio (mmHg). Su valor medio es de unos 16 mmHg, con tendencia a aumentar con la edad. En los niños la PIO aumenta cerca de 1 mmHg cada dos años entre el nacimiento y los doce años de edad, de manera que asciende desde los 6-8 mmHg al nacer hasta los 12 – 15 mmHg a los doce años.<sup>3</sup>

<sup>2</sup> Kanski J. J. Oftalmología Clínica. 5º Edición Elsevier España, S.A. 2005.

<sup>3</sup> European glaucoma Society. Terminología y pautas para el glaucoma. Savone, Italy 2009.

La presión intraocular mantiene la forma del globo ocular e impide que éste se colapse. Las alteraciones del equilibrio de producción y eliminación del humor acuoso crean situaciones patológicas importantes que deben ser tenidas en cuenta. Tanto el aumento de la presión (hipertensión ocular) como la disminución (hipotonía ocular), causan problemas que repercuten directamente en la morfología y las propiedades ópticas. Las alteraciones en uno u otro sentido pueden establecer síndromes patológicos que conduzcan a lesiones permanentes. Si se produce un desequilibrio, la PIO puede aumentar por encima de los valores normales a niveles peligrosos en los que se puede producir una compresión de la retina y el nervio óptico.

Estos síntomas pueden dar lugar a una patología ocular denominado glaucoma. Esta enfermedad si no se detecta y trata a tiempo puede llegar a producir daño irreversible y provocar ceguera. Este aumento de la PIO provoca un daño en el nervio óptico, lo que supone una pérdida progresiva de la visión periférica, se produce una pérdida de fibras nerviosas que tiene una relación directa con el aumento de la PIO.

Se aceptan dos teorías en relación con la forma en que la PIO elevada daña el nervio óptico en el glaucoma:

- **La teoría mecánica:**

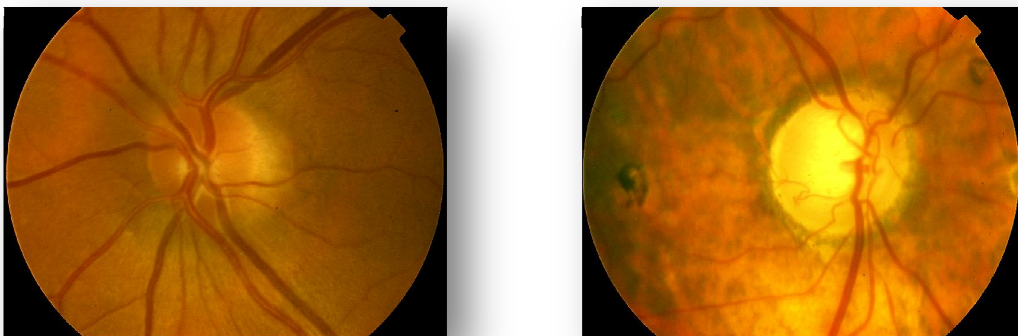
Sugiere que la PIO elevada produce una compresión en las fibras de las células ganglionares que pasan por la lámina cribosa del nervio óptico.

- **La teoría vascular:**

Sugiere que la PIO elevada comprime la microcirculación produciendo una disminución en la perfusión en la cabeza del nervio óptico, lo que resulta en lesión celular y muerte.

Algunos casos de glaucoma parecen deberse exclusivamente a motivos mecánicos, en tanto que otros son exclusivamente de tipo isquémico. Lo común es que la mayor parte de los casos sea una combinación de ambos tipos. El problema deriva de que en la mayoría de los casos la alteración es progresiva e indolora con lo que muchos pacientes no la perciben hasta que el daño sea muy considerable.

Se puede llegar a tener un 40% de daño en el nervio óptico antes de poder detectar una lesión notable en el campo visual. Puede incluso haber pacientes con valores normales de PIO que padezcan glaucoma denominados glaucomas normotensionales y la PIO puede ser diferente en cada ojo. En este caso es el médico quien debe decidir cuál es la PIO objetivo, es decir, el intervalo de PIO que se considera que no dañará el nervio óptico. Al contrario también es posible tener una PIO alta sin que exista daño a nivel del nervio óptico, pero con el tiempo existen muchas probabilidades de que una PIO elevada dañe el nervio óptico. Por lo tanto cuanto mayor es la PIO, mayor es el riesgo de desarrollar glaucoma.



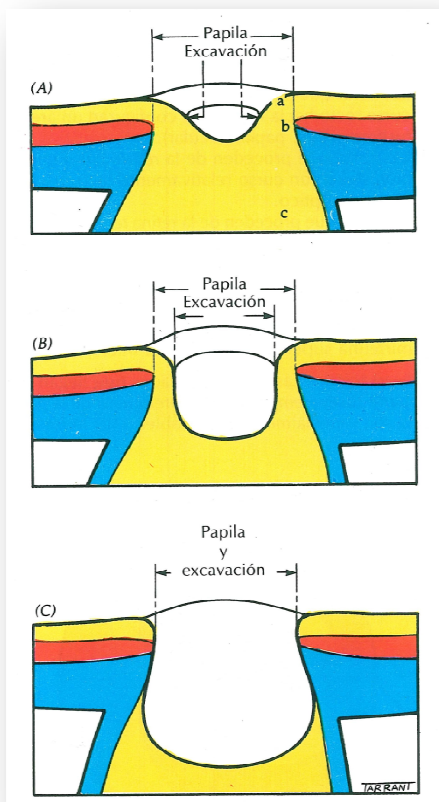
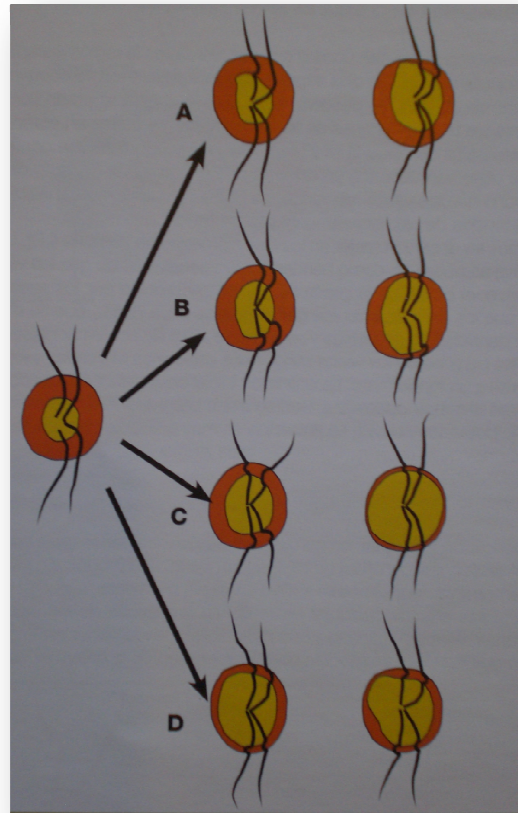
**Imágenes:**

I. Izquierda: PAPILA ÓPTICA NORMAL

I. Derecha: PAPILA ÓPTICA GLAUCOMATOSA.

## PAPILA ÓPTICA<sup>4</sup>

- A. Pérdida localizada de fibras nerviosas (muesca).
- B. Pérdida localizada de fibras nerviosas (pérdida polar vertical).
- C. Pérdida difusa o concéntrica de las fibras nerviosas.
- D. Pérdida localizada y difusa de las fibras nerviosas.



## EXCAVACIÓN DE LA PAPILA. Sección longitudinal del nervio óptico<sup>5</sup>.

**Figura (A);** Excavación fisiológica pequeña.

**Figura (B);** Excavación fisiológica amplia.

**Figura (C);** Excavación glaucomatosa.

- a. Capa de Fibras Nerviosas.
- b. Capa Preliminar
- c. Capa Laminar

<sup>4</sup> European glaucoma Society. Terminología y pautas para el glaucoma. Savone, Italy 2009.

<sup>5</sup> Kanski J. J, McAllister J. A. Glaucoma. Manual a color de diagnóstico y tratamiento. Barcelona. Edika-med, S.A. 1991.



### 3. DEFINICIÓN DE TONOMETRÍA

La tonometría consiste en la medida indirecta de la presión intraocular (PIO) mediante el uso de un tonómetro. Un tonómetro es un dispositivo utilizado en oftalmología para medir la presión intraocular. Esta medida es indirecta porque se suele obtener ejerciendo una fuerza sobre la córnea para estimar la presión en el interior del ojo. La medida directa de la PIO solamente se puede obtener conectando el interior de la cavidad ocular con un nanómetro y, por lo tanto, no es clínicamente aplicable.

El fundamento de la tonometría se basa en la relación existente entre la presión intraocular y en la fuerza necesaria para deformar la forma natural de la córnea hasta un punto determinado. En la práctica general la PIO se examina realizando una medición a través de la córnea, valorando en qué medida ésta se puede aplanar o indentar. La deformidad se puede producir por indentación, como en el tonómetro de Schiötz, o por aplanación, como con los tonómetros de Maklakof y de Goldmann o Perkins.

Existen diferentes técnicas para la medida de la PIO siendo las principales:

- **Tonometría de Indentación**
- **Tonometría de Aplanación (Goldmann o Perkins, Maklakof).**
- **Neumotonometría.**

El primer elemento diagnóstico de precisión para medir la PIO fue el tonómetro; pero, previo a su aparición, el primer procedimiento con que se inició la detección de la hipertensión ocular consistió en la palpación del ojo.

La primera técnica de tonometría aceptada clínicamente para evaluar la PIO en humanos fue introducida por Williams Bowman hacia 1826 en el Congreso de la Asociación Británica de Medicina<sup>6</sup>. Consistía en la estimación de la PIO por **palpación digital del globo ocular a través del párpado superior**.

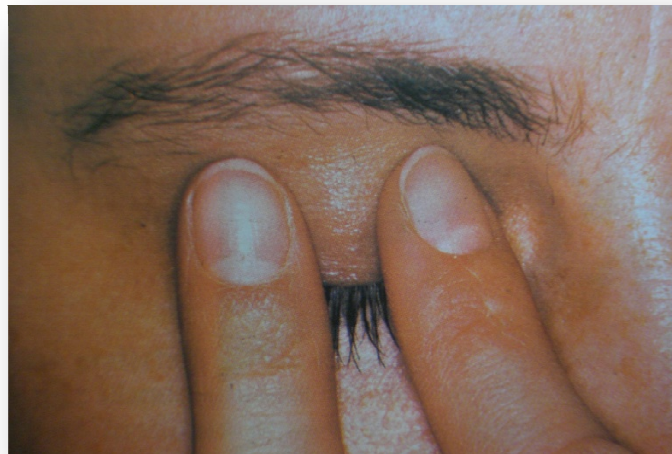---

<sup>6</sup> Yankelevich I J, Grigera D, Casiraghi J. Glaucoma I, Universidad Católica de Salta. Consejo Argentino de Oftalmología 2009.

Este método no otorgaba valores absolutos, ni podía estandarizarse debido a la particular sensibilidad y precisión de cada persona que lo practicara, pero aún así fue el método de referencia para medir la PIO hasta principios del siglo XX momento en el cual Hjalmar Shiötz introduce el primer dispositivo instrumental clínicamente útil y hacia 1920 se convierte en el nuevo método de referencia para la medida de la PIO.

La **palpación digital o palpación comparativa** de ambos globos oculares es una técnica orientativa que puede detectar un aumento de la presión intraocular.

El examinador debe solicitar al paciente que mire hacia abajo sin cerrar los ojos y una vez así realizar una presión alternante con sus dos dedos índices sobre el globo ocular. La presión debe ser suficiente para deprimir ligeramente el globo y transmitir esta presión al otro dedo que descansa sobre el globo. Primero en un ojo y a continuación en el otro, siendo esencial comparar los hallazgos de la palpación en ambos ojos.<sup>7</sup>



Debemos valorar la fuerza mínima necesaria para que aparezca una sensación de fluctuación en el dedo. El hecho de que la valoración de la PIO tenga lugar a través de dos estructuras gruesas como son el párpado y la esclerótica de por sí ya implica que la medida es irremediabilmente inexacta, pero permite graduar la presión como alta, baja o normal.

---

<sup>7</sup> Imagen; Lang G. K. Oftalmología, texto y atlas en color. MASSON 2002.

Debemos considerarla nada más que como una técnica burdamente elemental pues no nos puede indicar con precisión el grado de resistencia, la presión que nosotros ejercemos y ni si quiera si esta presión es constante o no; pero aún así podría ser útil en casos de presiones intraoculares muy elevadas en los que simplemente se buscara saber si un ojo estaba más rígido que el otro, en caso que no se disponga de tonómetro. Debemos tener en cuenta que está completamente contraindicada en casos de perforación ocular.

## 4. MÉTODOS DE MEDICIÓN DE LA PRESIÓN INTRAOCULAR

### 4.1.HISTORIA DE LOS TONÓMETRO PERKINS Y GOLDMAN

Hacia 1954 se le atribuye a Hans Goldmann la invención de la tonometría de aplanación. Esta tonometría utiliza un instrumento denominado tonómetro de Goldmann; el cual es el instrumento de referencia para medir la PIO hasta nuestros días.

Es el método más frecuente para medir la PIO en la actualidad. La tonometría de aplanación de Goldmann se basa en el principio de Imbert-Fick que expresa que “La presión reinante en una esfera llena de líquido, limitada por una membrana externa muy fina puede ser medida por una presión externa, lo suficientemente importante para convertir una porción de la esfera en un plano”.

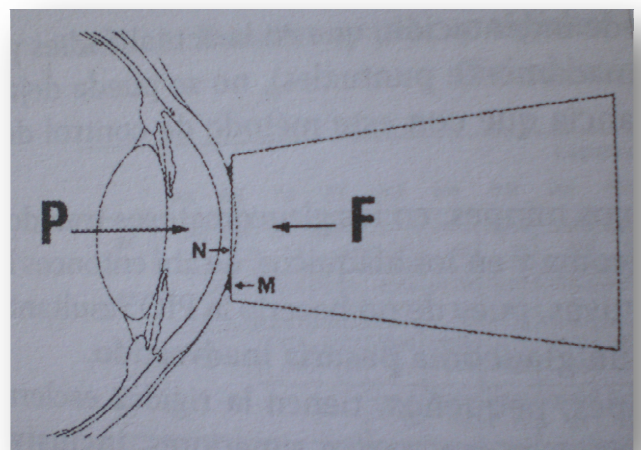
Esto se traduce en: “La presión (P) desconocida en el interior de la esfera; es una fuerza; presión externa (F) aplicada sobre una superficie medida en mm<sup>2</sup> (S):

$$P = F/S$$

Esta ecuación asume que la córnea tiene un radio de curvatura constante, la rigidez es igual en todos los ojos, el globo ocular esférico y el humor acuoso no se mueve de la cámara anterior durante la medida.

#### Tonometría de aplanación:

**F**, es la fuerza dada al cono de aplanación que es igual a **P**; que es la presión ocular, porque las fuerzas **N**, que es la elástica de la córnea que se opone a la aplanación y **M**, de adhesión de las lágrimas entre el cono de aplanación y la córnea, como son de sentido contrario e iguales, se anulan<sup>8</sup>.



<sup>8</sup> Imagen; Yankelevich I. J, Grigera D, Casiraghi J. Glaucoma I. Universidad Católica de Salta, Consejo Argentino de Oftalmología 2009.

Es una técnica muy sencilla que se realiza con el paciente sentado frente a una lámpara de hendidura. No necesita de corrección posterior, lo cual permite conocer los valores de la PIO al instante y es absolutamente fiel desde el punto de vista clínico, ya que su margen de error es mínimo en la práctica clínica cuando se realiza correctamente.

En la presión medida por aplanación las fuerzas corneales originadas por ésta se anulan, pues, aunque ambas tienen una intensidad semejante, están ejerciéndose en sentido opuesto.

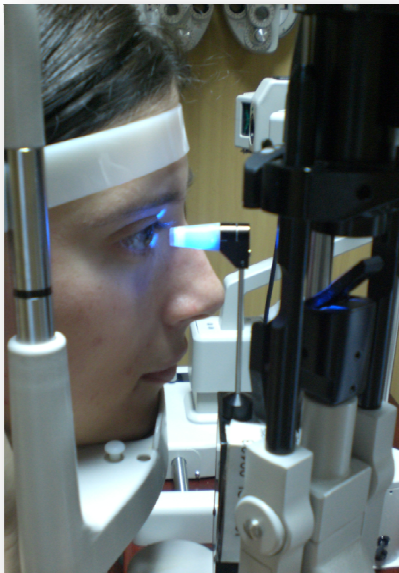
El instrumento que se utiliza con más frecuencia y actualmente es el “Gold estándar” que es el tonómetro de aplanación de Goldman montado en la lámpara de hendidura. El método consiste en iluminar la cabeza del biprisma del tonómetro con una luz azul obtenida con un filtro cobalto, y aplanar la córnea, después de aplicar anestesia tópica y un poco de fluoresceína a la película lagrimal. El mando redondeado con una escala graduada situado a un lado del instrumento debe girarse hasta que contacten las caras internas de los semicírculos del menisco lagrimal fluorescente. En la escala graduada del tonómetro los números 1 y 2 se encuentran separados por cinco divisiones, con lo que hay que multiplicar el número por 10 para obtener la medida correcta.

La tonometría de aplanación aporta resultados más seguros. Para la aplanación de la córnea, el principio que sigue la tonometría de Goldmann es mantener constante la superficie de aplanación y variar la fuerza que se necesita para realizar dicha aplanación. Como diámetro de aplanación se utiliza 3,06 mm, Goldmann escogió un diámetro de contacto constante de 3,06 mm (área de 7,35 mm<sup>2</sup>), porque entonces la PIO en mmHg es diez veces la fuerza de contacto aplicada en gramos; corresponde a una presión de 10 mmHg. El cono de medición tiene una superficie anterior redonda de la cual, la parte central de 3,06 mm aplanará la córnea durante el procedimiento. El aplanamiento se observa con luz azul y, gracias a un doble prisma, se observa el anillo de fluoresceína duplicado en el borde del cono. El tonómetro va instalado en la lámpara de hendidura y calibrado para que la PIO pueda ser leída en el dial graduado. Al realizar la tonometría, este entra en contacto con el ápice corneal desplazando la fluoresceína instilada previamente hacia los bordes y la imagen observada es la de dos coronas semicirculares. Si el diámetro aplanado es de 3,06 mm, los bordes internos de las coronas semicirculares se encuentran en contacto y es en ese momento cuando la PIO es directamente proporcional a la fuerza que ha sido necesaria aplicar.

Cuando el diámetro de la córnea aplanado es de unos 3 mm, esta aplanación sólo ocasiona un desplazamiento mínimo de líquido en el interior del ojo, y por consiguiente, la lectura no se ve afectada por variaciones de la rigidez escleral.

Aunque existen diversas técnicas de tonometría con área de aplanamiento constante todas se basan en la Tonometría de Goldmann incluyéndose aquí los tonómetros de aplanación manuales o portátiles como son el tonómetro de Perkins, Tono-Pen.

### **TONÓMETRO DE GOLDMANN**



Imagen<sup>9</sup>; Luz azul conseguida a través de filtro cobalto.

Imagen; Tonómetro de Goldmann montado en una lámpara de hendidura.


---

<sup>9</sup> Imagen:

[http://www.rocol.com.co/Oftalmologia/Haag-Streit/Tonometro\\_de\\_Goldmann\\_AT900.aspx](http://www.rocol.com.co/Oftalmologia/Haag-Streit/Tonometro_de_Goldmann_AT900.aspx)

## TONÓMETRO PERKINS

El tonómetro de Perkins es un tonómetro de mano, portátil que se basa en el principio de la tonometría de Goldmann. Es pequeño y fácil de transportar, no necesita lámpara de hendidura por lo que es muy útil para medir la PIO en pacientes encamados o anestesiados por lo que el uso correcto es indispensable para obtener buenos resultados fiables.



## 4.2. COMPARACIÓN DE TONOMETRÍA DE APLANACIÓN, INDENTACIÓN Y NEUMOTONOMETRÍA.

- TONOMETRÍA DE CONTACTO

- Tonometría por Indentación:

Esta exploración mide en qué grado se puede indentar la córnea con el paciente en decúbito supino. En la presión medida por indentación la fuerza que realiza el tonómetro para equilibrar y medir la PIO debe contrarrestar al mismo tiempo las fuerzas de indentación que se originan por la deformación de la córnea. Ambas fuerzas no se anulan entre sí, sino que se adicionan porque sus direcciones coinciden, es decir que la fuerza en la tonometría de indentación es igual a la PIO más las fuerzas que se oponen a la depresión corneal.

La técnica de indentación induce sus propios errores asociados a la estructura del ojo. El tonómetro que se utiliza es el de Schiötz; este consta de un eje vertical que deprime la córnea por medio de un vástago que apoya sobre ella. Cuanto más blando o rígido este el ojo como el tonómetro esta calibrado para ojos de una rigidez escleral media pueden obtenerse valores falsos y por esto está técnica está muy condicionada por la rigidez escleral. Es decir el tonómetro de

Schiötz está fijado para atender a unas características esclerales dentro de un rango determinado si estas características difieren de la media, como puede ser por una hipotonía o rigidez escleral los valores que obtengamos podrán ser erróneos.





El tonómetro de Schiötz se aplica a pacientes en decúbito supino con la córnea anestesiada y se basa en la medida de la indentación corneal inducida por un émbolo desplazable de peso conocido.

El peso del émbolo del tonómetro es de 5,5 gramos y puede aumentarse añadiendo pesas adicionales de 7,5, 10 y 15 gramos. El peso de 5,5 gramos abarca un intervalo de presiones de 4 a 40 mmHg, el de 7,5 gramos hasta casi 60 mmHg, el de 10 gramos hasta 80 mmHg y el de 15 gramos hasta 127 mmHg.

El tonómetro es un instrumento relativamente pesado y la parte que asienta sobre el ojo sin ser sostenida con los dedos pesa más de 16 gramos. Como el peso eficaz del émbolo sin añadir ningún peso adicional es de 5,5 gramos, el peso que soporta el ojo de forma mantenida es de 11 gramos o más. La colocación del tonómetro sobre el ojo eleva por sí misma la PIO por encima de la medición previa. Este hecho debe tenerse en cuenta al convertir la lectura de la escala arbitraria en mmHg.

La medición que se registra es la profundidad con la que se introduce el émbolo dentro de ojo, teniendo en cuenta, que la PIO se eleva antes de deprimir el émbolo. Este desplazamiento hace que parte del volumen del humor acuoso pueda salir del ojo debido a que el mecanismo de la válvula no ofrece resistencia a la salida del líquido o podría ocurrir que el humor acuoso no pudiese salir, lo cual aumentaría la PIO del ojo. El grado de aumento iría en consonancia a la flexibilidad de las paredes del globo ocular y de su capacidad de acomodación del líquido desplazado.

Podríamos decir que inicialmente se produce un aumento de la PIO debido al desplazamiento del líquido y debido a este desplazamiento se pone en marcha un mecanismo de compensación que hace que disminuya esta presión aumentando la velocidad de evacuación del humor acuoso con lo que se produce una disminución artificial de la PIO por debajo de la esperada al realizar la tonometría; lo que provoca una fuente de error.

Cuando se utiliza sobre la córnea el tonómetro de Schiötz, la cornea se aplana por el peso de éste y se deprime en el lugar correspondiente al pistón del aparato, ya que está expulsando líquido, su peso distiende las paredes oculares y termina incluso deformando la parte posterior del globo ocular. Una vez obtenidos los valores en la

escala del tonómetro deberán buscarse en las tablas de Friedenwald la conversión a la presión corregida en mmHg.

Sintetizando podríamos resumir el funcionamiento del tonómetro de Schiötz de la siguiente forma: El tonómetro tiene un vástago que unido a un peso predeterminado, indenta la córnea. La magnitud de esta indentación se mide en una escala y esta lectura se convierte en mmHg por medio de unas tablas especiales.

En esta técnica existan muchos factores de error como la rigidez escleral de cada uno. Cuando la rigidez escleral es baja y aumenta la elasticidad de las cubiertas oculares externas debido a diferentes causas como por ejemplo; miopías elevadas, empleo de mióticos de acción prolongadas, postoperatorio de cirugías oculares etc. el tonómetro de Schiötz puede registrar una PIO falsamente baja si se compara con la determinada por un tonómetro de aplanación y en contraposición si la rigidez escleral esta elevada, puede obtenerse una PIO falsamente alta. En ojos con rigidez escleral normal las dos lecturas son idénticas, pero si la rigidez es anormal, existirá discrepancia.

Por ello, la tonometría por indentación actualmente ha sido ampliamente sustituida por la tonometría de aplanación. Con el tonómetro de Schiötz, la presión normal oscila entre 17 y 21 mmHg, mientras que las cifras obtenidas por aplanación son algo inferiores.

- **Tonometría de Aplanación:**

La tonometría por aplanación se diferencia de la de indentación en que se produce un aplanamiento de las superficies corneales anterior y posterior y no una indentación. La ventaja de este método deriva de que normalmente el volumen de humor acuoso desplazado es muy pequeño, lo que se traduce en que no se distienden significativamente las capas oculares ni aumenta el flujo de evacuación del humor acuoso. Por eso estas dos fuentes de falseo principales de la tonometría de indentación (la rigidez ocular y el flujo compensador del humor acuoso) no se observan en la tonometría por aplanación.

El primer tonómetro de aplanación empleado fue el de Maklakoff, introducido originalmente en 1885; el principio de este método era que el peso o la fuerza aplicada a la córnea se mantenía constante y se medía el área o diámetro aplanado como variable. La fuerza era constante y lo que variaba era la extensión de la superficie de aplanación. Pero en la actualidad el método más utilizado para medir la PIO como se ha descrito en el apartado anterior es la Tonometría de Aplanación a través del tonómetro de Goldman.

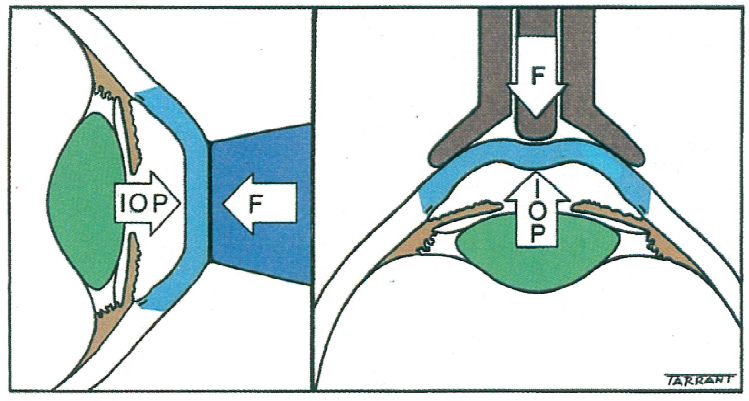
### **Principios de Tonometría<sup>10</sup>:**

**Izquierda;** Aplanación.

**Derecha;** Indentación.

IOP (Presión Intraocular).

F (Fuerza).



#### **- Tonometría de Rebote (Icare)**

El principio de funcionamiento de esta tonometría se basa en la emisión de un vástago de metal o sonda metálica microscópica con una punta redondeada y plástica que dirigida contra la córnea a gran velocidad impacta contra ella. La velocidad de frenado de la punta se mide y se utiliza para determinar la PIO. La sonda rebota contra la córnea y contra el dispositivo y crea una corriente de inducción que calcula la PIO. En base a la deceleración de la parte de la sonda que se mueve en la córnea se calcula la PIO.

<sup>10</sup> Kanski J. J, McAllister J. A. Glaucoma. Manual a color de diagnóstico y tratamiento. Barcelona. Edika-med, S.A. 1991.

A pesar de ser un método de contacto, no requiere el uso de anestésico tópico, pues el contacto es tan breve que la sensación corneal es casi nula y en condiciones normales no supone una molestia al paciente. Es un tonómetro de mano portátil y puede ser un instrumento útil en niños. Las medidas no son independientes de las propiedades de la córnea; influye la rigidez del tejido corneal.



Basándonos en la teoría podría aplicarse en cualquier posición, pero con el tonómetro Icare, no se consiguen obtener medidas con el paciente en decúbito-supino, ni siquiera si este se encuentra semi-acostado, pues al inclinar el instrumento, la sonda puede desplazarse.

- **TONOMETRÍA DE NO CONTACTO (TNC)**

- **Tonometría de Aire, Neumática o Neumotonometría:**

Se atribuye la invención de esta tonometría al Dr. Bernard Grolman, optometrista de Nueva York que desarrolló el primer tonómetro de neumático en la compañía American Optical (Actualmente Reichert Ophthalmic Instruments). La idea surgió de la necesidad de poder medir la PIO sin la necesidad de tener que administrar fármacos<sup>11</sup>.

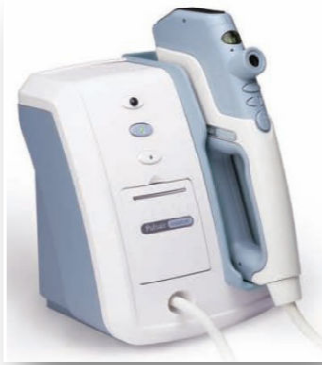Existen en la actualidad varios tipos de dispositivos pero todos se basan en el mismo principio. La tonometría de No contacto se basa en el principio de aplanación de Goldmann, pero en vez de utilizar un prisma, la parte central de la córnea se aplanan con una corriente de aire. Un impulso de aire es dirigido hacia el centro de la córnea y su intensidad aumenta hasta que consigue aplanar la córnea. En este momento, un sistema electro-óptico detecta el punto de aplanación y determina la PIO a través de la presión de aire que ha tenido que ejercer para producir el aplanamiento y a la vez la superficie corneal aplanada refleja la luz hacia un fotorreceptor que se activa para cortar el flujo de aire. Cuanto mayor sea la fuerza necesaria para realizar el aplanamiento, mayor será el valor obtenido en la lectura de la PIO. Este tipo de tonómetro deforma el ápex corneal por medio de un chorro de aire en un tiempo de exposición que es de entre 1 y 3 segundos. No se necesita anestesia tópica.

Existe una versión portátil de la tonometría neumática que está representada por los instrumentos Pulsair IntelliPuff (Keller, Windsor, UK) y PT100 portable tonometer (Reicher Ophthalmic Instruments, Buffalo, NY)<sup>12</sup>.

---

<sup>11</sup> Montés-Micó R. Optometría. Aspectos avanzados y consideraciones especiales. Barcelona. Elsevier España S.L. 2012.

<sup>12</sup> Montés-Micó R. Optometría. Aspectos avanzados y consideraciones especiales. Barcelona. Elsevier España S.L. 2012..



### **Imágenes**

**Izquierda:** Pulsair IntelliPuff.

**Derecha:** PT100 portable tonometer.

La tonometría de No Contacto es muy útil cuando la técnica de tonometría de contacto está contraindicada. Al tener la ventaja de no necesitar contacto con el globo ocular es altamente seguro desde el punto de vista de la posible contaminación entre los pacientes y al no necesitar ningún tipo de fármaco es el método de elección en pacientes que puedan presentar diferentes tipos de alergias; como por ejemplo a la fluoresceína. Es una técnica especialmente útil en los exámenes colectivos de detección y screening.

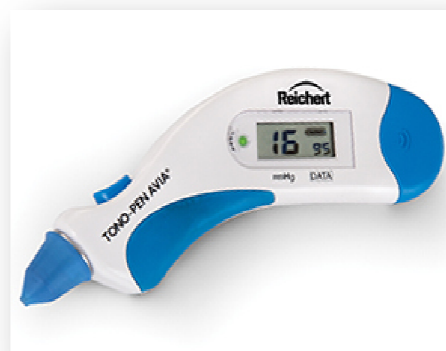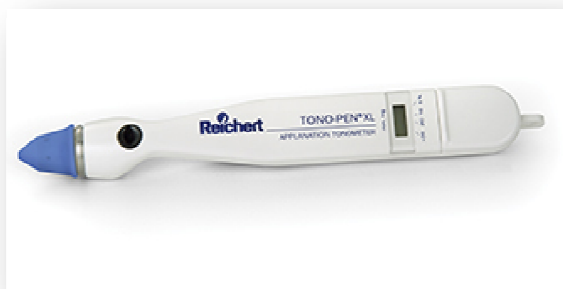Por el contrario tiene el inconveniente de que no es recomendada para evaluar pacientes con glaucoma debido a su grado de variabilidad; su precisión se limita al intervalo de nivel bajo-medio y que el pulso de aire puede secar el epitelio de la córnea por lo que debemos recomendar al paciente que parpadee varias veces entre cada medición.

<b>TONÓMETRO</b>	<b>TIPO DE TONOMETRÍA</b>	<b>USO DE FÁRMACOS</b>	<b>RAPIDEZ DE LA LECTURA</b>	<b>REQUIERE EXPERIENCIA PREVIA</b>
<b>GOLDMANN</b>	T. de Contacto: Aplanación	Anestésico Fluoresceína	Media	Si Requiere
<b>PERKINS</b>	T. de Contacto: Aplanación	Anestésico Fluoresceína	Media	Si Requiere
<b>SCHIÖTZ</b>	T. de Contacto: Indentación	Anestésico	Media	Si Requiere
<b>ICARE</b>	T. de Contacto: Rebote	No	Rápido	Mínima
<b>NEUMÁTICO O DE AIRE</b>	T. de NO Contacto	No	Rápido	No Requiere

## 5. OTROS TIPOS DE TONÓMETROS

### - Tono – Pen XL

Este tonómetro portátil de aplanación electrónico utiliza un calibre de presión para convertir la PIO en una señal eléctrica que se transmite a un microprocesador. Este instrumento tiene una configuración en forma de lápiz y registra la PIO al aplanar una pequeña región de la córnea a través de un émbolo metálico.



Contiene un software que selecciona automáticamente las medidas aceptables y rechaza las dudosas. Se determina la media de tres medidas aceptables.

Es útil en pacientes; especialmente niños, que no pueden colocarse en la lámpara de hendidura o en pacientes con lesiones en la córnea con una única porción intacta, con edema o irregularidades en ella.

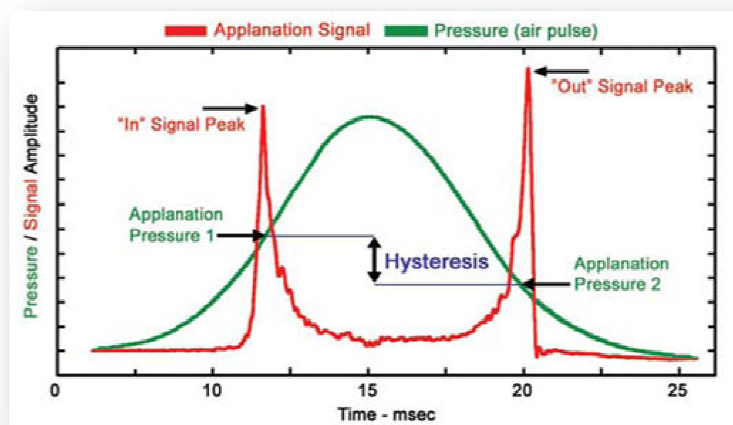
Necesita anestesia corneal, tiene una capa protectora para el cabezal de medida, ya que el instrumento no puede ser desinfectado, pues el procedimiento dañaría el interior del mismo. Es un método de uso común para realizar un cribado preliminar.



## - Analizador de la Respuesta Ocular (ORA)

El Analizador de Respuesta Ocular utiliza un proceso dinámico bidireccional de aplanación para medir la PIO y un nuevo indicador de propiedades biomecánicas de la córnea denominado Histéresis Corneal, que es el resultado de la propiedad viscosa del tejido corneal.

Utiliza un impulso de aire rápido para ejercer fuerza sobre la córnea y un sistema electroóptico para monitorizar la deformación. El pulso de aire hace que la córnea se mueva hacia adentro, supere la posición de aplanación y adquiera una forma ligeramente cóncava. La bomba de aire se desconecta y según disminuye la presión, la córnea comienza a volver a su configuración normal pero en este proceso pasa una vez más a través de un estado de aplanación. De los procesos de aplanación hacia dentro y hacia fuera se derivan dos valores de presión independientes.



Se podría esperar que estos dos valores de presión fuesen los mismos, pero debido a la naturaleza dinámica del pulso de aire, la propiedad viscosa del tejido corneal hace que estos procesos se retrasen, lo que da lugar a dos valores de presión diferentes. La diferencia entre estos dos valores de presión es la Histéresis Corneal. La medición de la Histéresis Corneal también proporciona una base para otros dos parámetros; Presión Intraocular compensada según la córnea y Factor de Resistencia Corneal.

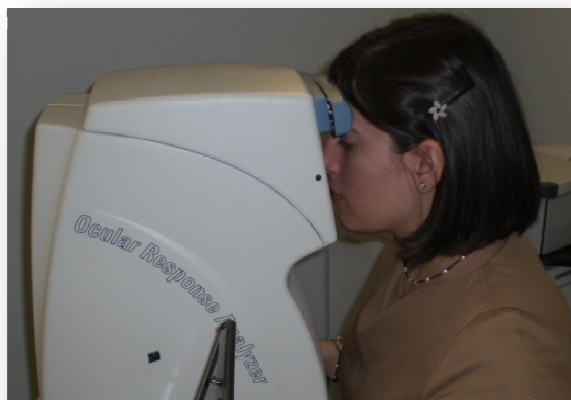
La correcta colocación del paciente permite realizar mediciones rápidas y exactas. Los pacientes deben retirarse sus lentes de contacto, aflojarse lo cuellos apretados o corbatas

y estar relajados. Debemos informarlos de que no habrá nada que toque su ojo y que sólo sentirán un ligero sople de aire. Puede resultar útil realizar una demostración del sople de aire antes del examen para tranquilizar al paciente.

Este tonómetro presenta un apoyafrentes móvil, deslizable a izquierda y derecha lo que permite que el software del tonómetro determine automáticamente en qué ojo está realizando la medición y para realizarla, el apoyafrentes deberá colocarse totalmente a un lado u a otro.



El objetivo de fijación donde el paciente debe fijarse es una luz verde, situada dentro del tubo de aire, rodeada de un anillo de luces rojas. Si se pueden ver las luces rojas, el sistema de alineación automática hará que el objetivo de fijación verde quede al a vista.

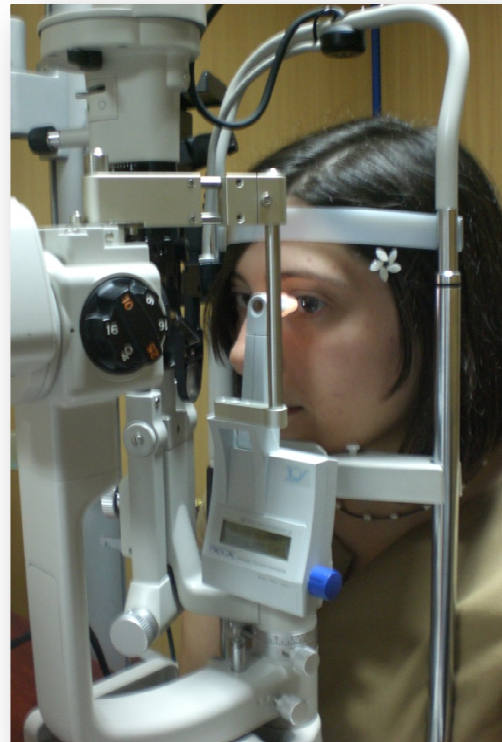

La cabeza del paciente debe tocar el reposacabezas en línea recta; perpendicular a la parte frontal del instrumento (sin inclinar la cabeza) y debemos recordarle que debe mirar directamente a la luz verde y mantenerse firme.

- **Tonometría de Contorno Dinámico de Pascal (DCT)**

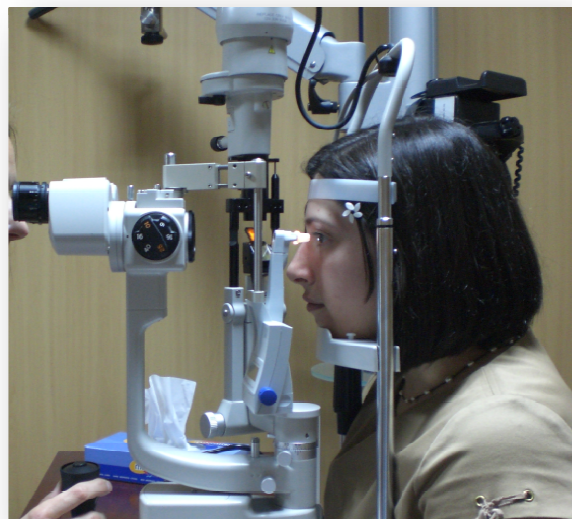El tonómetro de contorno dinámico o tonómetro de Pascal posee un terminal de 7 mm. de diámetro con una superficie cóncava que se adapta al contorno de la córnea y le permite mantener su forma y curvatura, siendo la distorsión ejercida en la córnea mínima, sin necesidad de ser aplanada para la toma de la medición como ocurre con el tonómetro de aplanación de Goldmann.

Un sensor de presión digital integrado en la superficie cóncava del tonómetro permite la medición.



La superficie contorneada del sensor se ha calculado para generar una distorsión mínima de la córnea (coincidencia de contorno) y por lo tanto minimizar las fuerzas de tensión dentro de la córnea durante la medición. Esto permite, una medición de la PIO independientemente de las características corneales o al menos mínimamente influenciadas por ellas.

La presión del ojo se detecta 100 veces por segundo y se digitaliza y almacena en la memoria del tonómetro.

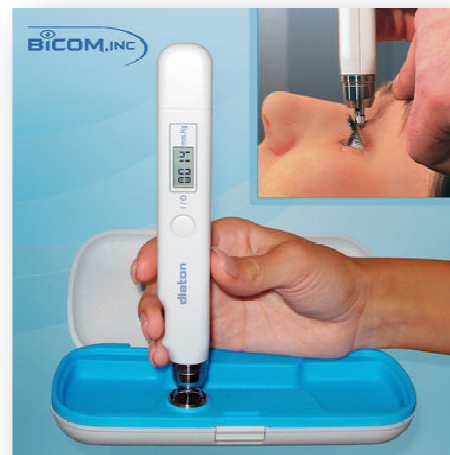

Un microprocesador incorporado determina la PIO y sus fluctuaciones pulsátiles causadas por latidos del corazón del paciente (la amplitud del pulso ocular u OPA). Al igual que el tonómetro de Goldmann, éste, puede ir montado en una lámpara de hendidura. No es necesaria la utilización de fluoresceína ni requiere calibración pues se auto-calibra al inicio de cada medición. La medición de la PIO es precisa incluso en el postoperatorio de cirugía LASIK y en ojos con queratocono.

- **Tonómetro palpebral; Diaton**

Es un sistema de tonometría que en vez de actuar directamente sobre la pared ocular lo hace indirectamente a través del párpado superior. Es un tonómetro con el que no hay contacto con la córnea, no requiere anestesia ni esterilización. El dispositivo tiene la forma de una pluma y es portátil.

Sin embargo, las medidas han demostrado una baja repetibilidad y una pobre correlación con las obtenidas con el Tonómetro de Goldmann.



---

<b>TONÓMETRO</b>	<b>TIPO DE TONOMETRÍA</b>	<b>USO DE FÁRMACOS</b>	<b>RAPIDEZ DE LA LECTURA</b>	<b>REQUIERE EXPERIENCIA PREVIA</b>
<b>TONO-PEN</b>	T. de Aplanación.	NO	Rápida	NO
<b>ORA</b>	T. de NO Contacto.	NO	Rápida	NO
<b>PASCAL (DCT)</b>	T. de Contorno Dinámico.	NO	Media	SI
<b>DIATON</b>	T. Transparpebral.	NO	Rápida	NO

---

## **6. FACTORES QUE INFLUYEN EN LA MEDIDA DE LA PRESIÓN INTRAOCULAR**

La presión intraocular (PIO) “normal” es un término estadístico que hace referencia al rango de PIO esperable en la población general, y que no es aplicable a un sujeto en concreto. Hay alguna evidencia de que la PIO aumenta cerca de 1 mmHg por cada década a partir de los 40 años de edad en la mayoría de las poblaciones occidentales, aunque no parece que ocurra lo mismo en todas las poblaciones del mundo. La PIO sigue un ritmo circadiano, teniendo a menudo un máximo entre las 8 y las 11 de la mañana, y un mínimo entre la media noche y las 2 de la madrugada. Este ciclo depende más del ritmo sueño vigilia que del ciclo solar propiamente dicho. La variación diurna puede ser de hasta 3-5mmHg.<sup>13</sup>

Existen diversos problemas y fuentes de error que pueden influir en la medida de la PIO, numerosos factores que pueden hacer que el valor de esta oscile notablemente entre unos y otros sujetos e incluso en el mismo sujeto, entre los cuales podemos apreciar:

- La contracción de la musculatura intraocular debido a la acomodación, disminuye la PIO aproximadamente 1 mmHg aunque puede ser variable.

En contraposición a esto la contracción de los músculos extraoculares aumenta la Pio, pudiendo llegar a valores considerables, detectándose elevaciones de hasta 10mmHg o incluso mayores. Cuando estas contracciones se acompañan de fricción o frotación de los párpados, la Pio puede aumentar incluso entre 20 y 30 mmHg

---

<sup>13</sup> European glaucoma Society. Terminología y pautas para el glaucoma. Savone, Italy 2009.

- También existen factores fisiológicos que aumentan la resistencia del flujo del humor acuoso a través de la pupila, por lo que favorecen el aumento de la PIO.

El contacto entre el borde de la pupila y el cristalino puede estar aumentado debido a:

- Ojos pequeños.
- Cristalinos grandes o aumento del volumen del cristalino por la edad (el volumen del cristalino aumenta en unas seis veces a lo largo de la vida) o por diabetes mellitus (hinchamiento osmótico del cristalino).
- Miosis por la edad (atrofia muscular del esfínter y del dilatador), medicaciones (mióticos en el tratamiento del glaucoma) iritis (miosis reactiva), iridopatía diabética (engrosamiento del iris).

La viscosidad del humor acuoso está aumentada a consecuencia de:

- Inflamaciones (células, proteínas o fibrina en el humor acuoso).
- Hemorragia (eritrocitos en el humor acuoso).
- La **aprensión y el nerviosismo** por la prueba también pueden elevar la PIO por encima de los valores normales de forma pronunciada (aproximadamente 4mmHg.) Por esto es esencial que expliquemos el procedimiento al paciente y le tranquilicemos para que se relaje, puesto que, en caso contrario, los valores tomados en la prueba serían erróneos.

Para evitar este grado de aprensión sería correcto repetir la prueba, tranquilizando al paciente después de la primera lectura, pero por desgracia la repetición de este procedimiento en la técnica de tonometría por indentación puede falsear los resultados pues se produce una reducción artificial de la PIO debido al aumento de la eliminación del humor acuoso y sin embargo en la técnica de tonometría por aplanación que este factor no se vería modificado, si se podría producir un aumento de la PIO al realizar la prueba repetidas veces debido a la presión ejercida sobre la córnea.

- La **posición** de la cabeza del paciente puede producir un aumento artificial de la PIO; ya sea debido a que no se encuentra cómodo en la posición, a un excesivo estiramiento del cuello, a si se encuentra sentado o tumbado etc.
  
- La **edad** puede influir en el drenaje del humor acuoso pues en personas mayores de 40 años las estructuras comienzan a disminuir su eficiencia de manera que la PIO puede aumentar 1 o 2 mmHg a partir de dicha edad.
  
- La **variación diurna o circadiana** de la PIO puede variar entre 2-6mmHg a lo largo del día y la noche, presentando su valor máximo temprano por la mañana. Valores de presión elevados se asocian con una mayor variación circadiana, considerándose un cambio superior a 10 mmHg como un indicador de presentar glaucoma. Por eso se recomienda anotar la hora en la que se realiza la medición en la historia clínica. Esta variación circadiana durante el día suele ser mayor en pacientes tratados de glaucoma. Una variabilidad alta de la PIO a largo plazo en pacientes tratados con glaucoma con PIO media baja puede estar asociada con progresión de glaucoma.
  
- Las **características de la córnea** que pueden afectar a la medida de la PIO son:
  1. El **espesor corneal** (si la córnea es delgada puede dar unos valores falsamente bajos y si es gruesa unos falsamente altos).
  2. **Su radio de curvatura** (para minimizar los errores de la medida de la Pio, habría que alinear el biprisma con el centro de la córnea).
  3. **Su grado de hidratación** (Películas lagrimales demasiado gruesas pueden dar valores falsamente disminuidos y películas lagrimales demasiado delgadas otorgar valores falsamente elevados).



4. También pueden influenciar en la medida de la PIO otras propiedades biomecánicas como la histéresis (La histéresis corneal es una medida de la distensibilidad corneal, es decir, la capacidad del tejido de absorber y disipar la energía, resultado de las propiedades viscoelásticas de la córnea. Es una característica biológica, permanece constante en ambos ojos de un mismo paciente, pero difiere significativamente de una a otra persona. Está relacionada con el estado de las fibras de colágeno corneales. Puede llegar a influir en la medición de la PIO con un factor de  $\pm 2.3$  mmHg.)

El estado de la córnea se debiera tener en cuenta tanto en los estudios que comparen individuos o grupos en el mismo momento, como cuando se valora a cualquier paciente en el seguimiento.

- La **cirugía refractiva corneal** altera también las lecturas de la tonometría, pues se basa en la modificación del grosor, la curvatura y la estructura corneal.
- La **Respiración** puede ser otro factor influyente en la variabilidad de la PIO pues esta aumenta con la espiración y disminuye con la inspiración. Esta fluctuación puede oscilar entorno a 2-3 mmHg durante la respiración. Incluso la contención de la respiración o la respiración entrecortada pueden aumentar la PIO.
- Con respecto a la **raza**; las personas de afroamericanas pueden tener valores más elevados de PIO que sujetos caucásicos. También se han descrito menores valores de PIO en incluso un descenso con la edad en sujetos orientales y japoneses.

- El **parpadeo** puede ocasionar un incremento de la PIO de hasta 10mmHg. Este factor es especialmente importante a la hora de medir la PIO en el gabinete para evitar una medida errónea por un parpadeo forzado del sujeto o un cierre exhaustivo de los párpados manteniéndolos apretados.
- El valor de la PIO también puede verse afectado por **diferentes sustancias (drogas o fármacos)**. Por ejemplo, su valor disminuye con el consumo de alcohol, heroína, marihuana o cannabis, se ha descrito un incremento transitorio después de fumar tabaco o con el consumo excesivo de cafeína. Así mismo numerosos medicamentos de uso diario pueden aumentar o disminuir la PIO. Los pacientes hipertensos oculares deben revisar los prospectos de los medicamentos y consultar a su médico antes de tomar un nuevo fármaco.
- **Variación Estacional.** Se ha descrito una ligera oscilación del valor de la PIO que puede oscilar entre una disminución de 1mmHg hasta un incremento de 5mmHg dependiendo de la estación.
- **Calibración del tonómetro.**<sup>14</sup>
- Se recomienda al paciente no usar corbatas excesivamente apretadas o llevar prendas de cuello estrecho pues pueden influir en la medida de la PIO.

La medida de la PIO es una de las pruebas de evaluación de la salud ocular más empleada en las consultas de optometría y oftalmología puesto que es clara la relación que existe entre valores de PIO anormales y ciertas patologías oculares entre las que destaca el glaucoma, aunque esta también puede verse afectada en uveítis, dolor por traumatismos, hipema etc.

---

<sup>14</sup> Ampliación del apartado en el Protocolo Perkins.

## **7. POSIBLES COMPLICACIONES Y ERRORES DERIVADOS DE LA TONOMETRÍA PERKINS Y GOLDMANN**

1. Alergias a los fármacos utilizados durante la exploración (Tanto en tonometría Goldmann como Perkins):

- **Fluoresceína.**

Para realizar la toma de la Presión Intraocular se utiliza siempre fluoresceína, esta es un componente orgánico relacionado con los colorantes del grupo de la fenoftaleína. Es una solución alcalina (con hidróxido de sodio) soluble en agua que se utiliza en oftalmología en concentraciones del 10% o 25% y tiene un color amarillento oscuro. La fluoresceína difunde muy rápidamente a través de los espacios intracelulares y extracelulares, tiñe la piel y las mucosas de amarillo y su excreción se completa en 24-48h por el riñón, hígado y vías biliares.

Esto es así debido al siguiente suceso; en la naturaleza existen numerosas sustancias que cuando son sometidas a una irradiación luminosa de determinada longitud de onda, desarrollan en su estructura molecular importantes modificaciones. Es así como la modificación de órbita de sus electrones dentro de cada molécula produce un efecto lumínico secundario. En el organismo hay elementos o tejidos que son espontáneamente fluorescentes cuando absorben la energía luminosa de determinadas longitudes de onda. Este fenómeno está en relación con su contenido en glucósidos, porfirinas, ácidos nucleicos, iridinas y purinas. El fenómeno expuesto es la llamada fluorescencia primaria. En el ojo esto sucede con la esclerótica y en mayor grado en el cristalino aunque dicha fluorescencia espontánea es muy tenue y de tan escasa intensidad que hace muy difícil su análisis físico. Pero debido a este fenómeno es posible incorporar colorantes muy fluorescentes llamados fluorocromos y con los que se obtiene una fluorescencia secundaria. Los fluorocromos más utilizados son las sulfoflavinas y las tioflavinas, el verde de indocianina, la fluoresceína etc.

La fluorescencia secundaria de la fluoresceína puede ser disminuida o incluso suprimida debido a la interacción farmacológica con otras sustancias como fenilbutazona y sus derivados (antirreumáticos en general) medicamentos con yodo o derivados, pirazolonas

etc. Entre las contraindicaciones tenemos que poner especial interés en pacientes con insuficiencia renal grave, embarazo (sobre todo en los tres primeros meses de gestación), madres en lactancia (pues parte de la fluoresceína se excreta por la leche materna) y bronquitis asmáticas o en pacientes con antecedentes de urticaria. Sobre todo si la aplicación de la fluoresceína es endovenosa.

2. Al instilar la fluoresceína deben poner especial énfasis en las condiciones estériles de esta y en que el frasco no roce las pestañas en la aplicación pues la fluoresceína constituye un medio favorable para los gérmenes patógenos (Tonometría Goldmann y Perkins).
3. El paciente debe mantener la barbilla y la frente apoyadas adecuadamente en el soporte de la lámpara de hendidura, abrir bien los ojos y mirar de frente, “hacia la luz azul”. Si el paciente no apoya bien la frente o la barbilla, o si mueve los ojos o parpadea durante el procedimiento los resultados serán erróneos (Sólo en tonometría Goldmann).
4. Son frecuentes los errores cuando la abertura parpebral es estrecha y el párpado superior toca el cono durante el procedimiento. Esto hace que tengamos que mantener los párpados separados con los dedos para realizar la tonometría, pero es fácil que obtengamos resultados erróneos al ejercer presión sobre el globo ocular con nuestros dedos. En caso de tener que mantener los párpados separados hay que poner especial interés en no realizar presión sobre el globo ocular para no falsear el resultado (En tonometría Goldmann y Perkins).
5. Demasiada fluoresceína hace que al realizar la tonometría veamos un anillo demasiado ancho y la escasez de esta da como resultado un anillo demasiado estrecho (Tanto en tonometría Goldmann como Perkins).

En ambos caso el resultado se falsea pues;

Cuando el **anillo es demasiado ancho, el valor obtenido en la lectura es demasiado elevado.** Probablemente pudo haber contacto del cono de medición con los párpados, la solución a esto es retirar la lámpara de hendidura y secar el cono con una gasa. Podemos pedir al paciente que parpadee para extender la fluoresceína después de la aplicación de la gota y secar el exceso de fluoresceína con una gasa estando el ojo cerrado.

En caso contrario **si los anillos son demasiado estrechos el valor obtenido será demasiado bajo,** la solución a esto se basa en pedir al paciente que parpadee para repartir bien la fluoresceína en la córnea, si con esto no es suficiente debemos realizar otra aplicación de fluoresceína<sup>15</sup>.

**Imagen:**

**Figura 1:**


Tonometría con tonómetro de Goldmann. **Posición correcta de los anillos.**

**Figura 2:**

Tonometría con tonómetro de Goldmann. Exceso de Fluoresceína.

**Figura 3:**

Tonometría con tonómetro de Goldmann. Muy poca fluoresceína.



<sup>15</sup> Piantoni G, Martínez Cartier M. Examen del paciente y exámenes complementarios. Universidad Católica de Salta, Consejo Argentino de oftalmología 2008.

6. La calibración incorrecta puede falsear la lectura de la PIO.
7. Asegurarnos de que las baterías están cargadas y en perfecto estado.
8. Otras fuentes de error podrías ser que el paciente mantenga la respiración, que tenga el cuello rígido (congestión de las venas del cuello) etc.
9. Abrasión con el prisma en la córnea y úlcera corneal.
10. Mareos, síncope vagales etc.

**No debemos tomar la PIO con el tonómetro de Perkins en los siguientes casos:**

- Pacientes con desepitelización corneal tras cirugía. (Realizaremos la medición con Tonometría Digital).
- Pacientes con patología corneal, conjuntivitis, queratitis, úlcera corneal, ojo rojo de origen infeccioso, córnea traumática. (Realizaremos la medición a través de Neumotonometría).
- Pacientes con hipersensibilidad a la fluoresceína o al anestésico tópico. (Realizaremos la medición a través de Neumotonometría).
- Pacientes que les han realizado queratoplastia penetrante, cirugía refractiva (LASIK, LASEK...) porque la medición obtenida es subestimada (Realizaremos la medición a través de tonometría de no contacto como por ejemplo el ORA).
- Pacientes con prótesis ocular. (No tomar la PIO).
- Pacientes con lentes de contacto pues deben retirárselas antes de la medición con Tonometría Perkins.

## **8. PROTOCOLO ENFERMERO PARA TOMAR LA PRESION INTRAOCULAR CON EL TONÓMETRO PERKINS.**

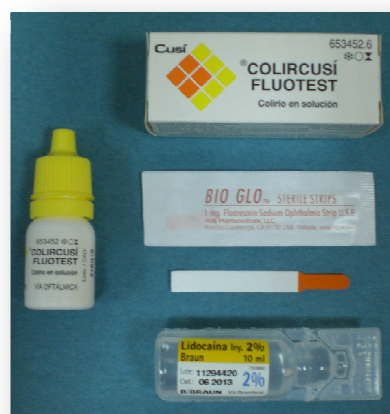### **- Material Necesario:**

- ❖ Tonómetro Perkins.



- ❖ Colirio anestésico con fluoresceína.  
Fluotest (Fluoresceína sódica 2,5mg/ml + Oxibuprocaina Hidrocloruro 4mg/ml).

En caso de pacientes alérgicos a fármacos del grupo Para se utiliza Lidocaína al 2% + tira de fluoresceína sódica.

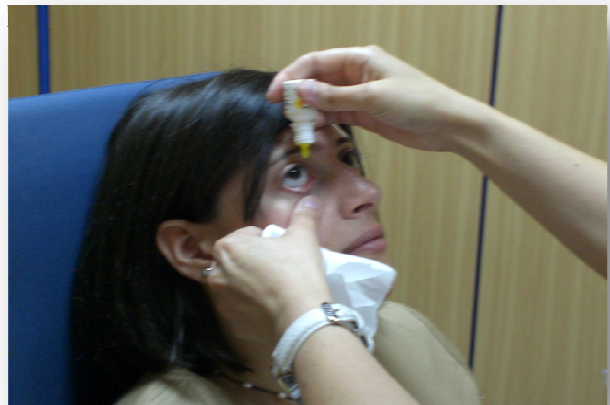
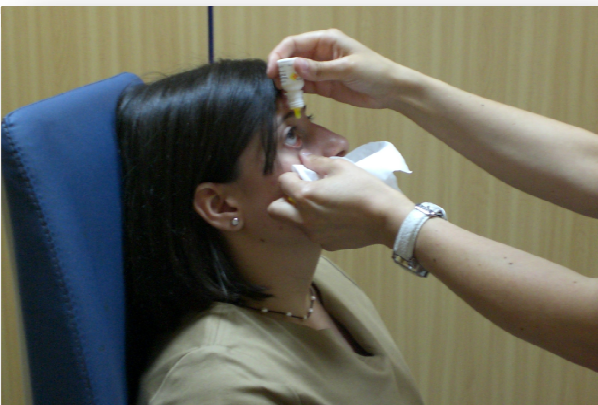
- ❖ Cono desechable para pacientes con patologías infectocontagiosas, pudiendo utilizarse para cualquier tipo de pacientes.

### **- Procedimiento:**

1. Comprobar que el tonómetro de Perkins esté bien calibrado y que al encenderlo tenga la correcta iluminación.

2. La enfermera debe preguntar al paciente;
  - Si padece algún tipo de alergias medicamentosas, alimentarias o a algún tipo de colorante.
  - Si padece algún tipo de enfermedad infecto-contagiosa.
  - Si toma algún tipo de medicación y si es así de cual se trata.
  - Si ha tenido cirugías oculares previas.
  - Si lleva Lentes de Contacto.
3. El paciente va a ser examinado sin corrección; es decir, deberá quitarse sus gafas o lentes de contacto si las llevara.
4. La iluminación de la habitación estará en penumbra o muy baja.
5. Debemos desinfectar el cono del tonómetro con una toallita impregnada en alcohol y secarlo adecuadamente con una gasa o pañuelo desechable antes de hacer la medición (El tonómetro debe estar desinfectado en una solución emisora de cloro previamente; la limpieza con la toallita de alcohol no suprime la desinfección previa).
6. Instilar una gota de colirio anestésico con fluoresceína (Fluotest) en cada ojo. Para realizar el procedimiento, el paciente deberá mirar hacia arriba y la enfermera sujetará del párpado inferior traccionando suavemente hacia abajo con la mano. Con la otra mano instilará el colirio en el saco conjuntival, teniendo precaución de que ninguna estructura ocular o anexos tenga contacto con el frasco.





Debemos asegurarnos de que la gota del colirio caiga en el fondo de saco inferior. A continuación esperar unos 10-30 segundos antes de realizar la medición.

7. Una vez instilado el fluotest, pediremos al paciente que cierre suavemente los ojos sin forzarlos y así, eliminaremos el exceso de colirio limpiándolo con un pañuelo desechable sin frotar los ojos, realizándolo con pequeños toques.
8. El paciente deberá estar perfectamente sentado, con la espalda y la cabeza rectas y debemos indicarle que debe estar mirando de frente. Es muy importante que permanezca con los ojos completamente abiertos durante la exploración. Si esto no ocurriera así, sería preciso mantener sus párpados abiertos sujetándolos con los dedos sin ejercer presión sobre el globo ocular.



Imagen Izquierda: **POSICIÓN CORRECTA.**

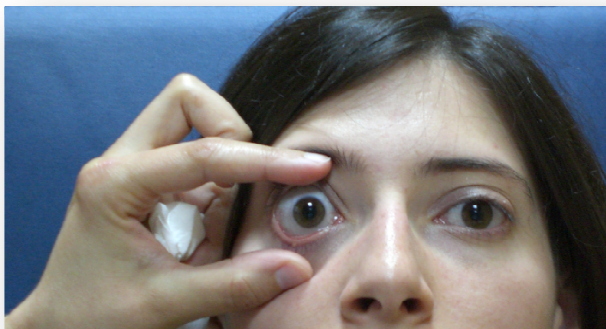Imagen Derecha: **POSICIÓN INCORRECTA.**

9. El tonómetro de Perkins se enciende girando la rueda con el pulgar hasta que la lectura de la escala esté por encima de cero, entre 5-10 mmHg en el tonómetro. Esto se realiza porque al encender el tonómetro el cono realiza un golpe hacia delante y si este golpe se produjera directamente sobre la córnea el paciente podría asustarse y realizar un movimiento brusco con la cabeza y el ojo, pudiendo llegar a producir una lesión en la córnea (úlceras, erosión etc).

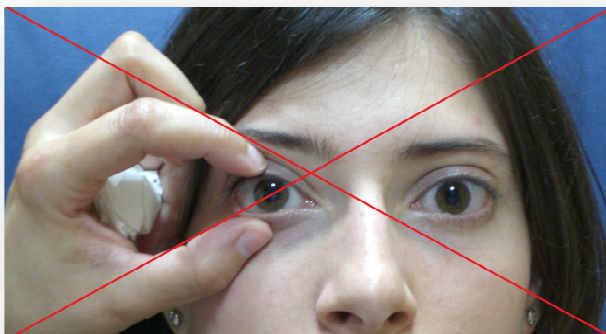


10. Para tomar la PIO del Ojo Derecho (OD):

La enfermera cogerá el tonómetro con la mano derecha. Con la mano izquierda abrirá con suavidad los párpados del paciente y apoyándose sobre la órbita y nunca sobre el globo ocular (para evitar falsear la PIO aumentando la presión) a continuación apoyará el cono del tonómetro de Perkins sobre la superficie corneal.

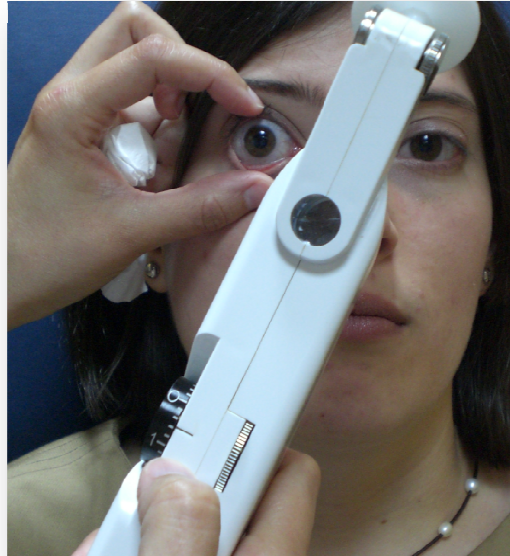


**POSICIÓN CORRECTA**

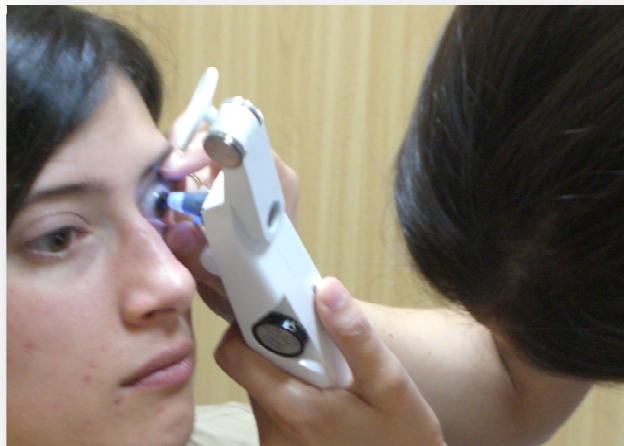

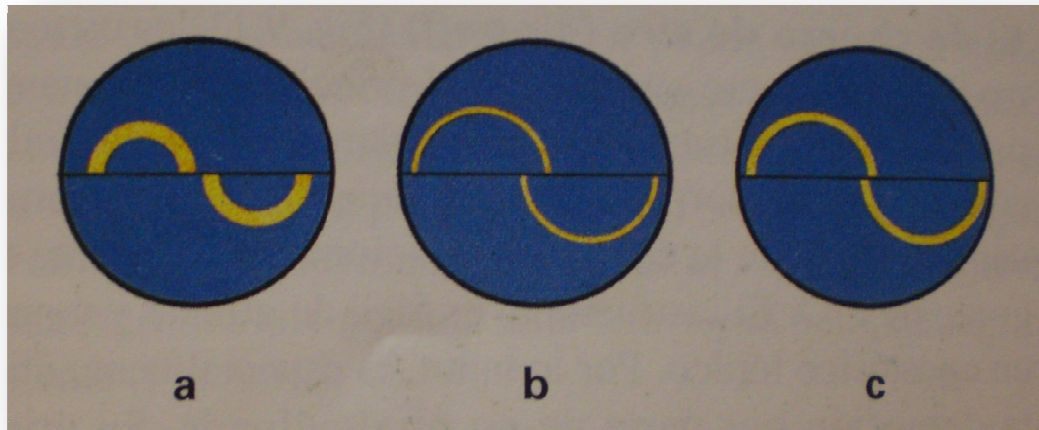
**POSICIÓN INCORRECTA**

Con el ojo derecho mirará a través de la lente de visualización del tonómetro y observará dos semicírculos verdes debido a la fluoresceína. Con el dedo pulgar girará la rueda hacia arriba para que los semicírculos se aproximen y cuando el borde interno de ambos este en contacto, entonces se registrará el valor de la escala que equivaldrá al valor de la PIO.



11. Para la exploración del Ojo izquierdo se seguirán los mismos pasos que para la medición del ojo derecho salvo que la enfermera deberá coger el tonómetro con la mano izquierda y realizar la abertura de los párpados con la mano derecha.





**Imagen**

- a. Presión tonómetro < presión ojo
- b. Presión tonómetro > presión ojo
- c. Presión tonómetro = presión ojo

12. Si el resultado de la medición de la PIO, está fuera de los rangos de normalidad (Entre 10 y 20mmHg), podrá estar indicado repetir la medición hasta en tres ocasiones en cada ojo para verificar su valor.

13. Retiramos el tonómetro del ojo y anotamos el valor de la PIO en milímetros de mercurio (mmHg) de cada ojo. Se multiplica la lectura por diez para indicar la tensión mmHg.





14. Una vez terminada la medición retiramos el prisma del tonómetro, lo limpiamos con una toallita sanitaria con alcohol y a continuación lo remojamos completamente sumergido en un agente emisor de cloro de 500 ppm de Cl durante 5 minutos. Deberá realizarse la desinfección manual entre el reconocimiento de cada paciente.

Los prismas y lentes que se utilicen en pacientes con una emisión purulenta deberán limpiarse en un detergente líquido diluido antes de introducirse en la solución emisora de cloro. Pueden utilizarse prismas desechables para eliminar la necesidad de tener que esterilizar el doble prisma.

La sobreexposición de los prismas en soluciones antisépticas puede provocar que estos se hinchen, por lo que el tiempo máximo de inmersión recomendado es de 10 minutos.

### **Calibración del Tonómetro de Perkins:**

El calibrado del tonómetro de Perkins deberá comprobarse periódicamente o en cualquier momento cuando el profesional crea conveniente realizar una comprobación.

Para ello lo primero que debemos hacer es retirar el asa de batería del tonómetro presionando sobre ambos botones fiadores del mango y retirarlo del instrumento. A continuación insertaremos el prisma en el portaprismas del tonómetro.

Para ajustar la Posición cero del tonómetro, ajustamos la rueda con el pulgar de manera que la lectura de la escala esté por debajo de cero en el grosor completo de una línea de la escala, esto hace que al coger el tonómetro con la mano independientemente de su posición el prisma deberá tender a inclinarse hacia su posición trasera. Después ajustamos la lectura de la escala por encima de cero en el grosor completo de una línea de escala. El prisma deberá tender a inclinarse hacia su posición delantera independientemente de cómo sujetemos el tonómetro.

Compruebe en la posición de 2 gramos: Para realizar una comprobación aproximada, ajuste la rueda de pulgar de manera que la lectura de la escala se encuentre por debajo de la marca 2 en el grosor completo de una línea de escala. Coloque el instrumento sobre una superficie plana y horizontal con el bloque de ajuste debajo del cuerpo y con el cono del prisma hacia arriba. Coloque el plomo de 2 g. con el receso hacia abajo, centrados sobre el cono del prisma y compruebe que lleve el prisma positivamente hacia abajo hasta su posición más baja.

## **9. CONCLUSIONES**

Actualmente la tonometría de aplanación es la que más se emplea en la práctica oftalmológica, debido a su facilidad en su uso y la exactitud en la medición de la presión intraocular. La determinación de la PIO es fundamental para el diagnóstico de la hipertensión ocular, el seguimiento de varias patologías oftalmológicas donde se destaca el glaucoma y la valoración de la eficacia del tratamiento antihipertensivo ocular.

El tonómetro de Perkins aplica el mismo principio de la tonometría de aplanación de Goldmann, pueden considerarse como el estándar de calidad en la medición de la PIO en la actualidad.

El tonómetro de Perkins es un aparato independiente y autónomo que no precisa ir montado en una lámpara de hendidura. Presenta una batería de alimentación interna que puede ser recargable o a pilas. Es un instrumento que requiere de un entrenamiento previo para que las tomas sean fiables, posee una curva de aprendizaje relativamente baja, por lo que es más accesible para su uso y requiere de poco tiempo para su entrenamiento. Es relativamente económico en comparación con los nuevos tonómetros portátiles disponibles en la actualidad y al ser portátil se puede emplear para medir la PIO en pacientes encamados, bajo sedación, con movilidad reducida, etc.

La tonometría de aplanación tiene sus limitaciones en relación a las características corneales; se subestima el valor de la presión cuando son córneas delgadas y la sobreestima cuando son gruesas. Por esta razón, están apareciendo nuevas tecnologías o adaptaciones de tecnologías previas que intentan paliar los errores de la medición de la PIO ocasionados por los cambios corneales buscando nuevos parámetros como la APO (Amplitud del Pulso Ocular) o la histéresis corneal. En la actualidad, la tonometría de aplanación, específicamente el tonómetro de Goldmann, sigue siendo el estándar de oro para la toma de la PIO, a pesar de sus limitaciones.

## **10. BIBLIOGRAFÍA**

- Martín Herranz R, Vecilla Antolín G. Manual de optometría. Editorial Medica Panamericana D.L. 2011
- Martín Villamor P G, Soto Esteban J M. Anatomía – Fisiología I, Máster de Enfermería. Barcelona, España. Masson, S.A. 2004.
- Marieb E.N. Anatomía y Fisiología Humana. Pearson Educación, S.A. 2008.
- Thibodeau G A, Patton K T. Anatomía y Fisiología. Ediciones Harcourt, S.A. 2000.
- European Glaucoma Society. Terminología y pautas para el Glaucoma. Savona (Italia). Editrice Dogma S.r.l. 2009.
- Gerhard k. Oftalmología. Texto y atlas en color. Barcelona (España). Lang. Masson S.A. 2002.
- Piantoni G, Martínez Cartier M. Examen del paciente y exámenes complementarios. Universidad Católica de Salta, Consejo Argentino de Oftalmología 2008.
- Yankelevich J, Grigera D, Casiraghi J. Glaucoma I. Universidad Católica de Salta, Consejo Argentino de Oftalmología 2009.
- Piantoni G, Martínez Cartier M. Examen del paciente y exámenes complementarios. Universidad Católica de Salta, Consejo Argentino de oftalmología 2008.
- Kanski J. J, McAllister J. A. Glaucoma. Manual a color de diagnóstico y tratamiento. Barcelona. Edika-med, S.A. 1991.



- Kanski J. J. Oftalmología Clínica. 5º Edición Elsevier España, S.A. 2005.
- Pró E A. Anatomía Clínica. México. Editorial Médica Panamericana S.A.C.F. 2012.
- Tortora, Derrickson. Principios de anatomía y fisiología. España (Barcelona). Editorial Médica Panamericana S.A. 2006.
- Drake R L, Wayne V. Adam W. M. Mitchell Anatomía para estudiantes. Madrid, España. Elsevier España 2007.
- García Porrero A, Hurlé J M. Anatomía Humana. Madrid. McGRAW-HILL-INTERAMERICANA DE ESPAÑA, S.A.U. 2005.
- Maldonado López M J, Pastor Jimeno J C. Guiones de Oftalmología. Aprendizaje basado en competencias. Madrid. McGraw-Hill/Interamericana de España, S.L. 2012.
- Smeltzer S C, Bare B G. Brunner y Suddarth. Enfermería Médico-Quirúrgica. Madrid McGRAW-HILL-INTERAMERICANA EDITORES S.A. de C.V. 2002
- Prof. Clement Casado F. Oftalmología. Madrid. Luzán 5, S.A. 1994.
- Píriz Campos R, De la Fuente Ramos M. Enfermería S21. Enfermería Médico-Quirúrgica. Madrid. Ediciones DAE (Grupo Paradigma) 2001.
- Ocular Response Analyzer. User's Guide. Reichert, Inc. 2005.