



Universidad de Valladolid

TRABAJO FIN DE MASTER EN BAJA VISIÓN Y REHABILITACIÓN VISUAL

“REVISIÓN DE TRATAMIENTOS ACTUALES EN LA RETINOSIS PIGMENTARIA”

Autora: Olga Gómez García

Tutor: Rubén Cuadrado Asensio

FACULTAD DE MEDICINA UNIVERSIDAD DE VALLADOLID

CURSO 2019 -2020

FECHA DE ENTREGA: 12/07/2020

ÍNDICE

RESUMEN

1. INTRODUCCIÓN	1
2. JUSTIFICACIÓN	7
3. OBJETIVOS	8
4. MATERIALES Y MÉTODOS	9
5. RESULTADOS	10
6. DISCUSIÓN	25
7. CONCLUSIONES	28
8. BIBLIOGRAFÍA	29

RESUMEN

La retinosis pigmentaria es una patología hereditaria que afecta a la visión, dependiendo del tipo de herencia puede tratarse de una forma más agresiva o de avance más paulatino, pero en cualquiera de los casos conduce irremediablemente a la ceguera. Afecta a los fotorreceptores de la retina, en primera instancia los bastones, reduciendo el campo visual periférico y en estados más avanzados de la enfermedad también se ven afectados los conos, disminuyendo significativamente la agudeza visual. Uno de los primeros síntomas de la enfermedad es la ceguera nocturna con aparición típicamente en la adolescencia y visión en túnel.

En esta revisión bibliográfica se repasan los tratamientos y terapias existentes en la actualidad y se profundiza en las investigaciones activas para posibles futuros tratamientos.

En los últimos años se han hecho grandes avances en la investigación en la restauración o preservación de la visión del paciente, o al menos parte de ella.

ABSTRACT

Retinitis pigmentosa is a hereditary disease which affects vision, the aggressiveness depends greatly on the type of hereditary gene, however regardless of the gene it inevitably ends in complete blindness. Rods are affected first, reducing the peripheral field of vision, later in the disease cones are affected as well impairing vision greatly. The first symptoms patients usually have are night blindness and tunnel vision.

In this bibliographic review we go over the current treatments for the disease as well the ones that are under investigation for possible future treatments.

There have been great advances in the investigation of treatments that intend to restore or preserve vision of patients with retinitis pigmentaria, or at least part of it.

ABREVIATURAS

AF	-----	Autofluorescencia
AV	-----	Agudeza visual
CME	-----	Edema macular cistoide
CNTF	-----	Factor neurotrófico ciliar humano
CV	-----	Campo visual
DHA	-----	Ácido docosahexanoico
EPR	-----	Epitelio pigmentario de la retina
EPT	-----	Límite de fosfeno eléctrico
OCT	-----	Tomografía óptica de coherencia
RP	-----	Retinosis pigmentaria
TES	-----	Estimulación eléctrica transcorneal

1. INTRODUCCIÓN

La retinosis pigmentaria (RP) es una patología ocular que comprende un grupo de distrofias retinianas hereditarias caracterizadas por la degeneración de los fotorreceptores de la retina: conos y bastones. La RP es la primera causa de discapacidad visual hereditaria a nivel mundial, siendo su prevalencia de 1:4000.¹ La mayor parte de las RP son no sindrómicas, sin embargo, entre el 20 y el 30% de los pacientes tienen afectación extraocular asociados a síndromes.²

En las últimas tres décadas un gran número de variantes causantes de patología en más de 80 genes han sido asociados con la RP no sindrómica.² Cada año se añaden más genes a la lista. Cada gen corresponde a un tipo específico de RP con una edad de aparición, grado de discapacidad visual, apariencia retiniana y/o velocidad de progresión diferente. Además, distintos factores pueden inducir una gran variabilidad en cada subtipo genealógico, incluso entre familiares afectados sugiriendo que la presencia de factores genéticos o ambientales no identificados pueden influenciar el genotipo de la RP. La gran heterogeneidad de la RP dificulta la descripción de los hallazgos y su patogénesis.²

1.1 RP SINDRÓMICAS

Mutaciones en los genes involucrados en las funciones ciliares a menudo, pero no siempre, resultan en formas sindrómicas de RP. Las RP sindrómicas se asocian también con patologías sistémicas y mitocondriales. Las características extraoculares de la RP pueden ser muy sutiles (por ejemplo, un sentido del olfato disminuido), o pueden ser fácilmente pasadas por alto por un oftalmólogo (como los problemas cardiovasculares o renales): por otro lado algunas presentaciones pueden ser corregidas quirúrgicamente a una edad temprana (polidactilia).¹

1.2 HERENCIA

La genética de la RP es variada; los casos no sindrómicos pueden ser heredados de forma autosómica dominante (30%), autosómica recesiva (20%), recesiva ligada al gen X (15%) o de forma esporádica (30%) y un 5% puede ser de aparición temprana y agrupado como amaurosis congénita de Leber.¹ También existen formas menos comunes: dominantes ligadas al gen X, mitocondriales y digénicas (debidas a mutaciones en dos genes distintos).

La severidad de la RP varía enormemente dependiendo del gen mutado, variando su velocidad de progresión y su severidad.

1.3 HISTORIA FAMILIAR

Un seguimiento de la historia familiar completa del paciente es de vital importancia y se recomienda hacer una genealogía para cada paciente. La genealogía es útil de varias maneras, ayuda a identificar el modo de herencia y puede ayudar a la hora de realizar el diagnóstico. También nos puede ayudar a ver qué miembros de la familia tienen mayor riesgo de padecer la enfermedad.

1.4 EDAD DE COMIENZO

En la forma clásica de RP la dificultad en la oscuridad comienza en la adolescencia y la pérdida del campo visual medio-periférico se hace aparente en el adulto joven. Sin embargo, la edad de comienzo en los pacientes con RP varía extensamente; de este modo algunos pacientes con RP desarrollan pérdida visual sintomática en la infancia temprana, mientras otros pueden permanecer relativamente asintomáticos hasta la mediados de la edad adulta.²

En general los subtipos de RP que se manifiestan a edades más tempranas suelen progresar con mayor rapidez. En general los pacientes con herencia ligada al cromosoma X tienen un curso de la enfermedad más severo que los que tienen una herencia recesiva autosómica y los que la heredan de forma autosómica dominante son los que tienen la mejor prognosis en cuanto a la retención de la visión central.

1.5 SÍNTOMAS Y SIGNOS

El primer síntoma de la enfermedad suele ser la ceguera nocturna en la adolescencia, seguida de la pérdida concéntrica del campo visual resultado de la disfunción de los bastones (visión en túnel); la pérdida del campo visual central (mácula) ocurre más adelante debido a la merma de función de los conos. Un electroretinograma nos da una función marcadamente reducida o incluso ausente de los fotorreceptores. La tomografía óptica de coherencia (OCT) y la autofluorescencia del fondo de ojo (FAF) muestran patrones característicos de pérdida progresiva de las capas externas de la retina y distribución alterada de la lipofucsina.

En el fondo de ojo típicamente se encuentra una pigmentación es espículas, normalmente en la periferia y/o media-periferia, atenuación de los vasos de la retina, una palidez cerosa de la cabeza nervio óptico y atrofia del epitelio pigmentario de la retina. Además se pueden acompañar de otros hallazgos como catarata subcapsular posterior y edema cistoide. Sin embargo, debido a la gran variedad de genes que producen esta enfermedad los hallazgos clínicos pueden variar enormemente.

La mayoría de los pacientes con RP mantienen la capacidad de percibir la luz debido a función macular residual y/o la presencia de una isla retiniana periférica conservada hasta estadios terminales de la patología. ²

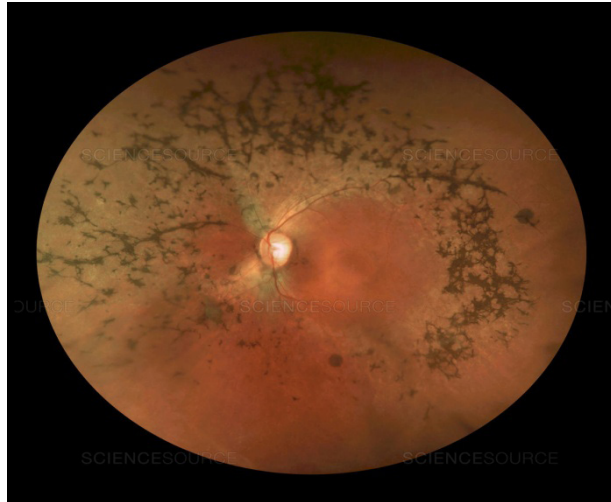

Figura1 : Pigmento en espículas típicas de la retinosis pigmentaria

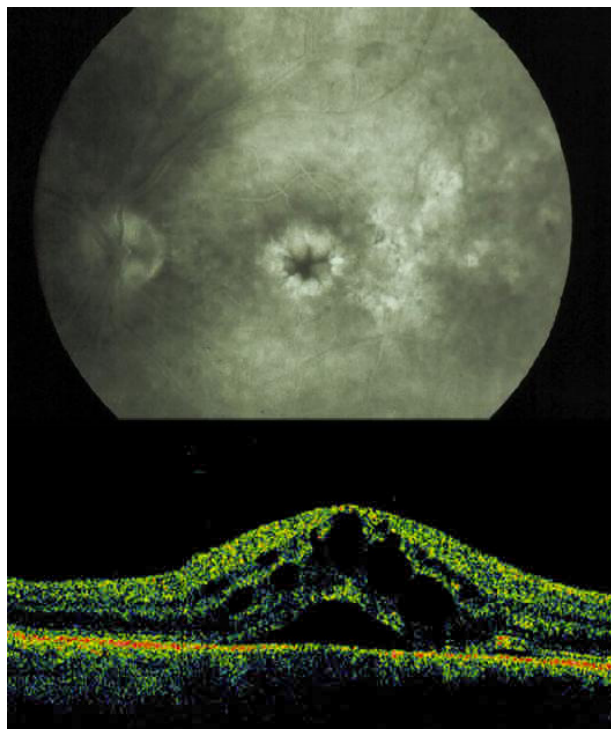


Figura 2: Angiografía con fluoresceína (arriba) y tomografía de coherencia óptica (abajo) de un edema macular cistoide.

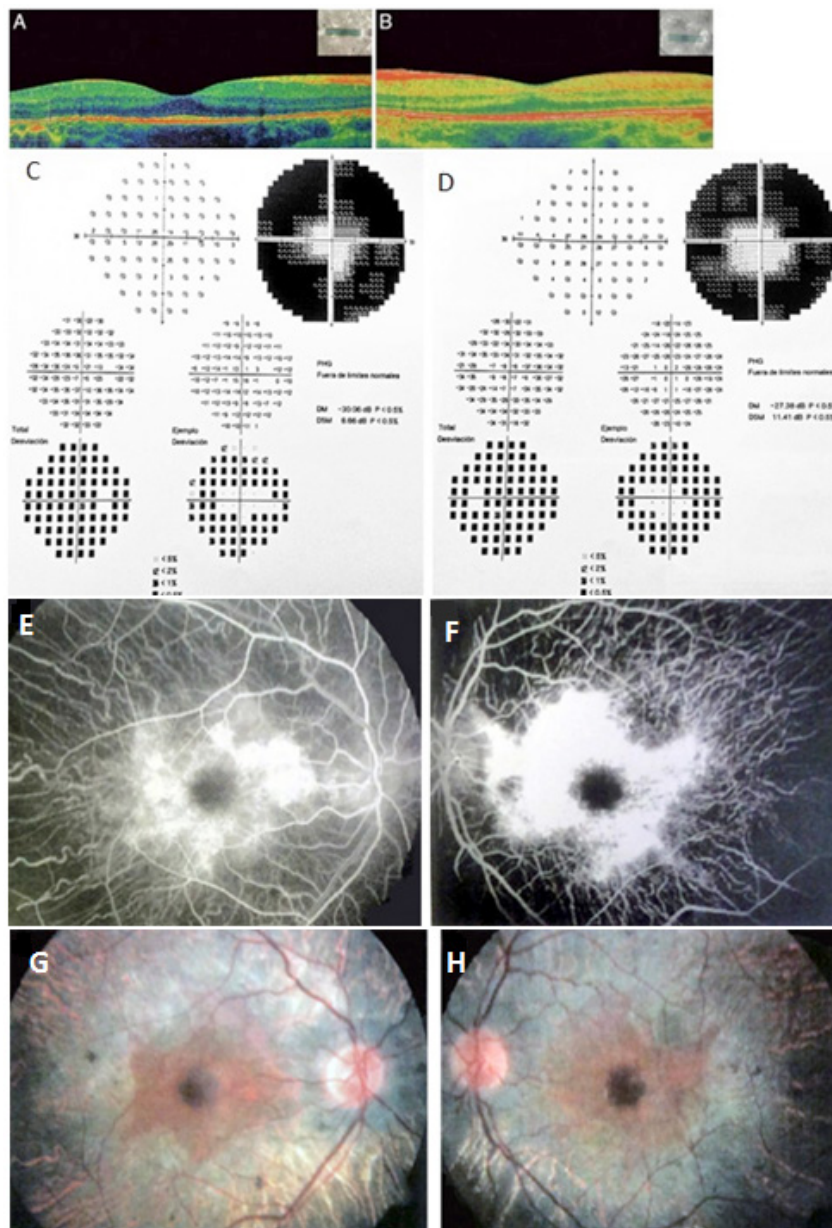


Figura 3: Pruebas de imagen de un adolescente de 15 años con retinitis pigmentaria. A y B: Tomografías de coherencia óptica (OCT). C y D: campos visuales. E y F: angiografías. G y H: retinografías. (Extraído de Treviño Alanís MG).³

Además puede acompañarse de otras condiciones oculares, algunas de ellas tratables; como defecto refractivo, edema macular cistoide (CME), agujero macular y la formación de una membrana epirretiniana.²

Hasta un 36% de los pacientes presentan membrana epirretiniana lo que puede resultar en la proliferación idiopática de las células gliales o puede ocurrir de forma secundaria a un proceso inflamatorio. La catarata subcapsular posterior puede afectar la visión negativamente de forma significativa y ocurre en aproximadamente un 45% de pacientes con RP. La RP parece ser una de las patologías con tumores vasoproliferativos más comunes. ²

1.6 TRATAMIENTO

Actualmente no existe ningún tratamiento para revertir los efectos de la RP ni mucho menos curarla. Sin embargo, sí existen tratamientos o terapias dirigidos a ralentizar su avance en la medida de lo posible. Estas terapias no son eficaces para todos los pacientes, dependen en gran medida de la herencia y el gen que está afectado.

Los principales tratamientos o terapias actuales son:

- **Suplementación nutricional:** con vitamina A, la luteína y el ácido docosahexanoico (DHA).
- **Ácido valproico:** la utilización de este fármaco previene las convulsiones.
- **Factor neurotrófico ciliar humano (CNTF).**
- **Terapia con células madre:** sustitución de las células dañadas por células madre sanas para proteger a las células retinianas dañadas de la apoptosis.
- **Terapia génica:** utilización de vectores virales para entregar determinados genes a ciertas clases de células retinianas con el objetivo de corregir genes defectuosos.
- **Implantes retinianos y prótesis:** dispositivos retinianos de visión artificial.
- **Estimulación eléctrica transcorneal (TES):** Un electrodo bipolar se coloca en la superficie ocular y genera pulsos eléctricos

Además, se pueden tratar las complicaciones oculares asociadas a la RP para paliar los efectos de la enfermedad y que los pacientes tengan una mejor visión.

1.7 REHABILITACIÓN VISUAL

En los últimos años la rehabilitación visual para pacientes con RP ha evolucionado, dándole un enfoque multidisciplinar que se centra en las necesidades y habilidades del paciente, siendo de gran valor para los pacientes con RP. Los centros de rehabilitación visual proporcionan apoyo y entrenamiento, incluido el entrenamiento en la movilidad y orientación combinado con ayudas de baja visión para maximizar el resto visual del paciente.

El entrenamiento se realiza para todas las tareas de la vida diaria, desde desplazarse por su hogar, hasta ir a hacer la compra o cualquier otro desplazamiento. También en tareas de detalle como leer, coser o intentar mejorar las capacidades necesarias para seguir llevando a cabo sus hobbies en la medida de lo posible.

2. JUSTIFICACIÓN

Existen multitud de tratamientos que se han propuesto para la RP, pero a día de hoy aún no existe un tratamiento curativo. La RP es una enfermedad degenerativa que, en la mayor parte de los casos lleva a la amaurosis. Las nuevas terapias, como las células madre ó la terapia génica están teniendo resultados prometedores y el uso de las nuevas tecnologías (dispositivos electrónicos) han podido abrir nuevas puertas a la visión de estos pacientes.

Por lo tanto, parece justificada la realización de una revisión bibliográfica acerca de las nuevas terapias y dispositivos de ayuda para la RP.

3. OBJETIVOS

El principal objetivo es realizar una actualización de los tratamientos, terapias y métodos de rehabilitación disponibles para la RP a día de hoy.

Objetivos específicos:

- Enumerar los tratamientos actuales y su repercusión real en el transcurso de la enfermedad.
- Describir las ayudas actuales disponibles en la RP.

4. MATERIALES Y MÉTODOS

El tipo de trabajo es una revisión bibliográfica.

Para ello, se ha realizado una búsqueda de bibliografía de artículos científicos, libros médicos sobre el tema de estudio.

Las bases de datos de bibliografía en la que se realizó la búsqueda fueron:

- PUBMED - MedLine (National Center of Biotechnology Information).
- BVS (Biblioteca virtual en salud)
- Research Gate.
- Google scholar
- Ovid
- ScienceDirect.

Los términos de búsqueda utilizados fueron: “retinitis pigmentosa” solo o junto a “treatment”, “gene therapy “ y “rehabilitation”. También se buscó: “low vision” solo o junto a “rehabilitation”, “occupational therapy” y “mobility” . Para los artículos científicos se fijó un límite de fecha de publicación inferior a 10 años, priorizando los más nuevos.

5. RESULTADOS

Se encontraron 12.227 resultados con el término “retinitis pigmentosa”, al filtrar en los últimos 10 años los resultados bajaron a 4.764. A continuación, al filtrar con las combinaciones de términos se obtuvieron un total de 2.320 distribuidos de este modo:

- “treatment”: 1.003
- “gene therapy”: 372
- “rehabilitation”: 112

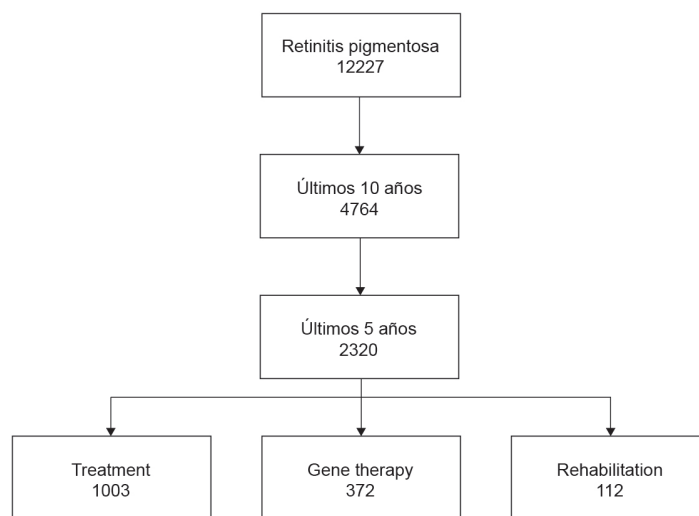


Figura 4: diagrama flujo de la búsqueda bibliográfica

Para el término “low vision” se encontraron 10.054 resultados y con las combinaciones:

- “rehabilitation”: 637
- “occupational therapy”: 54
- “mobility”: 16

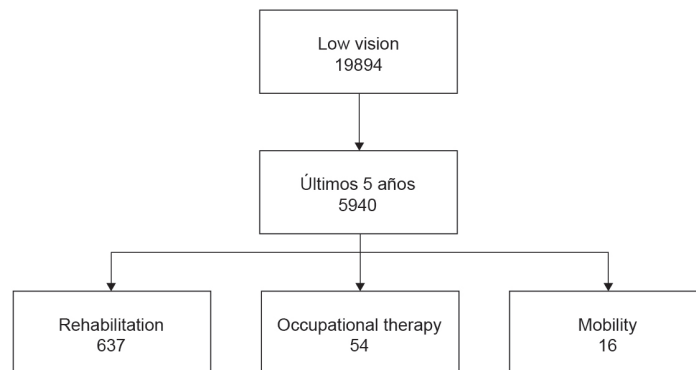


Figura 5: diagrama flujo de la búsqueda bibliográfica

La RP es una enfermedad hereditaria que conduce a la ceguera y no tiene cura actualmente. El manejo de la enfermedad se centra en el tratamiento de apoyo, intentando frenar en la medida de lo posible el avance de la enfermedad para mantener el máximo tiempo posible una visión funcional demorando la ceguera. De este modo el paciente tiene un tiempo de preparación mental y funcional mayor para poder afrontar su nueva situación en su totalidad.

Dentro de los posibles tratamientos para la RP están todos los que se han mencionado anteriormente, ahora se verán en mayor profundidad. Además de estos hay varios tratamientos que se encuentran en estudio, se puede ver el estado de estos estudios en la página clinicaltrials.gov. Se encontraron 185 estudios en curso, entre los cuales cabe mencionar:

- Oxigenoterapia con deprivación de luz azul.
- Inyección retrobulbar de suero autólogo.
- Inyección de células madre mesenquimales.
- Hidroxicloroquina oral.
- Inyección de médula ósea autóloga.

5.1. TRATAMIENTOS

5.1.1. SUPLEMENTACIÓN NUTRICIONAL

Se han probado varios suplementos para ver si pueden alterar el curso de la enfermedad de alguna manera. Pero hay evidencia limitada sobre si las vitaminas antioxidantes pueden ralentizar el avance de la enfermedad.

- **Vitamina A:** es una vitamina liposoluble que se puede encontrar tanto en animales como plantas y en complementos alimenticios. Ayuda a la formación y al mantenimiento de los dientes, tejidos blandos y óseos, membranas mucosas y piel sanos. Fue primer suplemento nutricional en mostrar una diferencia estadística en altas dosis, 15.000IU al día. Se vio una ralentización de la progresión de la disfunción de los conos en el electroretinograma.⁴ En el mismo estudio se vio un efecto perjudicial en el uso de vitamina E por sí sola y el uso de vitamina A y E simultáneamente tuvo resultados parecidos al uso de vitamina A por sí sola.⁵ Sin embargo, no se obtuvo diferencia de agudeza ni campo visual. Si se recomienda el uso de vitamina A han de controlarse atentamente las encimas del hígado. Posteriormente se realizó otro estudiando el efecto del β -caroteno, una forma dimerizada de la vitamina A con un potencial de toxicidad menor. Se observó mejora en las ondas b en condiciones fotópicas y escotópicas en el electroretinograma, pero tampoco se vio diferencia en la agudeza y campo visuales.⁵
- **Ácido docosahexaenoico (DHA):** es un ácido graso Omega-3. Es el segundo suplemento con el que se ha experimentado para ver su efecto sobre la enfermedad. Se encuentra en altas concentraciones en las membranas de los fotorreceptores con o sin la suplementación con vitamina A. Berson et al⁶ no encontró diferencias en el CV en los primeros 4 años de tratamiento con DHA juntos a 15.000IU/d de vitamina A frente a solamente 15.000UI/d de vitamina A. Sin embargo, un análisis de los subgrupos demostró que aquellos que no habían tomado previamente vitamina A mostraban una reducción de su campo visual más lento cuando tomaban DHA y vitamina A combinados. No obstante, estos beneficios son limitados y no persisten más allá de los dos años de terapia combinada.
- **Luteína:** este es el tercer suplemento sobre el que se han realizado estudios, se ha investigado su eficacia por sí sólo o en combinación con la vitamina A.⁷ En 2006, Hossein Bahrami et al⁽⁸⁾ evaluó la luteína frente a placebo, encontrando una mejora significativa del campo visual en comparación con el grupo placebo.

5.1.2. ÁCIDO VALPROICO

El ácido valproico es un anticonvulsivo de uso altamente extendido, pero su uso en pacientes con RP es muy controvertido. Se proponen distintos mecanismos de acción para el ácido valproico en la RP incluido el aumento del rendimiento de las rodopsinas mutadas, inhibiendo la respuesta inflamatoria y induciendo la apoptosis de las células microgliales aumentando los niveles de factores neurotróficos en el ojo.⁷

En 2010 Clemson⁽⁹⁾ propuso el ácido valproico como tratamiento para la RP ya que 9 de los 13 ojos de los pacientes tratados mostraron mejoría en la microperimetría, 2 ojos mostraron una perimetría disminuida y 2 ojos no mostraron variación. Los autores postularon que la diferencia de respuesta era debida a los distintos genotipos y que el ácido valproico sería efectivo solamente en pacientes con RP autosómica dominante. Los estudios con animales apoyan la conclusión de que el ácido valproico es beneficioso e inofensivo para los fotorreceptores dependiendo del tipo de mutación genética que provoque la enfermedad.¹⁰

5.1.3. FACTOR NEUROTRÓFICO CILIAR HUMANO (CNTF)

El factor neurotrófico ciliar humano (CNTF) es un factor neurotrófico que ha demostrado ralentizar la degeneración de la retina en múltiples modelos animales con RP. En 2006, Sieving et al¹¹ llevaron a cabo un ensayo clínico de fase 1 para evaluar la seguridad de implantes intraoculares encapsulados de CNTF al interior del ojo. Los implantes se componían de una membrana externa semipermeable y con un compartimento interno para mantener a las células. El implante permitía la circulación de nutrientes y CNTF a través de la membrana, pero previniendo el ataque del sistema inmunitario del paciente. Se implantó a 10 pacientes en un ojo subdividiéndolos en dosis altas y bajas de manera aleatoria. No hubo casos de rechazo del implante ni inflamación intraocular severa, aunque 5 pacientes desarrollaron inflamación leve de la cámara anterior que no requirió tratamiento y un paciente sufrió un desprendimiento coroideo que mejoró con esteroides tópicos. Los dispositivos fueron examinados tras su extracción y todos mostraron células productoras de CNFT a niveles apropiados. A pesar de que el estudio no se llevó a cabo para investigar la eficiencia clínica de los implantes, 3 de los 7 ojos donde se monitorizó la agudeza visual mostraron mejoría en la agudeza que se mantuvo tras la extracción del implante.

Se han completado dos ensayos de fase 2 con la misma tecnología de encapsulamiento, uno con 65 pacientes con estadios avanzados de RP (CNTF3)⁽¹²⁾ y otro con 68 pacientes con estadios iniciales (CNTF4).¹³ Los pacientes fueron aleatorizados para recibir implantes de dosis alta o baja y cirugía de placebo en el otro. Se le dio la opción de retirar o mantener los implantes a cada paciente. Un año después de la implantación no se registraron efectos adversos. No se encontraron anticuerpos contra el CNTF o contra las células encapsuladas en el suero. Pasado el año la sensibilidad del campo visual en los pacientes CNTF4 había disminuido y no se encontró diferencia en la agudeza visual en los pacientes CNTF3 que habían sido implantados. Se realizó seguimiento en 36 de los pacientes CNTF4 para evaluar la eficacia a largo plazo de los implantes. Tras 42 meses los ojos implantados mostraron una pérdida del campo visual mayor que aquellos a los que se les había extraído el implante o habían recibido el placebo. Pasados entre 60 y 96 meses tanto el CV, la AV y el volumen macular con OCT eran similares en los ojos con el implante, tras la extracción del implante y el placebo.

5.1.4. TERAPIA CON CÉLULAS MADRE

La terapia con células madre se encuentra todavía en fase de investigación. Su propósito va más allá de los vistos en los tratamientos anteriores ya que pretende restaurar la función de la retina para así mejorar la visión del paciente.¹⁴

Se fundamenta en el reemplazo de las células mutadas o dañadas por células sanas restaurando así los circuitos que se habían perdido o proporcionando factores neurotróficos de las células madre para proteger a las células de la apoptosis. Se propone diferenciar fotorreceptores a partir de células madre *in vitro*. Las células progenitoras que se han investigado a estos efectos en el medio ocular son células madre embrionarias y células madre pluripotentes, que se utilizan para reemplazar a los fotorreceptores o células del EPR así como células mesenquimales; incluyendo las derivadas de la médula ósea, para reemplazar las células ganglionares. Las células pueden ser introducidas en el ojo en suspensión o como injertos.¹⁴

Los investigadores han conseguido diferenciar fotorreceptores humanos con éxito y han demostrado que estas células se pueden integrar en la retina y pueden mejorar la visión funcional en modelos animales con degeneración retiniana; los fotorreceptores trasplantados incluso transfieren proteínas a los fotorreceptores del anfitrión.⁵

Una terapia similar son las terapias subretinianas e intravitreas de células madre. Ambas presentan un riesgo quirúrgico mayor pero tienen una mejor focalización.⁷ Las principales preocupaciones de las terapias celulares son el rechazo, la inflamación, el desarrollo de vitreorretinopatía proliferativa y membranas epirretinianas. Los desafíos a los que se enfrenta la terapia celular son sobretodo el desarrollo y diferenciación de células retinianas progenitoras así como la migración celular y la formación de sinapsis.⁵

5.1.5. TERAPIA GÉNICA

Esta terapia al igual que la anterior aún está en fases de investigación. La terapia génica utiliza vectores virales para transportar genes a clases específicas de células con el objetivo de corregir los genes defectuosos, activando o suprimiendo la expresión de genes retinianos o transportando factores neurotróficos o antiapoptóticos.¹⁵

La terapia optogénica es un subtipo de la terapia génica que tiene como objetivo el transporte del gen fotosensible de la rodopsina 2 a las células retinianas más internas evitando la retina externa dañada.

En 2017 se realizó un ensayo clínico de fase 3 con terapia génica⁽¹⁶⁾, específicamente para el gen RPE65 que causa la amaurosis congénita de Leber y algunas formas de RP. Un año después del tratamiento los pacientes que recibieron la intervención mostraron mejoría en la función visual con una prueba de movilidad con multi-iluminación y no se produjeron efectos adversos serios. Ese mismo año en Estados Unidos, la Administración de Alimentos y Medicamentos (FDA *Food and Drug Administration*) aprobó el primer tratamiento con terapia génica para la leucemia linfoblástica en niños.

En la actualidad, existe una terapia para el tratamiento de la amaurosis congénita de Leber producida por la mutación del gen RPE65, aprobada también por la FDA, la Luxturna⁽¹⁷⁾. Se trata de una inyección subretiniana que requiere una vitrectomía accediendo por la pars plana del iris. Este procedimiento permite un acceso más directo al EPR y a los fotorreceptores, pero conlleva mayores riesgos postquirúrgicos como agujero macular, desprendimiento de retina o cataratas. El coste de este tratamiento es de 425.000 dolares por ojo lo que hace que no sea accesible para la gran mayoría de las personas o que la Sanidad Pública tenga que invertir una gran cantidad de dinero. Aunque este tratamiento está aprobado aún no se han visto los efectos que puede tener a largo plazo.

Algunos de los desafíos a los que se enfrenta ahora mismo la terapia génica incluyen la mejora de la capacidad y focalización del vector.⁷ Los vectores más utilizados para transportar el gen modificado son los adeno-virus, que tienen una gran seguridad, pero una capacidad de carga reducida. Los lentivirus tienen una capacidad de carga mayor pero su seguridad es menor ya que su ADN se adhiere al del anfitrión. El método de introducción del vector en el ojo no está establecido y se está investigando en la actualidad. Por un lado, se sugiere que inyección subretiniana puede llegar mejor a los fotorreceptores y el EPR, pero la cirugía es complicada y puede causar daño al tejido retiniano. Además la cantidad de vector que se puede depositar está limitada por el tamaño de la ampolla subretiniana que produce durante la cirugía. Por otro lado, se propone una inyección intravítrea que puede ser mejor para introducir el vector a la retina en su totalidad, pero ha de traspasar la membrana limitante interna para poder llegar a las células del EPR y fotorreceptores.

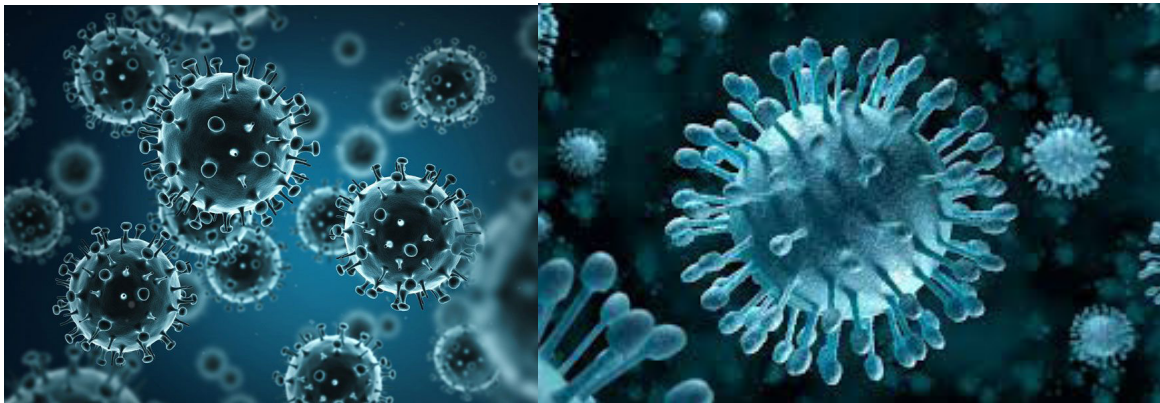


Figura 5: Vectores virales utilizados en la terapia génica: adenovirus (izquierda), lentivirus (derecha).

5.1.6. IMPLANTES RETINIANOS Y PRÓTESIS

Hay dos dispositivos que están aprobados o en desarrollo en la actualidad:

- **Prótesis retiniana ARGUS II:** fue aprobada en Europa en el año 2011 y en Estados Unidos en 2013 para pacientes en estados avanzados de la enfermedad, mayores de 25 años con una percepción mínima o nula de la luz en ambos ojos. El dispositivo se compone dos partes: una externa compuesta con una gafa con una mini cámara de video, una bobina transmisora, un procesador de imágenes, una batería y el sistema de control, y una interna, el implante epirretiniano que consta de una matriz de 60 electrodos. En la fase 2 del ensayo clínico implantó el dispositivo a 29 pacientes,

en el 2016 se publicaron los resultados tras 5 años.¹⁸ 12 pacientes presentaron efectos adversos de gravedad relacionados con el dispositivo o la cirugía: la más común erosión conjuntival (4 pacientes), hipotonía (4), dehiscencia conjuntival (3) y presunta endoftalmitis (3). Sin embargo, sólo tres de los dispositivos fueron extraídos, uno para resolver una hipotonía crónica y erosión conjuntival y los otros dos por selección. Los pacientes que siguieron adelante con el ensayo mostraron mejoría en varias pruebas visuales cuando se utilizaba el sistema: localización de cuadrados de alto contraste en un monitor, test de direccionalidad en movimiento y AV de rejillas: (reconocer la dirección de las rejillas en diferentes frecuencias espaciales). Algunos pacientes fueron capaces de reconocer mejor palabras o letras con alto contraste. Se está reclutando pacientes para llevar a cabo un ensayo con el sistema ARGUS II en pacientes con RP con un campo visual central preservado en un radio igual o menor a 5° y colocando los electrodos adyacentes al campo visual preservado.



Figura 6: dispositivo ARGUS II

- **Implante Alpha-IMS:** fue aprobado en Europa en 2013. El dispositivo consiste en un chip subretiniano con 1500 píxeles y fotodiodos que convierten la luz en impulsos eléctricos, un cable de corriente, una bobina postauricular subcutánea y una bobina externa unida a una batería (Figura 7). Se ha llevado a cabo un ensayo clínico con 29 pacientes con percepción de luz nula o casi nula debida a degeneraciones retinianas.¹⁹ Dos efectos adversos graves han sido comunicados, un episodio de hipertensión intraocular de 46 mm Hg y un desprendimiento de retina. Los pacientes con el dispositivo Alpha-IMS mostraron mejoría en las actividades diarias: movilidad, percepción de luz y reconocimiento de objetos.

La nueva generación del Alpha-IMS, el Alpha-AMS ha sido aprobado en Europa en 2016 y se ha implantado en 15 pacientes para un nuevo ensayo clínico que está en curso.

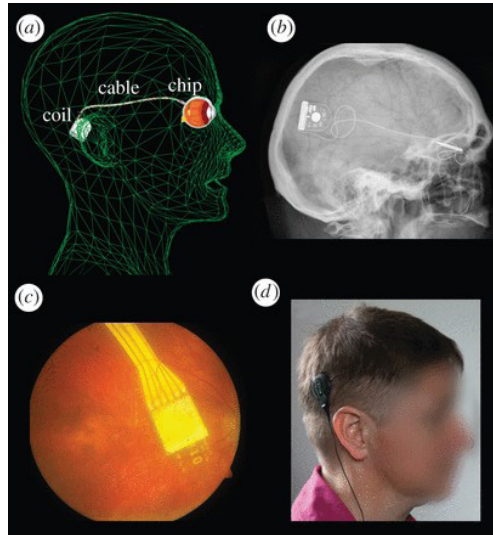


Figura 7: dispositivo Alpha-IMS

Otros dispositivos protésicos retinianos están en estados de desarrollo temprano incluyendo un implante retiniano subcoroideo. Sólo hay un dispositivo más a parte de los mencionados anteriormente aprobado por Europa en la actualidad el implante epirretiniano IRIS II.



Figura 8: dispositivo IRIS II

5.1.7. ESTIMULACIÓN ELÉCTRICA TRANSCORNEAL

La estimulación eléctrica transcorneal (TES) es un nuevo enfoque terapéutico para tratar las patologías de la retina y el nervio óptico. Se utiliza un electrodo bipolar integrado en una lente de contacto que genera impulsos eléctricos. Se pueden controlar parámetros tales como la duración del impulso, la intensidad y la frecuencia para ajustarse a la patología que se quiera tratar. El umbral necesario para obtener fosfenos o percepción de luz por parte del paciente es utilizado para determinar la intensidad adecuada y normalmente es más elevada en enfermedades de la retina. La TES ha demostrado ser neuroprotectora en modelos animales, lo que puede ser secundario a una regulación positiva de factores neurotróficos o a una supresión de la inflamación de la microglia que precede a la muerte de los fotorreceptores.²⁰

Se han llevado a cabo dos ensayos clínicos con la TES. El primero en 2011 donde 24 pacientes se dividieron en tres grupos; placebo, límite de fosfeno eléctrico individual (EPT) del 66% y límite individual EPT del 150%.²¹ Recibieron el tratamiento durante 6 semanas tras las cuales no se observó ningún efecto adverso. En el grupo de EPT 150% se obtuvieron CV mayores y amplitudes mejoradas con el electroretinograma en condiciones escotópicas. El ensayo de seguimiento que se realizó en 2016 separó a los pacientes en tres grupos de nuevo, esta vez: placebo, EPT 150% y EPT 200%.²² En ambos grupos tratados se obtuvo una mejoría en la adaptación a la luz de la amplitud de la onda b pero no hubo diferencia en el campo visual.

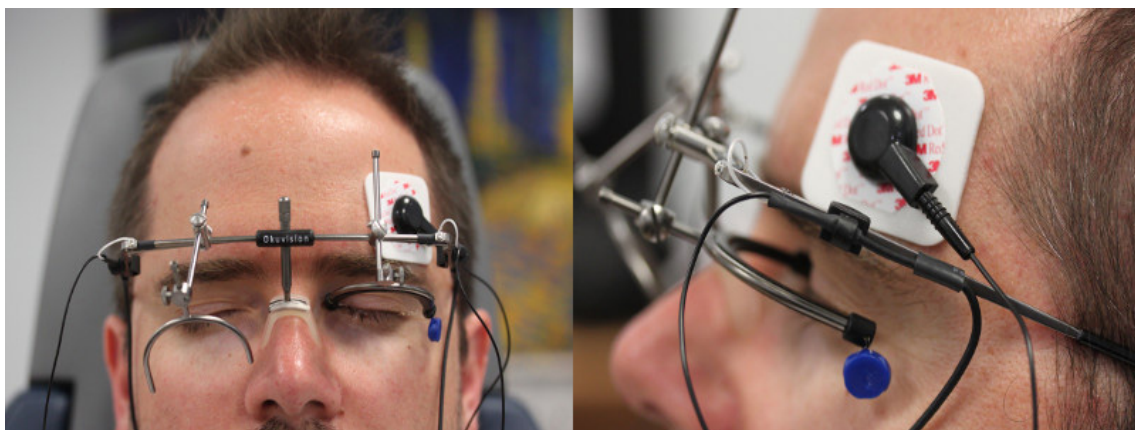


Figura 9: dispositivo TES

Una parte importante del manejo de la enfermedad es el tratamiento de las complicaciones asociadas. No es un tratamiento de la RP como patología pero pueden paliarse sus efectos para mantener o mejorar la visión durante el mayor tiempo posible.

- **Edema macular cistoide:** es una complicación habitual de la RP y con un 10-30 % de recurrencia. Es importante identificarlo y tratarlo pues disminuye la visión central de unos pacientes que tienen un mal pronóstico. Los tratamientos disponibles para el edema macular cistoide son: inhibidores de la anhidrasa carbónica, esteroides y antifactores de crecimiento endotelial.⁷
- **Catarata:** también son una complicación habitual con un tratamiento sencillo, se somete al paciente a una operación en la que el cristalino es sustituido por una lente intraocular.²
- **Membrana epirretiniana:** se puede tratar retirando la membrana mediante una vitrectomía.²

5.2. REHABILITACIÓN VISUAL

La rehabilitación visual es una parte muy importante a la hora de manejar la enfermedad. En este caso su propósito no es el de mejorar la visión del paciente o impedir su avance, etc. Es decir, no es un tratamiento como tal, lo que intenta la rehabilitación visual es enseñar al paciente las técnicas y adaptaciones necesarias para utilizar su resto visual de la mejor manera posible y que pueda realizar sus actividades diarias, influyendo de forma positiva en la calidad de vida del paciente. Siempre hay que tener en cuenta que el manejo de pacientes de baja visión ha de ser enfocado desde un punto de vista multiprofesional en el que debe existir comunicación abierta entre todas las áreas y profesionales implicados, médicos, psicólogos, ópticos, etc⁽²³⁾. Algunos de los mayores problemas que los pacientes refieren son la lectura, la movilidad y la sensibilidad a la luz. Los pacientes con RP en concreto comienzan a tener problemas en el campo de visión periférico como se ha señalado previamente, esto acarrea consecuencias sobre todo en la movilidad de los pacientes, ya que no son capaces de ver su entorno sin mover los ojos y la cabeza constantemente, por otro lado comienzan a padecer ceguera nocturna y gran sensibilidad a la luz.

5.2.1. MOVILIDAD

Las dificultades en la movilidad que más suelen demandar los pacientes con baja visión son deambular, subir escaleras, mantener el equilibrio y hacer ejercicio. Estos impedimentos a su vez se asocian con un mayor riesgo de caídas, morbosidad y mortalidad y descenso de actividad física.²⁴ El entrenamiento de la movilidad con un profesional ayuda a los pacientes a adquirir patrones básicos de movimientos y trucos que van aumentando su independencia y confianza y mejoran la percepción del espacio tanto en interiores como en el exterior. Existen distintos tipos de ayudas para ayudar con la movilidad de las personas con baja visión como el bastón, andadores, ayudas electrónicas y perros guía. Los bastones blancos son distintivos de discapacidad visual en muchos países como Estados Unidos, Canadá y muchos componentes de la Unión Europea.³ También se puede facilitar la realización de otras tareas para las que la AV es insuficiente como coger un autobús del que no son capaces de ver el número de línea o la dirección a la que se dirige mediante la utilización de un telescopio. Es importante que entiendan que necesitar ayuda no es algo malo, deben aprender a deambular solos en la medida de la posible pero si en ocasiones van acompañados de alguien que les hace de guía no tiene que ser visto como algo negativo. En estos casos tanto el paciente como el acompañante deben saber las técnicas de acompañamiento para que no surja ningún problema durante el desplazamiento.

Existen también una gran variedad de ayudas electrónicas de desplazamiento (Electronic Traveling Aids, ETA). Se clasifican en dos grupos: las primarias son aquellas que sustituyen al tradicional bastón blanco y las secundarias aquellas que lo complementan aportando información adicional.²⁵

- Primarias: Ultracane, Bat K sonar cane, Eyestick, Munivo, etc.
- Secundarias: Hitech, smart assist system for blind people, Xplor, etc.

Existen también sistemas GPS adaptados a personas con discapacidad visual.

5.2.2. LECTURA

Los pacientes con RP de corta evolución la lectura aún no es un problema grave, sin embargo, a medida que la enfermedad progresa comienzan a afectarse también los conos de modo que la visión central se ve disminuida. De este modo para este tipo de pacientes puede ser beneficioso el uso de lupas ya sea de mano o de soporte, lupas electrónicas, libros electrónicos, ayudas electrónicas o tabletas entre otros⁽²⁶⁾.

Es decir, sistemas que nos permitan aumentar el tamaño de la letra en el caso de las lupas o incluso aumentar el contraste entre las letras y el fondo en el caso de las tabletas. En las tareas de cerca y de detalle hay que tener muy en cuenta la importancia de tener una iluminación adecuada, sobretodo, en personas con baja visión ya que una buena iluminación pero sin deslumbramientos puede hacer que los pacientes aumenten su AV.

Existen tecnologías aún más novedosas como la Blitab, una tablet que reproduce textos en Braille y gráficos en relieve a tiempo real y permite que personas ciegas o con baja visión puedan utilizarla.²⁷

5.2.3. SENSIBILIDAD A LA LUZ

Las personas con baja visión a menudo desarrollan hipersensibilidad a la luz o incluso fotofobia, sobre todo si existe algún tipo de opacidad en alguno de los medios oculares. Para mejorar la comodidad de estos pacientes se utilizan filtros de absorción selectiva que eliminan gran parte de la luz que entra en el ojo, especialmente el espectro azul que es el más molesto y dañino, aumentando a la vez la sensibilidad al contraste. Muchos pueden pensar que una gafa de sol se puede utilizar con este mismo propósito, sin embargo una gafa de sol disminuye la cantidad de luz que llega al ojo pero no aumenta la sensibilidad al contraste y no corta el aporte luminoso en la longitud de onda correcta; una gafa de sol tiene una protección menor o igual a 390 nm mientras los filtros selectivos tienen un rango de protección de entre 400 y 585 nm²⁸. Se prescriben distintos filtros dependiendo del tipo de patología del paciente y del tipo de actividades que se quieren realizar. Los filtros más recomendados en RP son:

- Corning, Eschenbach, Multilens, etc: 550 y 585.
- Zeiss: F60.

5.2.4. AYUDAS ELECTRÓNICAS

Desde la década de los 70 se han evaluado distintos dispositivos para ayudar a las personas con ceguera nocturna a deambular de noche, pero no eran útiles en las actividades diarias debido a su gran tamaño, peso y poca estética.

El desarrollo de la tecnología ha permitido la miniaturización de la electrónica por lo que ha disminuido enormemente el volumen y peso de estos dispositivos, mejorando su ergonomía y portabilidad, de manera que el usuario puede llevarlo puesto como unas gafas convencionales y utilizarlo durante periodos de tiempo prolongados.

Actualmente estas gafas inteligentes, Smart Glasses, tienen pantallas transparentes a modo de lentes en las que se puede proyectar el video capturado por una cámara y realzado para mostrar los contornos de los objetos de un mayor campo de visión; esta tecnología se denomina “Augmented View”.²⁹

En 2019 Yasuhiro et al.³⁰ desarrollaron unas gafas inteligentes a partir de unas gafas MOVEIRO® BT-300 (Seiko Epson, Tokio, Japón) a la que añadieron una cámara de alta resolución. En las pantallas de la gafa se proyectaba la imagen de la cámara, facilitando la deambulación en condiciones escotópicas. En el estudio encontraron que la AV binocular con las gafas inteligentes fue mejor que sin ellas y los usuarios fueron capaces de deambular con mayor facilidad que sin ellas, en algunos de los casos incluso sin ayuda ni orientación.³⁰

Este dispositivo no está comercializado actualmente. Sin embargo, existen dispositivos a la venta en el mercado en la actualidad con estas características. En julio de 2018 salió a la venta la gafa de realidad aumentada **RETIPLUS**® que también utiliza unas gafas MOVEIRO® BT-300.³¹ A finales del año 2020 se prevé la venta también las gafas de realidad aumentada de **OXSIGHT**®.³²



Figura 10: gafa de realidad aumentada desarrollada por Yasuhiro et at.

5.3. APOYO PSICOLÓGICO

Hay un elemento muy importante que durante toda la práctica clínica se debe tener en cuenta el aspecto psicológico. Una persona con RP, tarde o temprano, se va a quedar ciega, pasando primero por varios estadios en los que su visión se irá reduciendo progresivamente.

Esto tiene unas consecuencias psicológicas devastadoras en el paciente y es muy duro tanto para él como para los familiares lidiar con la situación. En 2019 Puja Rai et al⁽³³⁾ realizaron un estudio en el que pudieron observar las consecuencias positivas que tienen las estrategias de afrontamiento proactivo y reflexivo o la planificación estratégica en la calidad de vida asociada a la visión de los pacientes. Para que estas estrategias se desarrollen de manera correcta es preciso que se lleven a cabo por parte de un psicólogo.

6. DISCUSIÓN

Se han realizado grandes avances en los últimos años en el tratamiento de la RP. Durante años los mejores tratamientos disponibles tenían dudosa evidencia científica y eficacia, como son la suplementación nutricional, los resultados de los estudios realizados no determinan la efectividad del tratamiento, dejando una gran ventana de duda. Es posible que funcione sólo en algunos pacientes dependiendo del tipo de mutación que padecen o es posible que tengan un efecto placebo sobre los pacientes. Por otro lado, en el caso de la vitamina A, en altas dosis tiene un efecto tóxico a nivel renal y por lo tanto el tratamiento no se puede alargar durante demasiado tiempo y ha de complementarse con enzimas del hígado para no provocar demasiados daños.³⁴ Otro de los tratamientos que se planteaban para la RP era el ácido valproico, pero los resultados obtenidos son también variables, en el primer estudio se obtuvieron resultados positivos y en el segundo negativos, los investigadores lo achacan a los distintos fenotipos causantes de la enfermedad, es posible que esto sea un factor determinante del efecto del tratamiento, pero hacen falta más estudios para concretar la efectividad de este tratamiento.³⁵ Los resultados de los estudios de suplementación nutricional son controvertidos pues preocupa que las conclusiones se hayan fundamentado basándose en resultados secundarios o en el análisis de los subgrupos en lugar de ser extraídas de los resultados primarios.³⁶ Además, existe preocupación sobre los efectos secundarios a largo plazo de la suplementación con vitamina A y que los resultados hayan sido exagerados para beneficiar la suplementación nutricional. Sin embargo, según la bibliografía examinada la vitamina A, el DHA y la luteína han demostrado ser seguras para su uso a largo plazo.

Se han realizado varios estudios con el CNFT humano, encontrándose que, a pesar de no tener efectos negativos sobre el sistema inmune o visual del paciente, tampoco ha demostrado que haya efectos positivos a largo plazo. Por lo tanto, el CNTF no parece tener evidencia científica suficiente que respalde su eficacia para ralentizar o disminuir los efectos de la RP. Es necesario seguir investigando y realizar nuevos estudios para corroborar el efecto del CNTF.^{11,12,13}

Las nuevas tecnologías han permitido dar un enfoque distinto al tratamiento de la RP, mediante dispositivos que intenten mejorar la agudeza visual del paciente. Los implantes retinianos por ejemplo abogan por la estimulación directa de las células retinianas para conseguir que el impulso llegue al cerebro y restaurar parte de la visión del paciente de modo que pueda deambular por sí mismo con una comprensión mejor del entorno. Se ha visto que el implante ARGUS II es seguro para su uso a largo plazo, en el estudio de 2016 de da Cruz et al⁽¹⁸⁾ publicaron los efectos adversos producidos por el implante tras 5

años, tan sólo 6 de los 30 implantados originalmente habían tenido que ser extraídos por complicaciones graves. También observaron de manera objetiva mediante pruebas computarizadas una mejoría en la función visual en los pacientes cuando tenían el implante encendido respecto a con el apagado. Por su parte, el implante Alpha IMS, en un estudio de 2014 de Stingl et al⁽¹⁹⁾ probó su eficacia mejorando la realización de las actividades diarias en 21 de los 29 pacientes. 25 participantes obtuvieron también valores mayores de AV, percepción de la luz y reconocimiento de objetos. De este modo el implante Alpha IMS prueba que puede devolver baja o muy baja visión a pacientes ciegos con degeneraciones hereditarias de la retina. Otro dispositivo que pretende recuperar parte de la función visual del paciente mediante la estimulación es el TES. El efecto adverso más común de este implante es síndrome de ojo seco. Se han visto efectos positivos sobre la adaptación a la luz de las ondas luminosas de longitud b tanto en los grupos de límite individual EPT del 150% y límite individual EPT del 200% y en estos últimos se observó una tendencia a prevenir la pérdida del CV. La mejora observada con el electroretinograma tras la autoaplicación de TES durante un año en el domicilio apoya los posibles beneficios de la TES para pacientes con RP.²¹

Los tratamientos más novedosos están aún en la fase de investigación, pero los resultados obtenidos hasta ahora son prometedores, tanto la terapia con células madre como la genética tienen un gran potencial de mejoría sobre los pacientes con RP, que además se puede extrapolar a muchas otras patologías. En la terapia genérica se pretende reparar los genes dañados con otros sanos transportándolos con vectores virales hasta las células. A pesar de que esta terapia demuestra su efectividad se enfrenta dificultades, como encontrar la mejor manera de depositar el vector o buscar un vector con una capacidad de transporte suficiente y sea seguro para el anfitrión. En cambio, la terapia con células madre se basa en el intercambio de células dañadas o mutadas por células sanas desarrolladas a partir de células madre. De este modo se quiere proteger a los fotorreceptores de la y así mantener la visión del paciente. Se ha conseguido diferenciar fotorreceptores a partir de células madre e incluso implantarlas con éxito en la retina de animales. Estas dos terapias tienen un gran potencial en el tratamiento de patologías de la retina pero aún están en estados tempranos de investigación y necesitan profundizar más en los estudios y resolver las consideraciones ético-legales. Es posible que en el futuro pudieran ser consideradas como los tratamientos de primera elección; sin embargo, el alto coste de las terapias disponibles actualmente hace que estén disponibles únicamente a aquellas personas que económicamente puedan permitírselo pues. Al ser un tratamiento completamente personalizado hay que asumir que su coste será elevado y probablemente no sea accesible para todo el mundo.^{37,14}

En cuanto a la rehabilitación visual siempre ha de ser considerada parte vital del tratamiento de la patología, su finalidad es mejorar la manera en la que el paciente utiliza su visión residual para que pueda seguir realizando sus actividades diarias con la mayor normalidad posible. Esto ayuda no sólo al paciente sino a sus allegados también y tiene un gran componente psicológico al ayudar a la independencia del paciente y que no se sienta inútil o una carga para su familia.

7. CONCLUSIONES

En la actualidad no existen tratamientos efectivos para la RP, a excepción de un tipo muy específico de RP.

Los tratamientos tradicionales, como la suplementación nutricional, tienen una eficacia cuestionable y poca evidencia científica que los respalde.

La terapia con células madre y la terapia génica son as estrategias terapéuticas con mejores expectativas de obtener resultados positivos

La TES es un tratamiento con resultados prometedores para devolver la visión a ojos con amaurosis.

Se están realizando grandes avances en la investigación de tratamientos para esta patología.

8. BIBLIOGRAFÍA

1. Zhang Q. Retinitis Pigmentosa: Progress and Perspective. *Asia-Pacific Journal of Ophthalmology*. 2016;5(4):265-71.8.
2. Verbakel SK, van Huet RAC, Boon CJF, den Hollander AI, Collin RWJ, Klaver CCW, et al. Non-syndromic retinitis pigmentosa. *Progress in Retinal and Eye Research*. septiembre de 2018;66:157-86.
3. Treviño Alanís MG, Escamilla Ocañas CE, González Cerna F, García Flores JB, Moreno Treviño M, Rivera Silva G. Retinosis pigmentaria en un adolescente. *Boletín Médico del Hospital Infantil de México*. mayo de 2015;72(3):195-8.
4. Musarella MA, MacDonald IM. Current Concepts in the Treatment of Retinitis Pigmentosa. *Journal of Ophthalmology*. 2011;2011:1-8.
5. Fahim A. Retinitis pigmentosa: recent advances and future directions in diagnosis and management. *Current Opinion in Pediatrics*. diciembre de 2018;30(6):725-33.
6. Berson EL, Rosner B, Sandberg MA, Weigel-DiFranco C, Moser A, Brockhurst RJ, et al. Clinical Trial of Docosahexaenoic Acid in Patients With Retinitis Pigmentosa Receiving Vitamin A Treatment. *ARCH OPHTHALMOL*. 2004;122:9.
7. Wang AL, Knight DK, Vu TT, Mehta MC. Retinitis Pigmentosa: Review of Current Treatment. *International Ophthalmology Clinics*. 2019;59(1):263-80.
8. Bahrami H, Melia M, Dagnelie G. Lutein supplementation in retinitis pigmentosa: PC-based vision assessment in a randomized double-masked placebo-controlled clinical trial [NCT00029289]. *BMC Ophthalmol*. diciembre de 2006;6(1):23.
9. Clemson CM, Tzekov R, Krebs M, Checchi JM, Bigelow C, Kaushal S. Therapeutic potential of valproic acid for retinitis pigmentosa. *British Journal of Ophthalmology*. 1 de enero de 2011;95(1):89-93.
10. Todd L, Zelinka C. Valproic Acid for a Treatment of Retinitis Pigmentosa: Reasons for Optimism and Caution. *J Neurosci*. 24 de mayo de 2017;37(21):5215-7.
11. Sieving PA, Caruso RC, Tao W, Coleman HR, Thompson DJS, Fullmer KR, et al. Ciliary neurotrophic factor (CNTF) for human retinal degeneration: Phase I trial of CNTF delivered by encapsulated cell intraocular implants. *Proceedings of the National Academy of Sciences*. 7 de marzo de 2006;103(10):3896-901.
12. Chew EY, Clemons TE, Jaffe GJ, Johnson CA, Farsiu S, Lad EM, et al. Effect of Ciliary Neurotrophic Factor on Retinal Neurodegeneration in Patients with Macular Telangiectasia Type 2. *Ophthalmology*. abril de 2019;126(4):540-9.
13. Birch DG, Weleber RG, Duncan JL, Jaffe GJ, Tao W, Ciliary Neurotrophic Factor Retinitis Pigmentosa Study Groups. Randomized trial of ciliary neurotrophic factor delivered by encapsulated cell intraocular implants for retinitis pigmentosa. *Am J Ophthalmol*. agosto de 2013;156(2):283-292.e1.
14. Mead B, Berry M, Logan A, Scott RAH, Leadbeater W, Scheven BA. Stem cell treatment of degenerative eye disease. *Stem Cell Research*. mayo de 2015;14(3):243-57.
15. He Y, Zhang Y, Liu X, Ghazaryan E, Li Y, Xie J, et al. Recent Advances of Stem Cell Therapy for Retinitis Pigmentosa. *IJMS*. 20 de agosto de 2014;15(8):14456-74.
16. Russell S, Bennett J, Wellman JA, Chung DC, Yu Z-F, Tillman A, et al. Efficacy and safety of voretigene neparvovec (AAV2-hRPE65v2) in patients with RPE65-mediated inherited retinal dystrophy: a randomised, controlled, open-label, phase 3 trial. *The Lancet*. agosto de 2017;390(10097):849-60.
17. Prado DA, Acosta-Acero M, Maldonado RS. Gene therapy beyond luxturna: a new horizon of the treatment for inherited retinal disease. *Current Opinion in Ophthalmology*. mayo de 2020;31(3):147-54.
18. da Cruz L, Dorn JD, Humayun MS, Dagnelie G, Handa J, Barale P-O, et al. Five-Year Safety and Performance Results from the Argus II Retinal Prosthesis System Clinical Trial. *Ophthalmology*. octubre de 2016;123(10):2248-54.
19. Stingl K, Bartz-Schmidt KU, Besch D, Chee CK, Cottrill CL, Gekeler F, et al. Subretinal Visual Implant Alpha IMS – Clinical trial interim report. *Vision Research*. junio de 2015;111:149-60.

20. The transcorneal electrical stimulation as a novel therapeutic strategy against retinal and optic neuropathy: a review of experimental and clinical trials. *Int J Ophthalmol* [Internet]. 18 de junio de 2016 [citado 21 de junio de 2020]; Disponible en: http://www.ijo.cn/gjyken/ch/reader/view_abstract.aspx?file_no=20160621&flag=1
21. Schatz A, Röck T, Naycheva L, Willmann G, Wilhelm B, Peters T, et al. Transcorneal electrical stimulation for patients with retinitis pigmentosa: a prospective, randomized, sham-controlled exploratory study. *Invest Ophthalmol Vis Sci*. 23 de junio de 2011;52(7):4485-96.
22. Schatz A, Pach J, Gosheva M, Naycheva L, Willmann G, Wilhelm B, et al. Transcorneal Electrical Stimulation for Patients With Retinitis Pigmentosa: A Prospective, Randomized, Sham-Controlled Follow-up Study Over 1 Year. *Invest Ophthalmol Vis Sci*. 18 de enero de 2017;58(1):257.
23. Liu C-J, Brost MA, Horton VE, Kenyon SB, Mears KE. Occupational Therapy Interventions to Improve Performance of Daily Activities at Home for Older Adults With Low Vision: A Systematic Review. *American Journal of Occupational Therapy*. 1 de mayo de 2013;67(3):279-8
24. Shah P, Schwartz SG, Gartner S, Scott IU, Flynn HW. Low vision services: a practical guide for the clinician. *Ophthalmol Eye Dis*. enero de 2018;10:251584141877626.
25. Hersh MA, Johnson MA, editores. *Assistive Technology for Visually Impaired and Blind People* [Internet]. London: Springer London; 2008 [citado 21 de junio de 2020]. Disponible en: <http://link.springer.com/10.1007/978-1-84628-867-8>
26. Virgili G, Acosta R, Bentley SA, Giacomelli G, Allcock C, Evans JR. Reading aids for adults with low vision. *Cochrane Eyes and Vision Group*, editor. *Cochrane Database of Systematic Reviews* [Internet]. 17 de abril de 2018 [citado 5 de mayo de 2020]; Disponible en: <http://doi.wiley.com/10.1002/14651858.CD003303.pub4>
27. BLITAB – Feelings get visible [Internet]. [citado 21 de junio de 2020]. Disponible en: <https://blitab.com/>
28. FILTROS DE BAJA VISIÓN [Internet]. DISCAPACIDAD VISUAL D.O.C.E. (DISCAPACITADOS OTROS CIEGOS DE ESPAÑA). 2013 [citado 5 de mayo de 2020]. Disponible en: <https://asociaciondoce.com/filtros-de-baja-vision/>
29. Vargas-Martín F, Peli and E. Augmented-View for Restricted Visual Field: Multiple Device Implementations: *Optometry and Vision Science*. noviembre de 2002;79(11):715-23.
30. Ikeda Y, Nakatake S, Funatsu J, Fujiwara K, Tachibana T, Murakami Y, et al. Night-vision aid using see-through display for patients with retinitis pigmentosa. *Jpn J Ophthalmol*. marzo de 2019;63(2):181-5.
31. Franco J. Retiplus 2.0, presentación y análisis del sistema de realidad aumentada para baja visión de la compañía PLUSINDES que emplea las smartglasses Epson Moverio BT-350 [Internet]. *InfoTecnoVision*. 2018 [citado 21 de junio de 2020]. Disponible en: <https://www.infotecnovision.com/retiplus-2-0-presentacion-y-analisis-de-las-smartglasses-de-realidad-aumentada-para-baja-vision-de-la-compania-plusindes/>
32. Smart Glasses for the Visually Impaired [Internet]. OXSIGHT. [citado 21 de junio de 2020]. Disponible en: <https://www.oxsight.co.uk/>
33. Rai P, Rohatgi J, Dhaliwal U. Coping strategy in persons with low vision or blindness – an exploratory study. *Indian J Ophthalmol*. 2019;67(5):669.
34. Massof RW. Supplemental Vitamin A Retards Loss of ERG Amplitude in Retinitis Pigmentosa. *Arch Ophthalmol*. 1 de junio de 1993;111(6):751.
35. Ayata A, Yildirim Y, Özcan Ö. Comment on: 'Plasma, aqueous and vitreous homocysteine levels in proliferative diabetic retinopathy'. *Br J Ophthalmol*. agosto de 2012;96(8):1155-1155.
36. How Strong Is the Evidence That Nutritional Supplements Slow the Progression of Retinitis Pigmentosa? *Arch Ophthalmol*. 1 de abril de 2010;128(4):493.
37. Thompson DA, Ali RR, Banin E, Branham KE, Flannery JG, Gamm DM, et al. Advancing Therapeutic Strategies for Inherited Retinal Degeneration: Recommendations From the Monaciano Symposium. *Investigative Ophthalmology & Visual Science*. 9 de febrero de 2015;56(2):918-31.